Anatomie Clinique

Collection dirigée par JP Chevrel

3 Tête et Cou

JP Chevrel, C Fontaine

M Argème, D Bastian, C Brunet, R Combelles, JF Delattre, S Deplus, V Di Marino, A Drizenko, JL Dumas, J Farisse, JP Francke, C Gillot, G Hidden, M Laude, P Le Floch-Prigent, R Louis, B Mauroy, P Mercier, J Pillet, J Roland, B Tardif, E Vitte

Membres du Collège Médical Français des Professeurs d'Anatomie

et A Ducasse, C Eloit, B Frachet, V Gaud, P Halimi, JC Libersa, Y Robert, R Sigal, P Tison

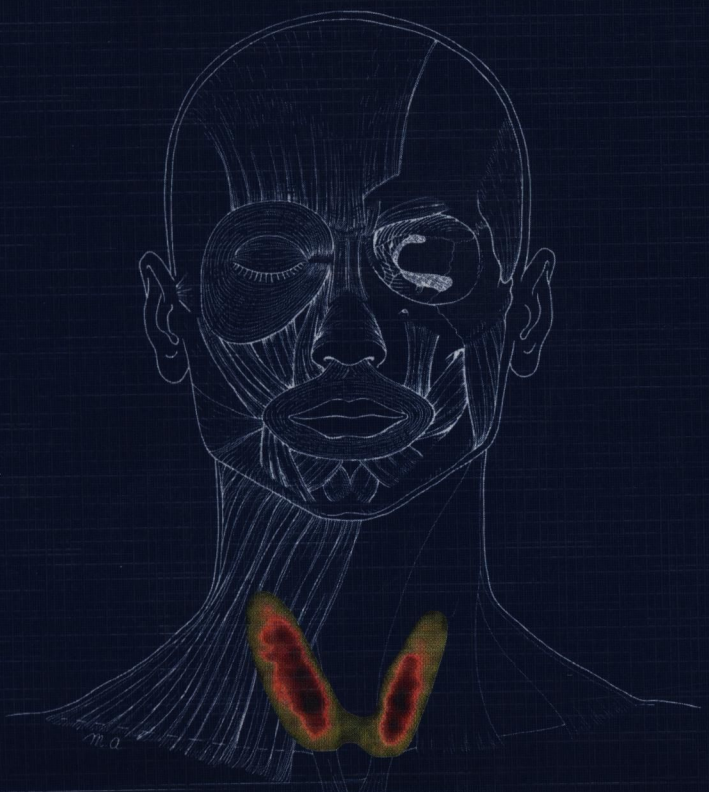

Springer

Anatomie Clinique

Collection dirigée par JP Chevrel

Tête et Cou

JP Chevrel, C Fontaine

M Argème, D Bastian, C Brunet, R Combelles, JF Delattre, S Deplus, V Di Marino, A Drizenko, JL Dumas, J Farisse, JP Francke, C Gillot, G Hidden, M Laude, P Le Floch-Prigent, R Louis, B Mauroy, P Mercier, J Pillet, J Roland, B Tardif, E Vitte

Membres du Collège Médical Français des Professeurs d'Anatomie

et A Ducasse, C Eloit, B Frachet, V Gaud, P Halimi, JC Libersa, Y Robert, R Sigal, P Tison

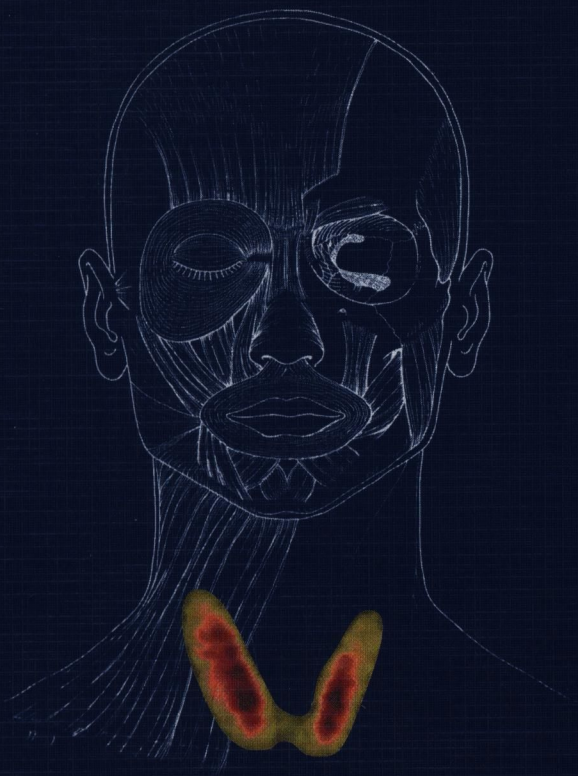

Springer

1842

Springer-Verlag France
26, rue des Carmes, 75005 Paris, France

Anatomie Clinique

Collection dirigée par JP Chevrel

Tête et Cou

JP Chevrel, C Fontaine

M Argème, D Bastian, C Brunet, R Combelles, JF Delattre, S Deplus, V Di Marino, A Drizenko, JL Dumas, J Farisse, JP Francke, C Gillot, G Hidden, M Laude, P Le Floch-Prigent, R Louis, B Mauroy, P Mercier, J Pillet, J Roland, B Tardif, E Vitte
Membres du Collège Médical Français des Professeurs d'Anatomie

et A Ducasse, C Eloit, B Frachet, V Gaud, P Halimi, JC Libersa, Y Robert, R Sigal, P Tison

Avec 475 illustrations

Ouvrage publié avec le concours du Ministère de l'Enseignement Supérieur et de la Recherche (Direction de l'Information Scientifique et Technique et des Bibliothèques)

Springer-Verlag Paris
Berlin Heidelberg New York
Barcelone Budapest Hong Kong Londres
Milan Santa Clara Singapour Tokyo

Professeur Jean-Paul Chevrel
Institut d'Anatomie Clinique
UFR Bobigny
Université Paris XIII
74, rue Marcel Cachin
93012 Bobigny, France

Professeur Christian Fontaine
Laboratoire d'Anatomie
Faculté de Médecine
Université de Lille II
1, place de Verdun
59045 Lille Cedex

Illustrations : Isabelle Toussaint et Marie-Antoinette Domenjoud

Clichés de couverture :
A droite : Vue antérieure du système musculo-aponévrotique de la tête et du cou
A gauche : Scintigraphie thyroïdienne

Tous droits de traduction, de reproduction et d'adaptation réservés pour tous pays.

La loi du 11 mars 1957 interdit les copies ou les reproductions destinées à une utilisation collective. Toute représentation, reproduction intégrale ou partielle faite par quelque procédé que ce soit, sans le consentement de l'auteur ou de ses ayants cause, est illicite et constitue une contrefaçon sanctionnée par les articles 425 et suivants du Code pénal

© Springer-Verlag France, 1996
Imprimé en France

ISBN 2-287-00027-5 Springer-Verlag Paris Berlin Heidelberg New York Barcelone Budapest Hong Kong Londres Milan Santa Clara Singapour Tokyo
ISBN 3-540-59608-9 Springer-Verlag Berlin Heidelberg New York Paris Barcelona Budapest Hong Kong London Milano Santa Clara Singapour Tokyo

Préface

C'est une joie profonde pour le Secrétaire Général du Collège Médical Français des Professeurs d'Anatomie que de présenter aujourd'hui ce "Traité d'Anatomie Clinique", une grande joie et un honneur.

Véritable traité original, il présente clairement et complètement les données actuelles, non seulement de l'organogenèse explicative, de l'anatomie microscopique, de l'anatomie morphologique et topographique supports de la fonction, mais aussi celles de l'anatomie fonctionnelle et de son exploration avec de nombreuses applications pratiques, séméiologiques, médicales et chirurgicales.

Cette anatomie morpho-topographique, fonctionnelle et médicale, se veut essentiellement de Faculté de Médecine : une anatomie de l'homme, de l'homme vivant, une anatomie pour la médecine et les médecins.

Elle montre, si besoin est, et quoi qu'on ait pu en dire, que l'Anatomie est une science bien vivante, évolutive, avançant tous les jours au rythme des progrès de la Médecine, sans doute plus particulièrement de ceux des spécialités chirurgicales, mais de ceux des autres spécialités aussi.

Ainsi conçue, elle va passionner les étudiants de tous niveaux, en formation initiale et de spécialités, qui trouveront dans cet ouvrage les grandes orientations de base mais aussi les compléments souhaités pour alimenter leur travail personnel. L'enseignant, le spécialiste, le praticien généraliste, et chacun à son niveau, aura enfin à sa disposition un traité clair et complet de référence permanente.

Un tel ouvrage complet et de haut niveau dans toutes ses données ne pouvait être que collégial et il n'a été possible que parce que l'Anatomie Française est ce qu'elle est aujourd'hui grâce à nos maîtres, une discipline très ouverte sur toutes les spécialités médicales et chirurgicales, très riche de cette diversité que lui apporte cette ouverture.

Le Collège Médical Français des Professeurs d'Anatomie rassemble tous les anatomistes, enseignants de nos Facultés de Médecine, les seuls au monde qui soient hospitalo-universitaires, anatomistes de formation mais aussi chirurgiens appartenant à tout l'éventail des disciplines chirurgicales, ou encore médecins appartenant à un nombre de disciplines médicales de plus en plus grand (neurologie, radiologie, cardiologie, rééducation, psychiatrie...) ou enfin biologistes. Et il les rassemble autour de l'Anatomie, autour d'un esprit, d'un objectif d'anatomie fonctionnelle et médicale, insistant d'abord sur les spécificités de la formation anatomique que sont le tableau noir et le laboratoire que chacun se doit de cultiver mais insistant ensuite sur sa finalité, l'homme vivant, l'homme qui souffre.

Cet ouvrage n'a été possible enfin que parce que le Collège a su devenir au fil des ans, depuis sa création en 1968, une réelle petite communauté hospitalo-universitaire animée d'un véritable esprit communautaire construit aussi autour de l'estime et de l'amitié réciproques.

Cet ouvrage est un aboutissement. Il est l'honneur de notre Collège et de chacun de ses membres. Il est l'honneur de son initiateur, JP Chevrel, dont nous admirons l'esprit de discipline (l'anatomie et la chirurgie), la volonté et l'efficacité, l'esprit de collège aussi. Il a su mobiliser chacun pour une grande œuvre commune !

Chacun concevra mieux maintenant que présenter ce travail aujourd'hui est, pour le Secrétaire du Collège, une joie profonde et un grand honneur.

André Gouazé
Doyen de la Faculté de Médecine de Tours

Avant-propos

En 1985, le Collège Médical Français des Professeurs d'Anatomie, sur la suggestion des doyens Michel Caix et André Gouazé, lançait l'idée d'un ouvrage collectif moderne d'Anatomie Clinique.

En 1990, paraissait le tome de Neuro-anatomie et, dans l'avant-propos, nous avions rappelé les profonds changements - on pourrait même écrire, les bouleversements - vécus par l'anatomie française dans cette deuxième moitié du XXe siècle : la réforme hospitalo-universitaire a eu l'avantage de rapprocher les Anatomistes de la Clinique et a été à l'origine de la naissance de l'Anatomie clinique; mais elle a aussi, malheureusement, démultiplié les fonctions des anatomistes qui doivent maintenant assurer une triple charge d'enseignement, de soins et de recherche, souvent au détriment de cette dernière.

La disparition de l'anatomie des programmes du concours de l'Internat des Hôpitaux a rapidement entraîné une régression de la connaissance anatomique chez les étudiants en médecine, confinant parfois à une ignorance incompatible avec un exercice correct de la médecine quotidienne et de certaines spécialités, comme la chirurgie, la neurologie et l'imagerie médicale.

C'est pour pallier à ces insuffisances que les Membres du Collège Médical Français des professeurs d'Anatomie ont rédigé ces quatre tomes : Les membres, Le tronc, Tête et cou, et Neuro-anatomie.

Ce livre sur la tête et le cou, réalisé par 33 auteurs représentant 12 laboratoires d'anatomie, doit beaucoup au professeur C. Fontaine que je tiens à remercier tout particulièrement : il a rédigé plusieurs chapitres et m'a surtout énormément aidé dans le travail de coordination des textes, des illustrations et de vérification de la Nomenclature.

C'est en effet au niveau de la tête et du cou que l'utilisation de la Nomina Anatomica nous a posé le plus de problèmes, comme elle en pose à nos étudiants souvent encore confrontés à l'« ancienne nomenclature » des traités classiques et à la « nouvelle nomenclature » internationale.

Afin d'éviter toute ambiguïté, nous avons utilisé la Nomenclature Anatomique Française rédigée par R. Barone, sous la direction de A. Gouazé, J.A. Baumann et A. Dhem, dont la première édition avait été publiée en 1977 (Sobotta, Tome 4). Les synonymes ont été mis entre crochets, et les termes français traditionnels en italiques et entre parenthèses pour faciliter le travail des étudiants... et des enseignants.

Comme dans les trois autres tomes, les auteurs ont donné, chaque fois que cela était possible et comme nous le leur avions demandé, la justification clinique de la connaissance anatomique.

Les illustrations, dans leur quasi-totalité, sont des originaux dus au talent de Madame M.A. Domenjoud et, plus particulièrement, de Mademoiselle I. Toussaint qui a réalisé la majorité des figures de ce livre, comme elle l'avait fait pour le tome II. Seuls les dessins originaux de D. Bastian ont été reproduits tels quels.

Je dois des remerciements tout particuliers à ma fidèle assistante, Madame Bourdillon, à l'équipe de Springer-Verlag France ainsi qu'à Michelle Pradel qui a beaucoup œuvré pour la réalisation technique de cet ouvrage.

Enfin, après dix ans, je ne saurais oublier que cette série d'Anatomie Clinique n'a pu être réalisée que grâce à la confiance que nous a témoigné le professeur Dietrich Götze, lorsque nous lui avons présenté ce projet, en nous ouvrant la porte de la maison Springer-Verlag. Qu'il trouve ici l'assurance de notre amicale reconnaissance.

Bobigny, 2 août 1995
Jean-Paul Chevrel

Liste des auteurs

Maxime Argème
Laboratoire d'Anatomie
UFR Médecine-secteur nord
Université de Aix-Marseille II
Boulevard Pierre Dramard
13916 Marseille Cedex 20

Dominique Bastian
Laboratoire d'Anatomie Lariboisière
et Institut d'Anatomie Biomédicale
des Saints-Pères
45, rue des Saint-Pères
75270 Paris Cedex 06

Christian Brunet
Laboratoire d'Anatomie
UFR Médecine-secteur Timone
Université de Aix-Marseille II
27, boulevard Jean Moulin
13385 Marseille Cedex 05

Roger Combelles
Laboratoire d'Anatomie
UFR de Médecine Purpan
Université de Toulouse Paul Sabatier
133, route de Narbonne
31062 Toulouse Cedex

Jean-François Delattre
Laboratoire d'Anatomie
UFR de Médecine
Université de Reims
51, rue Cognacq Jay
51095 Reims Cedex

Sylvie Deplus
Laboratoire d'Anatomie Lariboisière
et Institut d'Anatomie Biomédicale
des Saints-Pères
45, rue des Saints-Pères
75270 Paris Cedex 06

Vincent Di Marino
Laboratoire d'Anatomie
UFR Médecine-secteur Timone
Université de Aix-Marseille II
27, boulevard Jean Moulin
13385 Marseille Cedex 05

Antoine Drizenko
Laboratoire d'Anatomie
Faculté de Médecine
Université de Lille II
1, place de Verdun
59045 Lille Cedex

Alain Ducasse
Service d'Ophtalmologie
CHU Robert Debré
Rue Alexis Carrel
51092 Reims Cedex

Jean-Luc Dumas
Institut d'Anatomie Clinique
UFR de Bobigny
Université de Paris Nord
74, rue Marcel Cachin
93012 Bobigny Cedex

Corinne Eloit
Service d'ORL
UFR Pitié-Salpétrière
105, boulevard de l'Hôpital
75834 Paris Cedex

Jacques Farisse
Laboratoire d'Anatomie
UFR Médecine-secteur Timone
Université de Aix-Marseille II
27, boulevard Jean Moulin
13385 Marseille Cedex 05

Bruno Frachet
Service d'ORL
Hôpital Avicenne
125 route de Stalingrad
93009 Bobigny Cedex

Jean-Paul Francke
Laboratoire d'Anatomie
Faculté de Médecine
Université de Lille II
1, place de Verdun
59045 Lille Cedex

Vincent Gaud
Service de Radiologie
Institut Gustave Roussy
34, rue Camille Desmoulins
94800 Villejuif

Claude Gillot
Laboratoire d'Anatomie Paris sud
et Institut d'Anatomie Biomédicale
des Saints Pères
45, rue des Saints-Pères
75270 Paris Cedex 06

Philippe Halimi
Service de Radiologie
Hôpital Boucicaut
78 rue de la Convention
75015 Paris

Geneviève Hidden
Laboratoire d'anatomie
Institut d'Anatomie Biomédicale
des saints-Pères
45, rue des Saints-Pères
75270 Paris Cedex 06

Maurice Laude
Laboratoire d'Anatomie
Université de Picardie Jules Verne
UFR de Médecine
10, rue Frédéric Petit
80036 Amiens Cedex

Patrice Le Floch-Prigent
Laboratoire d'Anatomie Paris-Ouest
et Institut d'Anatomie Biomédicale
des Saints-Pères
45, rue des Saints-Pères
75270 Paris Cedex 06

Jean-Claude Libersa
Faculté d'Ontologie
Place de Verdun
59000 Lille

René Louis
Chirurgie orthopédique et vertébrale
Hôpital de la Conception
147, boulevard Baille
13385 Marseille Cedex 05

Brigitte Mauroy
Laboratoire d'Anatomie
Faculté de Médecine
Université de Lille II
1, place de Verdun
59045 Lille Cedex

Philippe Mercier
Laboratoire d'Anatomie
UFR de Médecine et Pharmacie
Université d'Angers
rue Haute de Reculée
49045 Angers

Jean Pillet
Laboratoire d'Anatomie
UFR de Médecine et Pharmacie
Université d'Angers
rue Haute de Reculée
49045 Angers

Yann Robert
Service de Radiologie Ouest
CHU de Lille
59037 Lille Cedex

Jacques Roland
Laboratoire d'Anatomie
Faculté de Médecine
Université Raymond Poincaré
9, avenue de la Forêt de Haye, BP 184
54505 Vandœuvre-les Nancy Cedex

Robert Sigal
Service de Radiologie
Institut Gustave Roussy
34, rue Camille Desmoulins
94800 Villejuif

Bernard Tardif
Laboratoire d'Anatomie
UFR de Médecine et de Pharmacie
Avenue de l'Université, BP 97
76803 Rouen Cedex

Pierre Tison
Service d'ORL
Hôpital Avicenne
125 route de Stalingrad
93009 Bobigny Cedex

Elizabeth Vitte
Laboratoire d'Anatomie
UFR Pitié-Salpétrière
Université de Paris VI Pierre et Marie Curie
105, boulevard de l'Hôpital
75634 Paris Cedex

Table des matières

Préface V

Avant-propos VII

PREMIERE PARTIE – LA TETE

Chapitre 1 : Le crâne, B Tardif, JP Chevrel 3
Généralités 3
L'os frontal 13
L'os ethmoïde 16
L'os sphénoïde 20
L'os temporal 25
L'os occipital 30
L'os pariétal 33
Os surnuméraires du crâne 35

Chapitre 2 : Les os de la face, B Tardif, JP Chevrel 37
Le maxillaire 37
L'os zygomatique 42
L'os palatin 44
L'os nasal 47
L'os lacrymal 48
Le cornet nasal inférieur 49
Le vomer 50
La mandibule 52

Chapitre 3 : Le système musculo-aponévrotique superficiel de la face et du cou,
C Fontaine, M Laude 57
Embryologie 57
Le platysma [ou muscle cutané du cou] 57
Les muscles cutanés du visage 58

Chapitre 4 : Le nerf facial, C Fontaine 00
Organogenèse 65
Anatomie descriptive 65
Anatomie topographique 68
Distribution 70
Vascularisation. Systématisation 72
Anatomie clinique 73

Chapitre 5 : Vascularisation des plans superficiels de la tête et du cou

Les artères des plans superficiels de la tête et du cou, C Fontaine 75
L'artère faciale 75
L'artère temporale superficielle 75
L'artère auriculaire postérieure 78
L'artère occipitale 78
L'artère maxillaire 78

Le système veineux superficiel de la tête et du cou, S Deplus, C Gillot 78
La veine jugulaire externe 78
La veine jugulaire antérieure 82
La veine faciale 84

Chapitre 6 : La cavité orale, R Combelles, JP Chevrel 87
Définition - Généralités 87
Anatomie morphologique 87
La paroi antérieurre 87
Les parois latérales 91
La paroi postéro-supérieure 92
Le palais osseux 93
Le voile du palais (voir chapitre 25) 93
La paroi inférieure 93
Le plancher oral 94
La langue 95

Chapitre 7 : Les glandes orales [ou salivaires], D Bastian 105
La glande parotide 105
Les parois de la région parotidienne 105
La glande parotide 108
La glande submandibulaire 111
La région supra-hyoïdienne latérale et la loge submandibulaire 111
La glande submandibulaire 112
La glande sublinguale 115
La région sublinguale 115
La glande sublinguale 115

Chapitre 8 : L'appareil manducateur - Les dents

L'appareil manducateur, C Fontaine 117
Les articulations temporo-mandibulaires 117
Surfaces articulaires en présence 117
Moyens d'union 119
Les muscles moteurs 121
La région inter-ptérygoïdienne 125

Les arcades alvéolo-dentaires, JC Libersa 128
Caractères généraux. Caractères différentiels 128
Dentures-Dentitions 129
Nomenclatures 131
Arcades alvéolo-dentaires 132

Physiologie de la manducation, C Fontaine 135
La translation antérieure 135
Le retour à la position de repos 136
La translation postérieure 136
L'abaissement 136
L'élévation 136
La diduction 136

Chapitre 9 : Le nerf trijumeau - Le nerf ophtalmique, C Fontaine

Le nerf trijumeau 137
Organogenèse 137
Anatomie morphologique 137
Anatomie topographique 138
Vascularisation 139
Systématisation 139
Anatomie clinique 140

Le nerf ophtalmique 140
Anatomie morphologique 140
Anatomie topographique 141
Distribution 142
Vascularisation 144
Systématisation 144

Chapitre 10 : Le nerf maxillaire - Le nerf mandibulaire

Le nerf maxillaire, P Le Floch-Prigent, JP Chevrel 147
Anatomie descriptive 147
Anatomie topographique 148
Distribution 150
Vascularisation 153
Anatomie clinique 153

Le nerf mandibulaire, C Fontaine 153
Anatomie descriptive 153
Anatomie topographique 154
Distribution 154
Vascularisation 157
Systématisation 157

Chapitre 11 : Le nerf hypoglosse, P Mercier, J Pillet 159
Organogenèse. Anatomie descriptive 159
Anatomie topographique 161
Distribution 162
Vascularisation 163
Constitution 163
Anatomie clinique 166

Chapitre 12 : L'orbite, A Ducasse 169
Mensurations. Axe de l'orbite 169
Anatomie morphologique et topographique 169
La paroi supérieure de l'orbite 169
La paroi latérale 169
La paroi inférieure 169
La paroi médiale 170
Les bords ou angles de l'orbite 171

Chapitre13 : Le globe oculaire [bulbe de l'œil], A Ducasse 173
Rappel embryologique 173
Généralités 174
Constitution du globe oculaire 174
Tunique fibreuse 176
Tunique vasculaire 177
La tunique interne : la rétine 180
Les milieux transparents du globe oculaire 181
Origine de la voie optique 184

Chapitre14 : Les annexes du globe oculaire, A Ducasse 185
Les paupières 185
Les muscles du globe oculaire 189
Innervation motrice des muscles du globe oculaire 193
L'appareil lacrymal 195

Chapitre 15 : Vascularisation et innervation sensitive du contenu orbitaire, A Ducasse 199
Vascularisation du contenu orbitaire 199
L'artère ophtalmique 199
Les veines 203
Les lymphatiques 203
Innervation sensitive du contenu orbitaire et des annexes du globe oculaire 203

Chapitre 16 : Les voies visuelles extra-cérébrales, A Ducasse. 207
Le nerf optique 207
Le chiasma optique 210
Les tractus optiques 211
Les radiations optiques 212

Chapitre 17 : Le nez, la cavité nasale et les sinus para nasaux, JF Delattre 213
Organogenèse 213
Le nez 215
La cavité nasale 217
Les sinus paranasaux 225

Chapitre 18 : Les nerfs olfactifs, C Eloit, E Vitte 227
Organogenèse et phylogenèse 227
Anatomie descriptive 227
Physiologie de l'olfaction 232

Chapitre 19 : L'oreille externe et l'oreille moyenne, P Tison, B Frachet 233
Rappel embryologique 233
L'oreille externe 233
L'oreille moyenne 238

Chapitre 20 : L'oreille interne, J Roland 245
Le labyrinthe osseux - Anatomie descriptive 245
Le labyrinthe osseux antérieur 245
Le labyrinthe osseux postérieur 248
Le labyrinthe osseux - Anatomie topographique 249
Le labyrinthe membraneux 249
Le labyrinthe membraneux antérieur 249
Le labyrinthe membraneux postérieur 251
Le nerf vestibulo-cochléaire 253
Le méat acoustique interne 253
Vascularisation 255

Chapitre 21 : Le nerf vestibulo-cochléaire, E Vitte 257
La racine vestibulaire 257
La racine cochléaire 259
Le nerf vestibulo-cochléaire 260
Vascularisation 263

DEUXIEME PARTIE – LE COU

Chapitre 22 : La colonne vertébrale cervicale, R Louis 267
Etude morphologique 267
Les vertèbres cervicales 267

Les articulations cervicales 272
La colonne cervicale 276
Le canal vertébral - Les foramens intervertébraux 278
La moelle épinière et les nerfs spinaux 278
Les enveloppes méningées 280
Les fonctions vertébrales 281

Chapitre 23 : Les muscles du cou, C Fontaine 289
Muscles pré- et latéro-vertébraux 289
Les muscles pré-vertébraux 289
Les muscles latéro-vertébraux 292
Les muscles superficiels antéro-latéraux du cou 294
Le muscle sterno-cléido-mastoïdien 294
La lame superficielle du fascia cervical 295
Les muscles supra-hyoïdiens 296
Les muscles infra-hyoïdiens 299
La lame pré-trachéale du fascia cervical 301
Les muscles de la nuque 301
Les muscles suboccipitaux 301
Les plans musculaires profonds de la nuque 303
Les plans musculaires moyens de la nuque 303
Caractères communs aux muscles de la nuque 306
Rapports des muscles de la nuque 306

Chapitre 24 : Le nerf accessoire, C Fontaine 307
Anatomie descriptive 307
Anatomie topographique 307
Distribution 309
Vascularisation 310
Systématisation 310
Anatomie clinique 311

Chapitre 25 : Le pharynx et l'œsophage cervical, D Bastian 313

Le pharynx 313
Organogenèse 313
Généralités 314
Anatomie descriptive 315
Les muscles et les fascias du pharynx 315
Les fascias du pharynx 319
Configuration interne du pharynx 319
Les vaisseaux et nerfs du pharynx 325
Les formations intra-pharyngiennes 328
La trompe auditive 328
Le voile du palais 330
La fosse tonsillaire, la tonsille palatine, les formations lymphoïdes du pharynx 333
Malformations congénitales du pharynx 334

L'œsophage cervical 335
Anatomie descriptive 335
Anatomie topographique 335

Chapitre 26 : Le nerf glosso-pharyngien, D Bastian 337
Origine réelle 337
Origine apparente 337
Anatomie descriptive 337
Rameaux collatéraux 338
Anatomie clinique 340

Chapitre 27 : Le larynx et la trachée cervicale, D Bastian

Le larynx 341
Situation 341
Les cartilages du larynx 342
Articulations et ligaments du larynx 346
Membrane élastique du larynx 347
Ligaments unissant le larynx aux organes adjacents 349
Les muscles intrinsèques du larynx 350
Les muscles extrinsèques du larynx 353
Configuration intérieure du larynx 353
Vaisseaux et nerfs du larynx 356
Fonctions du larynx 363

La trachée cervicale 364
Anatomie descriptive 364
Anatomie topographique 364

Chapitre 28 : Le nerf vague, D Bastian 367
Origine apparente 367
Trajet et rapports 367
Rameaux du nerf vague dans le cou 368
Anatomie clinique 370

Chapitre 29 : La glande thyroïde - Les glandes parathyroïdes - Le thymus,
J Farisse, M Argème, V Di Marino, C Brunet

La glande thyroïde 371
Organogenèse 371
Anatomie descriptive 374
Anatomie topographique 375
Vascularisation 381
Innervation 384
Anatomie clinique 384

Les glandes parathyroïdes 385
Organogenèse 385

Anatomie descriptive 386
Anatomie topographique 386
Vascularisation 388
Innervation 388
Anatomie clinique 388

Le thymus 389
Organogenèse - Anatomie descriptive 389
Anatomie topographique 390
Vascularisation - Innervation 393
Anatomie clinique 394

Chapitre 30 : Les artères de la tête et du cou, C Fontaine, A Drizenko 397
L'artère subclavière 397
L'artère carotide commune 401
L'artère carotide interne 402
L'artère carotide externe 404

Chapitre 31 : Le drainage veineux profond de la tête et du cou, S Deplus, C Gillot 409
Organisation générale 409
Caractères particuliers 409
Les racines intracrâniennes des veines de la tête et du cou 412
Les collecteurs veineux de la tête et du cou 416
Synthèse - Anatomie clinique 430

Chapitre 32 : Le drainage lymphatique de la tête et du cou, G Hidden 431
Les lymphocentres 431
Le drainage des différents territoires de la tête et du cou 435

Chapitre 33 : Les nerfs de la tête et du cou, C Fontaine, A Drizenko 445
Les nerfs crâniens 445
Les nerfs cervicaux 447
Le tronc sympathique cervical 450

TROISIEME PARTIE – ATLAS IRM

Chapitre 34 :

Atlas IRM du massif facial, JP Francke, P Halimi, R Sigal
avec la collaboration de B Mauroy, Y Robert, V Gaud 455

Atlas IRM du cou, JL Dumas 471

PREMIERE PARTIE

La tête

Chapitre 1

Le crâne

B Tardif, JP Chevrel

Généralités

Le squelette de la tête, ou squelette céphalique, comporte le crâne proprement dit et le squelette de la face. L'ensemble est formé d'os aux formes parfois complexes, solidement articulés ou soudés entre eux, à l'exception de la mandibule.

Le crâne, grossièrement ovoïde à grosse extrémité postérieure, contient et protège l'encéphale. Il est pratiquement indéformable chez l'adulte.

La calvaria

Une partie est accessible à la palpation à travers les téguments et les parties molles qui la recouvrent, c'est la calvaria (*voûte du crâne*). Elle est régulièrement convexe, lisse, formée d'os plats articulés entre eux par de fines dentelures qui vont progressivement évoluer vers une véritable soudure. Le degré de cette évolution permet de connaître approximativement l'âge du sujet.

La base du crâne

La base du crâne est en continuité en avant avec le squelette de la face et en arrière avec le cou. Elle est par endroits épaisse et résistante, ou au contraire très mince. Son aspect est très tourmenté car elle est moulée sur la face inférieure de l'encéphale et percée de nombreux trous ou canaux pour le passage de nerfs et de vaisseaux, le plus important étant le foramen magnum (*trou occipital*) qui livre passage, entre autres, à la moelle allongée (*bulbe rachidien*) et aux artères vertébrales (fig. 1-3). On distingue au niveau de la base interne du crâne (*face interne de la base*) trois fosses (*étages*) qui sont, d'avant en arrière :

– la fosse crânienne antérieure (*étage antérieur*), la plus élevée, en rapport avec les lobes frontaux du cerveau et les bulbes olfactifs ;

– la fosse crânienne moyenne (*étage moyen*), en rapport latéralement avec les lobes temporaux du cerveau et au centre avec l'hypophyse ;

– la fosse crânienne postérieure (*étage postérieur, fosse cérébelleuse*), la plus bas située, contenant le tronc cérébral et le cervelet. Elle est centrée par le foramen magnum.

Certains os du crâne n'appartiennent qu'à la calvaria, ce sont les deux os pariétaux.

D'autres appartiennent à la fois à la calvaria et à la base ; ce sont l'os frontal, l'os sphénoïde, les os temporaux et l'os occipital.

Seul l'os ethmoïde n'appartient qu'à la base du crâne, mais c'est essentiellement un os de la face.

Forme générale

Une vue latérale du crâne (fig. 1-1) montre sa forme générale et permet de définir quelques points de repère anthropométriques :

– le vertex est le point culminant en position de description anatomique. Il se situe en arrière du plan frontal médian ;

– le nasion est le point médian de la suture fronto-nasale ;

– l'inion est le point saillant de la protubérance occipitale externe, à la jonction de la calvaria et de la base ;

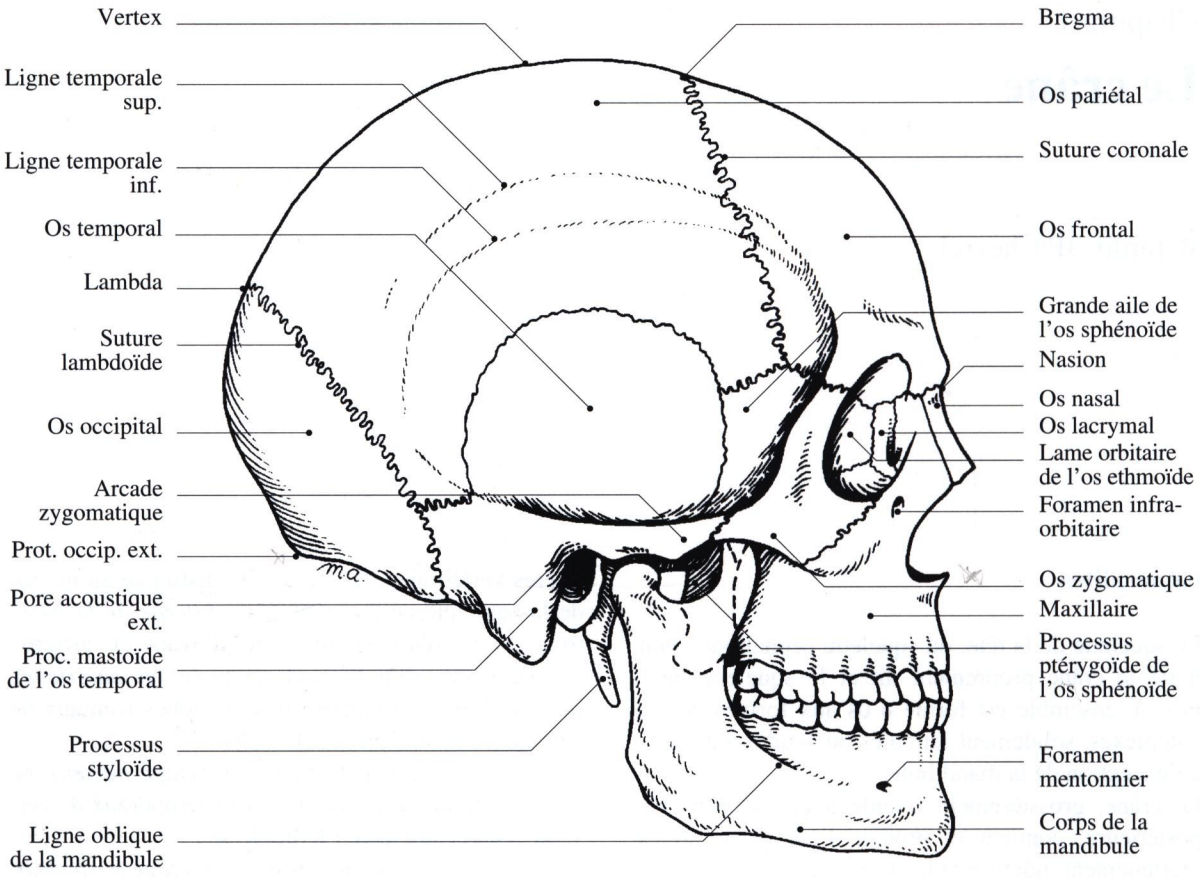

Fig. 1-1a. Vue latérale droite du squelette céphalique

– le bregma est le point d'union de la suture sagittale, entre les deux os pariétaux, et de la suture coronale (*s. fronto-pariétale*) ;

– le lambda est le point d'union entre la suture sagittale et la suture lambdoïde (*s. occipito-pariétale*).

La vue latérale montre également la fosse temporale limitée, en avant par le bord postérieur du processus frontal de l'os zygomatique (*ap. orbitaire du malaire*) et le bord postérieur du processus zygomatique de l'os frontal (*ap. orbitaire externe*), en haut par la ligne temporale supérieure qui parcourt l'os frontal et l'os pariétal, en bas par le bord supérieur de l'arcade zygomatique. La limite postérieure est peu marquée.

La vue antérieure (fig. 1-2) est essentiellement occupée par l'os frontal. La limite entre le crâne et la face est indiquée par la crête orbito-nasale, qui comprend au centre le bord nasal (*échancrure nasale*) de l'os frontal et les bords supra-orbitaires latéralement. Les arcades sourcilières surplombent ce rebord, unies au centre par la glabelle. Les deux bosses frontales sont en général mieux marquées chez la femme.

Base interne du crâne – Les fosses crâniennes

L'ablation de la calvaria permet d'examiner la base interne du crâne (fig. 1-3) :

La fosse crânienne antérieure (étage antérieur)

Elle est essentiellement constituée en avant par l'os frontal représenté là par sa partie orbitaire portant l'empreinte des circonvolutions frontales du cerveau. Une échancrure médiane, l'incisure ethmoïdale, laisse apparaître en dépression la lame criblée de l'os ethmoïde séparée en deux gouttières olfactives par la crista galli. L'os sphénoïde participe à cet étage par ses petites ailes latéralement et la partie antérieure de la face supérieure de son corps au centre.

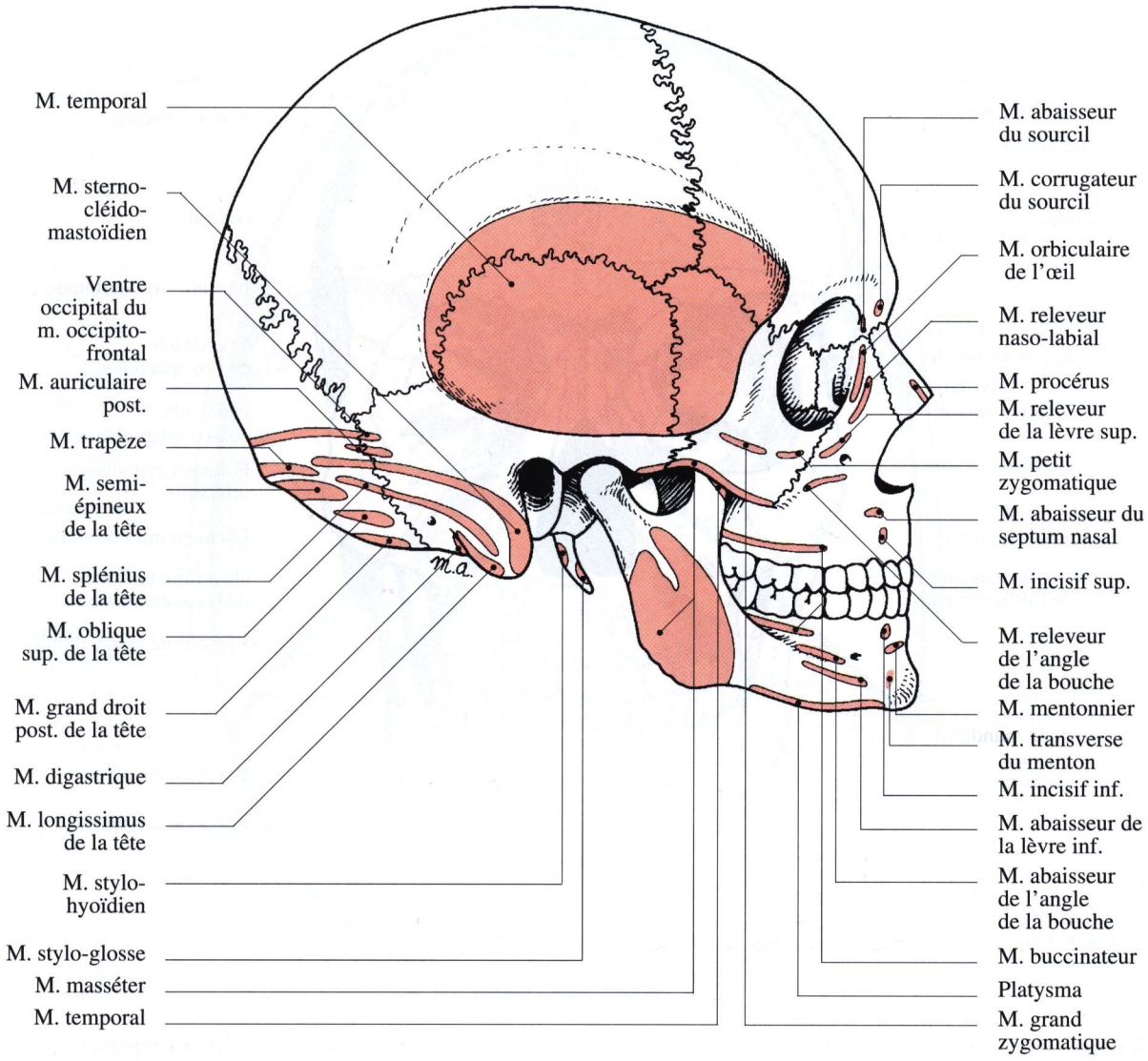

Fig. 1-1b. Les insertions musculaires

La limite postérieure de la fosse crânienne antérieure (*limbus*) est une ligne sinueuse transversale, formée par le bord postérieur tranchant des petites ailes de l'os sphénoïde (prolongé médialement par la saillie des processus clinoïdes antérieurs) et présentant au centre une échancrure qui surplombe le sillon chiasmatique (*gouttière optique*) et la fosse hypophysaire.

La fosse crânienne moyenne (étage moyen)

Elle comporte en avant et de chaque côté la grande aile de l'os sphénoïde, en partie cachée par le surplomb de la petite aile et percée des foramens rond, ovale et épineux. En arrière, la fosse est complétée par la face antéro-supérieure de la partie pétreuse [ou rocher] de l'os temporal et une partie de la portion squameuse [ou écaille] de cet os située dans le même plan grossièrement horizontal. Au centre, beaucoup moins étendue, elle n'est représentée que par le sillon chiasmatique (*gouttière optique*) et la fosse hypophysaire. La limite postérieure de celle-ci, ou dorsum sellæ (*lame quadrilatère*), et la crête très marquée qui sépare les deux faces endocrâniennes du rocher marquent la limite postérieure de la fosse crânienne moyenne.

La fosse crânienne postérieure (étage postérieur ou fosse cérébelleuse)

Elle est constituée par la face postéro-supérieure du rocher de l'os temporal présentant le pore acoustique

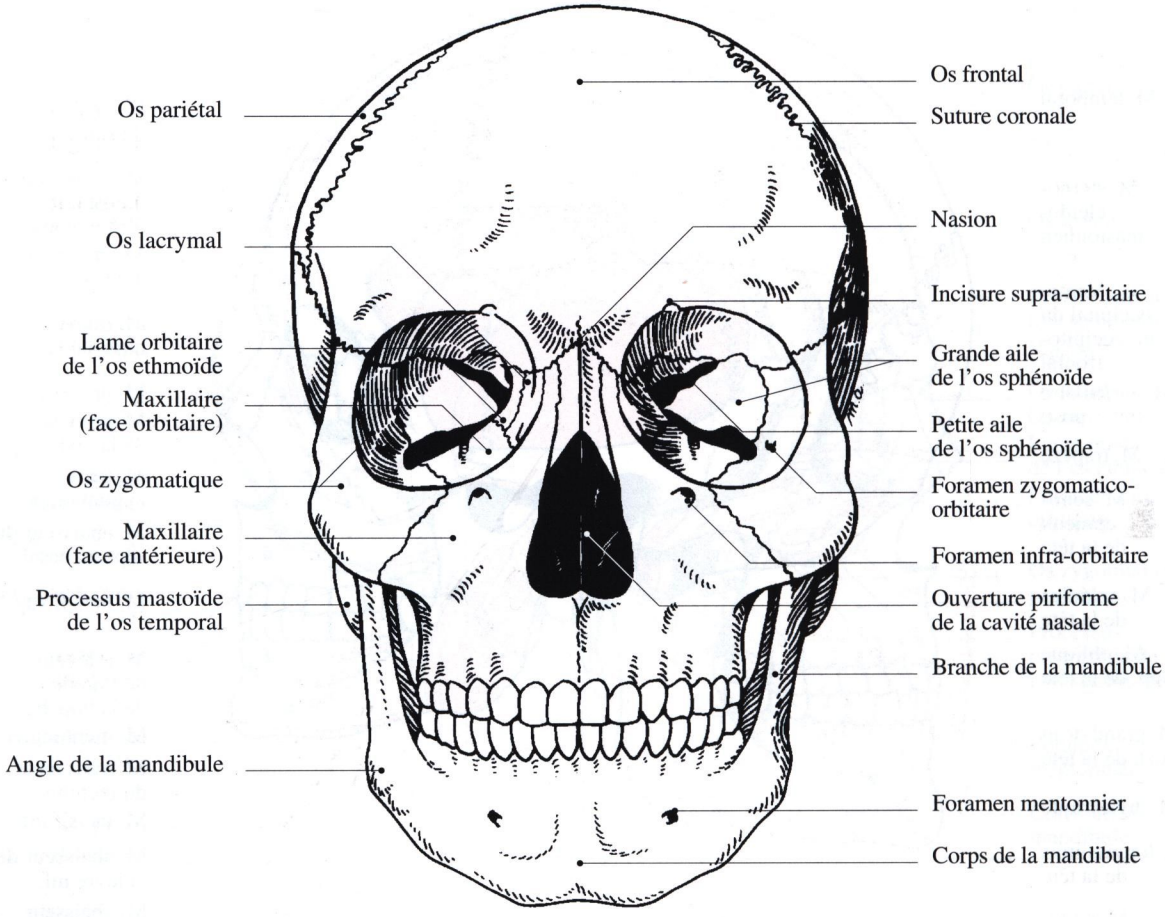

Fig. 1-2. Vue antérieure du squelette céphalique

interne (*orifice du conduit auditif interne*) et toute la partie de l'os occipital appartenant à la base. Elle est centrée par le foramen magnum (*trou occipital*). En avant de cet orifice, la partie basilaire de l'os occipital forme une gouttière oblique en bas et en arrière en rapport avec le tronc cérébral. De chaque côté et en arrière du foramen magnum, la fosse crânienne postérieure est en rapport avec le cervelet. Un orifice très irrégulier est ménagé de chaque côté entre le rocher et l'os occipital, c'est le foramen jugulaire (*trou déchiré postérieur*).

Une coupe sagittale de la base du crâne met bien en évidence les trois fosses crâniennes (fig. 1-4) :

– la fosse antérieure est représentée par l'os ethmoïde et la partie antérieure de la face supérieure de l'os sphénoïde situés dans un plan horizontal ;

– la fosse moyenne, très étroite sur cette coupe, comporte le sillon chiasmatique et la fosse hypophysaire ;

– la fosse postérieure est d'abord représentée par un plan fortement oblique en bas et en arrière, le clivus (*gouttière basilaire*), comportant le dorsum sellæ et la partie basilaire de l'os occipital. Ce plan incliné se termine au bord antérieur du foramen magnum. La base du crâne est complétée en arrière par la partie horizontale de l'écaille occipitale.

Il est à remarquer que l'os sphénoïde participe à la constitution des trois fosses de la base interne du crâne.

Les os entrant dans la constitution du crâne sont soit des os plats, en particulier pour la calvaria, soit des os dits courts, mais qui sont de forme complexe et de nature hétérogène. Grossièrement, les pièces qui participent à la base sont plus épaisses et s'ossifient en passant par un stade cartilagineux (le crâne fœtal est un « chondrocrâne »), alors que les os de la calvaria dérivent d'une ossification « de membrane ». La règle n'est pas absolue pour la base.

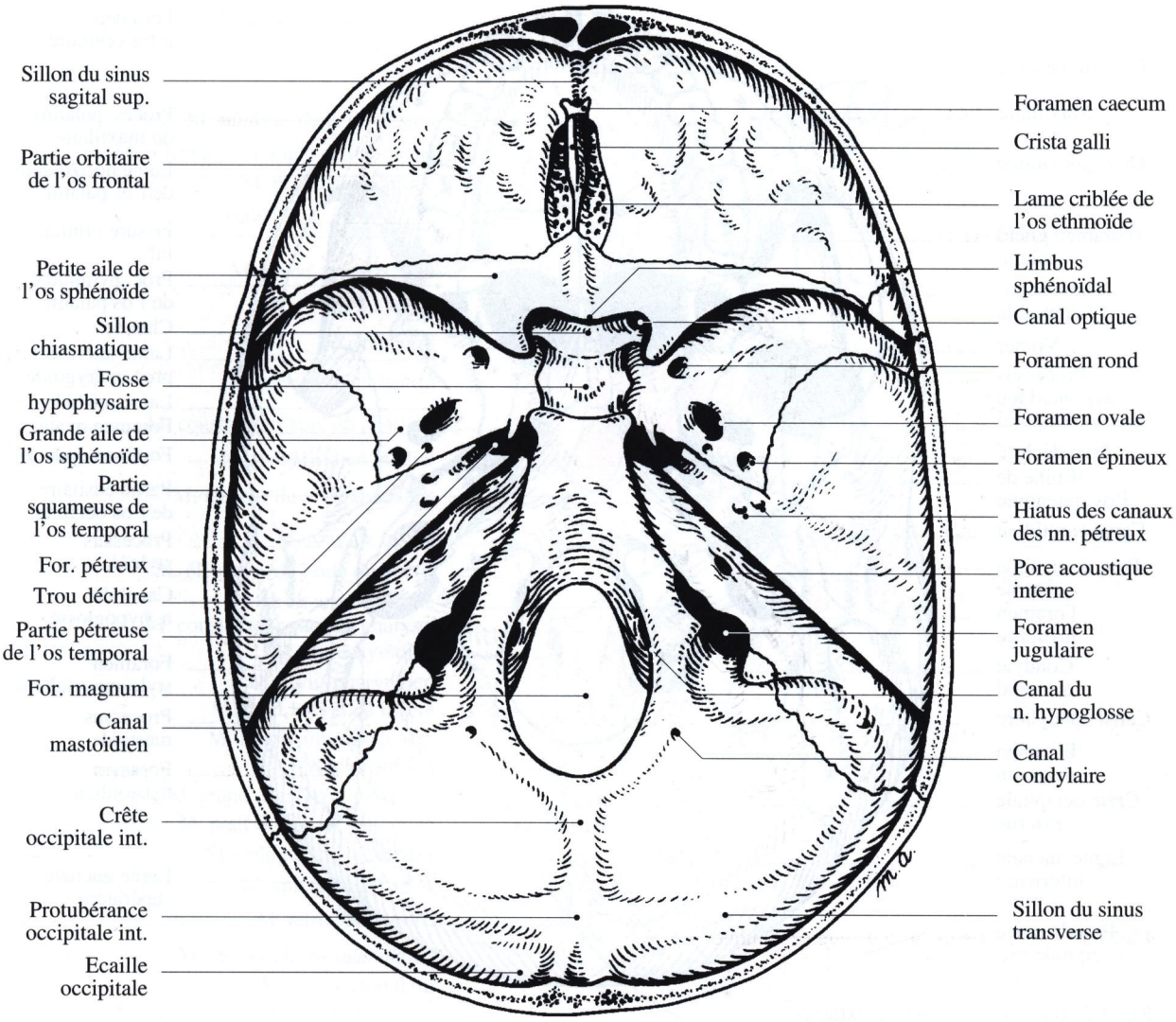

Fig. 1-3. Base du crâne. **a** face interne

Les fontanelles (fig. 1-5)

A la naissance, les os de la calvaria ne sont par entièrement formés. Le crâne est déformable et présente des déhiscences palpables, les fontanelles. Ce sont :

– la fontanelle antérieure (*bregmatique*) située à l'union de l'os frontal et des os pariétaux. L'os frontal étant à ce stade formé de deux parties droite et gauche, séparées par la suture métopique (disposition qui peut persister chez l'adulte), cette fontanelle présente une forme losangique ;

– la fontanelle postérieure (*lambdatique*) située à l'union de l'os occipital et des deux os pariétaux ;

– la fontanelle sphénoïdale (*ptérique*) à l'union de l'os frontal, de l'os pariétal, de l'os temporal et de la grande aile de l'os sphénoïde ;

– la fontanelle mastoïdienne (*astérique*) à l'union de l'os pariétal, de l'os temporal et de l'os occipital.

La fontanelle antérieure est la dernière à se fermer entre deux et trois ans. Sa dépression chez le nourrisson indique un état de déshydratation.

Différences sexuelles

Il existe des différences sexuelles du crâne. Elles n'ont qu'une valeur d'orientation, et seulement chez l'adulte.

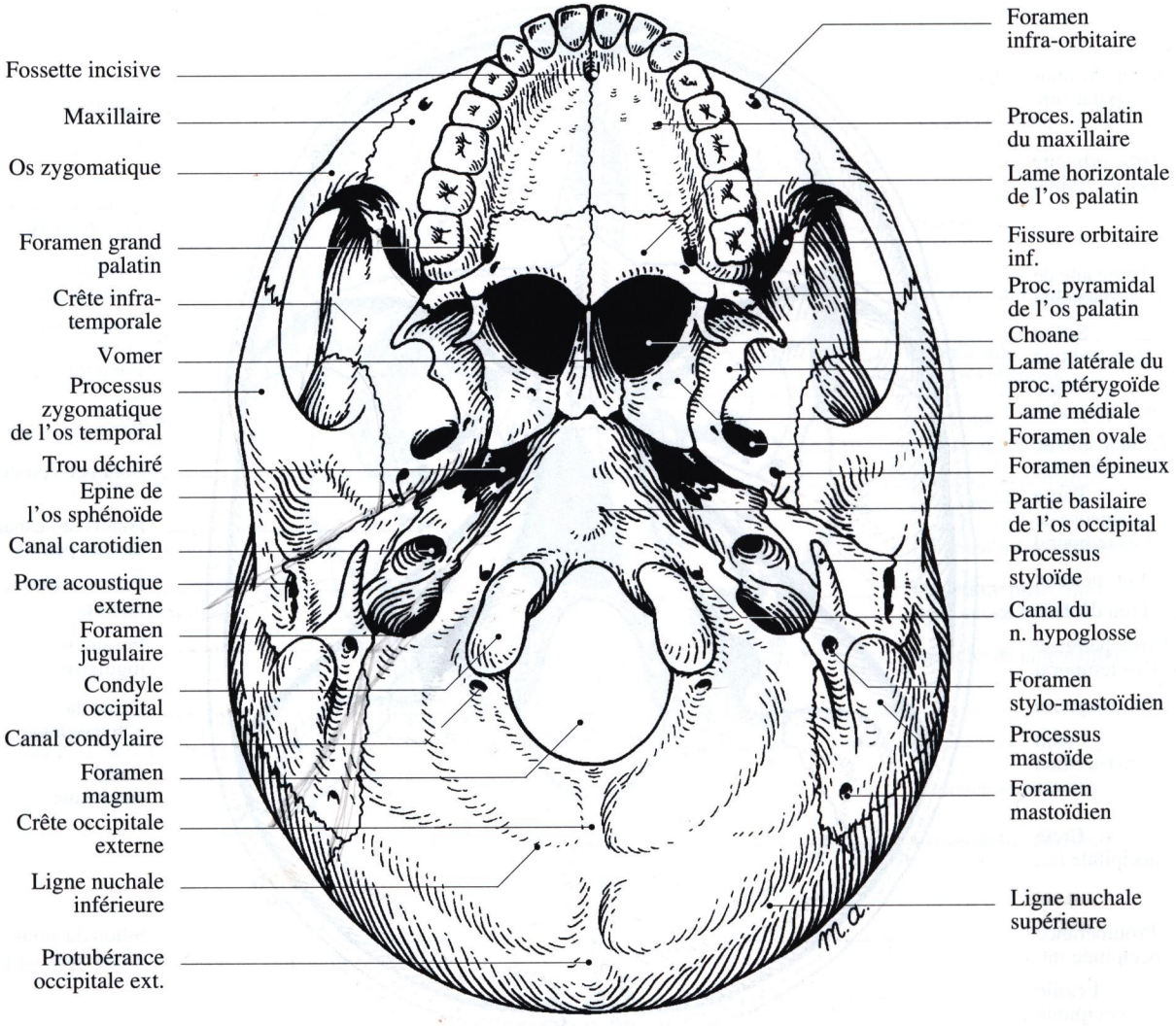

Fig. 1-3. Base du crâne. **b** face externe

– chez l'homme, les arcades sourcilières et la glabelle sont plus marquées et le processus mastoïde de l'os temporal plus développé. Débarrassé de la mandibule et posé sur un plan horizontal, le crâne repose sur l'arcade dentaire et les processus mastoïdes ;

– chez la femme, les aspérités sont moins marquées mais les bosses frontales sont plus évidentes. Posé dans les mêmes conditions, il repose sur l'arcade dentaire et les condyles occipitaux.

Capacité

La capacité de la boîte crânienne est de mesure délicate. On l'estime en moyenne à 1550 cm^3 chez l'homme et 1350 cm^3 chez la femme, mais les variations individuelles peuvent être très importantes.

Il n'existe pas de méthode fiable pour l'apprécier sur le vivant.

Anatomie clinique

Le diagnostic des altérations pathologiques ou traumatiques du crâne et de la face passe invariablement par la radiologie. L'interprétation des clichés est difficile, notamment en ce qui concerne la base à cause de sa complexité et de la superposition des structures. Elle demande une technique radiologique parfaite et une connaissance précise de l'ostéologie qui justifie l'étude os par os qui va suivre.

Les incidences couramment utilisées sont le profil et la face.

Le cliché de profil (fig. 1-6)

Il permet d'étudier la calvaria, les trois fosses de la base et le massif facial. Seul le contour de la calvaria est bien net et l'on distingue la table externe, mince

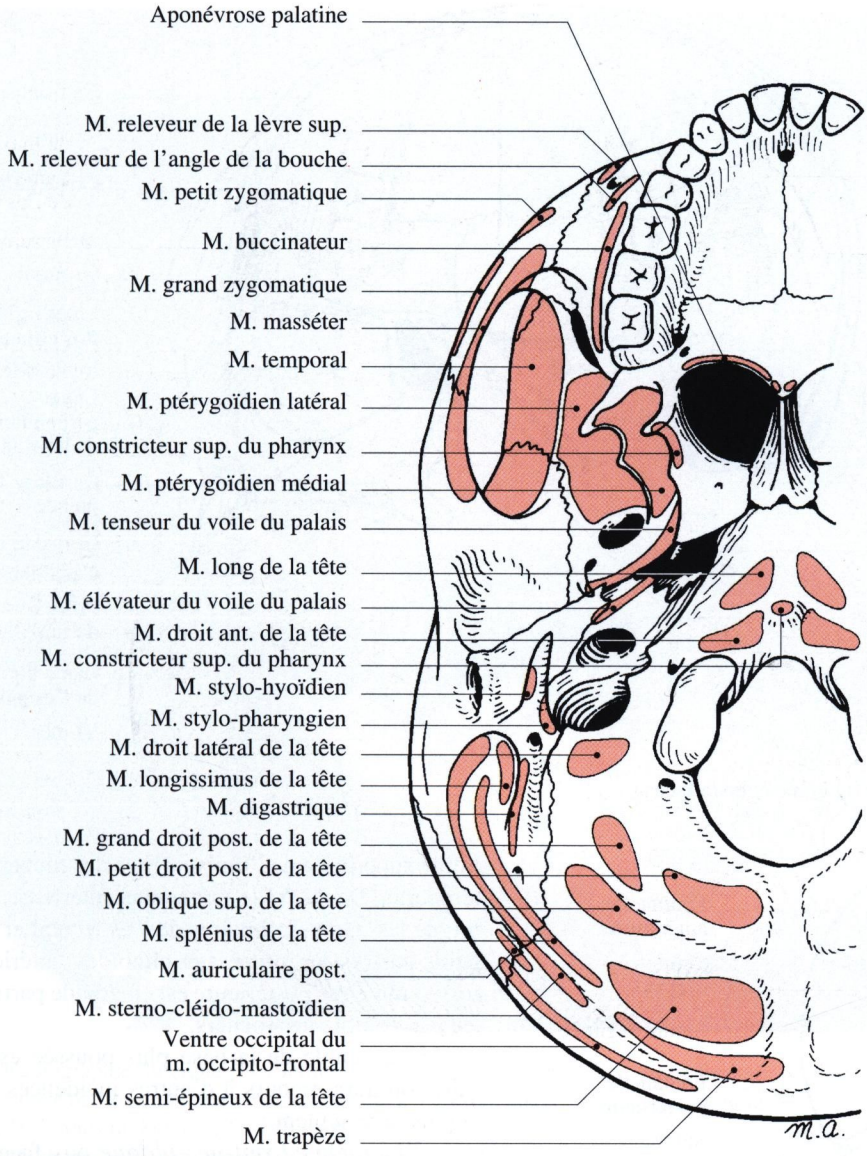

Fig. 1-3. Base du crâne. **c** face externe : les insertions musculaires

et régulière, la table interne plus épaisse et irrégulière à cause des empreintes des circonvolutions cérébrales, et, entre les deux, le tissu osseux spongieux qui constitue le diploë. Les images des parois latérales sont superposées : on y distingue les sutures coronale et lambdoïde, et parfois les ramifications des artères méningées moyennes qui ne doivent pas être confondues avec d'éventuels traits de fractures ; leur diamètre est régulier et leurs ramifications présentent des sinuosités caractéristiques alors que les traits de fracture sont fins, présentent des angles nets et peuvent croiser les empreintes vasculaires. Un éventuel enfoncement de la calvaria (embarrure) ne sera bien apprécié que sur un cliché tangentiel.

Les trois fosses de la base du crâne se distinguent nettement, et cette incidence permet en particulier de bien étudier la forme et les variations normales ou pathologiques de la selle turcique.

Quelques éléments intra-crâniens peuvent apparaître sur cette incidence, tels que calcifications de la faux du cerveau ou calcification du corps pinéal.

Le cliché de face est pratiqué le nez contre la plaque (fig. 1-7). En dehors des éléments de la calvaria, son interprétation est difficile à cause de la superposition d'éléments de la face et de la colonne cervicale.

On distingue néanmoins facilement le rebord orbitaire, les sinus frontaux d'importance très variable, et la

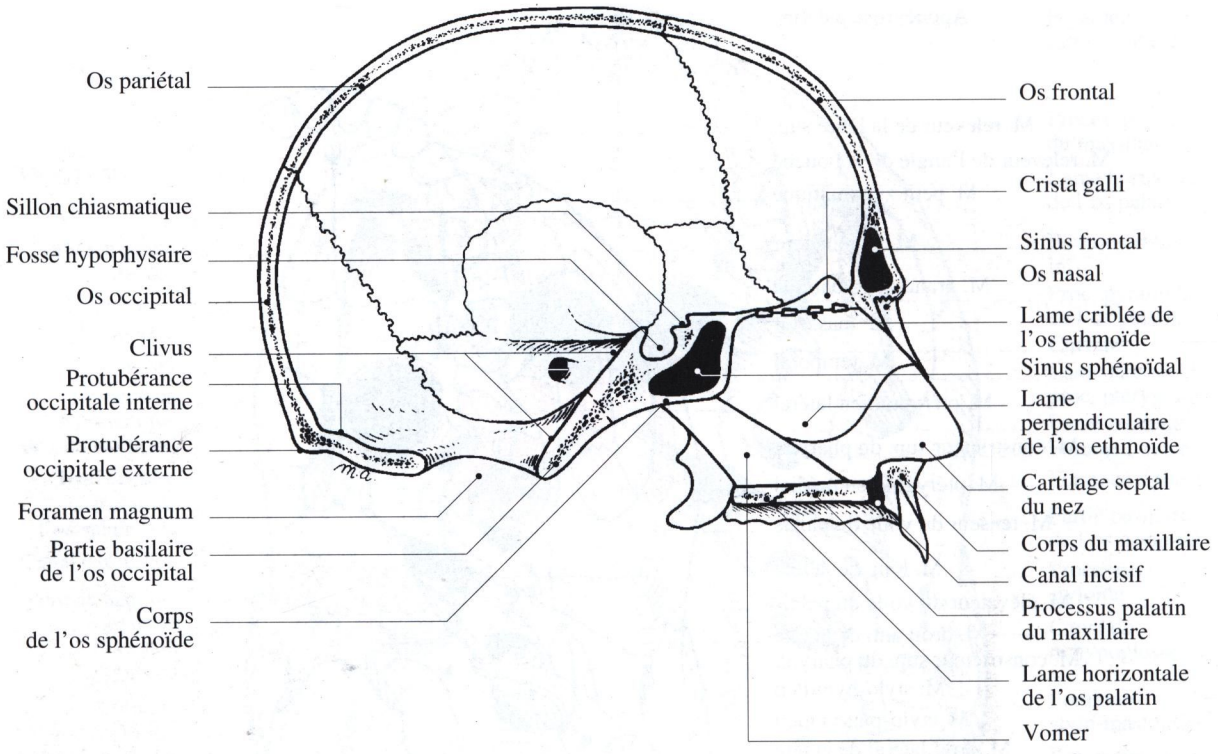

Fig. 1-4. Coupe sagittale du crâne et de la face

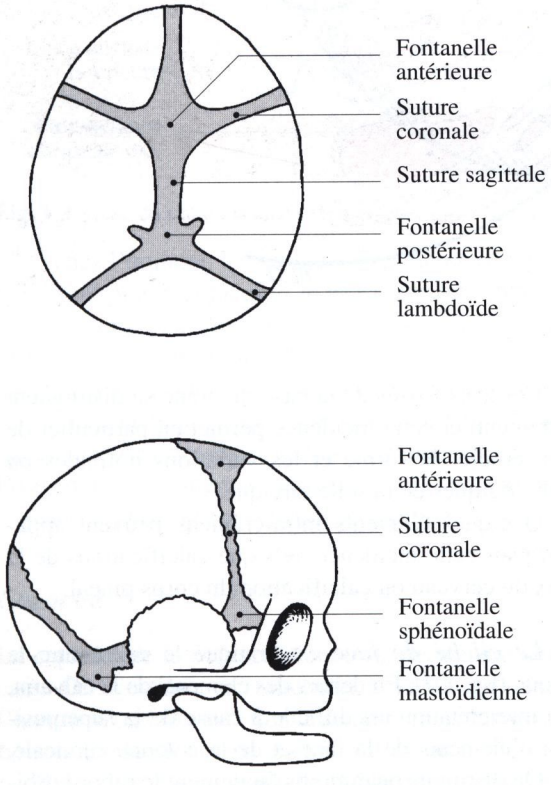

Fig. 1-5. Crâne du nouveau-né – les fontanelles

limite supérieure de l'ombre dense des rochers de l'os temporal. De la fosse crânienne antérieure, on distingue les parties orbitaires de l'os frontal et la crista galli, parfois les processus clinoïdes antérieurs. La fosse crânienne postérieure est en grande partie occultée par l'ombre des rochers.

Si une étude de la base plus poussée est nécessaire, on aura recours à d'autres incidences de face, et plus précisément :

– *l'incidence front-nez-plaque*, ou « face basse » : le rocher se projette alors dans l'aire de l'orbite ;

– *l'incidence nez-menton-plaque* : le rocher se projette dans l'aire du sinus maxillaire ;

– *l'incidence de Blondeau* (menton au contact de la plaque, nez un peu écarté) abaisse encore un peu plus le rocher et dégage le sinus maxillaire (fig. 1-8) ;

– *l'incidence de Hirtz* seule permet une bonne exploration de la base du crâne : la tête fortement renversée en arrière repose sur la plaque par le vertex, le rayon incident passe trois centimètres en arrière de la symphyse mentonnière. Deux droites fictives obliques à 45° passant par le centre de l'image délimitent assez justement les trois fosses crâniennes. Elles se superposent en avant avec le bord latéral des orbites, en arrière avec le bord supérieur des rochers ;

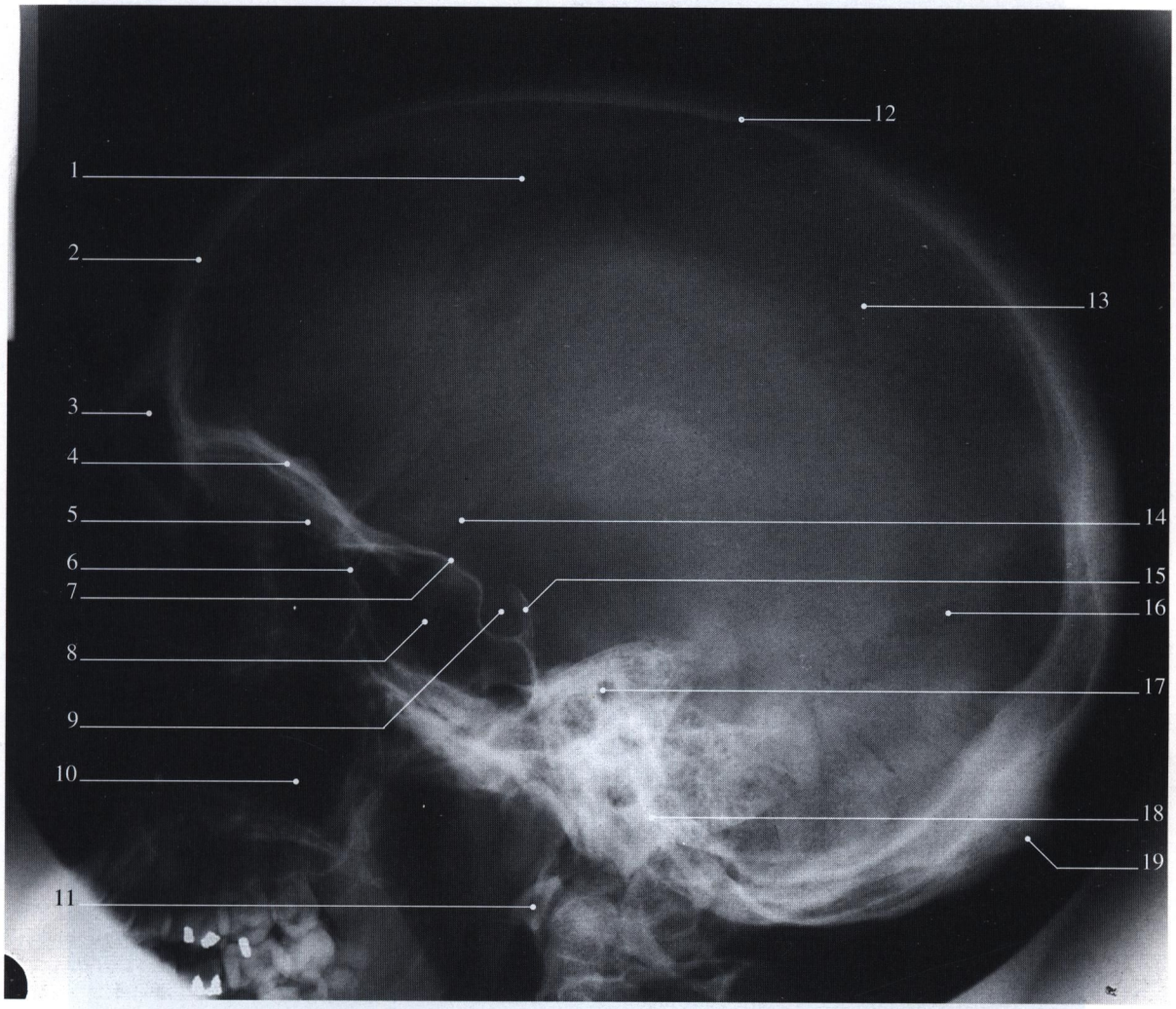

Fig. 1-6. Radiographie du crâne. 1 – Suture coronale ; 2 – os frontal ; 3 – sinus frontal ; 4 – paroi supérieure de l'orbite ; 5 – lame criblée de l'os ethmoïde ; 6 – grande aile de l'os sphénoïde ; 7 – jugum sphenoidale ; 8 – sinus sphénoïdal ; 9 – selle turcique ; 10 – sinus maxillaire ; 11 – arc antérieur de l'atlas ; 12 – calvaria ; 13 – sillons vasculaires ; 14 – sillons de l'artère méningée moyenne ; 15 – dorsum sellae ; 16 – suture lambdoïde ; 17 – méat acoustique externe ; 18 – processus mastoïde et cellules mastoïdiennes ; 19 – protubérance occipitale externe

– *enfin, l'incidence de Worms-Bretton*, fronto-sous-occipitale, donne une excellente image de la fosse crânienne postérieure et des rochers.

A cause de sa densité, le rocher nécessite des incidences particulières utilisées surtout en ORL. Nous citerons pour mémoire :

– l'incidence de Chaussé, para-sagittale, passant par le milieu du rocher examiné,

– l'incidence de Schuller passant par les deux méats (conduits) auditifs externes,

– l'incidence de Stenvers, perpendiculaire à l'axe du rocher.

Le diagnostic des altérations pathologiques ou traumatiques du contenu du crâne ou du massif facial implique l'utilisation des techniques d'imagerie moderne : tomodensitométrie et résonance magnétique nucléaire, reconstruction en 3D (trois dimensions).

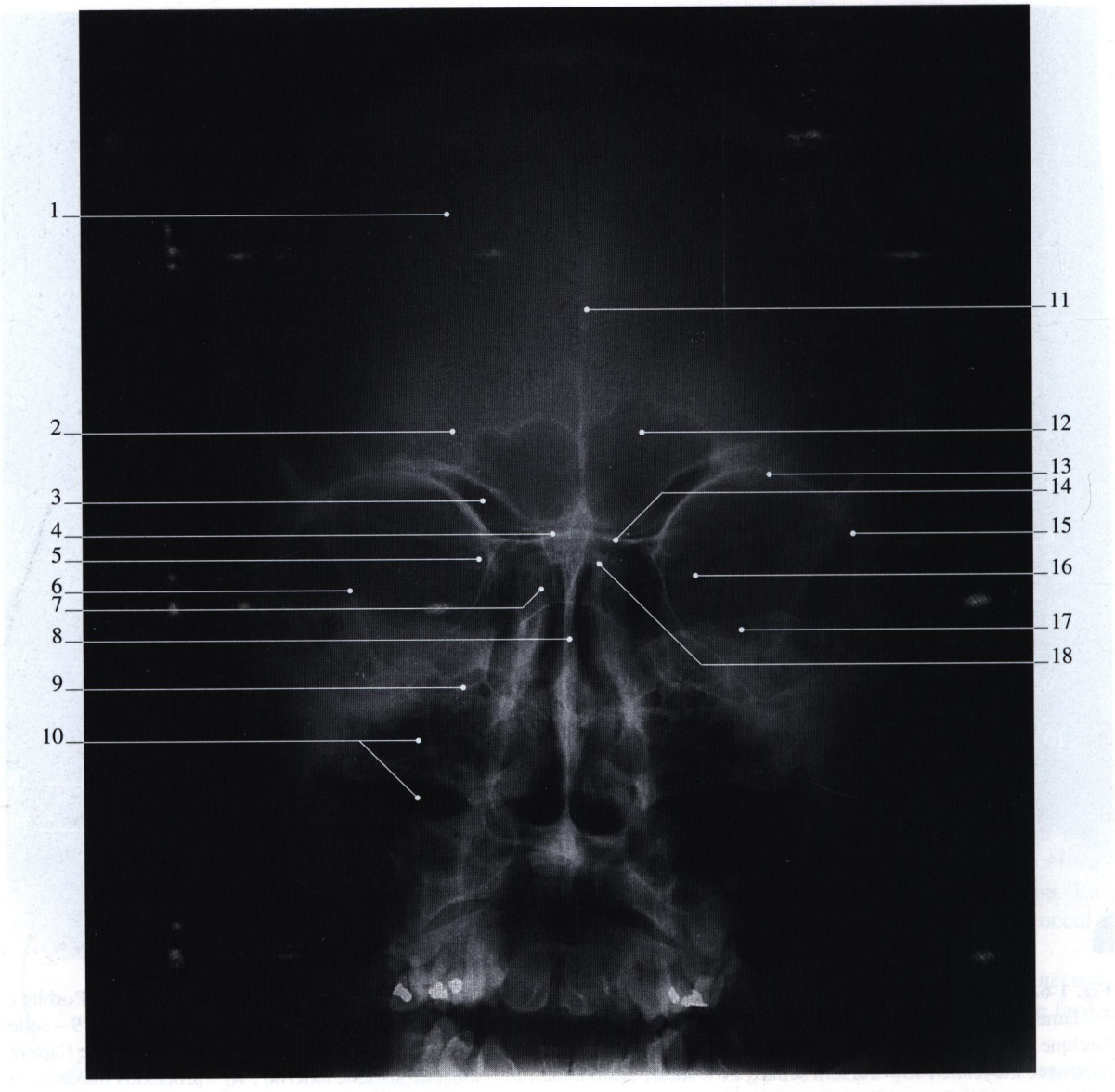

Fig. 1-7. Radiographie du crâne, de face. 1 – Granulations arachnoïdiennes ; 2 – suture lambdoïde ; 3 – récessus supra-orbitaire ; 4 – jugum sphenoidale ; 5 – petite aile de l'os sphénoïde ; 6 – grande aile de l'os sphénoïde ; 7 – sinus sphénoïdal ; 8 – septum nasal osseux ; 9 – foramen rond ; 10 – sinus maxillaire ; 11 – suture sagittale ; 12 – sinus frontal ; 13 – bord supra-orbitaire ; 14 – processus clinoïde antérieur ; 15 – processus zygomatique de l'os frontal ; 16 – fissure orbitaire supérieure ; 17 – bord supérieur du rocher ; 18 – plancher de la selle turcique

Fig. 1-8. Incidence de Blondeau. 1 – Bord supra-orbitaire ; 2 – os nasal ; 3 – cavité nasale ; 4 – bord infra-orbitaire ; 5 – foramen rond ; 6 – bord supérieur du rocher ; 7 – arcade dentaire supérieure ; 8 – arcade dentaire inférieure ; 9 – sinus frontal ; 10 – orbite ; 11 – processus frontal de l'os zygomatique ; 12 – grande aile de l'os sphénoïde ; 13 – toit du sinus maxillaire ; 14 – os zygomatique ; 15 – sinus maxillaire ; 16 – processus mastoïde et cellules mastoïdiennes ; 17 – angle de la mandibule

L'os frontal

L'os frontal appartient à la fois à la calvaria et à la base du crâne. Il se présente grossièrement sous la forme d'un segment de sphère qui serait aplati à sa partie inférieure.

On lui distingue une portion verticale, l'écaille frontale, la plus étendue, qui forme le front, et une portion horizontale, la partie orbito-nasale, qui participe de chaque côté à la paroi supérieure des orbites, et pour une part beaucoup plus modeste au plafond de la cavité nasale (*fosses nasales*). Cette partie orbitaire est échancrée en arrière et sur la ligne médiane par l'incisure ethmoïdale, dans la région où se situent les gouttières olfactives.

Pour la commodité de la description, il est plus simple de distinguer une face externe (*exocrânienne*) et une face interne (*endocrânienne*).

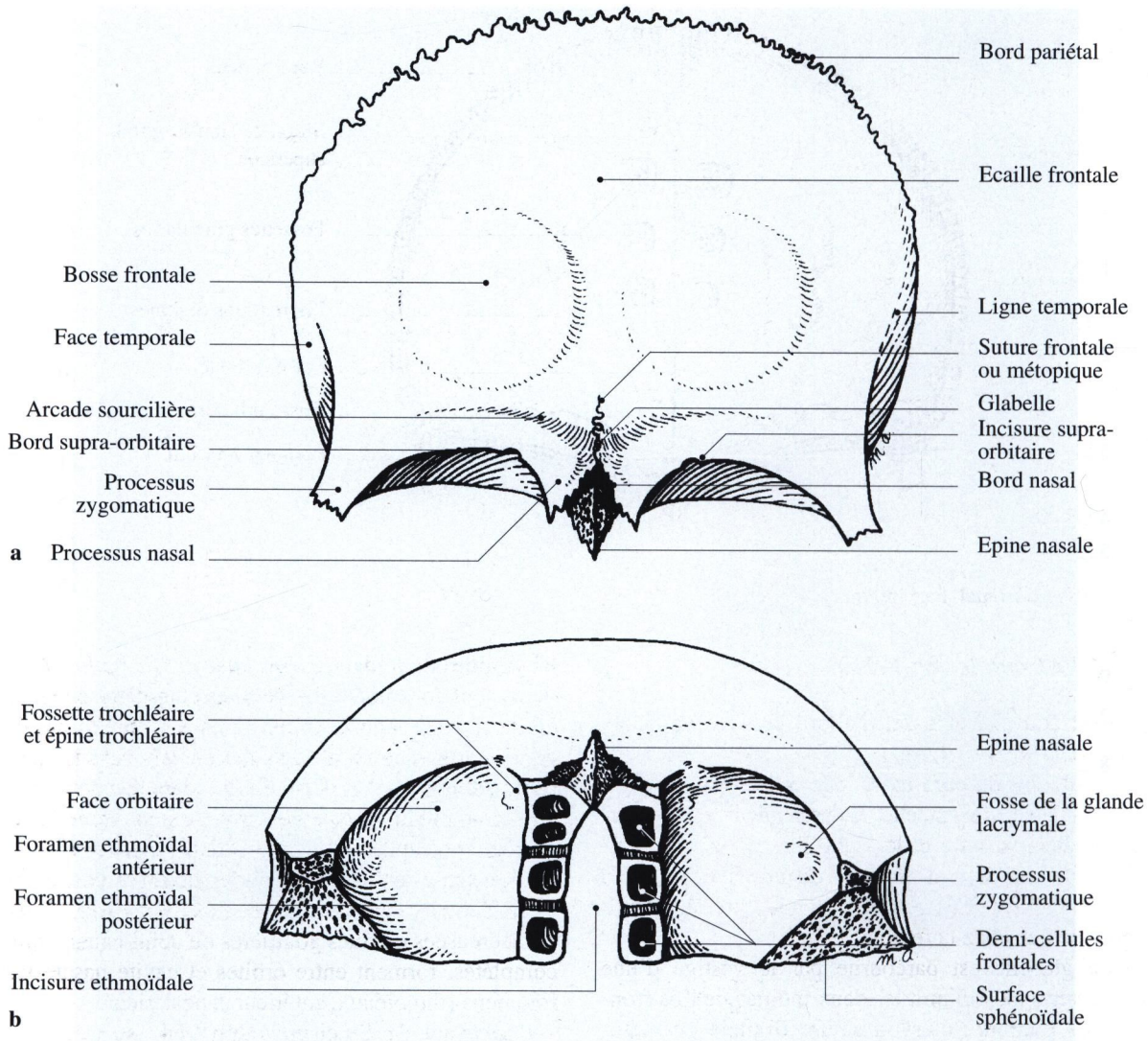

Fig. 1-9. Os frontal, face externe. **a** Vue antérieure ; **b** vue inférieure

La face externe (fig. 1-9) (*face exocrânienne*)

On lui décrit donc une partie verticale, l'écaille frontale, et une partie horizontale ou orbito-nasale. Elles sont séparées par une crête irrégulière et très marquée, le bord antérieur de l'os.

Le bord antérieur

Il présente en son milieu une échancrure, le bord nasal (*échancrure nasale*), en forme de V ouvert vers le bas, articulé près de la ligne médiane avec les os nasaux, et latéralement avec les processus frontaux des maxillaires. La saillie aiguë qui limite l'échancrure de chaque côté est le processus nasal (*ap. orbitaire interne*).

De chaque côté, le bord antérieur est largement échancré par les bords supra-orbitaires (*arcades orbitaires*), arciformes à concavité inférieure. Ce rebord supérieur des orbites est aigu, plus particulièrement dans ses deux tiers latéraux, et présente à l'union tiers médial-tiers moyen l'échancrure supra-orbitaire, où passent l'artère et le nerf supra-orbitaires.

Au niveau de l'extrémité latérale de chaque bord supra-orbitaire, le bord antérieur se termine par le processus zygomatique (*apophyse orbitaire externe*), articulée avec l'os zygomatique (*os malaire*).

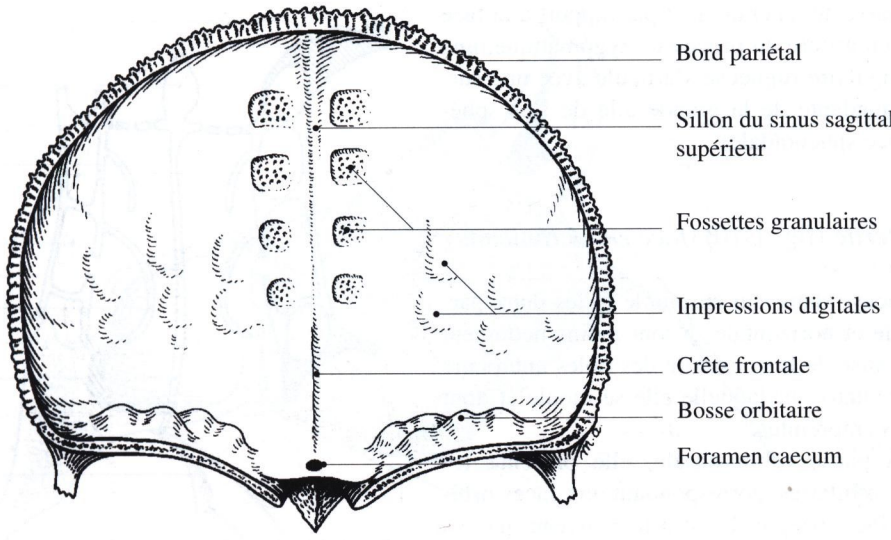

Fig. 1-10. Os frontal, face interne

L'écaille frontale (fig.1-9 a)

Elle est convexe et lisse, d'abord presque verticale, puis fuyant vers l'arrière.

Au-dessus du bord nasal, elle présente un bourrelet transversal, la glabelle, unissant deux épaississements latéraux, les arcades sourcilières, qui surplombent les orbites à faible distance des bords supra-orbitaires. Ces reliefs sont plus marqués chez l'homme que chez la femme.

La glabelle est parcourue par le vestige d'une suture verticale qui unit les deux moitiés de l'os frontal chez l'enfant : c'est la suture frontale ou métopique.

Au-dessus des arcades sourcilières se trouvent les bosses frontales, plus marquées chez la femme.

Très latéralement, l'os est parcouru de chaque côté par une crête verticale qui prolonge le bord du processus zygomatique et atteint rapidement le bord pariétal de l'os : c'est la ligne temporale. En arrière de cette crête, l'os participe pour une petite part à la constitution de la fosse temporale.

La portion orbito-nasale (fig. 1-9b)

Elle est horizontale et regarde vers le bas.

Sur la ligne médiane et en arrière, elle est échancrée par l'incisure ethmoïdale pour recevoir l'ethmoïde. Cette incisure, allongée d'avant en arrière, est bordée de chaque côté par une zone très irrégulière creusée de demi-cellules qui sont complétées par les demi-cellules correspondantes que présentent les faces supérieures du labyrinthe ethmoïdal (*masses latérales de l'ethmoïde*). Ainsi sont constituées des cellules complètes ou sinus ethmoïdaux-frontaux s'ouvrant dans la cavité nasale par l'intermédiaire d'autres sinus creusés dans le labyrinthe ethmoïdal. La plus antérieure de ces demi-cellules communique également avec le sinus frontal correspondant, cavité de volume variable creusée dans la partie épaisse de l'os frontal au-dessus de son bord antérieur. Entre les demi-cellules de l'os frontal sont également creusées de fines gouttières ou demi-canaux qui, complétés, forment entre orbites et cavité nasale les foramens ethmoïdaux, antérieur et postérieur.

En avant de l'incisure ethmoïdale se trouve le bord nasal de l'os (*échancrure nasale*). Sur cette zone rugueuse à deux versants s'implante une fine lame osseuse oblique en bas et en avant, l'épine nasale. Sa face antérieure donne appui aux deux os nasaux, une crête postérieure s'articule avec la lame perpendiculaire de l'os ethmoïde.

De chaque côté de l'incisure ethmoïdale et des surfaces qui la bordent se trouvent les parties orbitaires de l'os frontal, formant les faces orbitaires de l'os (*fosses orbitaires*). Elles constituent la plus grande partie des plafonds des orbites. Ce sont des surfaces triangulaires à base antérieure et à sommet tronqué postérieur, concaves dans le sens transversal et dans le sens antéro-postérieur. Cette concavité est plus marquée dans l'angle antéro-latéral où se situe la fosse de la glande lacrymale. Dans l'angle antéro-médial, on peut deviner ou palper une très discrète saillie en rapport avec la poulie de réflexion du muscle oblique supérieur de l'œil, l'épine trochléaire.

De chaque côté, latéralement par rapport à la face orbitaire et en arrière du processus zygomatique, une surface triangulaire rugueuse s'articule avec une surface correspondante de la grande aile de l'os sphénoïde (surface sphénoïdale).

La face interne (fig. 1-10) (*face endocrânienne*)

Elle est concave dans son ensemble et les deux parties, verticale et horizontale, y sont moins nettement séparées à cause de la convexité des pôles antérieurs des lobes frontaux sur laquelle elle se moule et dont elle porte les empreintes.

Dans sa partie orbito-nasale, elle présente les deux bosses orbitaires, correspondant aux faces orbitaires de la face externe. C'est à leur niveau que les sillons et les circonvolutions des lobes frontaux marquent le plus leurs empreintes : éminences mamillaires séparant les impressions digitales.

Sur la ligne médiane, et partant de l'incisure ethmoïdale, on trouve :

– un orifice peu profond, le foramen caecum (*trou borgne*), qui contient l'origine du sinus sagittal supérieur ;

– une crête verticale pour l'insertion de la faux du cerveau, la crête frontale ;

– une gouttière, née de la bifurcation rostrale de la crête précédente, qui occupe les deux tiers restants de la hauteur de l'os : le sillon du sinus sagittal supérieur ;

– de chaque côté de ce sillon, des fossettes granulaires correspondent aux empreintes des granulations arachnoïdiennes, expansions vasculaires du sinus veineux jouant un rôle dans la régulation de la pression intra-crânienne, par résorption du liquide cérébro-spinal.

Le bord pariétal (bord supérieur)

Dans sa partie supérieure, demi-circulaire, ce bord présente de fines dentelures très complexes par lesquelles il s'articule avec les deux os pariétaux. Il est taillé en biseau aux dépens de sa face endocrânienne dans sa partie médiane, aux dépens de sa face exocrânienne sur les cotés.

Au niveau de sa partie orbito-nasale, on trouve latéralement les deux surfaces triangulaires pour les grandes ailes de l'os sphénoïde, puis une partie mince correspondant à la fissure orbitaire supérieure (*fente sphénoïdale*), et une partie articulée avec les petites ailes de l'os sphénoïde. Les bords latéraux de l'incisure ethmoïdale s'articulent avec le labyrinthe ethmoïdal.

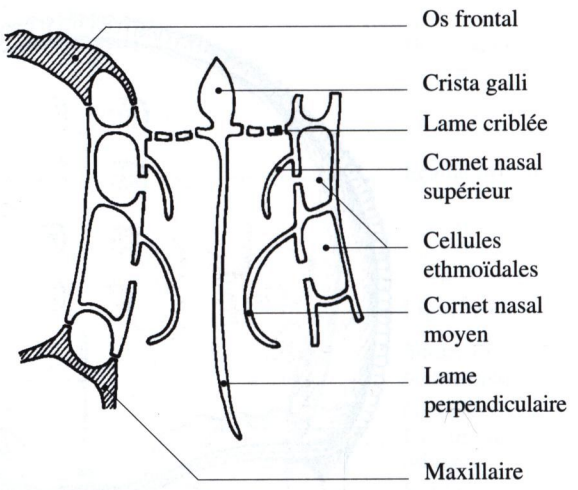

Fig. 1-11. Coupe frontale de l'os ethmoïde

L'os ethmoïde

L'os ethmoïde est habituellement décrit avec les os de la base du crâne, bien qu'il appartienne surtout à la cavité nasale, donc à la face. Il tire son nom du grec « ethmos » (*crible*) à cause de sa lame criblée qui vient combler l'incisure ethmoïdale de l'os frontal et appartient donc à la base du crâne. Cette lame très mince ne réalise qu'une barrière fragile entre la cavité crânienne et la cavité nasale, ce qui explique la rhinorrhée (écoulement de liquide cérébro-spinal par la cavité nasale) de certaines fractures de la fosse crânienne antérieure.

L'os ethmoïde est un petit os de forme complexe dont on peut facilement apprécier les dimensions puisqu'il s'étend transversalement entre les orbites et qu'il constitue une grande partie de leurs parois médiales.

Une coupe frontale de l'os (fig. 1-11) en montre la constitution schématique et l'on voit ainsi qu'il comporte :

– une mince lame verticale médiane : crista galli en haut, lame perpendiculaire en bas ;

– une mince lame horizontale perpendiculaire à la précédente, la lame criblée que la crista galli divise en deux gouttières olfactives ;

– deux masses latérales, les labyrinthes ethmoïdaux, creusées de cellules ethmoïdales, petites cavi-

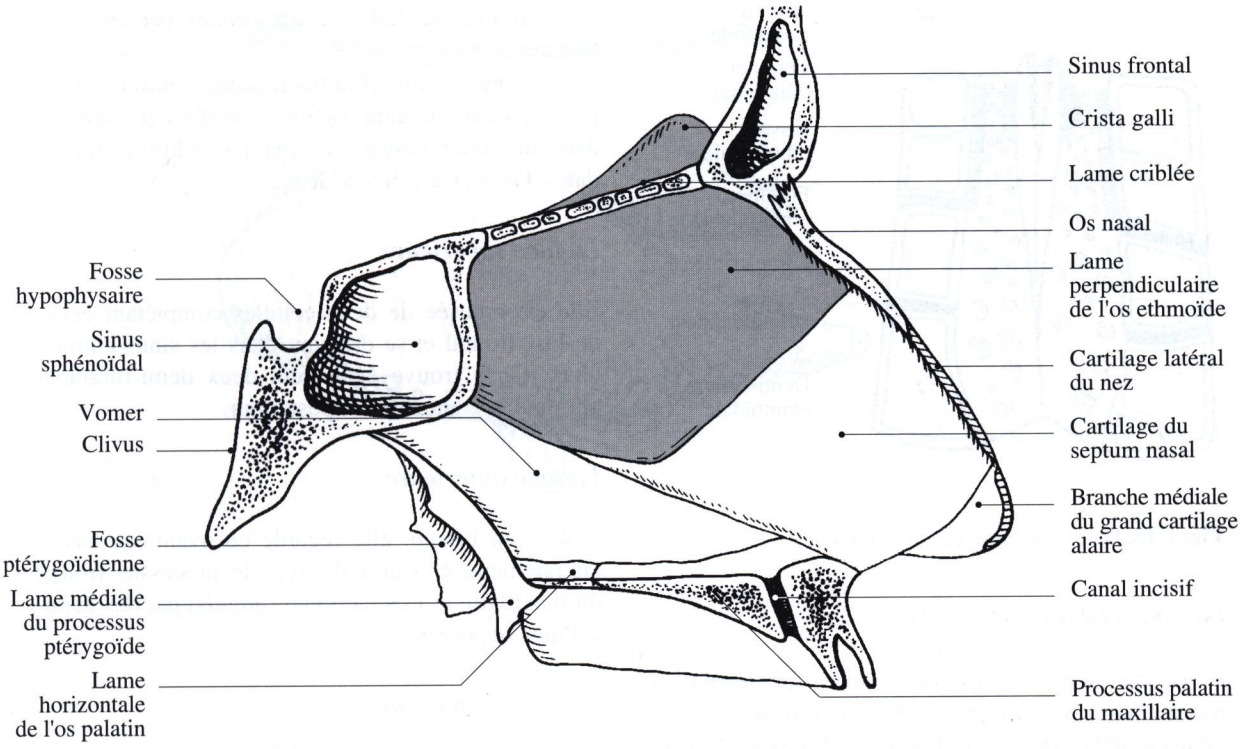

Fig. 1-12. Crista galli, lame perpendiculaire et leurs rapports

tés sinusales s'ouvrant dans la cavité nasale, et appendues aux bords latéraux de la lame criblée.

La crista galli (fig. 1-12)

Ainsi nommée par comparaison avec une crête de coq, elle fait saillie dans la fosse crânienne antérieure.

Aplatie transversalement, allongée d'avant en arrière, elle est de forme approximativement triangulaire.

– son bord inférieur horizontal repose sur la lame criblée,

– son bord postéro-supérieur descend en pente douce du sommet au bord postérieur de l'os,

– son bord antéro-supérieur, presque vertical, se dédouble en deux crêtes, les ailes de la crista galli (*processus alaires*). Le sillon ainsi formé prolonge le foramen caecum de l'os frontal et est en rapport avec le sinus sagittal supérieur logé dans la faux du cerveau,

– ses faces latérales sont convexes et donnent insertion à la faux du cerveau, ainsi que le sommet et les ailes.

La lame perpendiculaire (figs. 1-4, 1-11 et 1-12)

C'est une lame osseuse très mince qui entre dans la constitution du septum nasal osseux. Elle est rarement plane et médiane, mais le plus souvent incurvée et déviée d'un côté ou de l'autre.

Elle est limitée par cinq bords :

– un bord supérieur, horizontal, en continuité avec le reste de l'os sous la lame criblée,

– un bord postérieur, vertical, s'articulant avec une crête de la face antérieure du corps de l'os sphénoïde,

– un bord antérieur, oblique en bas et en avant, articulaire avec l'épine nasale de l'os frontal et les os nasaux,

– un bord postéro-inférieur, oblique en bas et en avant, articulaire avec le bord antérieur du vomer,

– un bord antéro-inférieur, oblique en bas et en arrière, au niveau duquel la lame se continue par le cartilage septal du nez.

Au voisinage de la lame criblée, les deux faces de la lame perpendiculaire sont parcourues par de fins sillons parallèles et verticaux, tracés par les nerfs olfactifs avant qu'ils n'atteignent les bulbes olfactifs à travers les orifices de la lame criblée.

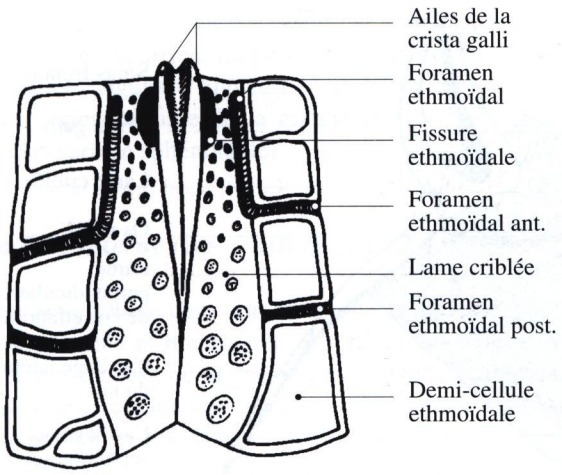

Fig. 1-13. Face supérieure de l'os ethmoïde

La lame criblée (fig. 1-13)

C'est une lame osseuse très mince, grossièrement rectangulaire, divisée par l'implantation de la crista galli en deux gouttières olfactives allongées d'avant en arrière et sur lesquelles reposent les deux bulbes olfactifs.

Chaque gouttière est creusée de nombreuses fossettes, plus petites et plus serrées en avant. Le fond de chaque fossette est formé d'une lame osseuse très mince, perforée de plusieurs orifices traversés par les filets du nerf olfactif ; elle se présente donc comme un crible secondaire.

Deux orifices de la lame criblée se distinguent de ceux des nerfs olfactifs :

– en avant, et contre la base de la crista galli, la fissure ethmoïdale sert d'ancrage à un prolongement de la faux du cerveau ;

– en avant, mais contre le labyrinthe ethmoïdal, le foramen ethmoïdal fait suite à un sillon ethmoïdal qui prolonge le foramen ethmoïdal antérieur. Il est traversé par le nerf ethmoïdal antérieur, dont les rameaux nasaux (*n. nasal interne*) véhiculent la sensibilité de la muqueuse nasale.

La face supérieure de la lame criblée appartient à la base du crâne, la face inférieure appartient à la voûte de la cavité nasale.

Les labyrinthes ethmoïdaux (masses latérales) (figs. 1-11, 1-13 et 1-14)

Ils ont la forme de parallélépipèdes aplatis dans le sens transversal, qui appartiennent à la cavité nasale par leur face médiale, et aux orbites par leur face latérale.

Ils sont creusés d'anfractuosités sinusales complexes communiquant parfois entre elles et s'ouvrant dans la cavité nasale, ce sont les cellules ethmoïdales. On leur décrit six faces :

La face supérieure

Elle est creusée de demi-cellules complétant celles de l'os frontal et se drainant dans les sinus ethmoïdaux. On y trouve également deux demi-foramens ethmoïdaux, antérieur et postérieur.

La face antérieure

Taillée en biseau, elle regarde en avant, en bas et latéralement, et s'articule avec le processus frontal du maxillaire et l'os lacrymal (*unguis*) par des demi-cellules opposées.

La face postérieure

Elle regarde directement en arrière et présente également des demi-cellules complétant celles de la face antérieure du corps de l'os sphénoïde.

La face inférieure

Elle regarde en bas et latéralement et s'articule avec le maxillaire par l'intermédiaire de demi-cellules. A sa partie toute postérieure, elle s'articule avec le petit processus orbitaire de l'os palatin.

La face latérale (fig. 1-1)

C'est une surface plane et lisse, qui constitue une grande partie de la paroi médiale de l'orbite. C'est la lame orbitaire (autrefois appelée lame papyracée à cause de l'extrême minceur de l'os qui sépare les sinus ethmoïdaux de l'orbite).

La face médiale (fig. 1-14)

La lame criblée s'implante près de son bord supérieur.

La partie supérieure de cette face forme la berge latérale de la gouttière olfactive correspondante ; sa partie inférieure appartient à la paroi latérale de la cavité nasale.

Celle-ci porte l'implantation de deux lames osseuses recourbées en bas et en dedans, les cornets

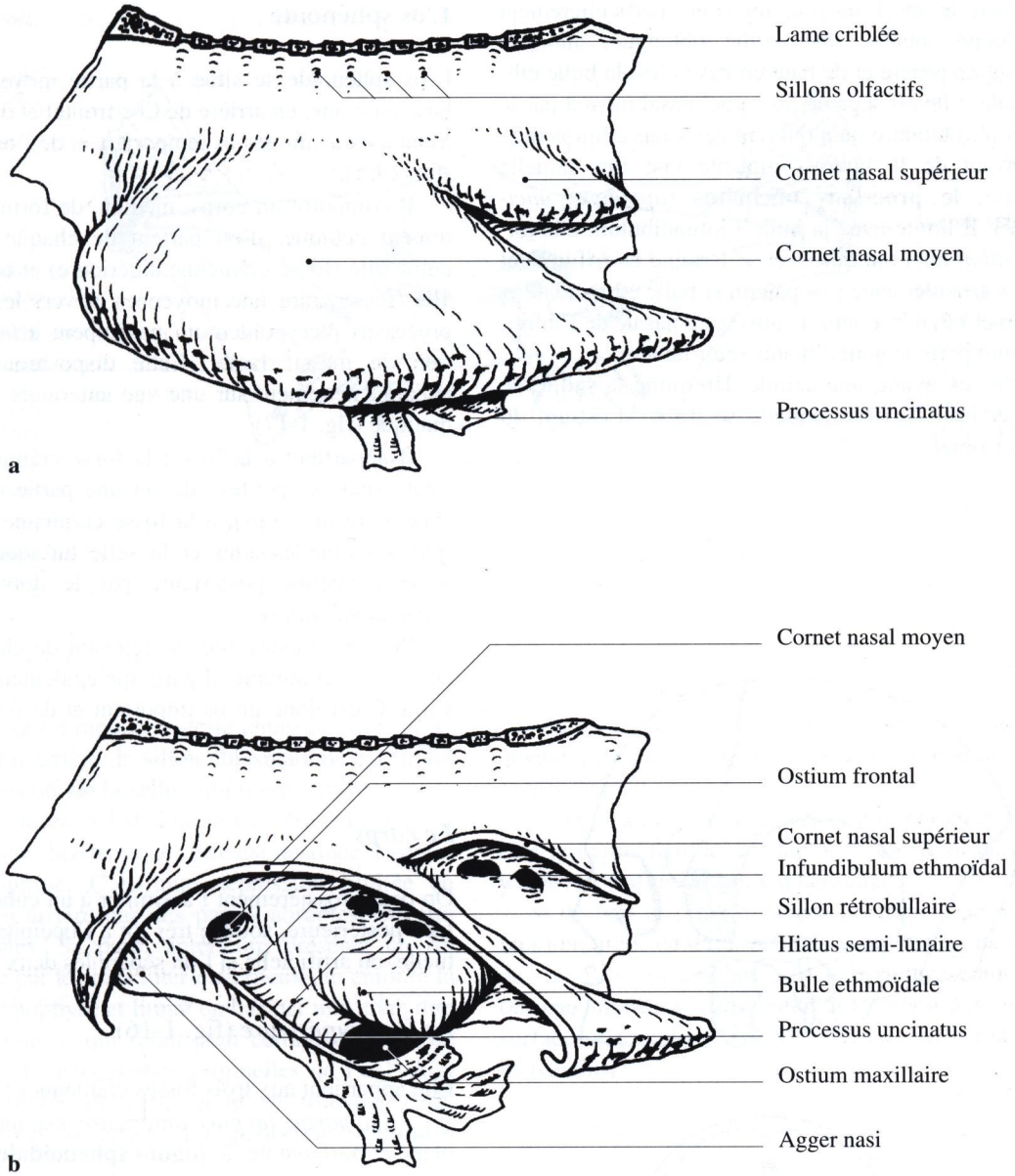

Fig. 1-14. Face médiale du labyrinthe ethmoïdal **a.** vue médiale ; **b.** même vue, après ablation des cornets nasaux supérieur et moyen

nasaux, supérieur et moyen. Chaque cornet comporte un bord d'implantation, un bord libre, une face médiale qui regarde vers le septum nasal, une face latérale qui regarde vers le labyrinthe. Cette dernière limite avec la face médiale du labyrinthe un méat nasal, supérieur ou moyen. Il existe également un cornet nasal inférieur, mais c'est un os indépendant.

La ligne selon laquelle s'implante le cornet nasal supérieur est concave vers le bas et culmine à faible distance de la lame criblée. Elle n'occupe que la moitié postérieure de la face médiale du labyrinthe.

La ligne d'implantation du cornet nasal moyen a la même forme, culmine au même niveau, mais occupe toute la longueur de la face médiale. On rencontre souvent un autre cornet, atrophique, en arrière des précédents, le cornet nasal suprême.

Au-dessus de l'implantation des cornets, la face médiale du labyrinthe présente des sillons tracés par les nerfs olfactifs, semblables à ceux de la lame perpendiculaire.

Dans les méats nasaux, supérieur et moyen, s'ouvrent les orifices de drainage des sinus ethmoïdaux.

Dans le méat moyen, un sinus particulièrement développé soulève une saillie oblongue, allongée d'avant en arrière et de haut en bas : c'est la bulle ethmoïdale. Elle est séparée du cornet nasal moyen par le sillon rétrobullaire où s'ouvrent des sinus ethmoïdaux. En avant de la bulle s'implante une fine lamelle osseuse, le **processus uncinatus** (*apophyse unciforme*). Il limite avec la bulle l'infundibulum ethmoïdal (*sillon unci-bulllaire*), et se termine en trifurquant pour s'articuler avec l'os palatin la bulle ethmoïdale et le cornet nasal inférieur. L'ouverture nasale de l'infundibulum porte le nom d'hiatus semi-lunaire.

Plus en avant, une cellule détermine la saillie de l'agger nasi derrière laquelle se trouve l'ostium du sinus frontal.

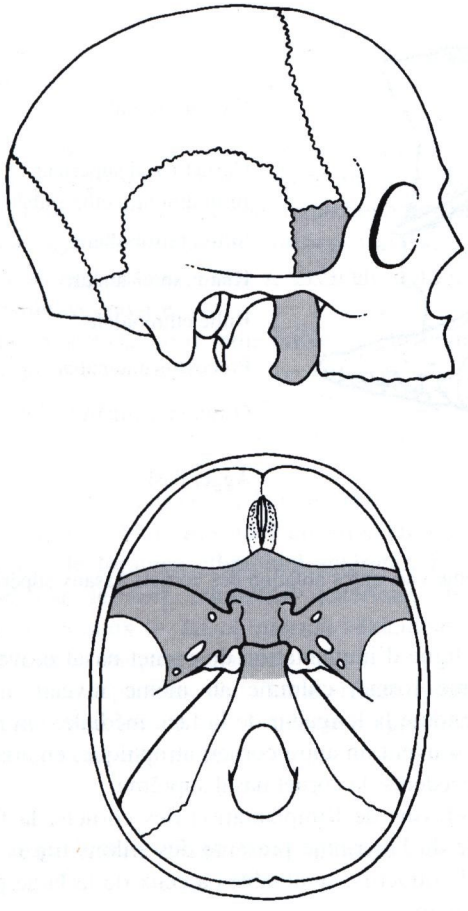

Fig. 1-15. Os sphénoïde, situation générale

L'os sphénoïde

L'os sphénoïde se situe à la partie moyenne de la base du crâne, en arrière de l'os frontal et de l'os ethmoïde, en avant des os temporaux et de l'os occipital (fig. 1-15).

Il comporte un corps, médian, de forme grossièrement cubique, d'où partent de chaque côté une petite aile (fosse crânienne antérieure) et une grande aile (fosse crânienne moyenne) et vers le bas deux processus ptérygoïdes qui participent à la constitution du massif facial. Cette disposition générale apparaît nettement sur une vue antérieure très schématique (fig. 1-17).

Il appartient à la fois à la fosse crânienne antérieure (par ses petites ailes et une partie de la face supérieure du corps), à la fosse crânienne moyenne (par ses grandes ailes et la selle turcique) et à la fosse crânienne postérieure par le dorsum sellæ (*lame quadrilatère*).

Par ses grandes ailes se relevant de chaque côté de la boîte crânienne, il participe également à la calvaria. C'est donc un os important et de forme complexe.

Le corps

On peut grossièrement l'assimiler à un cube, mais sa face postérieure, soudée très tôt à l'occipital, est virtuelle, ou artificielle si l'on sépare les deux os.

La face supérieure (fig. 1-16)

Elle appartient aux trois fosses crâniennes :

– *La partie la plus antérieure* est une surface plane et horizontale, le **jugum sphenoidale**, qui prolonge en arrière les gouttières olfactives de l'os ethmoïde. Cette partie de l'os peut venir recouvrir légèrement la partie postérieure de l'os ethmoïde formant le processus ethmoïdal.

Le jugum sphénoïdal se déprime parfois en deux gouttières parallèles antéro-postérieures. Il se termine en arrière par un bourrelet transversal, le **limbus sphenoidalis**.

– *La partie moyenne*, qui participe à la fosse crânienne moyenne, a la forme d'une gouttière transversale, légèrement en dépression par rapport au limbus : le **sillon chiasmatique** (*gouttière optique*). A ses deux extrémités, ce sillon se recourbe en avant pour aboutir au **canal optique** creusé dans la petite aile correspondante. Sillon chiasmatique et canaux

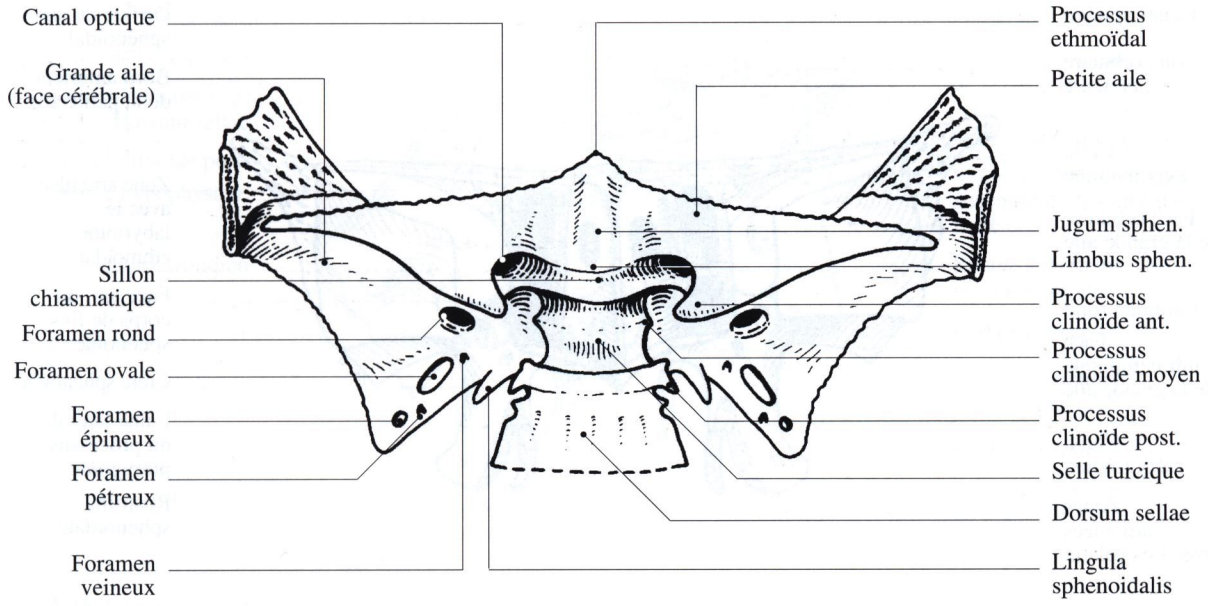

Fig. 1-16. Face supérieure de l'os sphénoïde

optiques sont en rapport avec le chiasma et les nerfs optiques. En arrière, le sillon chiasmatique est limité par le **tubercule de la selle** (*tubercule pituitaire*).

La selle turcique est située en arrière et en contrebas du sillon chiasmatique. Elle est destinée à contenir l'hypophyse. C'est une dépression limitée en avant et en arrière par des parois abruptes, ouverte sur les côtés. Sa paroi antérieure présente un fin sillon tracé par le sinus inter-caverneux qui entoure la tige de l'hypophyse et limité en bas par une crête dite « synostosique » (qui serait pour certains la trace de la soudure de deux parties originelles de l'os). Aux deux extrémités de cette crête se trouvent deux petites épines osseuses, les **processus clinoïdes moyens**.

– *la partie postérieure* forme le versant postérieur de la selle et appartient à la fosse crânienne postérieure. C'est le dorsum sellæ (*lame quadrilatère*), oblique en bas et en arrière. Son bord supérieur, transversal, se termine de chaque côté par un processus clinoïde postérieur qui donne insertion à la grande circonférence de la tente du cervelet. Les bords latéraux sont marqués de deux échancrures, l'une supérieure pour le nerf oculomoteur, l'autre, inférieure, pour le sinus pétreux inférieur.

La face antérieure (fig. 1-17)

Elle s'articule très exactement avec la face postérieure de l'os ethmoïde et présente :

– une crête médiane verticale, plus ou moins déviée à droite ou à gauche, articulaire avec la lame perpendiculaire ;

– de chaque côté de la crête, une gouttière verticale qui appartient à la voûte de la cavité nasale ; on y trouve l'orifice du sinus sphénoïdal ;

– de part et d'autre de ces gouttières, deux surfaces creusées de demi-cellules complétées par celles de la face postérieure du labyrinthe ethmoïdal (*masses latérales*). Les angles inféro-latéraux de ces surfaces s'articulent avec les processus orbitaires des os palatins.

La face inférieure

Elle forme la partie la plus postérieure du plafond de la cavité nasale. Elle comporte :

– une crête médiane dont l'union avec celle de la face antérieure forme une avancée, le rostrum sphenoidale (*bec du sphénoïde*). Cette crête est reçue dans l'angle que forment les deux ailes du vomer, mais cette articulation ménage le canal voméro-sphénoïdal (*c. sphéno-vomérien médian*) (fig. 1-19 d) ;

– de chaque côté, la face inférieure est formée de deux minces lamelles osseuses triangulaires à base antérieure. Dans l'enfance, elles ne sont pas soudées au reste de l'os (*cornets de Bertin*) ;

– en arrière, la face inférieure du corps est cachée par deux expansions horizontales appartenant aux processus ptérygoïdes, les processus vaginaux (*apo-*

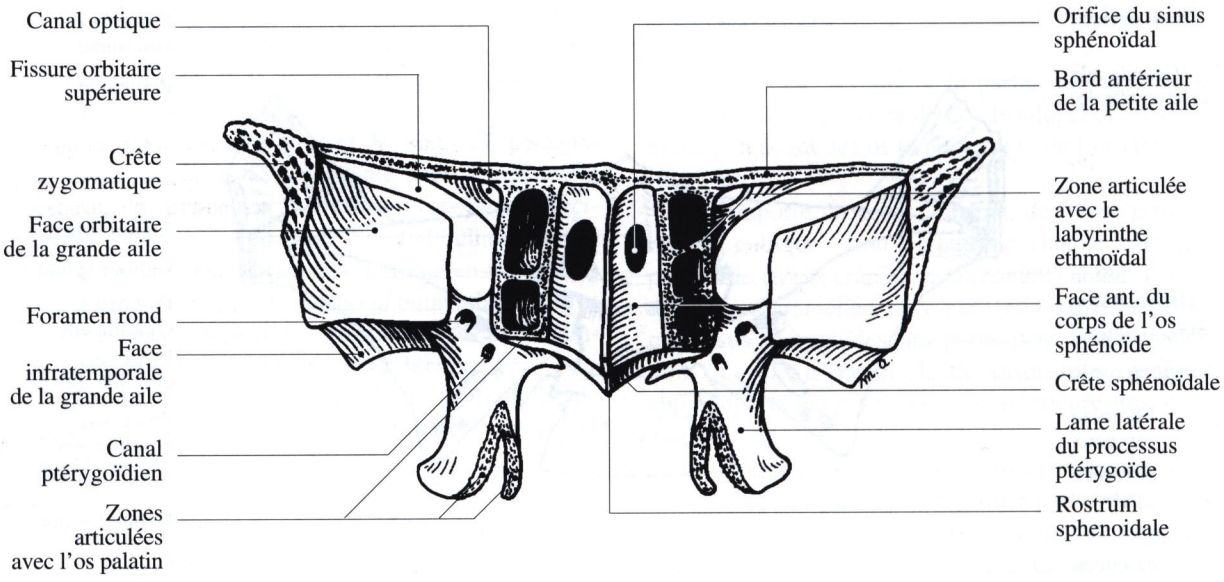

Fig. 1-17. Face antérieure de l'os sphénoïde

physes vaginales), sous lesquelles s'engagent les processus sphénoïdaux des os palatins en ménageant de chaque côté un canal palato-vaginal (*c. ptérygo-palatin*) où passent les rameaux pharyngiens du ganglion ptérygo-palatin et de l'artère maxillaire.

Entre les processus vaginaux et les ailes du vomer, on trouve de chaque côté le canal voméro-vaginal (*c. sphéno-vomérien latéral*) qui livre passage à quelques veinules.

Les faces latérales

C'est de ces faces que se détachent de chaque côté :

– en haut et en avant, dans le plan du jugum sphénoïdal, les racines supérieures des petites ailes ;

– dans le prolongement du tubercule de la selle, les racines inférieures des petites ailes, en retrait des précédentes ;

– en bas et en arrière, la racine de la grande aile décrit une courbe concave en haut et en arrière. Elle commence à l'aplomb de la précédente dont la sépare l'extrémité médiale de la fissure orbitaire supérieure (*fente sphénoïdale*), et se poursuit le long du bord inférieur de l'os.

En avant et au-dessous de ces racines, la face latérale de l'os sphénoïde appartient à la paroi médiale de l'orbite.

Entre les racines, un sillon antéro-postérieur est tracé par le tendon commun des muscles du globe oculaire (*t. de Zinn*), parfois surmonté en avant par un tubercule infra-optique.

Au-dessus et en arrière de la grande aile, sous la selle turcique, l'artère carotide interne trace une large gouttière en S, le **sillon carotidien**, d'abord dirigée en haut, puis en avant, puis à nouveau en haut. Cette partie de la face latérale est en rapport avec la paroi latérale du sinus caverneux.

Le corps de l'os sphénoïde est creusé de deux sinus s'ouvrant dans la voûte de la cavité nasale. Ils peuvent s'étendre jusque sous la selle turcique. C'est une voie d'abord transnasale de l'hypophyse, aujourd'hui remisée au second plan par une voie transpharyngienne.

Les petites ailes (fig. 1-16)

Elles prennent naissance sur la face latérale du corps de l'os par deux racines :

– la racine supérieure, aplatie de haut en bas, prolonge par sa face supérieure le plan du jugum sphenoidale ;

– la racine inférieure, plus courte, se détache de la face latérale du corps de l'os au-dessous et en arrière de la précédente, en regard du tubercule de la selle.

Les deux racines se réunissent en délimitant le canal optique. Celui-ci se dirige en bas, en avant et latéralement, en s'élargissant progressivement. Son orifice antérieur est voisin du fond de l'orbite. Son diamètre est de 5 à 6 mm, sa longueur de 5 mm. Il contient le nerf optique et l'artère ophtalmique.

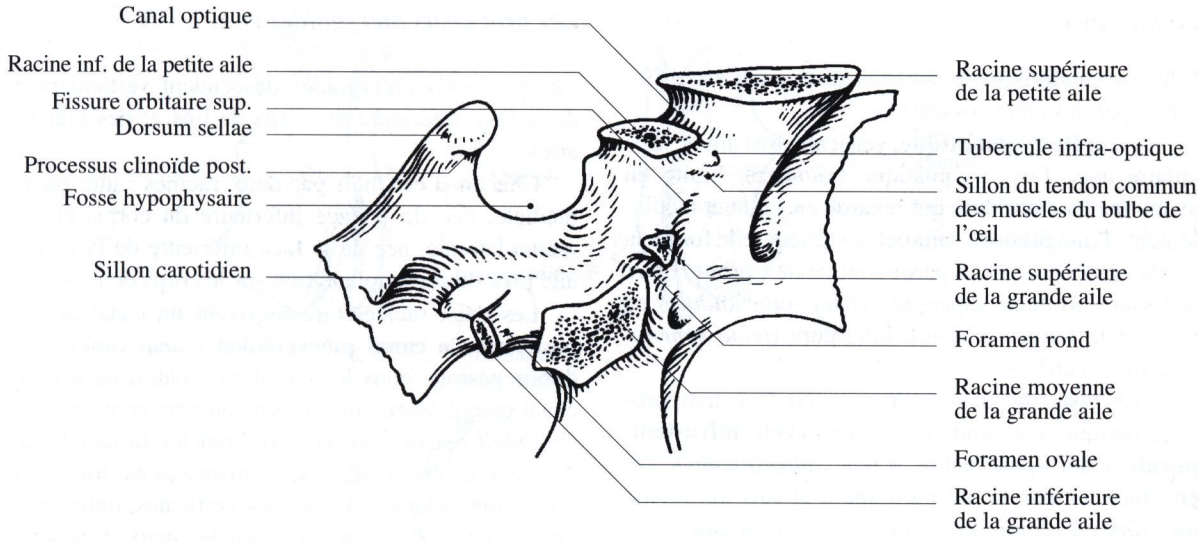

Fig. 1-18. Face latérale droite de l'os sphénoïde

Chaque petite aile est une mince lame osseuse triangulaire, à sommet latéral très aigu.

Sa face supérieure forme la partie la plus postérieure de la fosse crânienne antérieure, en arrière des bosses orbitaires de l'os frontal.

Sa face inférieure forme la partie la plus postérieure du plafond de l'orbite.

Son bord antérieur s'articule avec l'os frontal, son bord postérieur est libre, mince, concave en arrière, et marque la limite postérieure de la fosse crânienne antérieure. Il répond au sillon qui sépare le lobe frontal du lobe temporal du cerveau : le sillon latéral. Il présente à son extrémité médiale une saillie dirigée en arrière et recourbée médialement, le processus clinoïde antérieur sur lequel s'insère la petite circonférence de la tente du cervelet.

Les grandes ailes (fig. 1-16)

Elles naissent de la face latérale du corps de l'os selon une ligne qui commence au-dessous de la racine inférieure de la petite aile, à une certaine distance de celle-ci, descend verticalement, puis s'incurve vers l'arrière en suivant le bord inférieur de l'os en contrebas de la selle turcique.

Chaque grande aile se dirige latéralement en s'élargissant et présente à décrire une face cérébrale (*endocrânienne*), une face externe (*exocrânienne*) et deux bords.

La face cérébrale

Elle est concave et regarde en haut et en arrière. Elle est moulée sur le pôle antérieur du lobe temporal qui y marque son empreinte sous forme d'impressions digitiformes et d'éminences mamillaires.

Près de sa racine, la grande aile présente plusieurs orifices :

– en avant, à l'union de ses portions verticale et horizontale, l'orifice endocrânien du **foramen rond** (*trou grand rond*). C'est plutôt un court canal, oblique en bas et en avant, qui donne passage au nerf maxillaire, deuxième branche du nerf trijumeau (V 2) ;

– en arrière et un peu latéralisé par rapport au précédent, le **foramen ovale** donne passage au nerf mandibulaire (V 3) et au rameau méningé accessoire de l'artère méningée moyenne (*artère petite méningée*). L'existence de ces deux orifices permet à certains auteurs de décrire trois racines à la grande aile (fig. 1-18) ;

– encore plus postérieur et latéral, près de l'extrémité postérieure de l'aile formant l'épine de l'os sphénoïde, le **foramen épineux** (*trou petit rond*) livre passage à l'artère méningée moyenne ;

– au voisinage du foramen ovale, près du bord de l'os, deux petits orifices inconstants, les **foramens veineux et pétreux**, donnent passage à une veine émissaire et au nerf petit pétreux (*petit n. pétreux profond*).

La face externe

Elle est subdivisée en facettes d'orientations différentes par des crêtes osseuses :

– La **crête zygomatique**, verticale, très aiguë, articulaire avec l'os zygomatique (*malaire*), limite en avant une face orbitaire qui regarde en avant et médialement. Triangulaire à sommet postérieur, elle forme la partie postérieure de la paroi latérale de l'orbite, entre la fissure orbitaire supérieure (*fente sphénoïdale*) en haut, et la fissure orbitaire inférieure (*fente sphéno-maxillaire*) en bas.

– Le reste de la face externe, ou face temporo-zygomatique, est subdivisée par la **crête infra-temporale** antéro-postérieure (*crête sphéno-temporale*) en : face temporale qui participe à la calvaria (*voûte du crâne*) et donne insertion au muscle temporal, et face infra-temporale, horizontale, qui participe à la face exocrânienne de la base du crâne et donne insertion au faisceau supérieur du muscle ptérygoïdien latéral (fig. 1-3 b).

Le bord médial

Il comporte trois segments :

– antérieur, constitué par le bord inférieur de la fissure orbitaire supérieure (*fente sphénoïdale*) ;

– moyen, représenté par la racine de l'aile ;

– postérieur, oblique latéralement et en arrière jusqu'à l'épine du sphénoïde. Il forme d'abord le bord antérieur du trou déchiré (*trou déchiré antérieur*) et présente là une épine dirigée en arrière et latéralement, la lingula sphenoidalis ; il s'articule ensuite avec le rocher de l'os temporal.

Le bord latéral

Concave en haut et en arrière, il s'articule avec l'os frontal, l'os pariétal et la partie squameuse [ou écaille] de l'os temporal. Il se termine à l'épine du sphénoïde.

La fissure orbitaire supérieure (fig. 12-2) (*fente sphénoïdale*)

C'est l'espace compris entre la petite aile et la grande aile ; elle fait communiquer la fosse crânienne moyenne et l'orbite. Sa partie médiale, large, répond au fond de l'orbite, sa partie latérale, étroite, sépare le plafond de l'orbite de sa face latérale.

Elle permet le passage de nombreux éléments dont les nerfs oculomoteur, abducens, trochléaire, nasal, frontal et lacrymal, les veines ophtalmiques.

Les processus ptérygoïdes (fig. 1-19)

Les processus ptérygoïdes descendent verticalement de la face inférieure du corps de l'os et des grandes ailes.

Chacun d'eux naît par deux racines : une racine médiale, née de la face inférieure du corps, et une racine latérale, née de la face inférieure de la grande aile près de son implantation sur le corps de l'os.

Les deux racines circonscrivent un canal antéro-postérieur, le **canal ptérygoïdien** (*canal vidien*), qui donne passage dans le sens dorso-ventral au nerf du canal ptérygoïdien qui fait suite au nerf grand pétreux (*n. grand pétreux superficiel*), branche du nerf facial. Au-dessous du canal, chaque processus est formé par deux minces lamelles osseuses verticales, unies entre elles par leur bord antérieur sur les deux tiers supérieurs de leur hauteur. Ce sont les lames médiale et latérale du processus ptérygoïde qui forment entre elles un angle dièdre ouvert en arrière et latéralement : la **fosse ptérygoïdienne**.

La lame médiale

Elle est située dans un plan sagittal. Elle participe à la paroi latérale de la cavité nasale dans sa partie la plus dorsale. De sa face médiale et en haut, naît une lamelle osseuse horizontale qui se dirige médialement en suivant de très près la face inférieure du corps : c'est le **processus vaginal**. L'espace étroit qui le sépare du corps est transformé en canal voméro-vaginal (*c. sphéno-vomérien latéral*) par l'aile du vomer qui vient s'y encastrer.

A la partie supérieure de son bord postérieur, la lame médiale est creusée d'une gouttière verticale, la fosse scaphoïde, où s'insère le muscle tenseur du voile du palais (*m. péristaphylin externe*).

Ce bord postérieur présente encore, en haut, une encoche pour le passage de la trompe auditive (*trompe d'Eustache*), et en bas un prolongement, l'hamulus ptérygoïdien [ou crochet], dirigé en arrière, sur lequel se réfléchit le muscle tenseur du voile du palais (*m. péristaphylin externe*).

La lame latérale

Elle est située dans un plan oblique en arrière et latéralement. Elle est plus large que la lame médiale à laquelle elle est soudée par la partie supérieure de son bord antérieur. Sa face latérale donne insertion aux faisceaux supérieur et inférieur du muscle ptérygoïdien latéral.

Le bord postérieur de la lame latérale présente à sa partie haute le **processus ptérygo-épineux** (*épine*

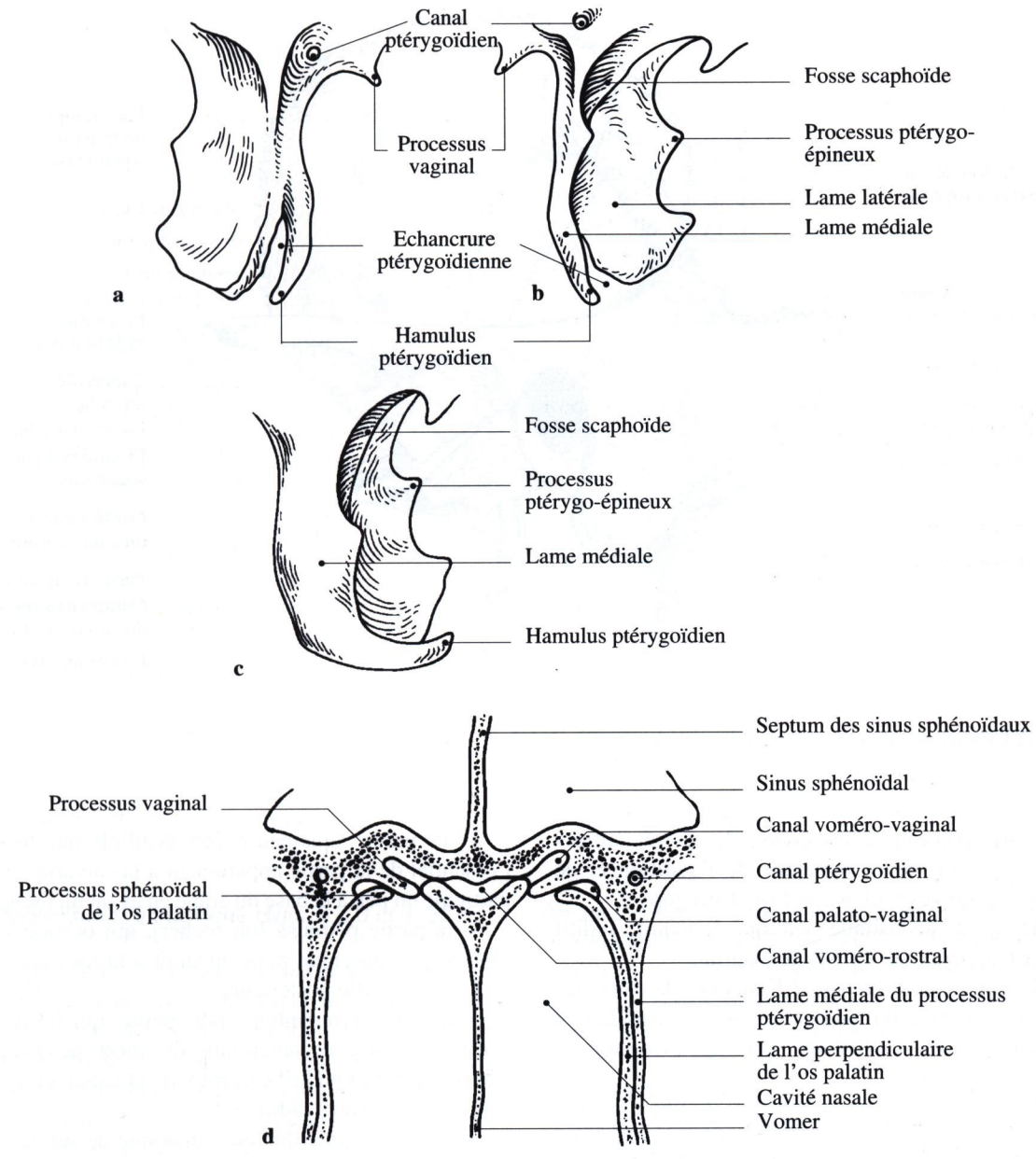

Fig. 1-19. Processus ptérygoïdes. **a** Vue antérieure ; **b** vue postérieure ; **c** vue médiale ; **d** coupe frontale

de Civinini), où s'insère le ligament ptérygo-épineux dont l'autre extrémité s'insère sur l'épine de l'os sphénoïde.

L'angle dièdre formé par les deux lames, ouvert en arrière et latéralement, constitue la **fosse ptérygoïde** et donne insertion au muscle ptérygoïdien médial.

A leur partie inférieure, les bords antérieurs des lames s'écartent l'un de l'autre et limitent l'échancrure ptérygoïdienne où vient s'encastrer le processus pyramidal (*apophyse pyramidale*) de l'os palatin.

L'os temporal

L'os temporal appartient à la fois à la calvaria et à la base du crâne. C'est un os pair et symétrique.

Sa complexité tient à plusieurs raisons :

– à sa forme, à cause des nombreux accidents de surface qu'il présente à décrire ;

– à sa structure, car il est formé de trois pièces osseuses, soudées entre elles chez l'adulte, mais dont les limites sont encore visibles par endroits sous la forme de fissures ;

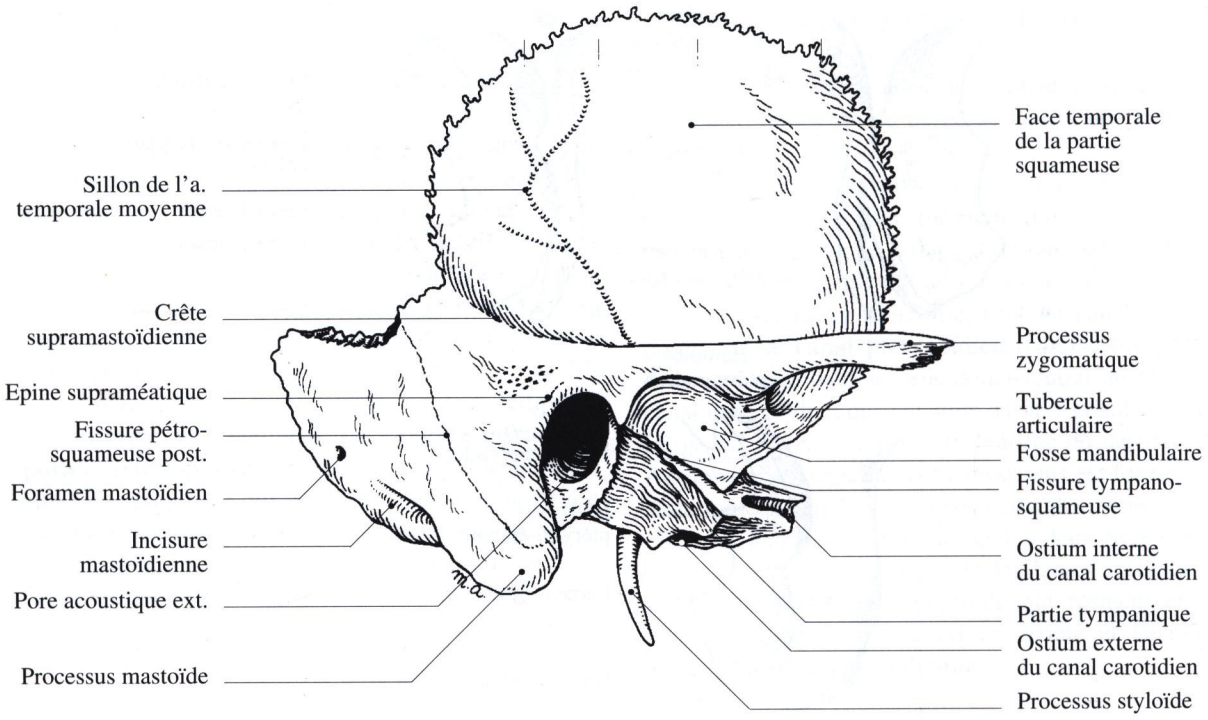

Fig. 1-20. Os temporal droit, vue latérale

– enfin parce qu'il est creusé de cavités anfractueuses qui logent les appareils de l'audition et de l'équilibration vestibulaire, et l'on distingue :

• le méat acoustique externe [conduit auditif externe], appartenant à l'oreille externe,

• la trompe auditive (*tr. d'Eustache*), la caisse du tympan [ou cavum tympanique], l'antre mastoïdien et les cellules mastoïdiennes qui appartiennent à l'oreille moyenne,

• la cochlée (*limaçon*), l'appareil vestibulaire et le méat acoustiqne interne [conduit auditif interne] qui appartiennent à l'oreille interne.

En plus de ces cavités existent des canaux parcourus par des nerfs comme le nerf facial, ou des artères comme l'artère carotide interne.

Presque toutes ces cavités sont creusées dans la partie pétreuse [ou rocher], et elles sont étudiées avec les appareils qu'elles contiennent.

Il est utile, avant de décrire l'anatomie de surface de l'os temporal, d'envisager la disposition des trois parties qui le composent.

Elles sont séparées et incomplètement développées chez l'enfant, alors que chez l'adulte elles ont atteint leur plein développement et sont soudées entre elles. Ce sont :

– la partie squameuse [ou écaille], qui forme l'essentiel de la partie appartenant à la calvaria, mais participe un peu à la base du crâne en avant du rocher ;

– la partie pétreuse [ou rocher], qui occupe surtout la base du crâne mais apparaît à la face latérale de l'os à sa partie postérieure ;

– la partie tympanique, plus petite, qui forme la paroi inférieure et antérieure du méat acoustique externe [conduit auditif externe], de la caisse du tympan et de la trompe auditive.

Il est habituel de décrire l'anatomie de surface de l'os temporal en lui distinguant trois parties (sans relation avec les trois pièces constitutives) : ce sont la partie squameuse, la région mastoïdienne, et la partie pétro-tympanique.

La partie squameuse [ou écaille] (fig. 1-20)

Elle comporte deux portions séparées par l'implantation du processus zygomatique :

– une lame demi-circulaire, verticale, aplatie de dehors en dedans qui participe à la région temporale de la calvaria,

– une partie inférieure, horizontale, appartenant à la base du crâne.

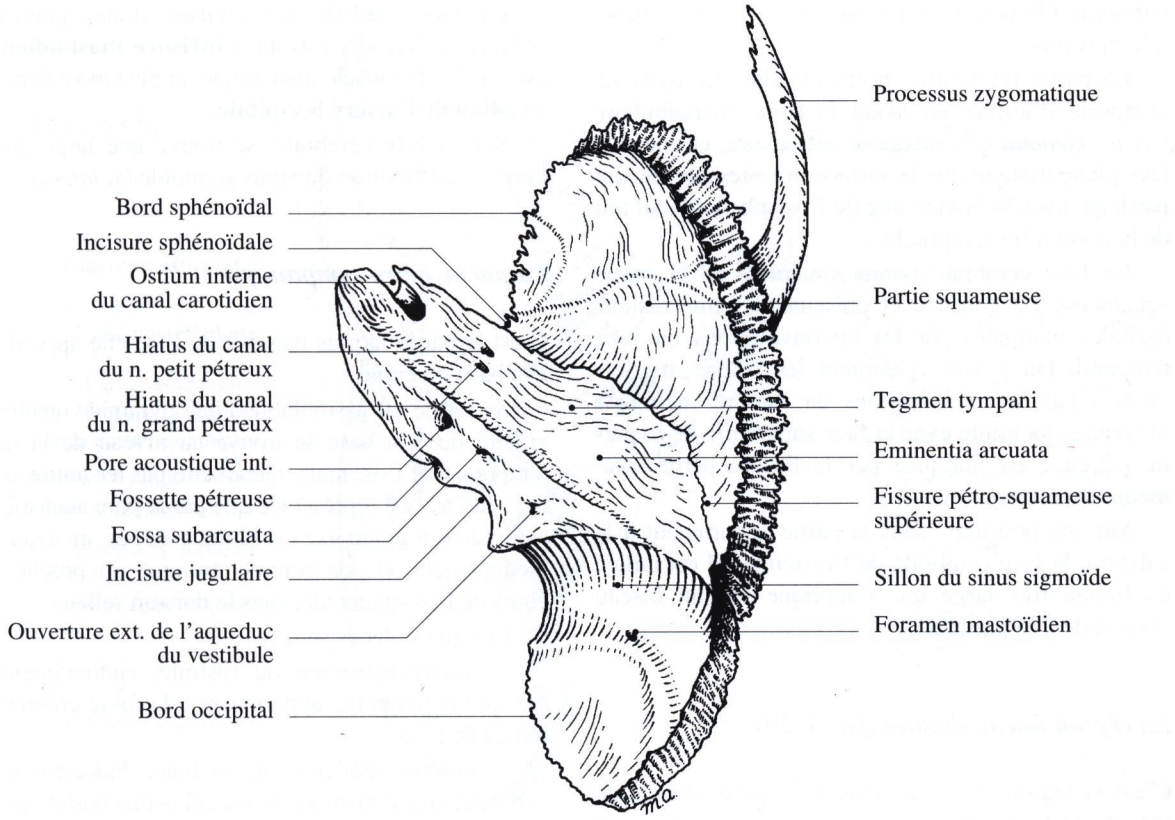

Fig. 1-21. Os temporal droit, vue supérieure

Le processus zygomatique (figs. 1-20 et 1-22)

Il comporte une base et le processus proprement dit. La base est une lame aplatie de haut en bas, triangulaire à sommet postérieur. Sa face supérieure est creusée en gouttière par le glissement des fibres les plus postérieures, presque horizontales, du muscle temporal. Sa face inférieure est occupée en avant par une saillie transversale, convexe d'avant en arrière, c'est le **tubercule articulaire** (*condyle du temporal*), articulaire avec le processus condylaire [ou condyle mandibulaire] de la mandibule par l'intermédiaire d'un disque articulaire. En arrière de ce tubercule se trouve la **fosse mandibulaire** (*cavité glénoïde*) également articulaire, séparée en arrière de la partie tympanique par la fissure tympano-squameuse. Cette fissure se dédouble médialement par l'interposition entre la partie squameuse et la partie tympanique (*os tympanal*) d'une mince lamelle appartenant au rocher, le prolongement inférieur du tegmen tympani, de telle sorte qu'elle prend la forme de la lettre Y.

Le bord latéral de la base du processus zygomatique présente deux renflements, l'un postérieur, devant l'extrémité supérieure de la partie tympanique (*tubercule zygomatique postérieur*), l'autre correspondant à l'extrémité latérale du tubercule articulaire (*tubercule zygomatique antérieur*). Le bord latéral se prolonge sur la partie squameuse au-dessus et en arrière du pore acoustique externe, c'est la crête supra-mastoïdienne.

Le processus zygomatique proprement dit est une mince lamelle osseuse dirigée en avant. Son bord supérieur, étroit, donne insertion au fascia temporal, son bord inférieur épais donne insertion au muscle masséter. La face latérale est convexe et palpable sous la peau, la face médiale, en contact avec le tendon du muscle temporal, est concave et lisse. L'extrémité antérieure, taillée en biseau aux dépens du bord inférieur, s'articule avec l'os zygomatique.

La partie squameuse ou écaille proprement dite (figs. 1-20 et 1-21)

Elle se situe en grande partie au-dessus de l'implantation du processus zygomatique. Sa face temporale (*exocrânienne*) convexe, donne insertion au muscle

temporal. On peut y voir le sillon de l'artère temporale moyenne.

La partie inférieure, moins étendue, horizontale, comporte d'arrière en avant la fosse mandibulaire (*cavité glénoïde*), le tubercule articulaire, et une surface plane triangulaire, la surface infra-temporale, qui participe avec la grande aile de l'os sphénoïde au toit de la fosse infra-temporale.

La face cérébrale (*endocrânienne*) de la partie squameuse est concave et présente des impressions digitales marquées par les circonvolutions du lobe temporal. On y voit également les sillons artériels creusés par les ramifications de l'artère méningée moyenne ; sa limite avec la face supérieure de la partie pétreuse est marquée par la fissure pétro-squameuse supérieure.

Sur son pourtour, dans la partie appartenant à la calvaria, la face cérébrale de l'os temporal est taillée en biseau très large qui s'applique sur un biseau inverse de l'os pariétal.

La région mastoïdienne (fig. 1-20)

C'est la région située en arrière du pore acoustique externe. Deux des parties originelles de l'os participent à sa constitution : la partie squameuse pour le tiers antérieur, la partie pétreuse pour les deux tiers postérieurs. Une fissure pétro-squameuse postérieure, oblique en bas et en avant de l'incisure pariétale au bord antérieur du processus mastoïde, en trace la limite.

Derrière le pore acoustique externe se trouvent l'épine supra-méatique (*é. de Henlé*) et la zone criblée (*z. de Chipault*) qui donnent insertion à de petits ligaments de l'auricule [ou pavillon de l'oreille]. En bas et en arrière, une saillie volumineuse se dirige vers le bas, c'est le processus mastoïde.

Le processus mastoïde

Conique à sommet inférieur, un peu aplati transversalement, il comporte un bord antérieur vertical et un bord postérieur oblique en bas et en avant. Sa face latérale donne insertion à deux faisceaux du muscle sterno-cléido-mastoïdien. Le faisceau sterno-mastoïdien s'insère selon une ligne oblique en bas et en avant qui s'incurve ensuite pour longer le bord antérieur du processus ; le faisceau cléido-mastoïdien engaine la pointe du processus par un fort tendon. Le muscle splénius de la tête s'insère en arrière des précédents, et le muscle longissimus de la tête (*m. petit complexus*) le long du bord postérieur du processus.

La face médiale est creusée d'une gouttière oblique en bas et en avant, l'**incisure mastoïdienne** où s'insère le muscle digastrique, et plus médialement du **sillon de l'artère occipitale**.

Sur sa face cérébrale, se trouve une large gouttière : c'est le sillon du sinus sigmoïde (*s. latéral*).

La partie pétro-tympanique

C'est la partie la plus massive de l'os, elle appartient à la base du crâne.

Sa forme est assimilable à une pyramide quadrangulaire dont la base se trouve au niveau de la face temporale de l'os, mais, recouverte par les autres parties, elle n'y est représentée que par le pore acoustique externe. Son grand axe est oblique en bas, en avant et médialement, et son sommet tronqué est proche du corps de l'os sphénoïde, sous le dorsum sellae.

Les quatre faces sont :

– antéro-supérieure ou rostrale, endocrânienne, presque horizontale, appartenant à la fosse crânienne moyenne ;

– postéro-supérieure ou médiale, endocrânienne, verticale, appartenant à la fosse crânienne postérieure ;

– antéro-inférieure, exocrânienne, constituée en majorité par la partie tympanique de l'os ;

– postéro-inférieure, également exocrânienne.

La face antéro-supérieure [ou rostrale] (fig. 1-21)

Elle prolonge en arrière le plan de la grande aile de l'os sphénoïde dont la sépare dans sa partie médiale le trou déchiré (*trou déchiré antérieur*).

On y voit dans le sens médio-latéral :

– une dépression, **l'empreinte trigéminale** (*fossette du gg. de Gasser*) ; un petit tubercule rétro-ganglionnaire en marque parfois le bord dorsal ;

– deux petits orifices prolongés médialement par deux sillons parallèles ; ce sont, dorsalement, le hiatus du canal du nerf grand pétreux (*h. de Fallope*) qui deviendra plus loin le nerf du canal ptérygoïdien, et, ventralement, le hiatus du canal du nerf petit pétreux (*h. accessoire*) ;

– une région légèrement bombée, paroi supérieure très mince de la caisse du tympan : c'est le **tegmen tympani**. Il est parcouru par la fissure pétro-squameuse supérieure ;

– enfin, la saillie du canal semi-circulaire supérieur détermine l'eminentia arcuata.

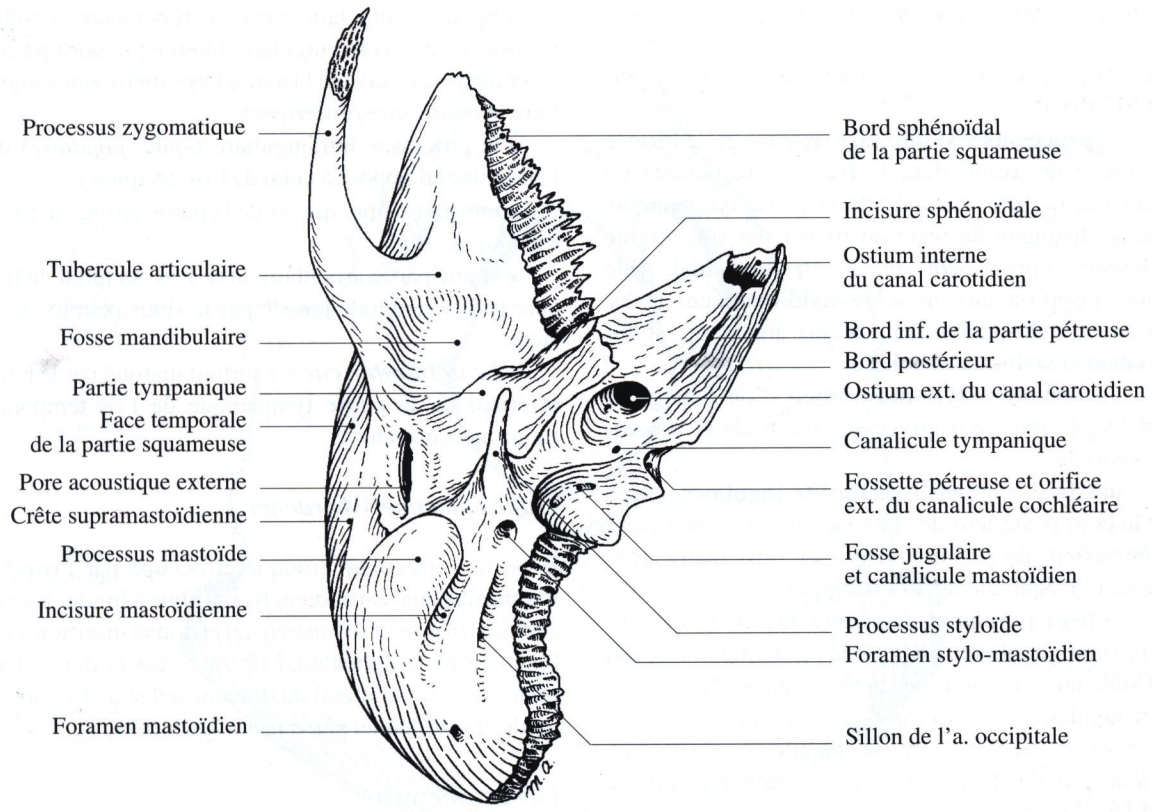

Fig. 1-22. Os temporal droit, vue inférieure

La face postéro-supérieure ou médiale (fig. 1-21)

Elle est centrée un peu en avant de sa partie moyenne par le pore acoustique interne qui livre passage au nerf vestibulo-cochléaire, au nerf facial accompagné du nerf intermédiaire et à l'artère labyrinthique (*a. auditive interne*) ;

– au-dessus et en arrière du pore acoustique interne, près du bord supérieur, on trouve une petite dépression, la fossa subarcuata, qui livre passage au canal pétro-mastoïdien ;

– en arrière du pore acoustique interne se situe l'ouverture externe de l'aqueduc de vestibule (*fossette unguéale*).

La face antéro-inférieure (figs. 1-20 et 1-22)

Elle regarde en avant et latéralement. Dans ses deux tiers latéraux, elle est constituée par la face antérieure de la partie tympanique de l'os temporal (*os tympanal*) qui forme là la paroi antérieure du méat acoustique externe (*conduit auditif externe*), de la caisse du tympan et la partie osseuse de la trompe auditive.

C'est une surface verticale et lisse qui forme la partie non articulaire de la fosse mandibulaire (*cavité glénoïde*), séparée de la partie squameuse par la scissure en Y. Elle envoie vers le bas une crête vaginale (*apophyse vaginale*) qui recouvre la base du processus styloïde. Médialement, elle prend le nom de processus tubaire.

Dans son tiers médial, cette face appartient à la partie pétreuse [ou rocher]. Elle forme avec la face inférieure de la grande aile de l'os sphénoïde le sillon de la trompe auditive (*gouttière tubaire*), sur lequel s'appuie la partie cartilagineuse de la trompe auditive.

A l'union de ces deux parties, s'ouvrent les orifices superposés du canal musculo-tubaire : le semi-canal du muscle tenseur du tympan (*m. du marteau*) en haut, et le semi-canal de la trompe auditive (*canal osseux de la trompe d'Eustache*) en bas. Ces deux canaux rejoignent la caisse du tympan.

La face postéro-inférieure (fig. 1-22)

C'est la plus accidentée, et l'on y trouve dans le sens latéro-médial :

– le **processus styloïde**, tige osseuse grêle dirigée en bas et en avant, dont la base est recouverte en avant par la crête vaginale de la partie tympanique. Elle se distingue du reste du rocher par son origine différente, appartenant au 2e arc branchial. Elle donne insertion aux muscles stylo-hyoïdien, stylo-glosse et stylo-pharyngien, et aux ligaments stylo-hyoïdien et stylo-mandibulaire ;

– le **foramen stylo-mastoïdien** d'où émerge le nerf facial situé entre processus mastoïde et processus styloïde ;

– une facette cruentée, la **facette jugulaire**, située sur le bord postérieur de cette face postéro-inférieure, et en arrière du processus styloïde, articulaire avec une facette équivalente de l'occipital ;

– la **fosse jugulaire**, empreinte du bulbe supérieur de la veine jugulaire (*golfe de la veine jugulaire*) qui fait suite au sinus sigmoïde après sa traversée du foramen jugulaire (*trou déchiré postérieur*). Dans cette large excavation s'ouvre le canalicule mastoïdien (*ostium introitus*) où s'engage l'anastomose entre le nerf facial et le nerf vague ;

– en avant et médialement, s'ouvre l'ostium externe du canal carotidien pour l'artère carotide interne ;

– la fosse jugulaire et l'ostium externe du canal carotidien sont séparés par une crête sur laquelle on trouve, dorsalement la fossette pétreuse (*fossette pyramidale*) pour le ganglion inférieur du nerf glosso-pharyngien (*gg. d'Andersh*) et ventralement l'orifice du canal tympanique, qui contient le nerf tympanique (*n. de Jacobson*) et le rameau tympanique de l'artère pharyngienne ascendante ;

– près de l'apex du rocher, une surface rugueuse donne insertion au muscle élevateur du voile du palais (*m. péristaphylin interne*).

Ces quatre faces sont séparées par quatre bords :

– *Le bord supérieur* marque la limite entre les fosses crâniennes moyenne et postérieure de la base du crâne. Il est parcouru par le sillon du sinus pétreux supérieur, interrompu en regard de l'empreinte trigéminale par une encoche pour le nerf trijumeau.

– *Le bord antérieur* commence à la fissure pétro-squameuse dédoublée médialement par le prolongement inférieur du tegmen tympani. Médialement, ce bord s'articule avec la grande aile du sphénoïde sauf à son extrémité où les deux os s'écartent pour délimiter le trou déchiré (*trou déchiré antérieur*).

– *Le bord postérieur* présente d'arrière en avant :

• la facette jugulaire, encoche répondant au bulbe supérieur de la veine jugulaire interne ; le bord postérieur forme à ce niveau la partie large du foramen jugulaire (*trou déchiré postérieur*) ;

• le processus intrajugulaire (*épine jugulaire*) de l'os temporal opposé à celui de l'os occipital ;

• une partie libre qui borde la partie étroite du foramen jugulaire ;

• et une partie articulaire avec l'os occipital, la fissure pétro-occipitale longée par le sinus pétreux inférieur.

– *Le bord inférieur* est surtout marqué par le bord inférieur de la partie tympanique de l'os temporal, moins net en avant.

L'apex (sommet) du rocher

Il est très irrégulier, tronqué et occupé par l'ostium interne du canal carotidien. Il contribue à limiter le trou déchiré (*trou déchiré antérieur*) et donne insertion à un ligament pétro-sphénoïdal (*lt. de Gruber*) qui se termine sur le bord latéral du dorsum sellae de l'os sphénoïde et sous lequel passe le nerf abducens.

La base du rocher

Elle n'est représentée à la face temporale (*exocrânienne*) de l'os temporal qu'au pourtour du pore acoustique externe, par l'extrémité latérale qui en forme les bords inférieur et antérieur.

L'os occipital

L'os occipital est un os impair qui appartient à la fois à la base du crâne et à la calvaria.

On lui distingue quatre parties :

– le corps ou partie basilaire, qui prolonge en arrière le dorsum sellae (*lame quadrilatère*) de l'os sphénoïde. Les deux os sont soudés chez l'adulte et ne peuvent être séparés qu'artificiellement ;

– les deux parties latérales, qui unissent la partie basilaire à l'écaille occipitale de part et d'autre du foramen magnum (*trou occipital*) ;

– l'écaille occipitale, postérieure, large et relativement mince, appartenant dans sa portion inférieure à la base du crâne et dans sa partie supérieure à la calvaria.

Dans son ensemble, l'os est concave du côté endocrânien, convexe du côté exocrânien. Sa forme générale est grossièrement losangique.

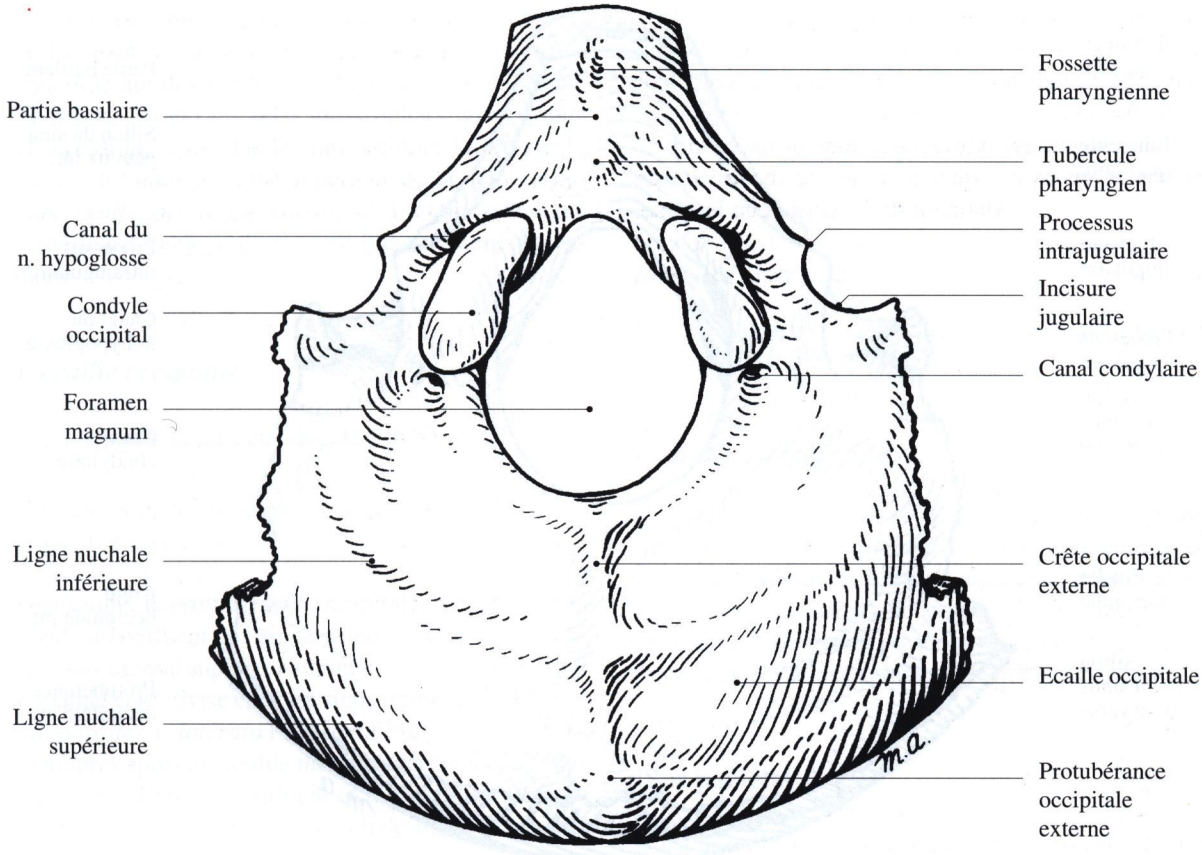

Fig. 1-23. Os occipital, face externe

La partie basilaire

La face interne (face endocrânienne)
(figs. 1-3 a et 1-24)

Elle se présente comme une gouttière fortement oblique en bas et en arrière (*gouttière basilaire*), qui va en s'élargissant jusqu'au bord antérieur du foramen magnum. Par l'intermédiaire des méninges, elle est en rapport avec la face antérieure du tronc cérébral et l'artère basilaire (*tronc basilaire*).

La face externe (face exocrânienne)
(figs. 1-3 b et 1-24)

Elle est rugueuse et convexe transversalement. Sur la ligne médiane, devant le foramen magnum, le tubercule pharyngien donne insertion à la membrane atlanto-occipitale antérieure et au muscle constricteur supérieur du pharynx. En avant du tubercule se trouve la fossette pharyngienne, vestige du passage de la chorde dorsale. De chaque côté du tubercule, part une crête dite musculaire, insertion du muscle droit antérieur de la tête (*m. petit droit antérieur de la tête*). En avant et parallèlement, une autre crête dite synostosique, traduisant pour certains la soudure de deux pièces osseuses, donne insertion au muscle long de la tête (*m. grand droit antérieur de la tête*) (fig. 1-3c).

Les bords latéraux

Ils sont unis au rocher de l'os temporal par du fibrocartilage (*fissure pétro-occipitale*) et présentent sur leur versant supérieur le sillon du sinus pétreux inférieur.

Les parties latérales

Elles sont situées de chaque côté du foramen magnum. Chacune d'elles présente à décrire deux faces et deux bords :

La face interne (face endocrânienne) (fig. 1-24)

Elle présente une éminence, le **tubercule jugulaire** (*tubercule occipital*), sur laquelle passent transversa-

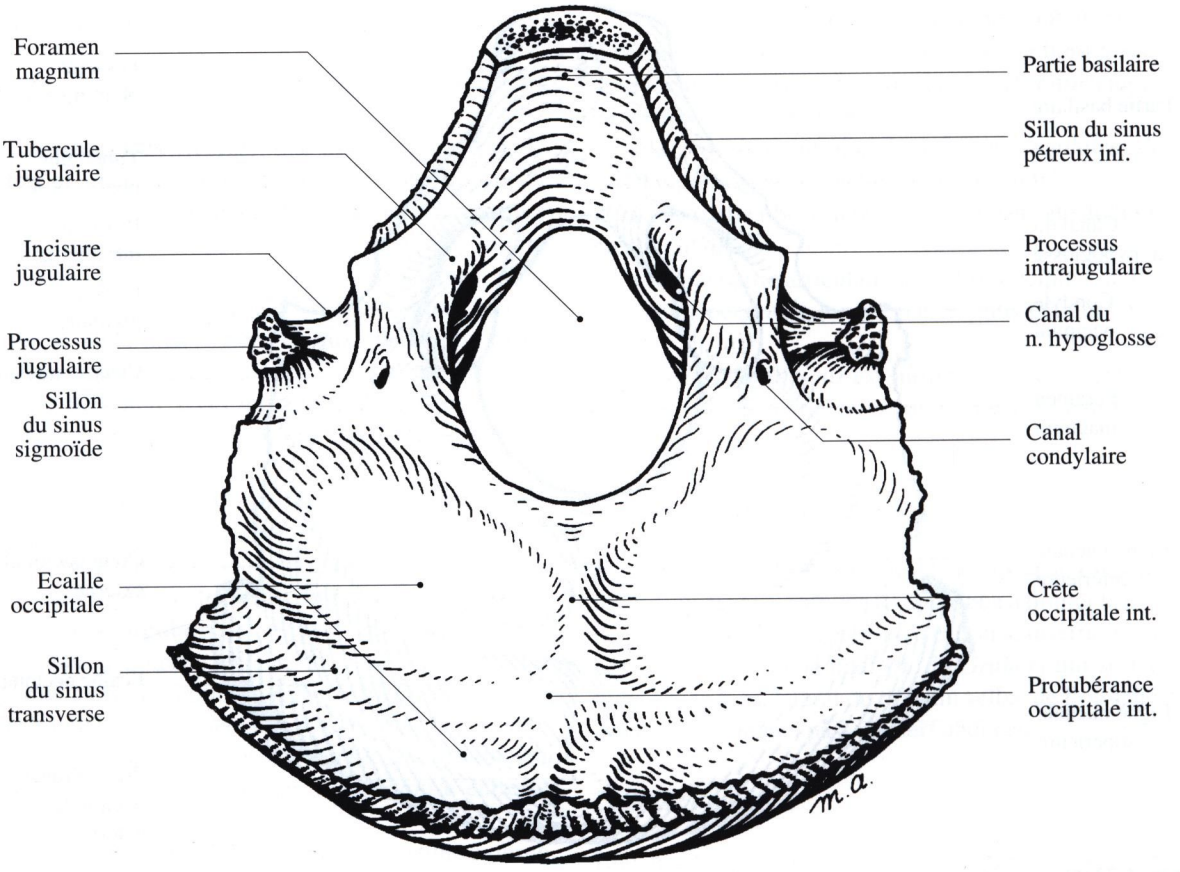

Fig. 1-24. Os occipital, vue supérieure

lement et d'avant en arrière les nerfs glosso-pharyngien, vague et accessoire avant d'atteindre le foramen jugulaire (*trou déchiré postérieur*). En arrière du tubercule, un large sillon concave latéralement est tracé par le passage du sinus sigmoïde (*partie terminale du s. latéral*).

La face externe (face exocrânienne) (fig. 1-23)

Elle est occupée en grande partie de chaque côté du foramen magnum par une surface articulaire très saillante, ovalaire à grand axe dirigé en avant et médialement, le **condyle occipital**. Cette surface regarde en bas et un peu latéralement, et s'articule avec la surface inversement conformée de la face supérieure des masses latérales de l'atlas : la fovea articulaire crâniale. En avant et le long du bord latéral du condyle, s'ouvre le canal du nerf hypoglosse (*canal condylien antérieur*). Latéralement, une surface rugueuse donne insertion au muscle droit latéral de la tête. En arrière du condyle, s'ouvre le canal condylaire (*canal condylien postérieur*) qui contient la veine émissaire condylaire (*v. condylienne postérieure*).

Le bord médial

C'est le bord latéral du foramen magnum ; l'orifice endocrânien du canal du nerf hypoglosse s'y ouvre en regard du bord médial du tubercule jugulaire (fig. 1-24).

Le bord latéral

On y voit la saillie du processus jugulaire, en regard de la concavité du sillon du sinus sigmoïde (*partie terminale du s. latéral*) qui fait suite au sinus transverse. Il s'articule avec une facette jugulaire inversement orientée du rocher de l'os temporal. En arrière, le bord rugueux et découpé s'articule solidement avec la portion mastoïdienne de l'os temporal. En avant, il forme le bord médial du **foramen jugulaire** : c'est l'**incisure jugulaire**, divisée en deux par

le processus intra-jugulaire (*épine jugulaire*). Dans ce foramen, en arrière de l'épine s'engage le sinus sigmoïde qui devient alors la veine jugulaire interne. En avant, passent les nerfs glosso-pharyngien, vague et accessoire, ainsi que le sinus pétreux inférieur qui va se jeter dans le bulbe supérieur de la veine jugulaire (*golfe de la jugulaire*), et l'artère méningée postérieure, rameau de l'artère pharyngienne ascendante.

L'écaille occipitale

C'est la partie la plus étendue de l'os.

La face interne (*face endocrânienne*) (figs. 1-3 a et 1-24)

Une saillie, la protubérance occipitale interne, correspond au confluent des sinus veineux de la dure-mère. Le sinus sagittal supérieur atteint là son développement maximal et se divise en deux sinus transverses (*parties initiales des s. latéraux*) qui aboutiront aux foramens jugulaires après un double méandre décrit par les sinus sigmoïdes. Entre le confluent et le bord postérieur du foramen magnum, la crête occipitale interne répond à la faux du cervelet.

Entre ces divers éléments sont délimitées quatre fosses, deux supérieures qui répondent aux pôles occipitaux des lobes occipitaux du cerveau, deux inférieures qui répondent aux hémisphères du cervelet.

La face externe (*face exocrânienne*) (figs. 1-3 b et 1-24)

Elle est centrée par une saillie, la protubérance occipitale externe ou inion. De chaque côté de cette saillie partent deux crêtes à concavité antérieure, les lignes nuchales supérieures. En arrière de ces lignes, l'os est régulièrement convexe et lisse et appartient à la calvaria. En avant, c'est la base du crâne. Une crête sagittale va de la protubérance au foramen magnum, c'est la crête occipitale externe où s'insère le ligament nuchal. De part et d'autre de la crête partent transversalement les lignes nuchales inférieures.

Sur la ligne nuchale supérieure s'insèrent le muscle trapèze médialement, et le muscle sterno-cléido-mastoïdien latéralement, se prolongeant sur le processus mastoïde.

En avant de cette ligne s'insèrent les muscles semi-épineux de la tête (*m. grand complexus*) et splénius de la tête.

En avant de la ligne nuchale inférieure, s'insèrent, dans le sens médio-latéral, les muscles petit droit postérieur de la tête, grand droit postérieur de la tête et oblique supérieur de la tête (*m. petit oblique*).

Enfin, sur le versant supérieur de la ligne nuchale supérieure, donc sur la calvaria, s'insère le ventre occipital du muscle occipito-frontal.

Les bords latéraux

Ils s'articulent avec les os pariétaux en haut, avec les os temporaux en bas.

Le foramen magnum

C'est un orifice ovalaire à grosse extrémité postérieure qui fait communiquer la cavité crânienne avec le canal vertébral. Il livre passage à la moelle allongée (*bulbe rachidien*) accompagnée par les artères spinales antérieures et postérieures, aux artères vertébrales et aux racines spinales des nerfs accessoires.

L'os pariétal

C'est le seul os du crâne appartenant exclusivement à la calvaria. C'est un os pair, plat, quandrangulaire.

Les deux os pariétaux s'articulent entre eux sur la ligne médiane par leur bord supérieur. Celui-ci est fortement dentelé, sauf en arrière où il est presque rectiligne (obélion).

Le bord antérieur, également dentelé, s'articule avec l'os frontal (suture coronale).

Le bord postérieur s'articule de la même façon avec l'os occipital (suture lambdoïde).

Le bord inférieur comporte trois segments ; sa partie moyenne, concave vers le bas, taillée en un large biseau aux dépens de son versant externe, s'articule avec l'écaille de l'os temporal. Les segments antérieur et postérieur s'articulent respectivement avec la grande aile de l'os sphénoïde (ptérion) et l'incisure pariétale de l'os temporal (astérion).

La face interne (*face endocrânienne*) (fig. 1-26)

Concave dans son ensemble, elle est parcourue par les sillons vasculaires tracés par les ramifications de l'artère méningée moyenne. Le long de la suture sagittale, une demi-gouttière (complétée par celle de

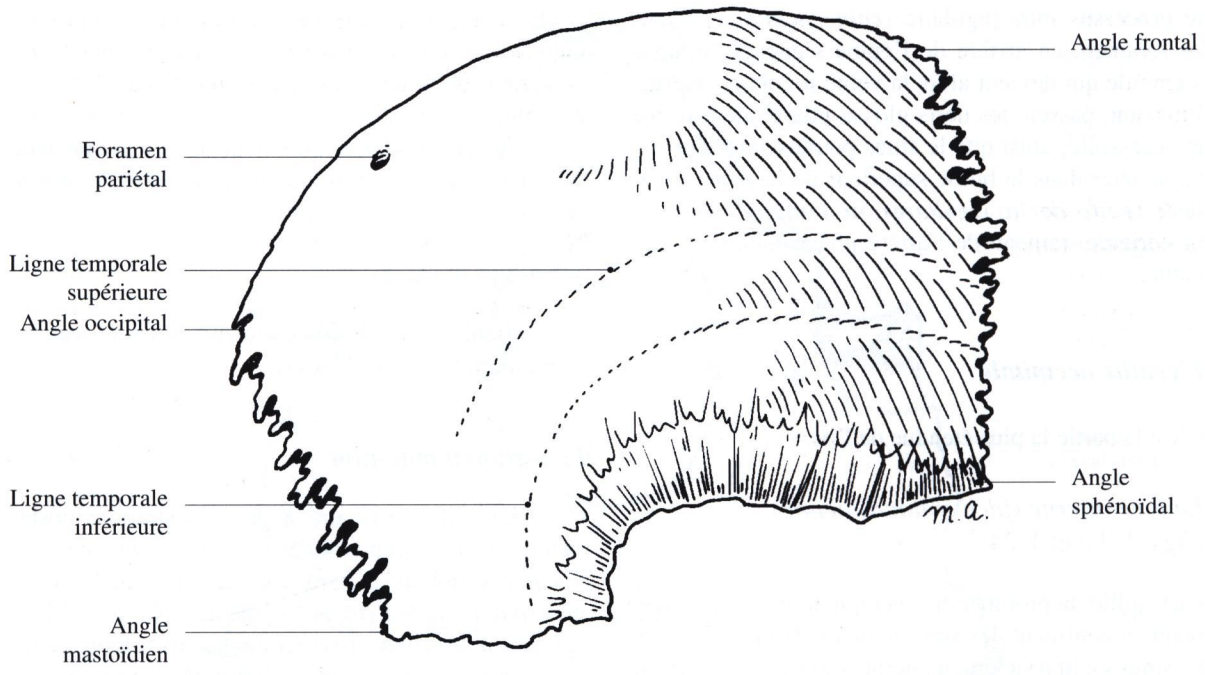

Fig. 1-25. Os pariétal droit, face externe

Fig. 1-26. Os pariétal droit, face interne

l'os opposé) est marquée par le sinus sagittal supérieur (*sinus longitudinal supérieur*). Quelques fossettes granulaires, semblables à celles de l'os frontal, peuvent s'observer le long de la gouttière.

La face externe (*face exocrânienne*) *est convexe* (fig. 1-25)

Cette convexité est maximale à la partie moyenne de l'os (bosse pariétale). La face est parcourue par deux lignes courbes concentriques, à concavité inférieure : la ligne temporale supérieure est marquée par l'insertion du fascia temporal, la ligne temporale inférieure marque la limite supérieure de l'insertion du muscle temporal (fig. 8-9). Un petit orifice, situé près du bord supérieur à sa partie postérieure, le foramen pariétal, laisse passer une veine émissaire.

Os surnuméraires du crâne

De petits os surnuméraires peuvent se rencontrer au niveau des sutures de la calvaria.

Ils peuvent se développer à partir de points d'ossification normaux.

L'exemple le plus connu est celui de l'os épactal, parfois désigné sous le nom d'« os des Incas ». Il résulte de l'absence de soudure d'un point d'ossification de l'os occipital au niveau de la suture lambdoïde.

D'autres se développent à partir de points d'ossification surnuméraires (« os wormiens ») dans les régions des fontanelles, surtout astérique et ptérique, ou le long des sutures, en particulier lambdatique et sagittale.

Bibliographie

Cussenot O, Zouaoui A, Hidden G (1990) Growth of the facial bones of the fetus. Surg Radiol Anat 12: 230-231

Ferré JC, Helary JL, Lumineau JP, Legoux R (1982) A study of the structure of the mandible based on modern engineering methods. Anat Clin 4: 197-204

Ferré JC, Le Cloarec AY, Chevalier C, Barbin JG, Barbin JY (1988) Biomechanics of the calvarium. Surg Radiol Anat 10: 29-36

Ferré JC, Chevalier C, Robert R, Degrez J, Le Cloarec AY, Legoux R, Orio E, Barbin JY (1989) Reflections on the mechanical structure of the base of the skull and on the face. Surg Radiol Anat 11: 41-48

Josset P, Bré M, Lecomte D, Hannoun L (1985) An original technique for histological study of the human temporal bone. Anat Clin 7: 175-181

Koritké JG, Maillot C(1988) Atlas d'ostéologie humaine, 2e edn. JF Bergmann-Verlag, München

Libersa C, Laude M, Libersa JC (1980) La pneumatisation des cavités annexes des fosses nasales au cours de la croissance. Anat Clin 2: 265-273

Meloni F, Mini R, Rovasio S, Stomeo F, Teatini GP (1992) Anatomic variations of surgical importance in ethmoid labyrinth and sphenoid sinus. A study of radiological anatomy. Surg Radiol Anat 14: 65-70

Sick H, Veillon F (1988) Atlas de coupes sériées de l'os temporal et de sa région. JF Bergmann Verlag, München

Chapitre 2

Les os de la face

B Tardif, JP Chevrel

Le squelette de la face comporte une partie supérieure fixe appendue à la moitié antérieure de la base du crâne, **le massif facial supérieur**, portant l'arcade dentaire supérieure, et une partie inférieure mobile représentée par un os impair, **la mandibule**, portant l'arcade dentaire inférieure.

L'ensemble est creusé de cavités ouvertes vers l'avant : **les orbites** *(cavités orbitaires)*, **la cavité nasale** *(fosses nasales)* et **la cavité orale** *(cavité buccale)*.

On peut y adjoindre les fosses ptérygo-palatines *(fosses ptérygo-maxillaires)* limitées latéralement par les branches *(montantes)* de la mandibule.

Le massif facial supérieur comporte six os pairs :
- les maxillaires
- les os zygomatiques *(os malaires)*
- les os palatins,
- les os nasaux *(os propres du nez)*,
- les os lacrymaux *(unguis)*,
- les cornets nasaux inférieurs,
- et un os impair et médian : le vomer.

Il faut également remarquer que certains os étudiés avec le crâne participent au squelette de la face ; ce sont : l'os frontal par ses faces orbitaires *(fosses orbitaires)*, l'os ethmoïde par ses labyrinthes *(masses latérales)* et sa lame perpendiculaire, et l'os sphénoïde par ses processus ptérygoïdes et la face infratemporale de la grande aile.

L'ensemble du squelette facial peut être assimilé à une pyramide triangulaire dont la face supérieure est solidement articulée avec la base du crâne. La disjonction crânio-faciale est la dislocation de cette articulation lors des traumatismes graves de la face. Les deux faces antéro-latérales sont directement visibles de part et d'autre du plan sagittal sur une vue antérieure. La face postérieure présente les choanes (*ouverture postérieure des fosses nasales*). La base inférieure est circonscrite par le bord inférieur de la mandibule. C'est une profonde excavation dont le fond est constitué par le palais osseux *(voûte palatine)*.

Le maxillaire

Le maxillaire est un os pair. Il constitue la majeure partie du massif facial supérieur. Il se situe sous l'orbite *(cavité orbitaire)* dont il forme une partie importante du plancher, au dessus de la cavité orale dont il forme la partie antérieure de la voûte, latéralement par rapport à la cavité nasale dont il constitue une partie de la paroi latérale.

Les deux maxillaires s'unissent solidement sur la ligne médiane entre la cavité nasale et la cavité orale.

D'apparence massive, chaque maxillaire est creusé d'une importante cavité, le sinus maxillaire, qui s'ouvre largement dans la cavité nasale.

De forme complexe, le maxillaire peut grossièrement être assimilé à une pyramide quadrilatère dont la base est représentée par la face médiale, et le sommet est latéral.

Face nasale (médiale) (fig. 2-1)

Elle porte à l'union de ses trois quarts supérieurs et de son quart inférieur une lame horizontale qui se dirige vers la ligne médiane où elle s'articule avec son homologue du côté opposé. C'est le **processus palatin** *(apophyse palatine)* qui constitue la partie antérieure du palais osseux.

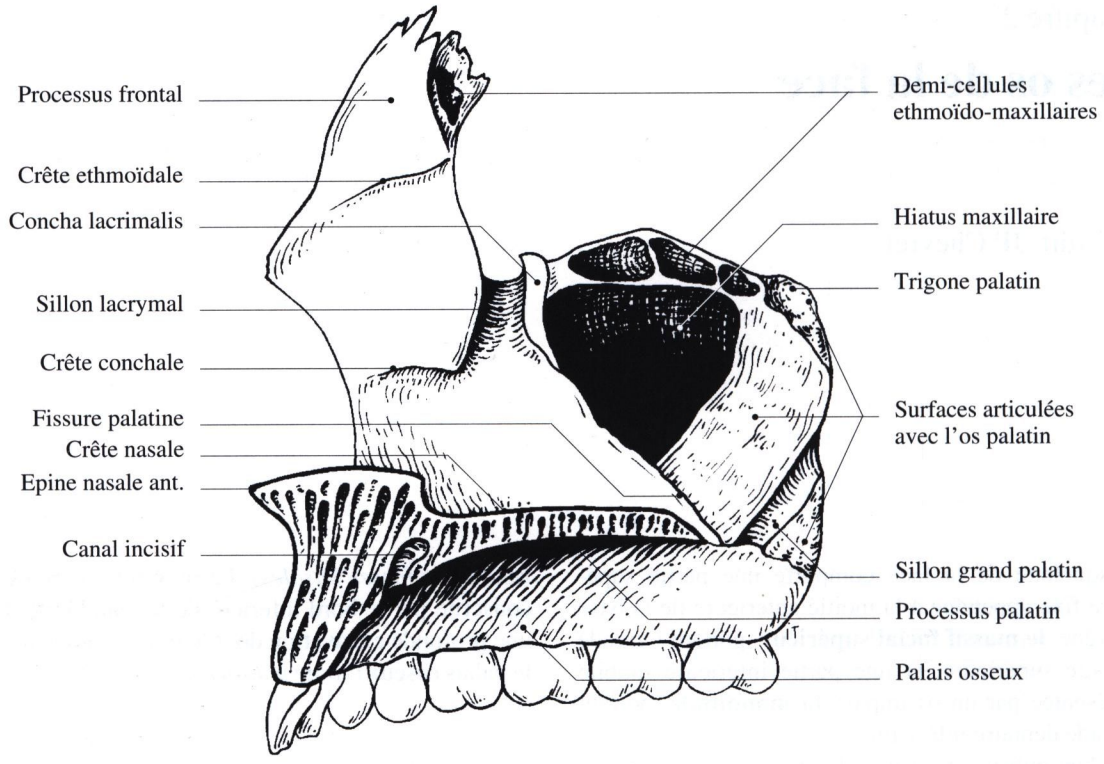

Fig. 2-1. Maxillaire droit, vue médiale

C'est dire que la portion de la face nasale qui se trouve au-dessus appartient à la cavité nasale, celle qui se trouve au-dessous à la cavité orale.

Le processus palatin (apophyse palatine)

C'est une lame osseuse épaisse, aplatie de haut en bas, de forme à peu près triangulaire.

Sa face supérieure, déprimée en gouttière antéro-postérieure, lisse, forme les deux tiers antérieurs du plancher de la cavité nasale.

Sa face inférieure forme la partie correspondante du palais osseux ; elle est concave et rugueuse, criblée d'orifices vasculaires.

Son bord latéral, adhérent à la face médiale de l'os, est convexe latéralement.

Son bord médial, rectiligne, présente des rugosités qui s'engrènent solidement avec celles du côté opposé. Il se relève vers le haut sur toute sa longueur pour former la **crête nasale** *(arête nasale)* avec le côté opposé. En avant, il se relève davantage pour former la **crête incisive**, qui envoie une pointe vers l'avant, l'**épine nasale antérieure**.

L'articulation des deux processus palatins est marquée à la face inférieure du palais osseux par la suture intermaxillaire. Celle-ci présente près de son extrémité antérieure le **foramen incisif**, faisant suite au canal incisif *(canal palatin antérieur)* qui se dédouble rostralement pour s'ouvrir de chaque coté de la crête incisive dans la cavité nasale. Il donne passage au nerf et aux vaisseaux naso-palatins *(n. sphéno-palatin interne)*.

Le hiatus maxillaire

La portion nasale de la face médiale est centrée par un orifice important, triangulaire à base supérieure, le hiatus maxillaire qui fait communiquer la cavité nasale avec le sinus maxillaire (figs. 2-1 et 6-1b).

Le bord antérieur de cet orifice se continue en bas et en arrière au-delà du sommet inférieur par **la fissure palatine**. Dans cette région, la paroi du sinus est mince et dédoublée en deux lamelles osseuses qui se recouvrent comme les deux pans d'un veston croisé. Une mince lame osseuse de l'os palatin s'insinue entre les deux en passant par la fissure palatine.

Très large sur l'os isolé, l'orifice du sinus est rétréci sur le squelette complet de la face par l'os palatin en arrière, le labyrinthe de l'os ethmoïde

(masse latérale) et ses dépendances en haut, l'os lacrymal en avant et le cornet nasal inférieur en bas.

Au-dessus du hiatus maxillaire, cette face nasale est taillée en biseau aux dépens de la face supérieure et présente deux ou trois demi-cellules complétées par celles de la face inférieure du labyrinthe ethmoïdal.

Le sillon lacrymal

En avant du hiatus descend une gouttière verticale très marquée, le **sillon lacrymal**. Son bord postérieur est formé par le bord antérieur du hiatus maxillaire qui se relève et se recourbe en avant formant la **lunule ou concha lacrimalis**. Son bord antérieur, également très net, est le prolongement vers le bas du bord lacrymal du processus frontal. Il se continue en bas par une crête oblique en bas et en avant, articulaire avec l'extrémité antérieure du cornet nasal inférieur, c'est la **crête conchale** *(crête turbinale inférieure)*.

Le sillon lacrymal est recouvert par la partie inférieure de l'os lacrymal *(unguis)* et transformé ainsi en canal lacrymo-nasal.

En avant du sillon s'implante le processus frontal. C'est une lame osseuse verticale qui monte jusqu'au bord nasal de l'os frontal, entre l'os nasal en avant et l'os lacrymal en arrière. Sa face médiale présente à sa partie moyenne la **crête ethmoïdale** *(crête turbinale supérieure)* qui s'articule avec l'extrémité antérieure du cornet nasal moyen, et en arrière et en haut une surface rugueuse, parfois creusée d'une demi-cellule, qui s'articule avec la face antérieure du labyrinthe ethmoïdal.

Le sillon grand palatin

En arrière du hiatus maxillaire, la face nasale du maxillaire est couverte de rugosités et s'articule avec la lame perpendiculaire de l'os palatin. Cette surface est parcourue par un sillon oblique en bas et en avant, le sillon grand palatin *(gouttière du canal palatin postérieur)* correspondant à un sillon équivalent de la face latérale de l'os palatin. Ainsi est formé le **canal grand palatin** *(canal palatin postérieur)* qui peut être longé en arrière par des canaux accessoires, pour le nerf et les vaisseaux grands palatins.

Surface articulée avec l'os palatin (trigone palatin)

Dans l'angle supérieur et postérieur, cette face est taillée en biseau, et s'articule avec le processus orbitaire de l'os palatin qui apparaît au fond de l'orbite (*trigone palatin*).

La portion orale de la face médiale est une étroite surface rugueuse comprise entre la face inférieure du processus palatin, dont elle est mal séparée, et le rebord alvéolaire de l'os. Elle participe à la constitution du palais osseux.

Face latérale (figs. 2-2 et 2-4)

Elle est centrée par le **processus zygomatique** *(ap. pyramidale)* de forme tourmentée, dont le sommet rugueux s'articule avec l'os zygomatique *(os malaire)* qui donne le relief de la pommette. De ce sommet rugueux partent trois bords qui se dirigent vers la base médiale de l'os, si bien que l'os vu sous cet aspect n'est plus qu'une pyramide triangulaire. Ces trois bords limitent trois faces :

– orbitaire ou supérieure, qui constitue une grande partie du plancher de l'orbite,

– faciale ou antérieure, palpable sous les parties molles de la joue,

– infra-temporale [ptérygo-palatine postérieure] qui forme la paroi antérieure de la fosse ptérygo-palatine *(arrière-fond de la fosse ptérygo-maxillaire)*.

Le bord antérieur du processus zygomatique (fig. 2-3) sépare les faces orbitaire et antérieure, et participe donc au bord infra-orbitaire. Il est oblique en bas et latéralement et très marqué, sinon tranchant.

Le bord postérieur du processus zygomatique (fig. 2-4) sépare les faces orbitaire et infra-temporale. Il est mousse et limite en avant la **fissure orbitaire inférieure** *(fente sphéno-maxillaire)* limitée en arrière par la grande aile de l'os sphénoïde. A son extrémité latérale, il se relève pour fermer cette fente, c'est le **tubercule facial** *(épine zygomatique)*.

Le bord inférieur du processus zygomatique (fig. 2-3), plus court que les précédents, concave et mousse, sépare les faces antérieure et infra-temporale.

Au-dessous du processus zygomatique, la face latérale du maxillaire présente près de son bord inférieur, comme la face antérieure, une série de saillies, les jugums alvéolaires et de dépressions verticales répondant aux racines des dents.

Face orbitaire

Elle est lisse et de forme triangulaire. Sa base médiale correspond au bord supérieur de la face

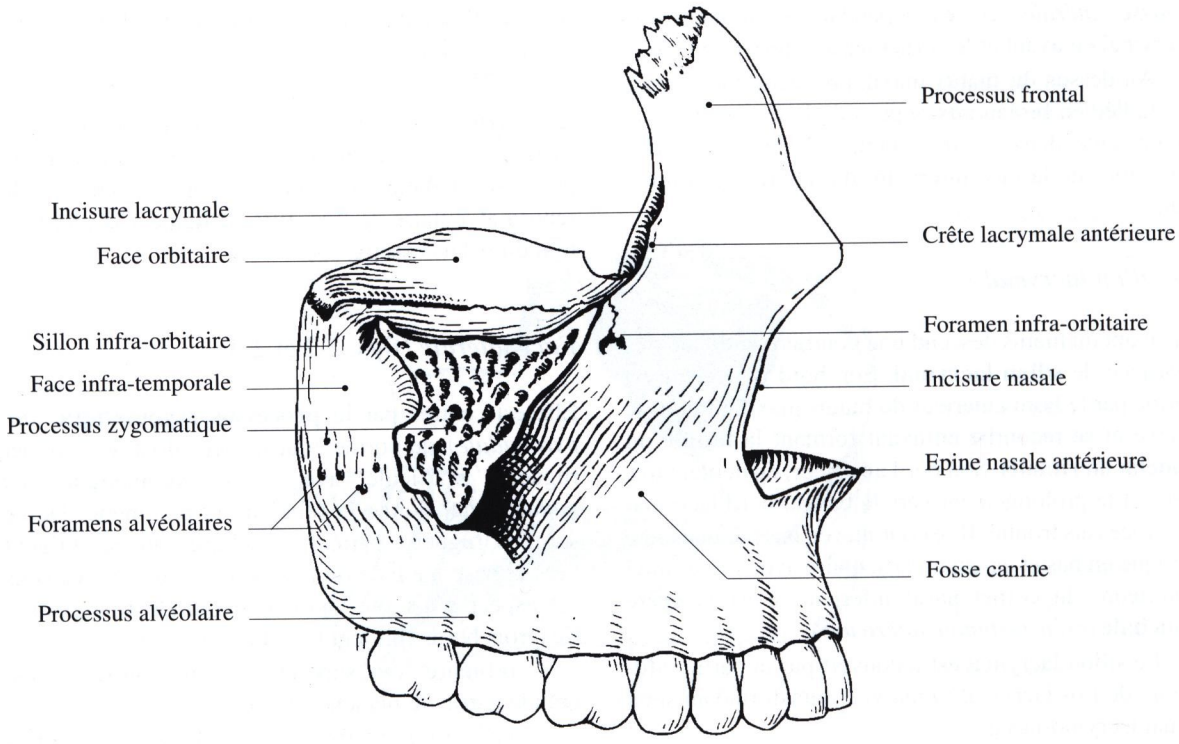

Fig. 2-2. Maxillaire droit, vue latérale

médiale et prolonge la face orbitaire du labyrinthe ethmoïdal. Son sommet répond à la surface articulaire avec l'os zygomatique. Elle regarde en haut et un peu en avant et latéralement. Partant de la partie moyenne de son bord postérieur, un sillon se dirige en avant et un peu médialement. Il se transforme en canal avant d'atteindre le bord antérieur. Ce sont **le sillon** et **le canal infra-orbitaire** qui contiennent le nerf et les vaisseaux infra-orbitaires.

Une fine suture rappelle que le canal résulte de la fermeture de la partie antérieure de la gouttière. Un fin canalicule creusé dans l'épaisseur de l'os et né de la face inférieure du canal conduit les vaisseaux et les rameaux alvéolaires supérieurs et antérieurs des nerfs alvéolaires supérieurs *(nerfs dentaires antérieurs)* aux racines des incisives et de la canine supérieures.

Face antérieure [ou faciale] (fig. 2-3)

Triangulaire à base médiale, elle présente essentiellement à décrire l'orifice antérieur du canal infra-orbitaire : c'est le **foramen infra-orbitaire**. Il faut en connaître avec précision la situation, à 3 cm du plan sagittal de la face, et 5 ou 6 mm au-dessous du bord infra-orbitaire, car c'est l'un des points douloureux de la névralgie du trijumeau.

Au-dessous de cet orifice, la face présente une dépression, la **fosse canine** *(fossette myrtiforme)*, où s'insèrent le muscle releveur de l'angle de la bouche [ou muscle canin] en arrière, et le muscle abaisseur du septum nasal *(m. myrtiforme)* en avant.

Face infra-temporale [ou ptérygo-palatine] (fig. 2-2)

Verticale, un peu rugueuse, elle est convexe dans sa partie médiale formant la **tubérosité maxillaire**, et concave dans sa partie latérale en rapport avec un amas graisseux, le **corps adipeux de la joue** *(boule graisseuse de Bichat)*. On y trouve les **foramens alvéolaires**, orifices des canaux alvéolaires où pénètrent les rameaux alvéolaires supérieurs et postérieurs des nerfs alvéolaires supérieurs *(nerfs dentaires postérieurs)*. A sa partie haute, une large gouttière transversale se dirige latéralement pour se continuer à angle droit avec le sillon infra-orbitaire de la face supérieure.

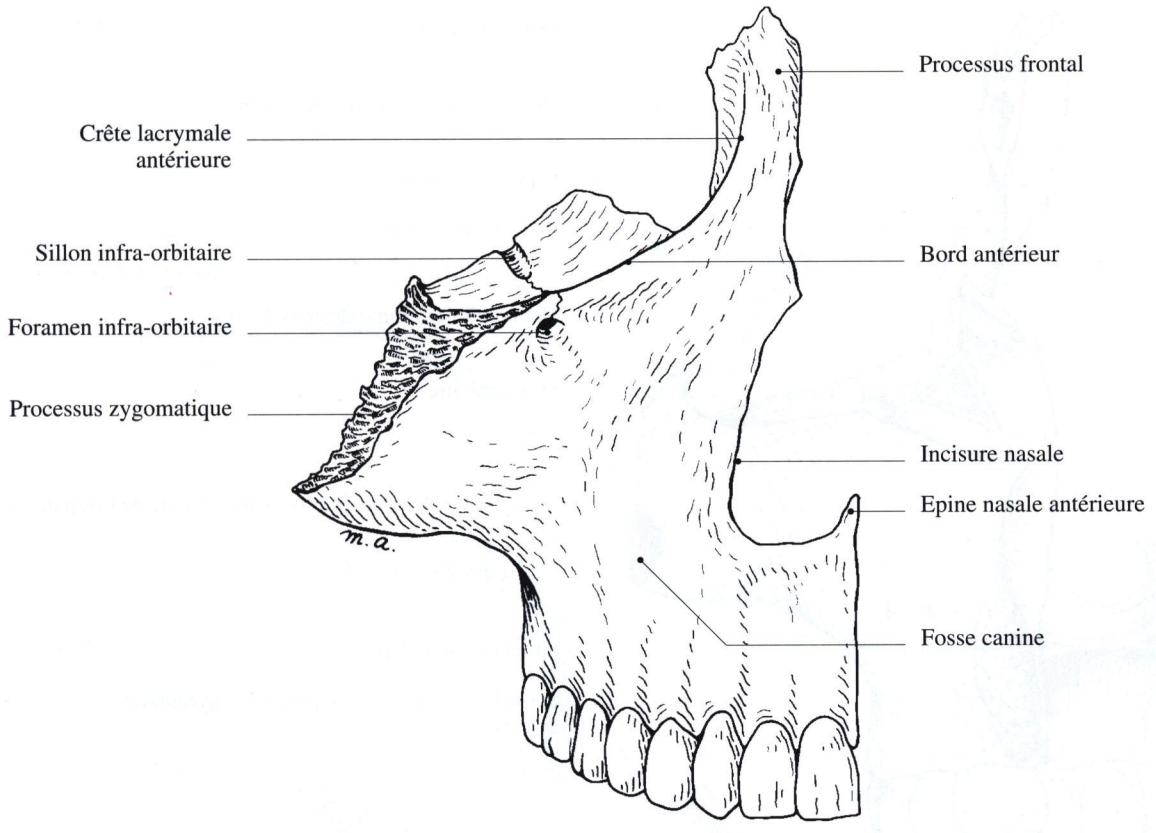

Fig. 2-3. Maxillaire droit, vue antérieure

Il reste, pour compléter cette description de l'os, à étudier les quatre bords de l'os tels qu'ils se présentent sur les vues médiale et latérale.

Bord supérieur

Il comporte d'avant en arrière :

– l'implantation du processus frontal. Celui-ci, aplati dans le sens latéro-médial, appartient à la cavité nasale par sa face médiale (déjà décrite), à l'orbite par sa face latérale. Cette dernière est divisée en deux parties par une crête verticale, la crête lacrymale antérieure, qui limite en avant l'incisure lacrymale *(gouttière lacrymale)* ;

– une encoche qui est complétée par l'os lacrymal pour former l'orifice orbitaire du canal lacrymonasal ;

– un bord aigu, irrégulier, horizontal, qui s'articule avec la lame orbitaire du labyrinthe ethmoïdal.

Bord postérieur (fig. 2-4)

Il est occupé par deux surfaces rugueuses :

– le trigone palatin, triangulaire, déjà signalé avec la face médiale, articulaire avec le processus orbitaire de l'os palatin ;

– une surface plus importante, qui occupe la moitié inférieure du bord, articulaire avec le processus pyramidal de l'os palatin (on pourrait aussi la décrire avec la face postérieure du processus zygomatique) ;

– entre les deux, le court segment restant est mousse et constitue la paroi antérieure de la fosse ptérygo-palatine *(arrière-fond de la fosse ptérygo-maxillaire)*.

Bord inférieur ou processus alvéolaire

C'est le bord alvéolaire. Concave médialement et en arrière, il forme l'arcade dentaire supérieure avec celui de l'os opposé. Il est creusé d'alvéoles dentaires pour les racines des dents.

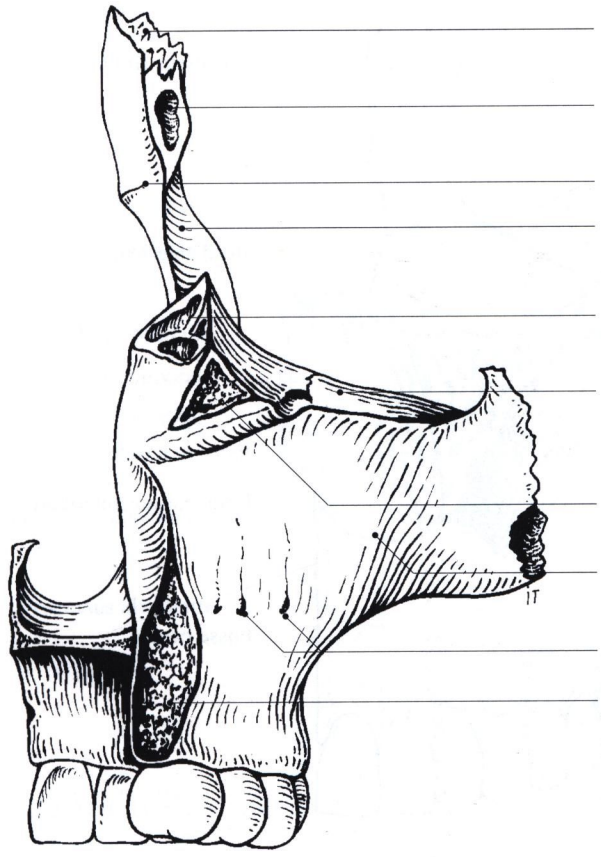

Fig. 2-4. Maxillaire droit, vue postérieure

Bord antérieur (fig. 2-2)

Il présente trois segments :

– le tiers supérieur, oblique en bas et en avant, s'articule avec l'os nasal correspondant ;

– le tiers moyen, largement échancré, concave en avant, forme **l'incisure nasale**. Il présente une partie descendante et une partie horizontale ;

– le tiers inférieur commence par la saillie de l'épine nasale antérieure, puis descend et s'articule avec celui de l'os opposé pour former la symphyse maxillaire.

L'os zygomatique *(os malaire)*

C'est l'os le plus latéral de la face. Il forme une partie de la paroi latérale et du plancher de l'orbite. Il envoie un prolongement vers le processus zygomatique de l'os temporal, le **processus temporal** *(apophyse zygomatique)* qui forme avec lui l'arcade zygomatique. Il est approximativement quadrilatère, aplati transversalement et présente à décrire trois faces et cinq bords.

Face orbitaire (figs. 2-5 b et 12-1)

Antéro-médiale, lisse et concave, elle forme une partie de la paroi latérale et du plancher de l'orbite, elle comporte deux segments.

Le segment vertical forme la face antérieure du **processus frontal** *(apophyse orbitaire)* de l'os zygomatique. Près du bord antérieur de ce segment, se situe de façon plus ou moins nette le **tubercule orbitaire** *(t. de Whitnall)* sur lequel s'insère le ligament palpébral latéral.

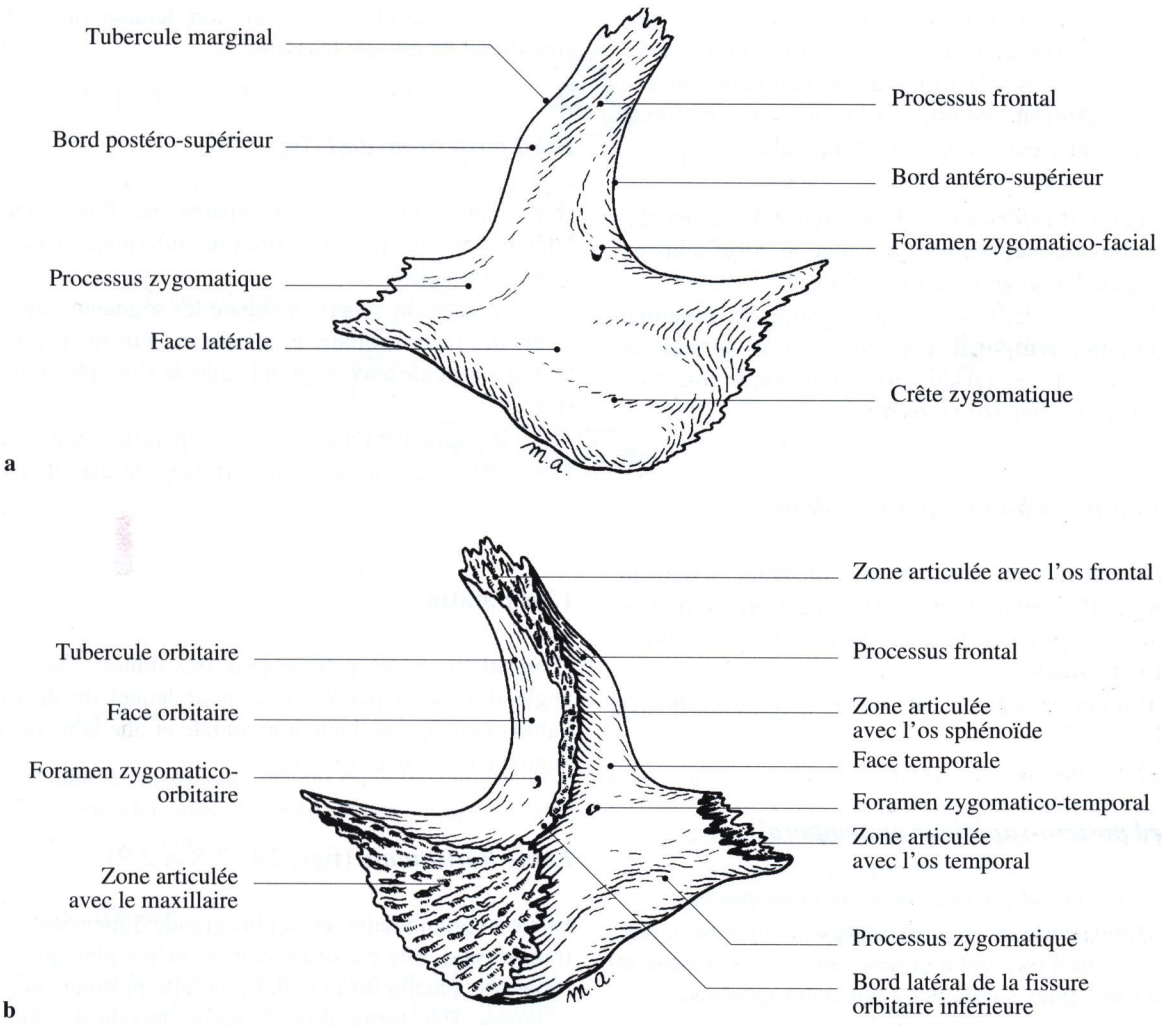

Fig. 2-5. Os zygomatique droit. **a** Vue antérieure ; **b** vue postérieure

Le segment horizontal appartient au plancher de l'orbite.

Entre les deux segments, s'ouvre le **foramen zygomatico-orbitaire** *(orifice orbitaire du canal temporo-malaire)* traversé par le nerf zygomatique *(n. temporo-malaire)*, rameau du nerf maxillaire.

Face latérale (figs. 2-5 a et 12-1)

Elle est lisse et plane dans sa moitié supérieure, rugueuse et convexe dans sa moitié inférieure où elle forme un relief marqué *(pommette)*.

Les muscles grand et petit zygomatiques s'insèrent sur une crête oblique en bas et en avant située près de son bord inférieur, la **crête zygomatique**.

Au-dessus de cette crête s'ouvre le **foramen zygomatico-facial** *(orifice antérieur du canal temporo-malaire)* par où émerge le rameau zygomatico-facial du nerf zygomatique *(br. malaire du n. temporo-malaire)*.

Face temporale (fig. 2-5 b)

Postéro-médiale, lisse, elle comporte deux segments.

Le segment supérieur, vertical, forme la face postéro-médiale du processus frontal *(apophyse orbitaire)* de l'os. Il a la forme d'une gouttière concave transversalement *(gouttière rétro-malaire)* et forme la limite antérieure de la fosse temporale.

Le segment inférieur est lisse, creusé d'une dépression orientée médialement qui loge le corps adipeux de la joue *(boule graisseuse de Bichat).*

Entre les deux segments se situe le **foramen zygomatico-temporal** par où émerge le rameau zygomatico-temporal du nerf zygomatique *(br. temporale du n. temporo-malaire).*

Bord infra-orbitaire (bord orbitaire)

Il est concave en avant et médialement, nettement marqué. Il s'étend du processus zygomatique de l'os frontal *(apophyse orbitaire externe)* à la suture zygomato-maxillaire.

Il forme le segment latéral du bord infra-orbitaire de l'orbite.

Bord postéro-supérieur ou temporal

Il correspond au pourtour de la fosse temporale.

Il fait suite, en haut, à la ligne temporale (*crête latérale*) de l'os frontal et descend, oblique en bas et en arrière, pour s'articuler à son autre extrémité avec le processus zygomatique de l'os temporal. A l'union de son tiers supérieur et de ses deux tiers inférieurs, se situe une petite saillie osseuse, **le tubercule marginal** ; ce bord donne insertion au fascia temporal.

Bord antéro-inférieur ou maxillaire

Oblique en bas, latéralement et en arrière, finement dentelé, il s'articule avec le sommet tronqué du processus zygomatique du maxillaire *(apophyse pyramidale du maxillaire supérieur).*

Bord postéro-inférieur ou massétérique

Oblique en haut, latéralement et en arrière, épais et mousse, il est étendu du processus zygomatique du maxillaire au processus zygomatique de l'os temporal. Il donne insertion au muscle masséter. Il présente souvent, dans sa partie antérieure, un tubercule osseux sur lequel s'insère un fort tendon du chef superficiel du muscle masséter.

Bord postéro-médial (fig. 2-5b)

Il présente deux segments séparés par l'extrémité latérale de la fissure orbitaire inférieure *(fente sphéno-maxillaire)* :

– le segment supérieur sépare les segments supérieurs des faces orbitaire et temporale. Finement dentelé, il s'articule avec la grande aile de l'os sphénoïde (fig. 1-2) ;

– le segment inférieur, médial, répond à la suture de l'os zygomatique avec la face orbitaire du maxillaire.

L'os palatin

L'os palatin est un petit os plat, très mince, coudé à angle droit à sa partie basse, pour lequel on décrit habituellement une lame horizontale et une lame perpendiculaire *(lame verticale).*

Lame horizontale (figs. 2-6, 2-8 et 2-9)

Elle est rectangulaire, et sa plus grande dimension est transversale. Elle est située dans le même plan que le processus palatin du maxillaire qu'elle prolonge dorsalement. Elle forme donc la partie dorsale du plancher de la cavité nasale par sa face supérieure et du palais osseux par sa face inférieure.

Face supérieure ou face nasale

Elle est lisse et creusée en gouttière ventro-dorsale.

Face inférieure ou face palatine

Elle est rugueuse et concave. Dans sa partie postéro-latérale, une fine gouttière de direction ventro-médiale prolonge le canal grand palatin *(canal palatin postérieur).*

Bord médial

Il est épais, couvert de rugosités ; il se relève en une crête qui prolonge dorsalement la crête nasale du maxillaire. Il s'articule sur la ligne médiane avec son homologue opposé.

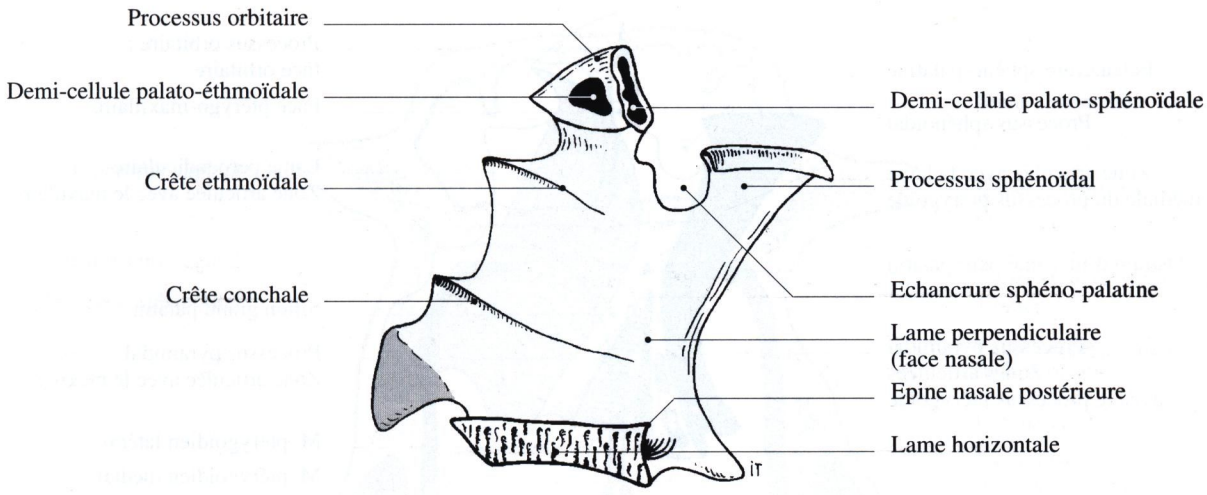

Fig. 2-6. Os palatin droit, vue médiale

Bord antérieur

Il est taillé en biseau aux dépens de la face inférieure, pour s'articuler avec le bord dorsal du processus palatin du maxillaire.

Bord postérieur

Il est concave dorsalement. Sa réunion sur la ligne médiane avec son homologue opposé forme **l'épine nasale postérieure** *(épine palatine)*. Il forme le bord inférieur de l'orifice postérieur de la cavité nasale, constituée par les choanes.

Lame perpendiculaire (figs. 2-6 à 2-9)

Elle est très mince, grossièrement quadrilatère, ses bords sont très irrégulièrement découpés.

Face médiale (fig. 2-6)

Elle fait partie de la paroi latérale de la cavité nasale et présente :

– la **crête conchale** *(crête turbinale inférieure)* articulée avec le cornet nasal inférieur,

– la **crête ethmoïdale** *(crête turbinale supérieure)* articulée avec le cornet nasal moyen.

Sa partie antéro-inférieure s'engage dans la fissure palatine du maxillaire (en grisé, fig. 2-6).

Face latérale (fig. 2-7)

Elle s'applique dans sa partie ventrale sur la face médiale du maxillaire et dans sa partie dorsale sur la lame médiale du processus ptérygoïde. On lui distingue donc plusieurs segments d'avant en arrière :

– *un segment sinusien*, reconnaissable à son aspect, qui rétrécit dorsalement le hiatus maxillaire. Sa forme et son importance sont très variables ;

– *un segment maxillaire*, rugueux, articulé avec le maxillaire en arrière du hiatus maxillaire, de part et d'autre du sillon grand palatin ;

– *un segment libre*, donc lisse, qui prolonge vers le haut le sillon grand palatin et les canaux petits palatins.

Il répond sur le squelette complet à un interstice qui sépare la tubérosité maxillaire du bord ventral du processus ptérygoïde. C'est **la fosse ptérygo-palatine** *(arrière-fond de la fosse ptérygo-maxillaire)* qui se trouve ainsi limité médialement par l'os palatin ;

– *un segment ptérygoïdien*, articulaire avec la face médiale de la lame médiale du processus ptérygoïde. Il s'épaissit en bas pour former le processus pyramidal qui vient se loger dans l'échancrure ptérygoïdienne correspondant à l'écartement des deux lames du processus ptérygoïde, à leur partie basse.

Bord inférieur

Il correspond à l'arête de l'angle formé par les deux faces. Il est échancré par la partie basse du sillon grand palatin.

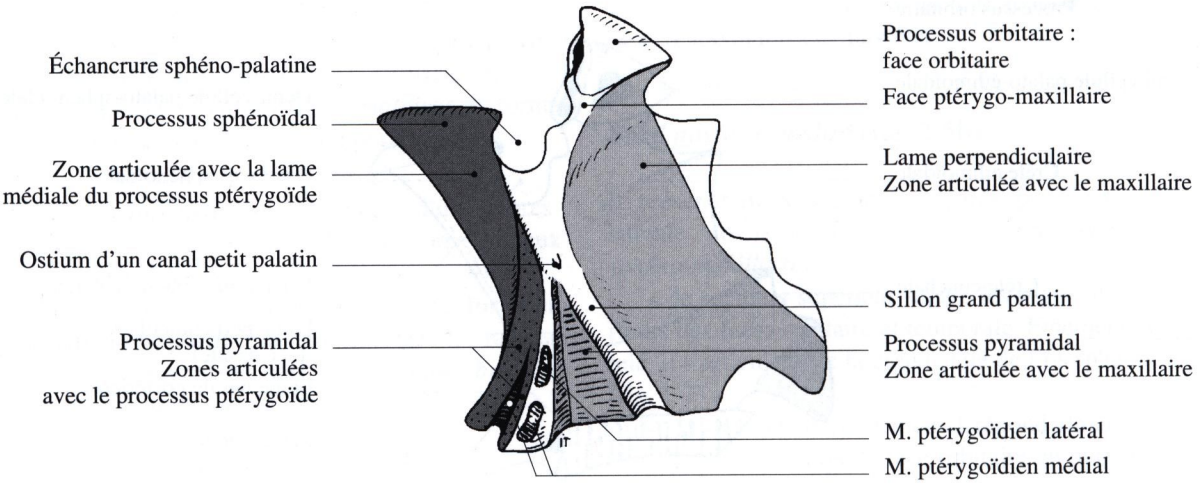

Fig. 2-7. Os palatin droit, vue latérale

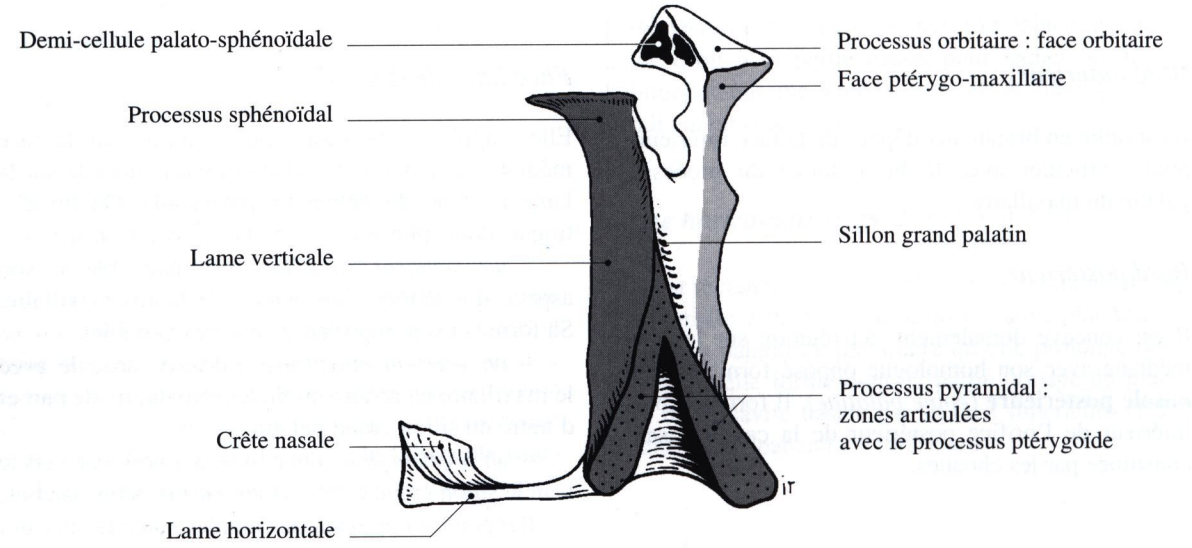

Fig. 2-8. Os palatin droit, vue postérieure

Bord supérieur (figs. 2-6, 2-7 et 2-8)

Il présente à décrire d'avant en arrière :

– le **processus orbitaire**, pédiculé et dejeté latéralement vers l'orbite. Il s'articule avec le processus palatin du maxillaire, avec le labyrinthe ethmoïdal (*masse latérale de l'ethmoïde*) à sa partie postéro-inférieure, et avec le corps de l'os sphénoïde. Une facette lisse à deux versants participe à la partie la plus reculée du plancher de l'orbite et à la face antérieure de la fosse ptérygo-palatine ;

– l'**échancrure sphéno-palatine** permet une communication entre cette fosse et la cavité nasale (passage des rameaux nasaux et du nerf naso-palatin) ;

– le **processus sphénoïdal** est constitué par un changement de direction de la partie haute de la lame perpendiculaire qui se recourbe médialement. Sa face inféro-médiale participe au plafond de la cavité nasale. Sa face supéro-latérale s'applique sur le processus vaginal du processus ptérygoïde avec lequel elle limite un **canal palato-vaginal** *(ptérygo-palatin)* pour le rameau pharyngien, branche du nerf naso-palatin *(n. sphéno-palatin interne)* (fig. 2-9).

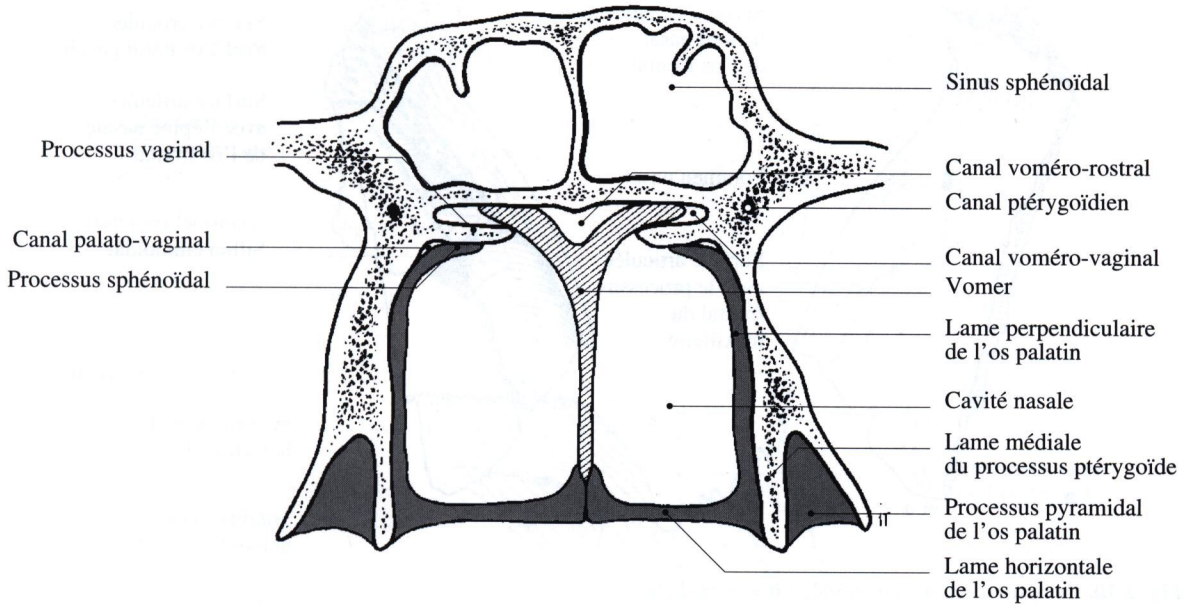

Fig. 2-9. Coupe coronale passant par le vomer, l'os palatin et le processus ptérygoïde de l'os sphénoïde

Bord antérieur

Mince, oblique en avant et en bas, il croise la partie dorsale du hiatus maxillaire. Sa partie basse forme une languette qui s'insinue dans la fissure palatine du maxillaire (fig. 2-6).

Bord postérieur (fig. 2-8)

Très mince, il s'applique sur la face médiale de la lame médiale du processus ptérygoïde, recouvrant sa moitié ou son tiers ventral. Dans sa partie inférieure, il s'épaissit pour former le processus pyramidal qui augmente progressivement de volume de haut en bas et prend une direction dorso-latérale. Sa face dorsale vient combler l'échancrure ptérygoïdienne entre les deux lames du processus ptérygoïde, complétant ainsi la fosse ptérygoïdienne dans laquelle s'insère le muscle ptérygoïdien médial. Sa face ventrale s'articule avec la tubérosité maxillaire. Sa face latérale est libre et appartient à la fosse ptérygo-palatine.

Elle peut être parcourue de fins canalicules nés dans le canal grand palatin et s'ouvrant à sa face inférieure, ce sont des canaux petits palatins.

L'os nasal

C'est un petit os pair, directement articulé sur la ligne médiane avec son homologue opposé sous le bord nasal *(échancrure nasale)* de l'os frontal. Les deux os réunis forment le squelette osseux du nez.

Face antérieure (ou antéro-latérale) (fig. 2-10 a)

Elle est lisse, plus large à sa partie inférieure. Elle est convexe dans le sens transversal, concave verticalement dans sa partie supérieure, convexe dans sa partie inférieure.

Face postérieure (fig. 2-10 b)

Elle est concave et lisse, sauf en haut et en avant où elle présente des rugosités en rapport avec l'épine nasale de l'os frontal et avec son homologue opposé. Un fin sillon vertical, le sillon ethmoïdal, est tracé par le passage du rameau nasal externe du nerf ethmoïdal antérieur *(n. naso-lobaire)*.

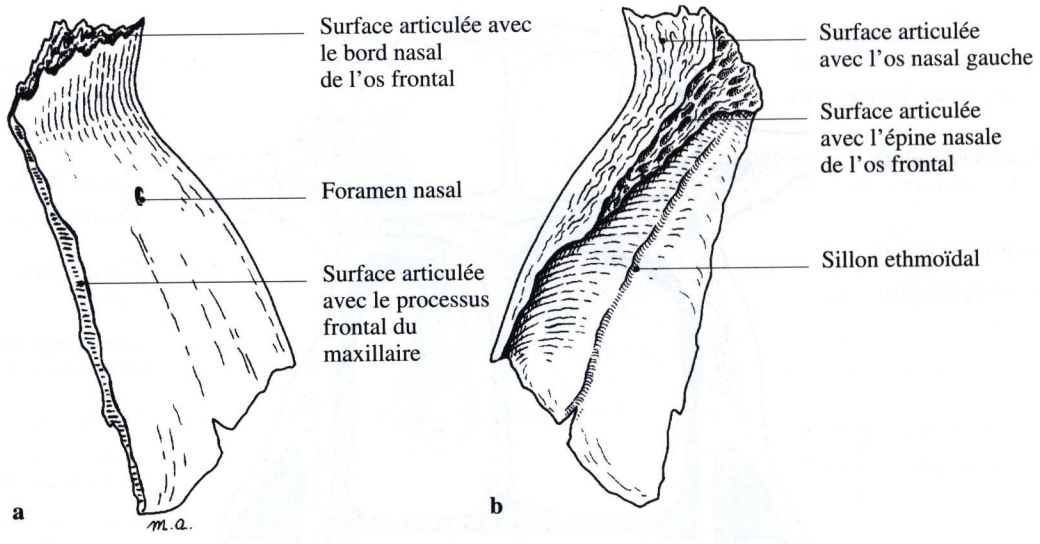

Fig. 2-10. Os nasal droit. **a** Vue latérale ; **b** vue médiale

Bord supérieur

Epais et dentelé, il répond au bord nasal de l'os frontal.

Bord inférieur

Mince et déchiqueté, il se continue par le cartilage latéral du nez. Une encoche y marque le passage du rameau nasal externe du nerf ethmoïdal antérieur.

Bord médial

Epais et rugueux, il s'articule avec l'os nasal opposé pour former l'arête du nez, oblique en bas et en avant, plus ou moins prononcée suivant les sujets.

Bord latéral

Plus mince, il s'articule avec le bord antérieur du processus frontal du maxillaire, dans sa partie située au-dessus de l'incisure nasale *(échancrure nasale)*.

L'os lacrymal *(unguis)*

L'os lacrymal est un petit os plat (on le compare à un ongle, d'où son ancien nom d'*unguis)*, quadrilatère, qui occupe sur la paroi médiale de l'orbite l'espace compris entre le bord postérieur du processus frontal du maxillaire et la lame orbitaire du labyrinthe ethmoïdal.

Par sa face médiale, il apparaît dans la cavité nasale.

On lui décrit donc deux faces et quatre bords.

Face latérale (fig. 2-11 a et c)

Elle est divisée en deux parties par une crête verticale, la **crête lacrymale postérieure**, qui se prolonge en bas par un petit crochet recourbé en avant, l'**hamulus lacrimalis**. La crête et l'hamulus limitent en arrière une gouttière qui représente la moitié postérieure de la fosse du sac lacrymal et l'entrée du canal lacrymal. En arrière, la face est plane et se situe sur le même plan que la lame orbitaire de l'os ethmoïde.

Face médiale (fig. 2-11 b)

Elle est lisse en avant où elle participe directement à la paroi latérale de la cavité nasale, rugueuse en arrière pour s'articuler avec la face antéro-latérale du labyrinthe ethmoïdal.

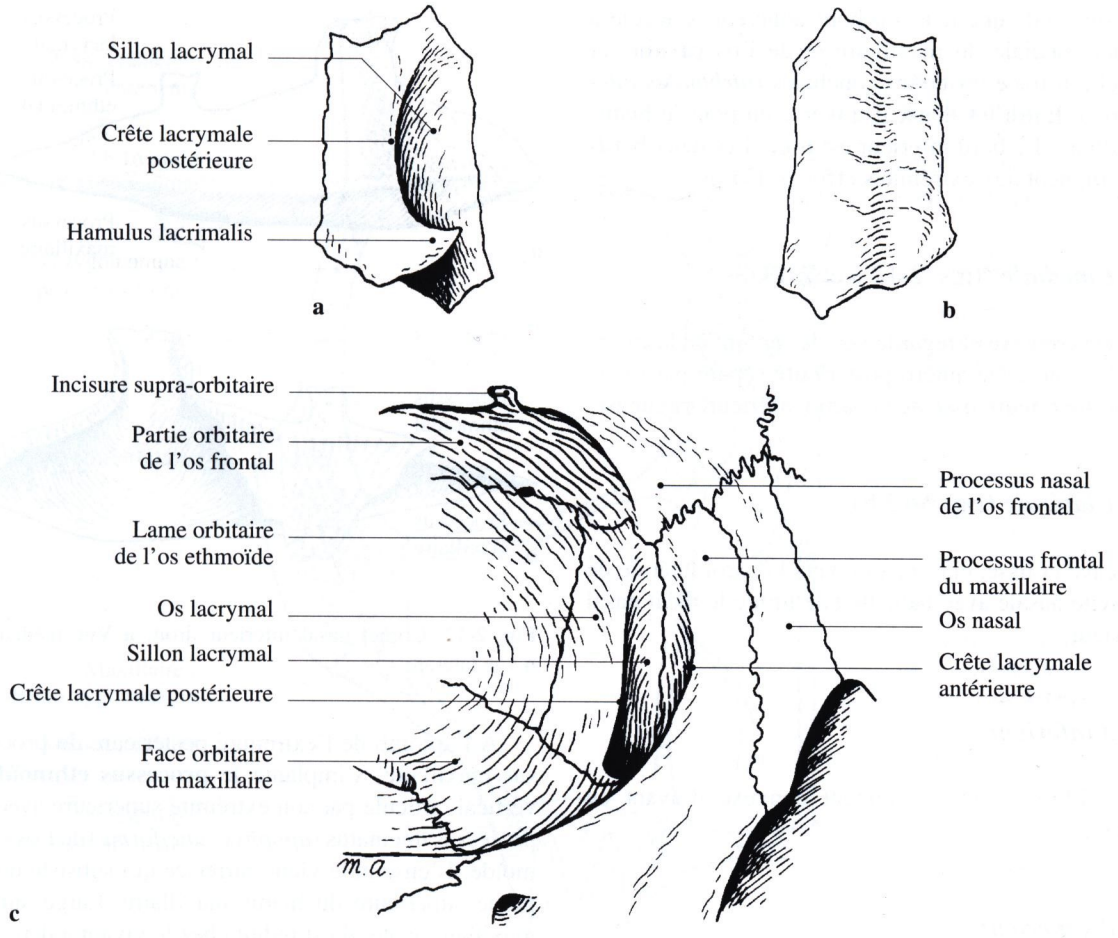

Fig. 2-11. Os lacrymal droit. **a** Vue latérale ; **b** vue médiale ; **c** rapports osseux

Bords

Le bord supérieur, rectiligne, s'articule avec le processus nasal de l'os frontal *(ap. orbitaire interne)*.

Le bord antérieur s'articule avec le processus frontal du maxillaire.

Le bord inférieur, dans sa partie antérieure qui correspond au sillon lacrymal, descend un peu au-dessous du plan du plancher orbitaire et s'articule avec le processus lacrymal du cornet nasal inférieur, l'ensemble formant la paroi médiale du canal lacrymo-nasal.

Le bord postérieur, rectiligne et vertical, s'articule avec l'os ethmoïde.

Le cornet nasal inférieur

Alors que les cornets nasaux supérieur et moyen sont rattachés à l'os ethmoïde et lui appartiennent en propre, le cornet nasal inférieur est un os indépendant, de la même forme que les premiers, mais un peu plus important.

C'est une mince lamelle osseuse allongée d'avant en arrière, conformée en gouttière dans le sens de la longueur, de telle sorte que sa concavité regarde latéralement vers la paroi de la cavité nasale.

Son bord supérieur, ou bord adhérent, s'accole à la face médiale du maxillaire et de l'os palatin sur laquelle il trace les crêtes conchales *(turbinales inférieures)*. Entre les deux, il traverse en pont le hiatus maxillaire. Le bord inférieur est libre. Les deux bords se rejoignent aux extrémités effilées de l'os.

Face médiale (figs. 2-12 a et 2-13)

Elle est convexe et regarde vers le septum de la cavité nasale. Une crête antéro-postérieure sépare parfois la partie supérieure lisse de la partie inférieure rugueuse.

Face latérale (fig. 2-12 b)

Concave et lisse, elle regarde vers la paroi latérale de la cavité nasale avec laquelle elle limite le méat nasal inférieur.

Bord inférieur

Il est libre, épais, légèrement convexe d'avant en arrière.

Bord supérieur

C'est le plus intéressant à cause de ses rapports.

– Son quart antérieur est mince, légèrement ascendant vers l'arrière, et s'articule avec la crête conchale (*turbinale inférieure*) du maxillaire.

– A l'union du quart antérieur et des trois quarts postérieurs, se trouve le **processus lacrymal,** lamelle verticale conformée en gouttière à sa face latérale ; cette gouttière aboutit en bas au méat nasal inférieur. Le bord supérieur s'articule avec le bord inférieur de l'os lacrymal, les bords antérieur et postérieur avec les berges du sillon lacrymal du maxillaire. Il constitue donc la partie basse de la paroi médiale du canal lacrymo-nasal qui va de l'orbite au méat nasal inférieur.

– Le reste du bord supérieur descend en pente douce vers l'extrémité postérieure. Il présente encore le **processus maxillaire**, lamelle osseuse plane, triangulaire, verticale, qui vient combler la partie du hiatus maxillaire située au-dessous du bord supérieur du cornet. Il tend à déborder les bords de l'orifice en pénétrant légèrement à l'intérieur du sinus. Par son bord postérieur, il s'articule avec le bord antérieur du prolongement maxillaire du palatin.

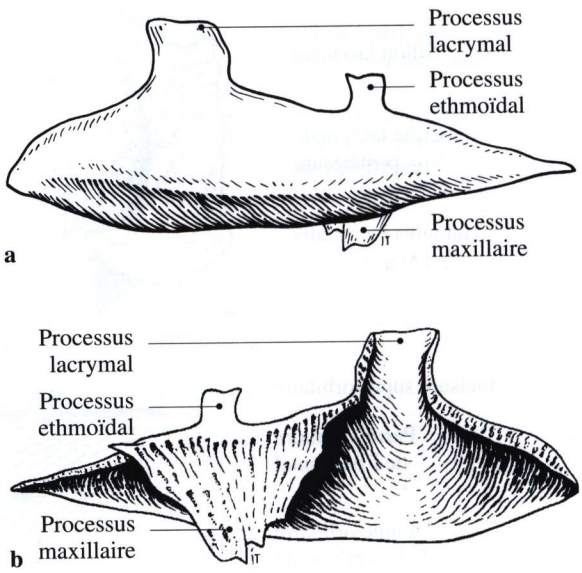

Fig. 2-12. Cornet nasal inférieur droit. **a** Vue médiale ; **b** vue latérale

A l'aplomb de l'extrémité postérieure du processus maxillaire, s'implante le **processus ethmoïdal**, vertical, articulé par son extrémité supérieure avec le processus uncinatus *(apophyse unciforme)* de l'os ethmoïde. L'ensemble vient barrer ce qui subsiste de la partie supérieure du hiatus maxillaire. Large sur le maxillaire isolé, il est réduit chez le vivant à deux ou trois orifices modestes, encore rétrécis par l'épaisseur de la muqueuse, et insuffisants pour assurer un drainage du sinus dans certaines conditions pathologiques.

Le reste du bord supérieur est libre et s'articule avec la crête conchale de l'os palatin.

L'extrémité postérieure de l'os est très effilée et mince, à l'inverse de l'extrémité antérieure.

Le vomer

C'est le seul os impair et médian du massif facial supérieur.

Il participe au cloisonnement de la cavité nasale, en arrière de la lame perpendiculaire de l'os ethmoïde, sous le corps de l'os sphénoïde.

C'est une lame osseuse mince, située dans le plan sagittal, mais souvent déviée à droite ou à gauche comme l'ensemble du septum nasal.

Sa forme est celle d'un parallélogramme dont les bords supérieur et inférieur sont horizontaux, les

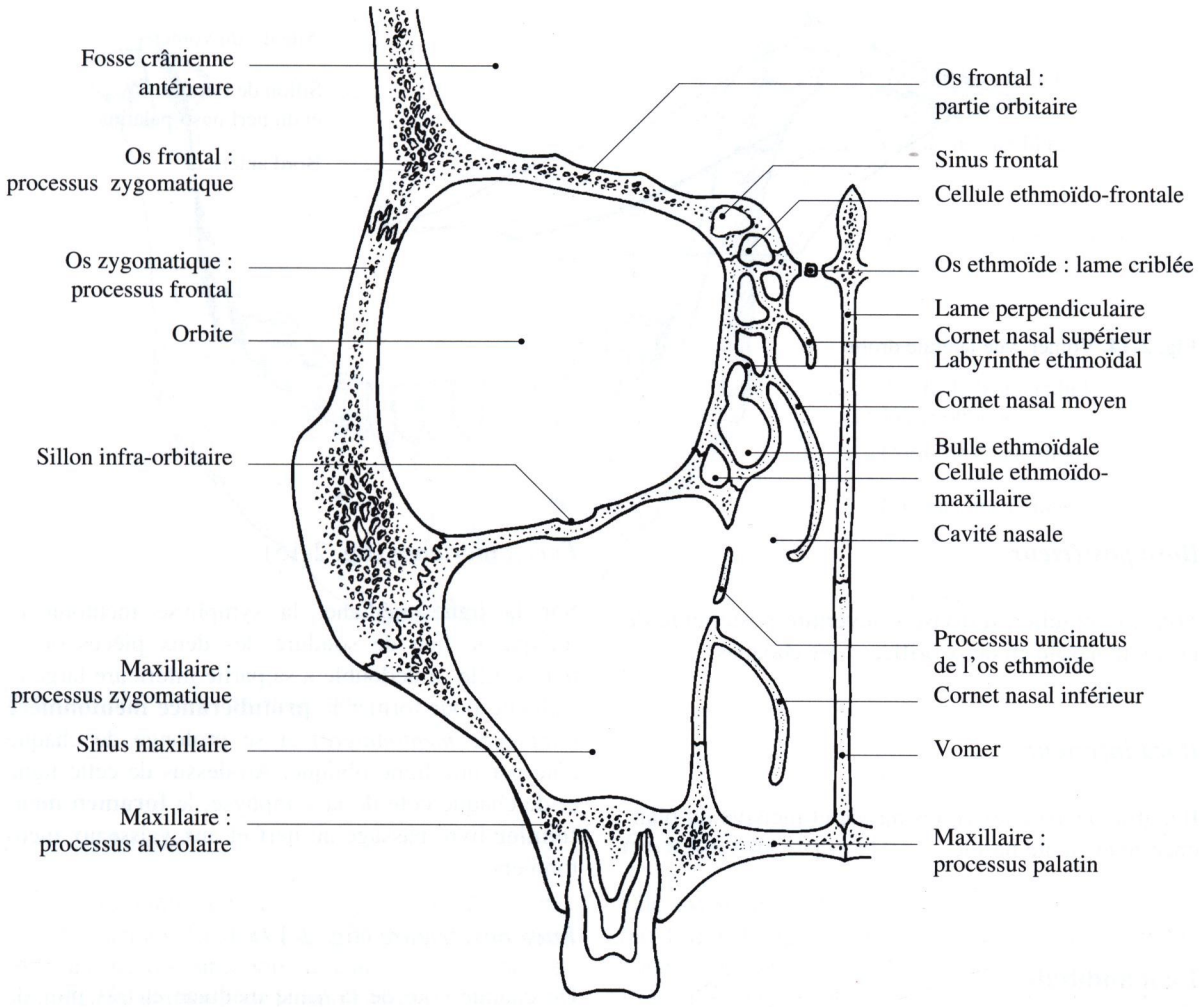

Fig. 2-13. Coupe coronale passant par la cavité nasale, l'orbite et le sinus maxillaire droits

bords antérieur et postérieur obliques en bas et en avant.

Faces (fig. 2-14)

Légèrement concave ou convexe, chacune d'elles est parcourue de fins sillons dont le plus marqué est dû au passage de l'artère et du nerf naso-palatins.

Bord supérieur

Il est dédoublé sur toute sa longueur en deux ailes que sépare une gouttière. En s'appliquant sur la face inférieure du corps du sphénoïde, il encastre ses deux ailes entre celle-ci et les processus vaginaux des processus ptérygoïdes. Ainsi sont délimités un **canal voméro-rostral** sur la ligne médiane et un **canal voméro-vaginal** de chaque côté (fig. 2-9).

Bord antérieur

Il présente aussi une rainure qui le divise en deux lamelles (moins importantes que les précédentes) entre lesquelles vient s'encastrer en haut le bord postérieur de la lame perpendiculaire de l'os ethmoïde et en bas le cartilage septal du nez.

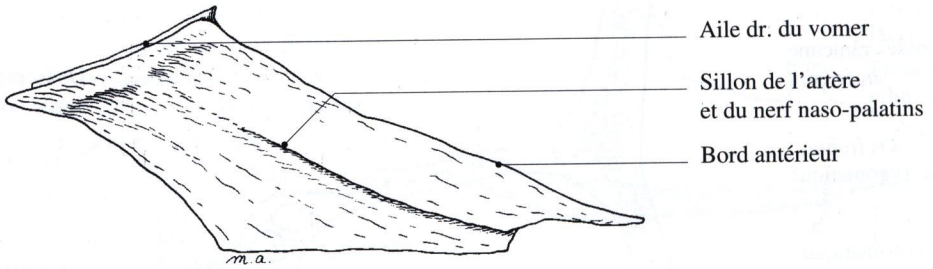

Fig. 2-14. Vomer, vue latérale droite

Bord postérieur

Mince et régulier, il divise l'ouverture postérieure de la cavité nasale en deux orifices : les choanes.

Bord inférieur

Il s'articule avec les crêtes nasale et incisive du plancher de la cavité nasale.

La mandibule

Os impair et médian, occupant la partie inférieure du massif facial, c'est aussi le seul os mobile de la face. Dans son ensemble, la mandibule a la forme d'un fer à cheval à concavité postérieure dont les branches *(branches montantes)* se relèvent à leur partie postérieure pour venir s'articuler avec les tubercules articulaires *(condyles)* et les fosses mandibulaires *(cavités glénoïdes)* des os temporaux. Elle porte l'arcade dentaire inférieure.

On lui distingue trois parties :

– le corps, impair et médian, qui porte les dents,

– les deux branches, où s'insèrent les muscles masticateurs.

Corps de la mandibule

On lui décrit une face antéro-latérale, convexe en avant, une face postérieure concave, un bord supérieur creusé d'alvéoles, et un bord inférieur libre.

Face antérieure (fig. 2-15)

Sur la ligne médiane, la symphyse mentonnière indique le lieu de soudure des deux pièces originelles. Elle se dédouble à sa partie inférieure large et saillante pour former la **protubérance mentonnière** (*éminence mentonnière*) et se prolonge de chaque côté par une ligne oblique. Au-dessus de cette ligne et de chaque côté de la symphyse, le **foramen mentonnier** livre passage au nerf et aux vaisseaux mentonniers.

Face postérieure (fig. 2-17)

De chaque côté de la ligne médiane et très près de celle ci, deux petites épines sont situées l'une au-dessus de l'autre, ce sont les **épines mentonnières** *(apophyses géni)* supérieure et inférieure donnant insertion aux muscles génio-glosse et génio-hyoïdien.

De chaque côté de cette région naît la **ligne mylo-hyoïdienne**, qui se porte en haut et en arrière et donne insertion au muscle mylo-hyoïdien. Elle se termine sur la branche de la mandibule dont elle forme la lèvre médiale du bord antérieur. Un peu au-dessous de la crête et parallèlement à elle, le **sillon mylo-hyoïdien** descend à partir du foramen mandibulaire *(orifice supérieur du canal dentaire inférieur)* sur la branche de la mandibule, longé par les nerf et vaisseaux mylo-hyoïdiens.

Au-dessus de la crête, une surface triangulaire à sommet postérieur, légèrement déprimée, est en rapport avec la glande salivaire sublinguale : c'est **la fossette sublinguale**. Au-dessous de la crête, une surface triangulaire à sommet antérieur est en rapport avec la glande submandibulaire : c'est **la fossette submandibulaire**.

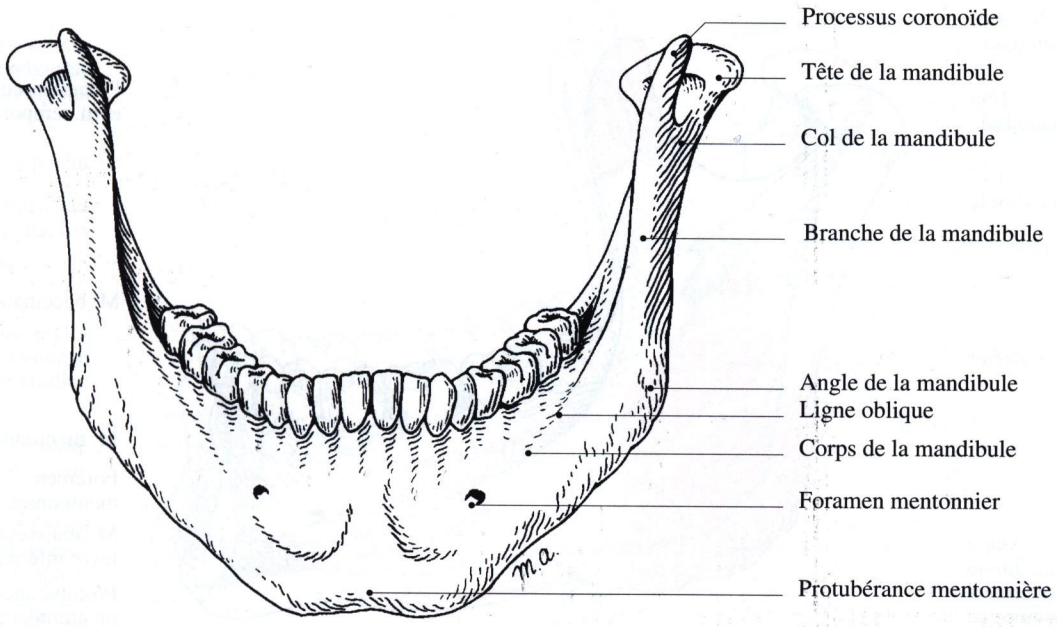

Fig. 2-15. Mandibule, vue antérieure

Bord alvéolaire

Comme l'indique son nom, il est creusé de cavités pour les racines des dents, soit, de chaque côté, deux pour les incives, une pour la canine, deux pour les prémolaires, et trois pour les molaires.

L'os qui forme les parois des alvéoles est mince et de structure particulière. Il se résorbe lorsque les dents tombent ou sont avulsées, d'où l'aspect caractéristique des mâchoires d'édentés.

Bord inférieur

Il est épais et mousse. De chaque côté de la ligne médiane et sur son versant postérieur, il présente la **fosse digastrique** pour l'insertion du muscle digastrique (fig. 2-17). A sa partie moyenne, l'artère faciale peut parfois laisser son empreinte (fig. 2-16).

Branches de la mandibule

Les branches de la mandibule sont deux lames osseuses rectangulaires aplaties dans un plan sagittal. A leur angle postéro-supérieur, elles portent une surface articulaire au-dessus d'un col étroit, la **tête de la mandibule** (*surface articulaire du condyle*).

Face latérale (fig. 2-16)

Elle est lisse, sauf dans sa partie postéro-inférieure qui forme l'angle de la mandibule et qui porte des crêtes obliques en bas et en arrière marquées par l'insertion de lames tendineuses du muscle masséter, c'est la **tubérosité massétérique** (les fibres charnues s'insèrent entre les crêtes). Quelques fibres du tendon du muscle temporal s'insèrent sur sa partie antéro-supérieure.

Face médiale (fig. 2-17)

Elle est centrée par un orifice important situé dans le prolongement du rebord alvéolaire, à égale distance des bords antérieur et postérieur. C'est le **foramen mandibulaire** *(orifice d'entrée du canal dentaire inférieur)* parcouru par le nerf alvéolaire inférieur *(n. dentaire inférieur)* et ses vaisseaux satellites. L'autre extrémité du canal est le foramen mentonnier.

Le bord antérieur du foramen se relève pour former la **lingula mandibulae** *(épine de Spix)*, insertion du ligament sphéno-mandibulaire. Cette lingula, accessible au toucher oral, sert de repère pour l'anesthésie du nerf alvéolaire inférieur. Une antilingula, plus petite, relève parfois le bord postérieur de l'orifice. C'est de cet orifice que part le sillon mylo-hyoïdien.

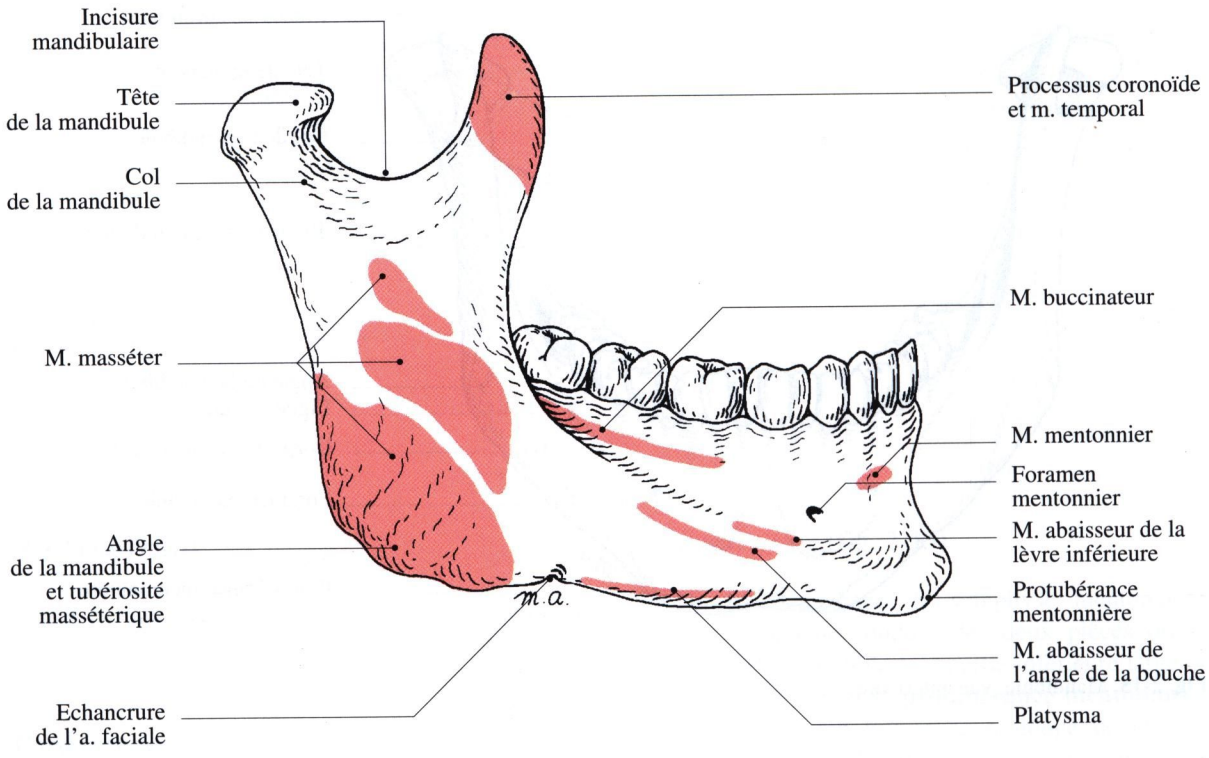

Fig. 2-16. Mandibule, vue latérale

En bas et en arrière, des crêtes obliques en bas et en arrière donnent insertion au muscle ptérygoïdien médial : c'est la **tubérosité ptérygoïdienne**.

Bord antérieur

Il est divisé en deux lèvres :

– la lèvre médiale se continue en bas par la ligne mylo-hyoïdienne ;

– la lèvre latérale, plus antérieure, se poursuit, mais moins nettement par la ligne oblique de la face antérieure du corps (fig. 2-15).

Entre les deux, une gouttière bien marquée à sa partie inférieure est barrée par la **crête buccinatrice**, sur laquelle s'insère le muscle buccinateur (fig. 2-17).

Sur les deux lèvres descendent les fibres du tendon du muscle temporal.

Bord supérieur

Il est largement échancré par l'**incisure mandibulaire** (*échancrure sigmoïde*) située entre deux saillies, le processus coronoïde en avant, le processus condylaire en arrière.

Le **processus coronoïde**, triangulaire, donne insertion au muscle temporal sur ses deux faces.

Le **processus condylaire [ou condyle]** comprend la tête de la mandibule *(surface articulaire du condyle)* supportée par une partie rétrécie, le col de la mandibule dont la face antérieure est creusée à sa partie médiale d'une fossette pour l'insertion du muscle ptérygoïdien latéral : c'est la **fovea ptérygoïdienne** (fig. 2-17).

La **tête de la mandibule** est une saillie oblongue de la forme et de la taille d'un noyau d'olive à grand axe presque transversal, légèrement oblique médialement et en arrière. Sa face supérieure, articulaire et encroûtée de fibrocartilage, est divisée en deux versants par une crête transversale. L'un et l'autre s'articulent par l'intermédiaire d'un disque articulaire avec la fosse mandibulaire et le tubercule articulaire de l'os temporal (voir chap. 8).

L'extrémité médiale de la tête de la mandibule surplombe plus fortement le col que ne le fait l'extrémité latérale. De ce fait, elle est soutenue par un pilier, crête osseuse qui se termine au voisinage du foramen mandibulaire. Au-dessous de l'extrémité latérale peut se voir un tubercule pour le ligament latéral de l'articulation temporo-mandibulaire.

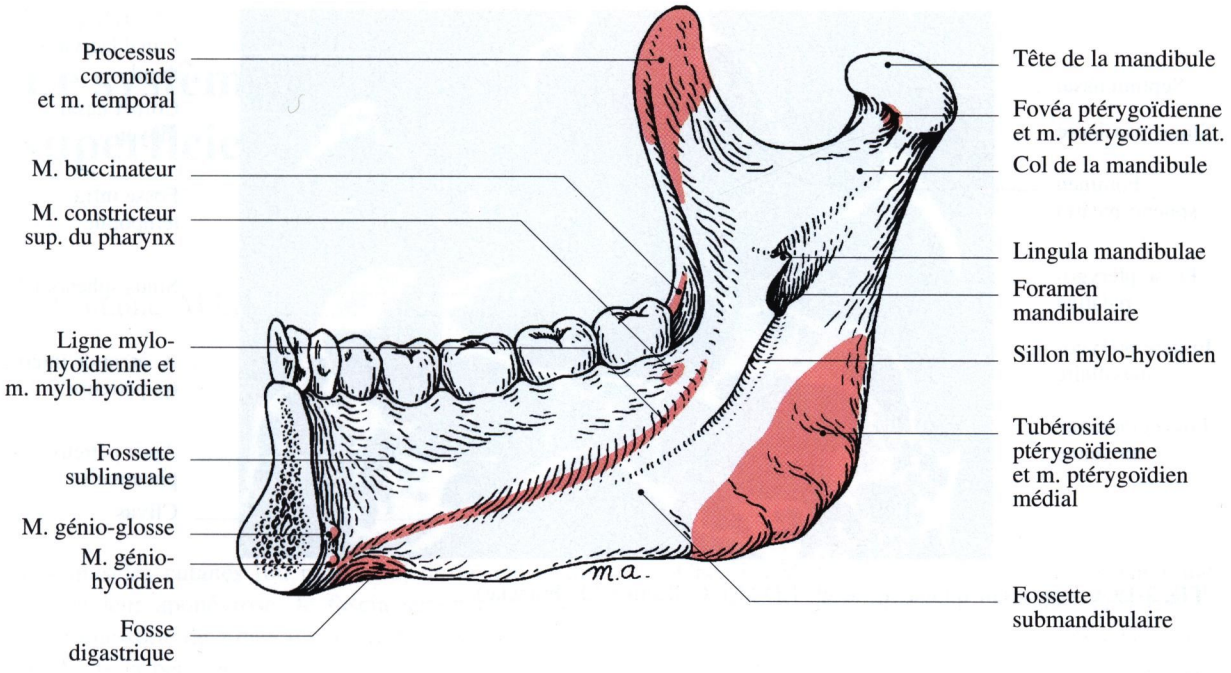

Fig. 2-17. Mandibule, vue médiale

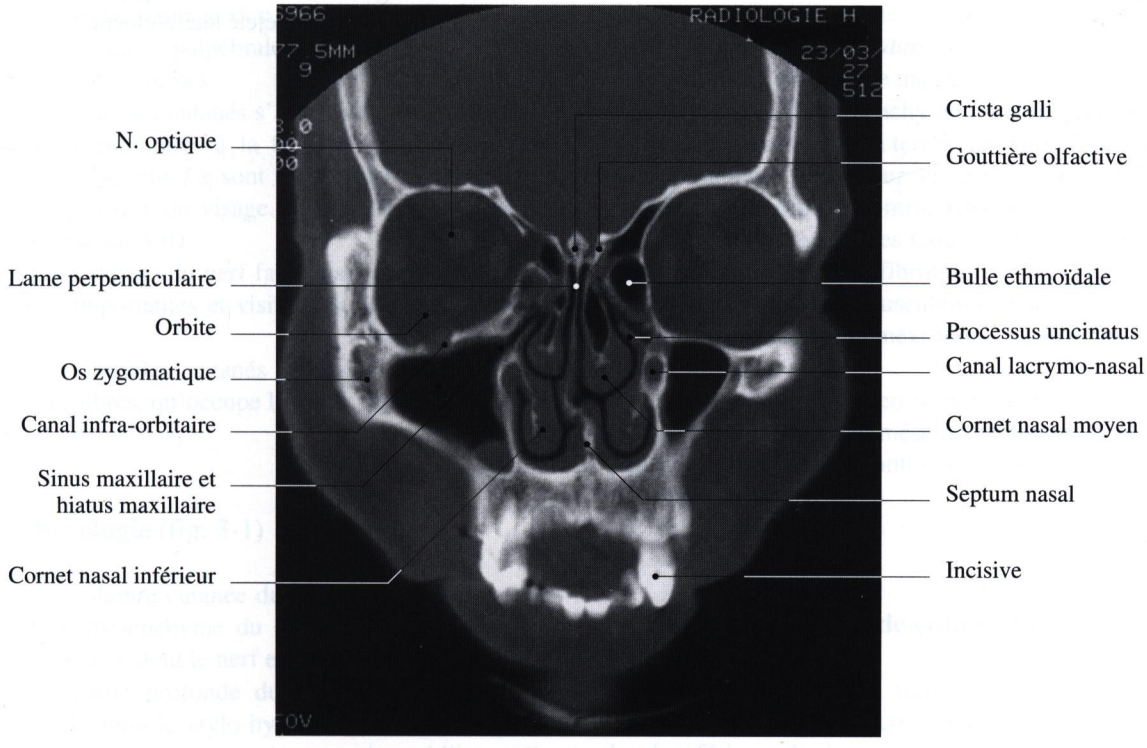

Fig. 2-18. Coupe frontale du massif facial (T.D.M.) (Collection J.P. Francke)

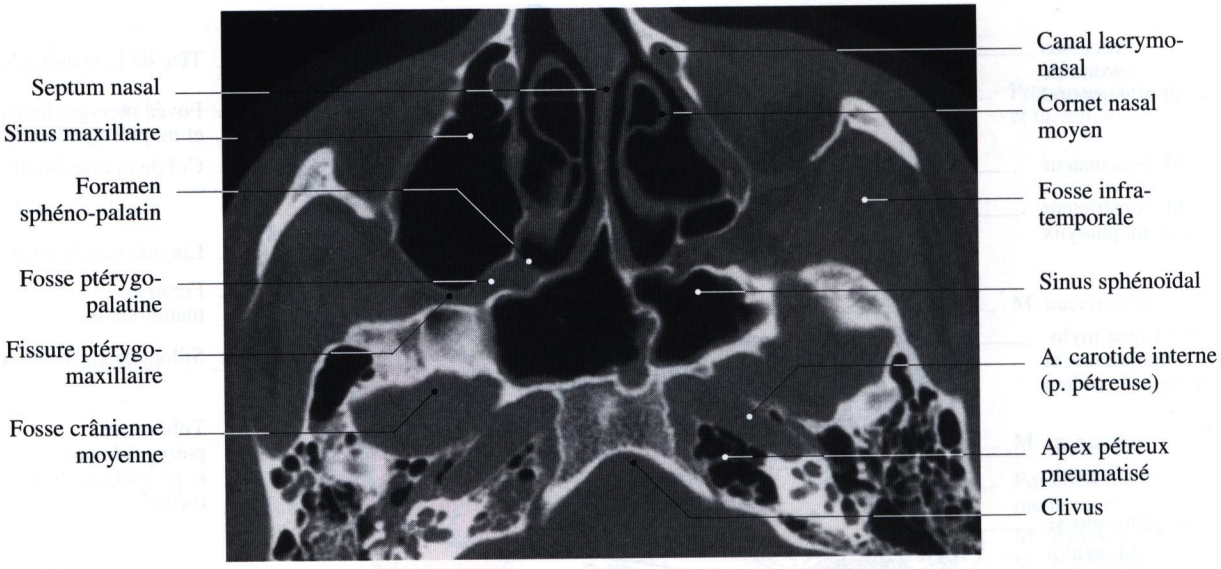

Fig. 2-19. Coupe axiale du massif facial (T.D.M.) (Collection J.P. Francke)

Bord postérieur

Il est épais, oblique en bas et en avant, et décrit un S très allongé, concave en arrière et en haut, convexe en bas.

Bord inférieur

Il continue en arrière le bord inférieur du corps. L'angle qu'il fait avec le bord postérieur, appelé **angle de la mandibule** ou **gonion**, varie avec l'age, le sexe et la race. Il est parfois un peu déjeté latéralement.

Chapitre 3

Le système musculo-aponévrotique superficiel de la face et du cou

C Fontaine, M Laude

Les muscles cutanés [ou peauciers] de la tête et du cou et leur aponévrose, le fascia superficialis, forment une sorte de « cagoule » qui double la face profonde de la peau et recouvre le crâne et les muscles masticateurs. Cette « cagoule » ne descend pas sur la nuque en arrière, mais se prolonge en bas et en avant par un plastron qui recouvre la face antérieure du cou, de la ceinture scapulaire et de la région pectorale. Elle ne ménage des orifices que pour la fente orale, les fentes palpébrales, les narines et les pores acoustiques externes.

Les muscles cutanés s'attachent par au moins une de leurs extrémités à la face profonde de la peau, qu'ils mobilisent. Ce sont les muscles de la mimique, de l'expression du visage. Ils sont tous innervés par le nerf facial (VII).

La paralysie du nerf facial est responsable d'altérations importantes et visibles de la physionomie du visage.

Ces muscles cutanés ménagent entre eux des espaces libres, qu'occupe le fascia superficialis.

Embryologie (fig. 3-1)

La musculature cutanée du visage et son fascia dérivent du mésenchyme du deuxième arc brachial, ou arc hyoïdien, dont le nerf est le nerf facial.

La partie profonde du mésenchyme de cet arc donne le muscle stylo-hyoïdien et le ventre postérieur du muscle digastrique, qui mobilisent l'os hyoïde et correspondent à la destinée première, « branchiale », de cet arc. Ils sont aussi innervés par le nerf facial.

Chez les Mammifères seulement, le mésenchyme du deuxième arc branchial s'étale au-delà du deuxième arc : crânialement sur le premier arc, caudalement sur les derniers arcs et la partie crâniale du thorax, dorsalement sur la nuque et le crâne. Il recouvre ainsi ces arcs qui fusionnent les uns aux autres. Seule persiste en surface la première fente ectobranchiale, entre les premier et deuxième arcs, dont la partie superficielle deviendra le méat acoustique externe *(conduit auditif externe)*, autour duquel se met donc en place cette nappe mésenchymateuse.

Cette nappe de mésenchyme conduit avec elle le nerf facial et ses branches terminales superficielles, le nerf auriculaire postérieur en arrière et le plexus parotidien en avant. Le mésenchyme se différencie par endroits en myoblastes (sous l'effet inducteur du nerf facial), ailleurs en fibroblastes, à l'origine des parties respectivement musculaires et aponévrotiques du système musculo-aponévrotique superficiel de la face et du cou.

Le bourgeon parotidien se met en place à la face profonde de cette nappe mésenchymateuse, la glande parotide et son conduit sont recouverts par le système musculo-aponévrotique.

Le platysma [ou muscle cutané du cou]

Le platysma est le seul muscle cutané du cou. Il s'attache en haut sur la commissure des lèvres et le bord inférieur de la mandibule entre, en arrière, l'incisure inconstante marquée par le passage de l'artère faciale et, en avant, la fosse digastrique. Il s'insère en bas sur la face profonde de la peau des

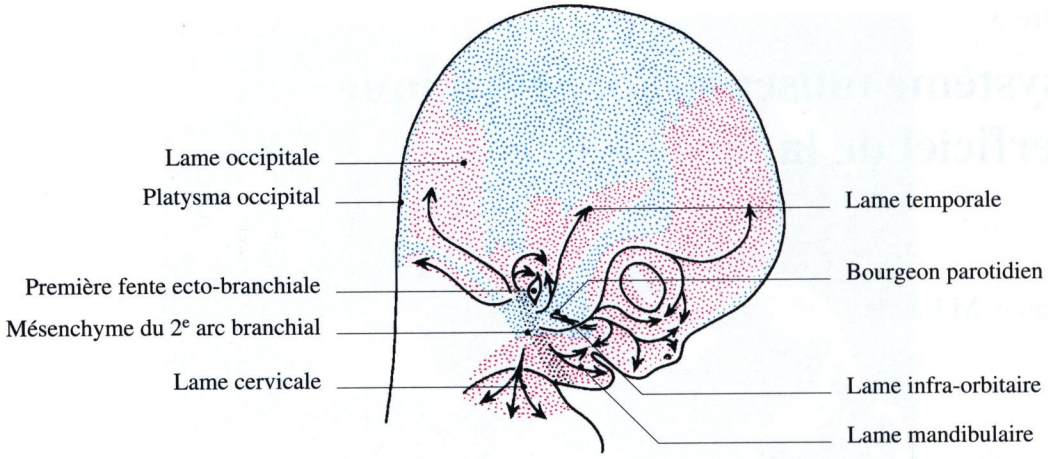

Fig. 3-1. Développement embryologique du système musculo-aponévrotique superficiel de la tête et du cou sur une vue latérale droite (d'après Gasser RF, modifié)

régions pectorale et deltoïdienne. Il forme une nappe musculaire aplatie (platysma : assiette plate, en grec), oblique en bas, en arrière et latéralement qui recouvre la partie antérieure du cou. Il est innervé par le rameau du cou [ou r. cervical] du nerf facial, qui l'aborde par sa face profonde. Sa contraction détermine un abaissement de la commissure des lèvres et une élévation de la peau de la région pectorale.

Son atrophie partielle et progressive est responsable de l'apparition des fanons, plis cutanés verticaux inesthétiques, chez le vieillard. Sa paralysie (par atteinte du tronc du nerf facial ou seulement de son rameau du cou) rend la peau du cou plate et flaccide (signe du peaucier de Babinski). C'est habituellement le dernier muscle atteint lors des paralysies faciales globales et le premier muscle à être réinnervé en cas de récupération.

Les muscles cutanés du visage (figs. 3-2 et 3-3)

On distingue, en fonction de leur forme et de leur action, des muscles orbiculaires, des muscles radiaires organisés autour des orifices, et des muscles plats. Ils sont habituellement désignés par leur action ; celle-ci ne sera précisée que lorsque le nom du muscle n'est pas explicite.

Les muscles orbiculaires

Ce sont des muscles circulaires qui équipent les principaux orifices du visage et servent à leur occlusion ou fermeture (muscles constricteurs).

Le muscle orbiculaire de la bouche (m. orbiculaire des lèvres) entoure la fente orale *(buccale)*. On lui distingue une partie labiale, principale, formée de deux faisceaux, supérieur et inférieur, située sous la partie rouge des lèvres qu'elle arme, et une partie marginale, périphérique, formée de quatre faisceaux, les muscles incisifs supérieur et inférieur, débordant la lèvre et mêlée aux muscles radiaires péri-oraux. Sa contraction provoque la fermeture de la fente orale. Il est innervé par les rameaux buccaux supérieurs et buccaux inférieurs du nerf facial.

Le muscle orbiculaire de l'œil (m. orbiculaire des paupières), elliptique, entoure chaque fente palpébrale. On lui distingue trois parties, s'insérant toutes sur le ligament palpébral médial : la partie palpébrale se termine sur le ligament palpébral latéral qui la divise en deux moitiés, supérieure et inférieure, recouvrant les tarses correspondants et armant les paupières ; la partie orbitaire déborde largement sur les bords supra- et infra-orbitaires ; la partie lacrymale *(m. de Horner)* se termine sur la crête lacrymale postérieure. La contraction du muscle orbiculaire de l'œil ferme la fente palpébrale. Il est innervé par les rameaux zygomatiques du nerf facial.

Les muscles radiaires

Perpendiculaires aux précédents, ils servent ensemble à l'ouverture (muscles dilatateurs) ou séparément à la déformation de l'orifice concerné.

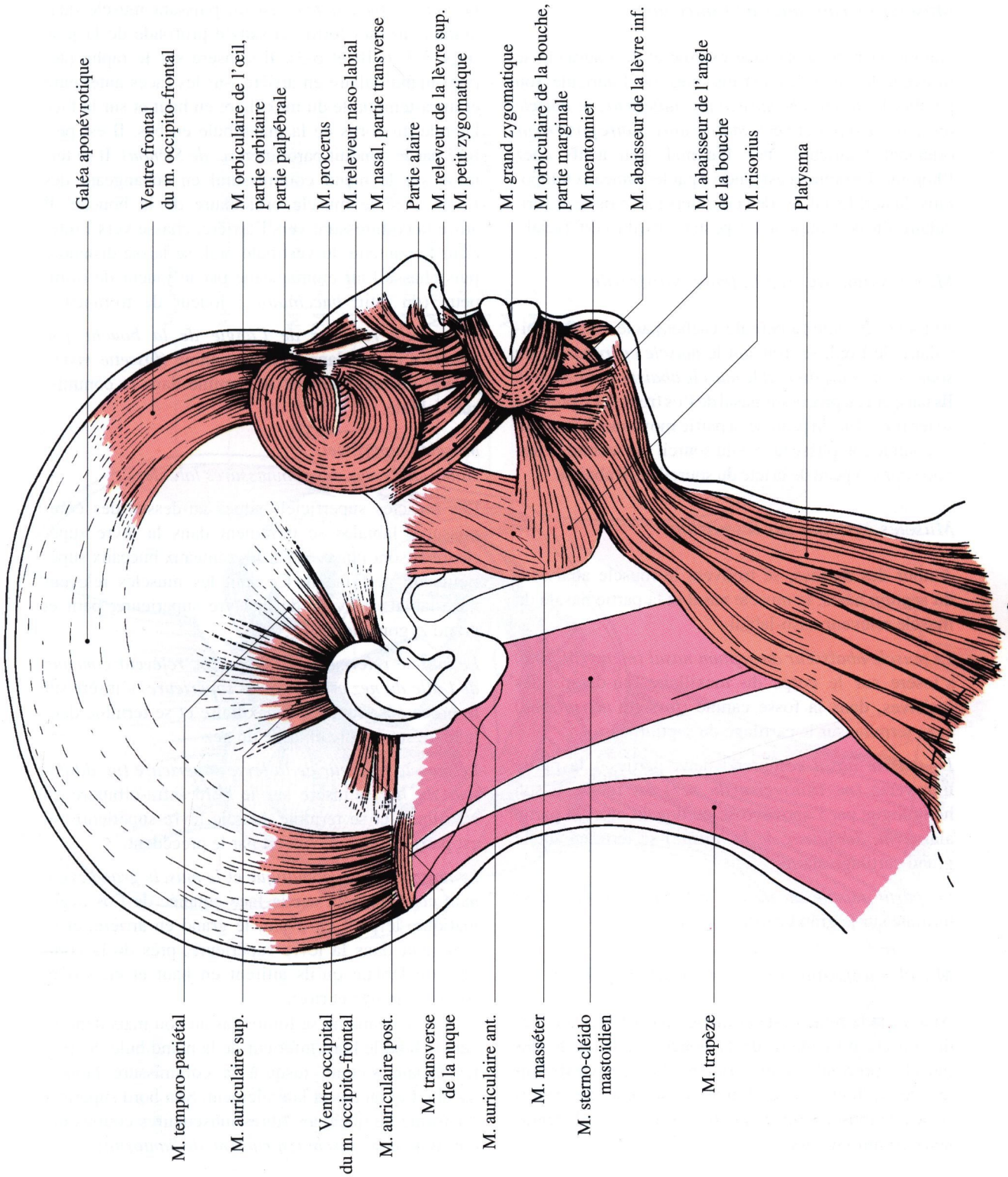

Fig. 3-2. Vue latérale droite du système musculo-aponévrotique superficiel de la tête et du cou

Muscles extrinsèques de l'auricule

Autour du pore acoustique externe et de l'auricule se trouvent les muscles extrinsèques de l'auricule [ou pavillon] : *le muscle auriculaire antérieur*, *le muscle auriculaire supérieur* et *le muscle auriculaire postérieur* orientant l'auricule chez l'animal, peu actifs chez l'homme. Le premier est innervé par les rameaux temporaux du nerf facial, les deux derniers par le rameau auriculaire du nerf auriculaire postérieur (du nerf facial).

Muscles agissant sur la fente palpébrale

Autour de la fente palpébrale, cachés par le muscle orbiculaire de l'œil, se trouvent le *muscle corrugateur du sourcil (m. sourcilier)* et le *muscle abaisseur du sourcil*. Ils naissent du processus nasal de l'os frontal. Le premier se termine dans la peau de la partie moyenne du sourcil, sa contraction plisse la tête du sourcil ; le second se termine dans la peau de la tête du sourcil qu'il abaisse.

Muscles agissant sur les narines

Autour des narines, se trouvent le muscle abaisseur du septum nasal, le muscle nasal et la partie nasale du muscle releveur naso-labial.

Le muscle abaisseur du septum nasal (m. myrtiforme) s'insère sur le corps du maxillaire, au-dessus des incisives, dans la fosse canine *(fossette myrtiforme)* et se termine sur le cartilage du septum nasal.

Le muscle nasal comprend deux parties : la partie transverse *(m. transverse du nez)* est réunie à son homologue par l'aponévrose du dos du nez ; la partie alaire *(m. dilatateur de la narine)* se termine sur le grand cartilage alaire.

La partie nasale du muscle releveur naso-labial se termine sur le grand cartilage alaire.

Muscles agissant sur la fente orale (fig. 6-3)

Autour de la fente orale et mêlant leurs fibres à celles du muscle orbiculaire de la bouche se trouvent des muscles profonds et superficiels. Aux deux extrémités de la fente orale, l'entrecroisement des fibres issues de muscles différents forme deux nœuds tendineux commissuraux.

Muscles profonds agissant sur la fente orale (fig. 3-3, partie droite)

Les muscles profonds sont le muscle buccinateur et le muscle releveur de l'angle de la bouche.

Le muscle buccinateur est un puissant muscle quadrangulaire qui forme la sangle profonde de la joue (figs. 3-3, 6-1b et 6-3). Il s'insère sur le raphé ptérygo-mandibulaire en arrière, sur les faces antérieure et infra-temporale du maxillaire en haut et sur la face latérale du corps de la mandibule en bas. Il est perforé par le conduit parotidien *(c. de Sténon)*. Il se termine sur le nœud commissural en échangeant des fibres avec le muscle orbiculaire de la bouche. Il attire la commissure vers l'arrière, chasse vers l'intérieur le contenu du vestibule oral, se laisse distendre puis chasse l'air emmagasiné par le joueur de trompette (du latin *buccinator* : joueur de trompette).

Le muscle releveur de l'angle de la bouche [ou canin] s'insère dans la fosse canine *(fossette myrtiforme)* du maxillaire et se termine dans la commissure labiale.

Muscles superficiels situés au-dessus des commissures labiales

Les muscles superficiels situés au-dessus des commissures labiales se terminent dans la lèvre supérieure et sont innervés par les rameaux buccaux supérieurs du nerf facial. Ce sont les muscles releveur naso-labial, releveur de la lèvre supérieure, petit et grand zygomatiques.

Le muscle releveur naso-labial (m. releveur commun de l'aile du nez et de la lèvre supérieure) s'insère sur le processus frontal du maxillaire et se termine dans la lèvre supérieure et l'aile du nez.

Le muscle releveur de la lèvre supérieure (m. dilatateur du nez) s'insère sur le bord infra-orbitaire du maxillaire et se termine dans la lèvre supérieure ; il est partiellement recouvert par le précédent.

Le muscle petit zygomatique et *le muscle grand zygomatique* s'insèrent sur la face cutanée de l'os zygomatique, le petit en avant, le grand en arrière, et se terminent dans la lèvre supérieure, près de la commissure labiale qu'ils attirent en haut et en arrière (sourire appuyé et rire).

Le platysma ne se limite pas au cou mais dépasse vers le haut le bord inférieur de la mandibule. Sa partie faciale s'étend jusqu'à la commissure labiale, qu'elle tire en bas et latéralement. Son bord supérieur est formé de quelques fibres musculaires courtes qui constituent *le muscle risorius* (*m. de Santorini*).

Muscles superficiels situés au-dessous des commissures labiales

Ces muscles se terminent dans la lèvre inférieure et sont innervés par les rameaux buccaux inférieurs et le

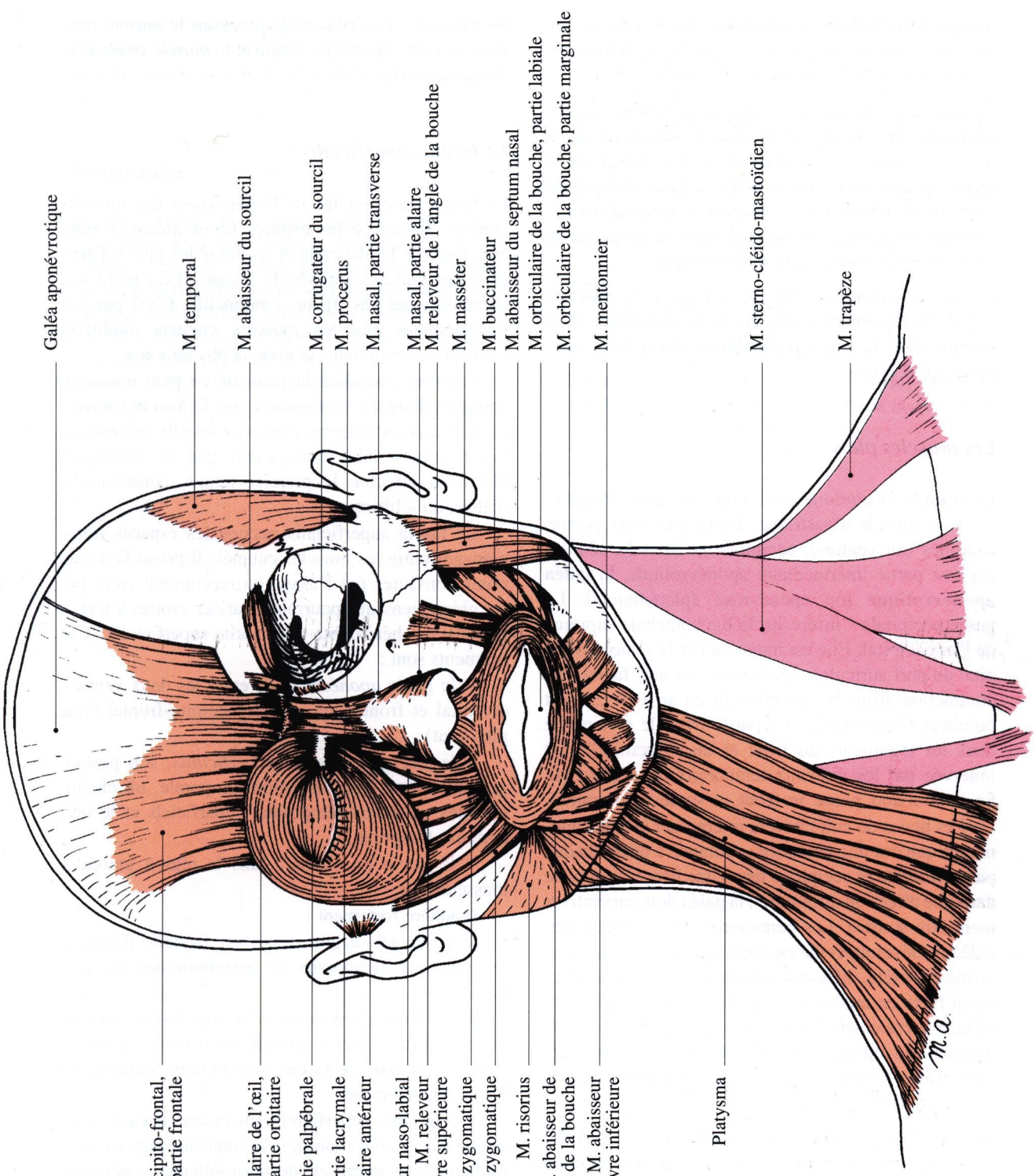

Fig. 3-3. Vue antérieure du système musculo-aponévrotique superficiel de la tête et du cou. A droite du dessin, certains muscles superficiels sont reséqués pour laisser voir les muscles profonds

rameau marginal de la mandibule du nerf facial. Ce sont les muscles abaisseur de l'angle de la bouche, abaisseur de la lèvre inférieure et mentonnier.

Le muscle abaisseur de l'angle de la bouche (m. triangulaire des lèvres) et le *muscle abaisseur de la lèvre inférieure (m. carré du menton* en raison de sa forme quadrilatère*)* naissent de la ligne oblique du corps de la mandibule ; le premier se termine dans la commissure labiale, le second dans le corps de la lèvre inférieure, jusqu'à la ligne médiane.

Le muscle mentonnier (m. de la houppe du menton) naît de la fossette mentonnière de la mandibule et se termine dans la partie paramédiane de la lèvre inférieure qu'il éverse.

Les muscles plats

Le muscle occipito-frontal arme le cuir chevelu ; c'est un muscle digastrique, formé par deux parties charnues (ou ventres), occipitale et frontale, réunies par une partie intermédiaire aponévrotique, **la galéa aponévrotique** [ou aponévrose épicrânienne]. La partie occipitale s'insère sur la ligne nuchale suprême de l'os occipital. Elle est innervée par le rameau occipital du nerf auriculaire postérieur (du nerf facial). Sa contraction attire le cuir chevelu en arrière. Elle est rarement fonctionnelle. La partie frontale se termine dans les téguments du front et du sourcil. Elle est innervée par les rameaux temporaux du nerf facial. Sa contraction plisse le front et soulève le sourcil.

Les plaies du cuir chevelu intéressant la galéa aponévrotique ont une tendance spontanée à béer, chaque partie frontale et occipitale tirant une berge de la plaie dans une direction différente ; la galéa doit impérativement être suturée. Les hématomes ou les abcès sub-galéaux, développés par exemple après un traumatisme fermé de la tête, diffusent sous la galéa ; comme celle-ci est fixée en arrière à la ligne occipitale suprême et adhère latéralement à l'arcade zygomatique, ces collections de sang ou de pus ont tendance à diffuser vers l'avant et à s'extérioriser au niveau des paupières supérieures et de la racine du nez.

Le muscle procerus (m. pyramidal du nez) s'insère sur la face antéro-latérale des os nasaux et se termine dans la peau du dos du nez qu'il plisse. Il est considéré par certains comme un faisceau de la partie frontale du muscle occipito-frontal.

Des muscles inconstants peuvent être découverts par la dissection. Ils reproduisent souvent une disposition observée couramment chez l'animal, en particulier les Primates. Les plus fréquents sont le *muscle temporo-pariétal* décrit par Henlé et le *muscle transverse de la nuque* (fig. 3.2).

Le fascia superficialis

Le fascia superficialis est l'aponévrose des muscles cutanés. Il occupe les espaces libres ménagés entre eux, engaine le platysma et recouvre les plus superficiels des muscles cutanés du visage. Il est réuni aux téguments par des tractus conjonctifs. C'est par son intermédiaire que les muscles cutanés modifient l'aspect des téguments et donc la physionomie.

C'est en décollant la peau de ce plan musculo-aponévrotique, en la retendant vers le haut et l'arrière et en la laissant adhérer dans sa nouvelle position au fascia superficialis sous-jacent, que le chirurgien plasticien effectue le premier temps, constamment réalisé, du « lifting ».

Le fascia superficialis occupe les espaces libres ménagés entre les muscles cutanés. Il prend là divers noms consacrés par l'usage ou récemment créés par les chirurgiens qui pourraient laisser croire, à tort, à une nature hétéroclite du fascia superficialis. Ces segments sont :

– *la galéa aponévrotique*, entre les deux ventres, occipital et frontal, du muscle occipito-frontal (voir plus haut) ;

– *le fascia temporalis superficialis*, son prolongement latéral dans la région temporale, où cheminent les vaisseaux temporaux superficiels et le nerf auriculo-temporal ;

– *le fascia parotidien*, dans la région parotido-massétérique.

Il adhère fortement :

– à l'arcade zygomatique sur laquelle il plaque les rameaux temporaux et zygomatiques du nerf facial ;

– au muscle masséter et à son fascia, laissant croire à certains que le muscle risorius *(m. de Santorini)*, inclus dans le fascia superficialis, s'attache au fascia massétérique ;

– à la lame superficielle du fascia cervical *(aponévrose cervicale superficielle)* dans les régions mastoïdiennes et sterno-cléido-mastoïdienne supérieure, contre laquelle il applique les branches supérieures du plexus cervical superficiel, les nerfs petit occipital et grand auriculaire, après qu'ils aient émergé derrière le bord postérieur du muscle sterno-cléido-mastoïdien et perforé la lame superficielle du fascia cervical.

C'est en retendant vers le haut et l'arrière le fascia parotidien, que le chirurgien plasticien effectue le deuxième temps (inconstamment réalisé) du « lifting ».

Bibliographie

Fontaine C (1989) Le système musculo-aponévrotique superficiel de la face. Anatomie humaine et comparée. Thèse de doctorat d'état en biologie humaine, Amiens

Futamura R (1906) Über die Entwicklung der Facialismuskulatur des Menschen. Anat Hefte 30: 433-516

Gasser RF (1967) The development of the facial muscles in man. Am J Anat 120: 357-376

Gasser RF (1970) The early development of the parotid gland around the facial nerve and its branches in man. Anat Rec 167: 63-78

Jost G, Levey Y (1984) Parotid fascia and face lift: a critical evaluation of the SMAS concept. Plast Reconstr Surg 74: 42-51

Kirolles S, Haikal FA, Saadeh FA, Abul-Hassan H, El-Bakaury AR (1992) Facial layers of the scalp. A study of 48 cadaveric dissections. Surg Radiol Anat 14: 331-333

Levey Y, Ménard P, Jost G, Wassef M (1983) Le fascia parotidien. CR Ass Anat 67: 199, 475-484

Libersa C, Laude M (1964) A propos de l'aponévrose épicrânienne (galea aponeurotica capitis). Arch Anat Pathol 12: 149-152

Mitz V, Peyronie M (1976) The superficial musculo-aponeurotic system (SMAS) in the parotid gland and cheek area. Plast Reconstr Surg 58: 80-88

Zigiotti GL, Liverani MB, Ghibellini D (1991) The relationship between parotid and superficial fasciae. Surg Radiol Anat 13: 293-300

Chapitre 4

Le nerf facial

C Fontaine

Le nerf facial est un nerf complet qui forme avec son homologue controlatéral la septième paire des nerfs crâniens. Il résulte de l'accolement (à partir du ganglion géniculé) de deux nerfs différents à leur origine, un nerf moteur et un nerf sensitif.

Le nerf moteur est le nerf facial proprement dit ; il véhicule :
– des neurofibres branchio-motrices destinées surtout aux muscles cutanés du visage et du cou (il contrôle la mimique) mais aussi à d'autres muscles plus profonds (ventre postérieur du muscle digastrique, muscle stylo-hyoïdien, muscle de l'étrier ou stapédien, muscle élévateur du voile du palais, muscle uvulaire) ;
– des neurofibres viscéro-motrices destinées aux glandes lacrymale, nasales et palatines ;

Le nerf sensitif est le nerf intermédiaire *(n. de Wrisberg)*, pourvu d'un renflement, **le ganglion géniculé** ; il véhicule :
– des neurofibres sensitives pour le méat acoustique externe [conduit auditif externe] (et parfois pour la langue) ;
– des neurofibres sensorielles, véhiculant le sens du goût des deux tiers antérieurs de la langue ;
– des neurofibres viscéro-motrices destinées aux glandes submandibulaire et sublinguale.

Il est caractérisé par sa traversée de la partie pétreuse de l'os temporal [rocher] et de la glande parotide. Dans la première, il contracte des rapports intimes avec les cavités de l'oreille interne et de l'oreille moyenne, ainsi qu'avec le nerf vestibulo-cochléaire. Il peut être comprimé par les tumeurs de ce dernier (« neurinome de l'acoustique ») et les cancers de la glande parotide qui entraînent sa paralysie.

Organogenèse

Le nerf facial est le nerf du deuxième arc branchial. Comme chez les vertébrés inférieurs, il en innerve les dérivés : ventre postérieur du muscle digastrique, muscle stylo-hyoïdien, muscle stapédien [m. de l'étrier], muscle élévateur du voile du palais, muscle uvulaire *(m. azygos de la luette)*. Ce n'est que secondairement, chez les mammifères essentiellement, que le mésenchyme du deuxième arc s'étend et recouvre la face et le cou, et s'y différencie en muscles cutanés, dont l'innervation est assurée par le nerf facial (voir chap. 3).

Le nerf intermédiaire se développe à partir d'un ganglion acoustico-facial unique. Son territoire sensitif, initialement vaste, a été réduit par l'extension de celui du nerf trijumeau.

Le nerf facial est secondairement inclus par l'ossification de la maquette cartilagineuse du rocher de l'os temporal.

Anatomie descriptive

Origine réelle (fig. 4-1)

Les neurofibres branchio-motrices sont issues du **noyau facial,** situé un peu plus profondément et un peu plus latéralement que le noyau du nerf abducens (VI). Ses neurofibres contournent le noyau du nerf abducens, successivement médialement, en arrière et latéralement ; leur saillie dans la fosse rhomboïde soulève le **colliculus facial** *(eminentia teres)*. Elles traversent le pont obliquement en avant et latéralement et

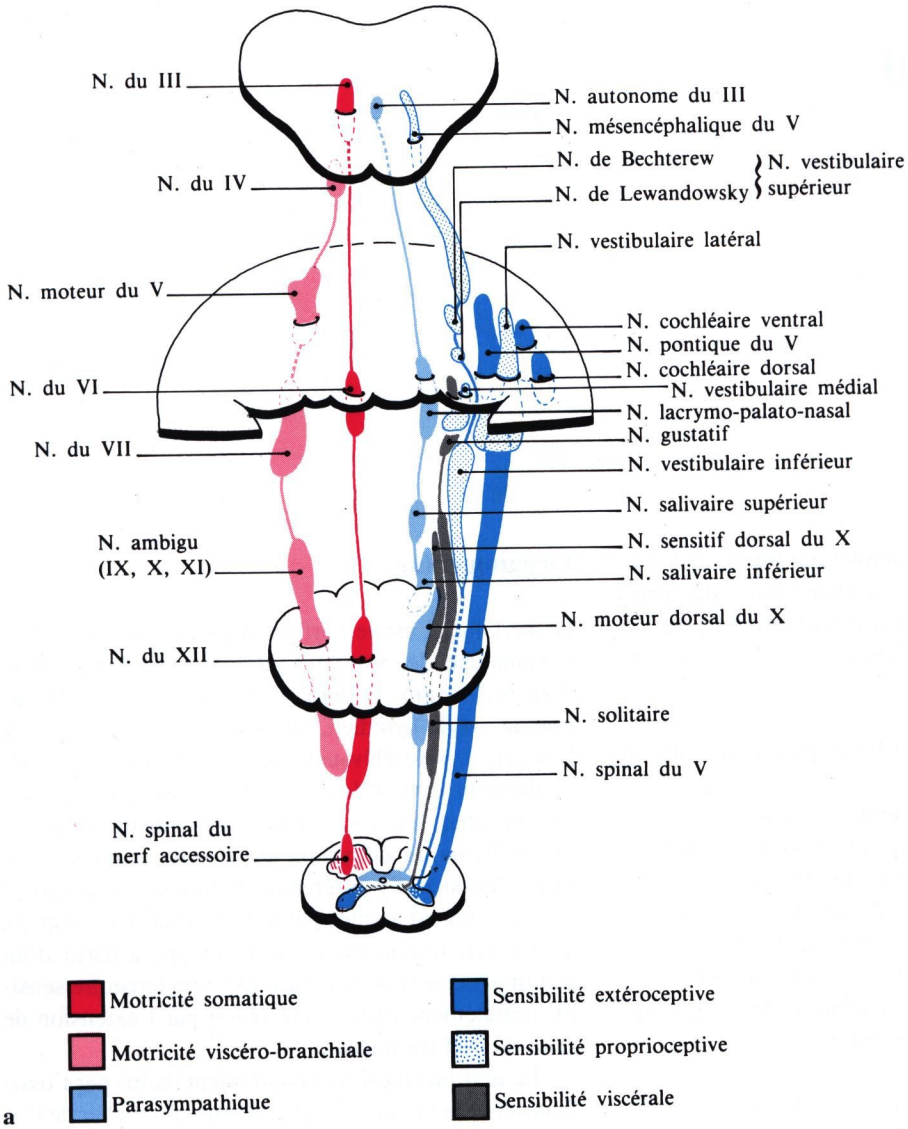

a

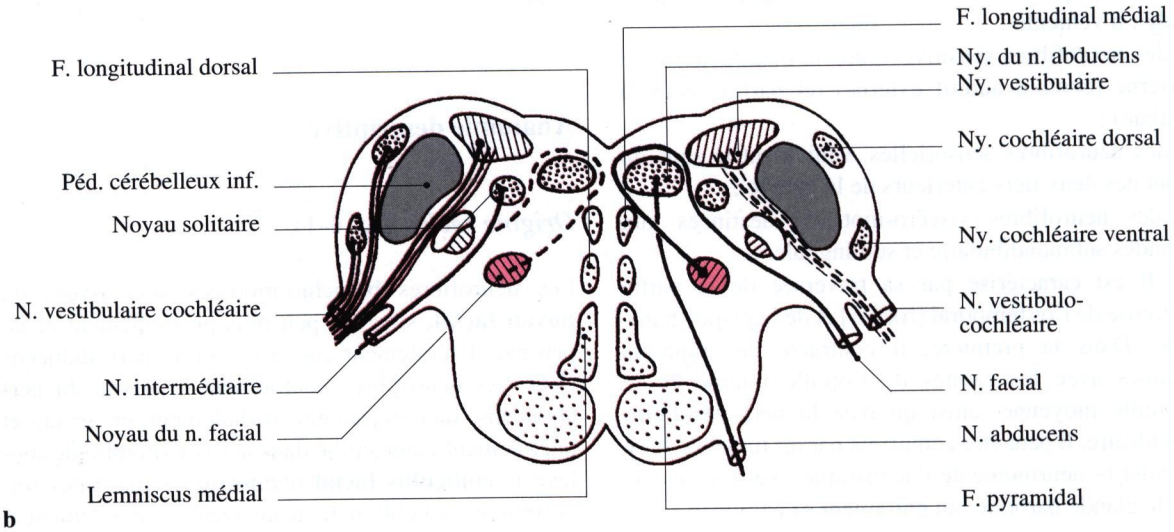

b

Fig. 4-1. Origine réelle du nerf facial. **a** Noyaux des nerfs crâniens (in : J. Bossy, 1990, Neuroanatomie, Springer Verlag Paris) ; **b** coupe transversale passant par le noyau moteur du nerf facial

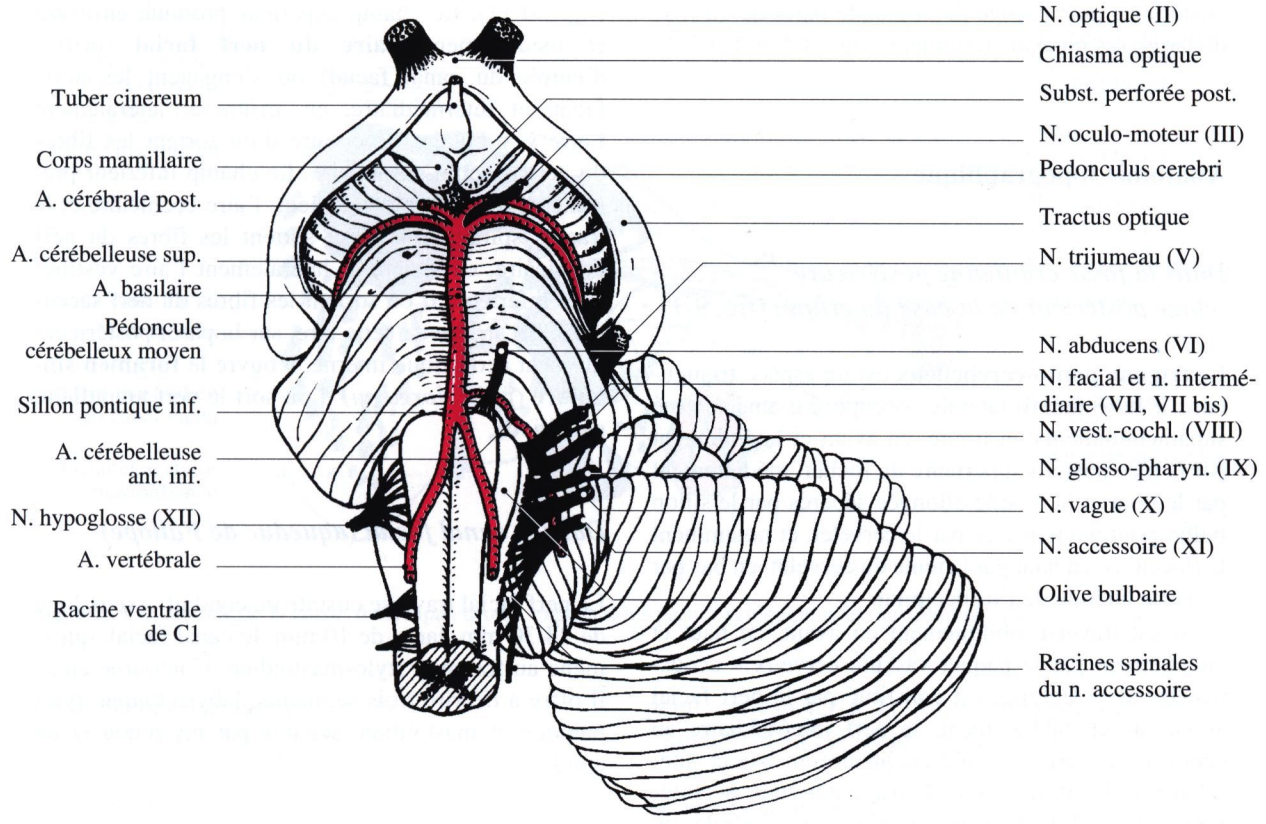

Fig. 4-2. Origine apparente des nerfs crâniens

émergent au niveau de la partie moyenne du sillon bulbo-pontin.

Les neurofibres viscéro-motrices sont issues du noyau parasympathique du nerf facial *(noyau lacrymal)* et du noyau salivaire supérieur.

Les neurones sensitifs ont leur corps cellulaire dans le ganglion géniculé. Leurs axones se terminent dans la partie supérieure du noyau du tractus solitaire *(noyau du faisceau solitaire).*

Origine apparente (fig. 4-2)

Le nerf facial émerge à la partie moyenne du sillon bulbo-pontin, au-dessus de l'aire rétro-olivaire du cordon latéral de la moelle allongée *(bulbe rachidien)*, en avant des nerfs mixtes IX, X et XI.

Le nerf intermédiaire *(n. intermédiaire de Wrisberg),* plus grêle que le nerf facial, pénètre dans le sillon bulbo-pontin un peu en arrière et latéralement à lui.

Trajet

Les nerfs facial et intermédiaire traversent avec le nerf vestibulo-cochléaire le trigone ponto-cérébelleux (figs. 9-1 et 24-2) et le méat acoustique interne [conduit auditif interne]. A celui-ci fait suite le canal facial *(aqueduc de Fallope)* avec ses trois segments, labyrinthique (figs. 20-4 et 20-10), tympanique (figs. 19-7, 4-3 et 4-4) et mastoïdien. Entre les deux premiers segments se trouve le genou du canal facial où se trouve le ganglion géniculé (fig. 20-10). A partir du deuxième segment du canal facial, les nerfs facial et intermédiaire sont fusionnés. Le nerf sort du crâne par le foramen stylo-mastoïdien, traverse la partie haute de l'espace rétro-stylien (ou sous-parotidien

postérieur) puis la loge de la glande parotide où il se divise en ses rameaux terminaux (figs. 4-5, 6-4 et 7-2).

Anatomie topographique

Dans la fosse crânienne postérieure (étage postérieur de la base du crâne) (fig. 9-1)

Le trigone ponto-cérébelleux est un espace triangulaire à base antéro-latérale, occupé par une citerne subarachnoïdienne et limité, en avant et latéralement par la face postéro-supérieure du rocher, médialement par le pont et la moelle allongée séparés par le sillon bulbo-pontin, en arrière par le cervelet, et notamment le flocculus, en haut par la tente du cervelet, en bas par la partie latérale de l'os occipital.

Il est traversé obliquement en avant, en haut et latéralement par le paquet vasculo-nerveux « acoustico-facial ». Celui-ci est constitué par le nerf facial au-dessus et médialement, le nerf intermédiaire au centre et le nerf vestibulo-cochléaire en bas et latéralement. L'artère cérébelleuse antérieure et inférieure est habituellement en situation ventrale ou située entre les éléments du paquet acoustico-facial. L'artère labyrinthique *(a. auditive interne)* naît généralement de la boucle que l'artère cérébelleuse antérieure et inférieure décrit au niveau du pore acoustique interne. Elle peut aussi naître directement de l'artère basilaire et suit alors les nerfs sur toute leur longueur.

Dans le méat acoustique interne [conduit auditif interne] (figs. 20-10 et 20-11)

Le pore acoustique interne est situé à l'union du tiers antérieur et du tiers moyen de la face postéro-supérieure du rocher, au-dessus du foramen jugulaire.

Le méat est long de 1 cm, large de 5 mm. Dans le méat, tapissé par la dure-mère, les éléments du paquet acoustico-facial sont entourés d'une gaine piale propre et d'une gaine arachnoïdienne commune. Le nerf vestibulo-cochléaire forme une gouttière à concavité supérieure sur laquelle reposent les nerfs intermédiaire et facial. Ils sont accompagnés par l'artère labyrinthique et les veines labyrinthiques, affluents du sinus pétreux inférieur.

Le fond du méat acoustique interne est formé d'une lamelle osseuse divisée par la crête transverse (fig. 20-11). Le champ supérieur présente en avant et médialement l'**aire du nerf facial** (orifice d'entrée du canal facial) où s'engagent les nerfs facial et intermédiaire, en arrière et latéralement l'aire vestibulaire supérieure d'où sortent les fibres du nerf utriculo-ampullaire. Le champ inférieur présente en avant et médialement, l'aire cochléaire et le tractus spiral criblé d'où sortent les fibres du nerf cochléaire, en arrière et latéralement l'aire vestibulaire inférieure d'où sortent les fibres du nerf sacculaire. En arrière de cette aire, sur la paroi postérieure du méat acoustique interne, s'ouvre le **foramen singulare** *(f. de Morgagni)* d'où sort le nerf ampullaire postérieur.

Dans le canal facial (aqueduc de Fallope)

Le nerf facial traverse ensuite un conduit osseux long de 28-30 mm, large de 10 mm, le canal facial, qui le mène au foramen stylo-mastoïdien. Contourné en Z, il offre à décrire trois segments, labyrinthique, tympanique et mastoïdien, séparés par un genou et un coude.

Le segment labyrinthique (figs. 20-4, 20-10 et 21-2)

Le segment labyrinthique, long de 4 mm, est dirigé en avant, latéralement et un peu en haut : il fait un angle de 40° avec le méat acoustique interne, il est perpendiculaire à l'axe du rocher. Il décrit une concavité antéro-médiale. Il passe entre, en avant, le premier tour de spire de la cochlée *(limaçon)* et, en arrière et au-dessous, le vestibule, l'ampoule du canal semi-circulaire supérieur et les fibres du nerf utriculo-ampullaire. Au-dessus, la corticale du rocher est mince et facile à trépaner.

Le genou du canal facial (figs. 4-3, 10-2 et 20-10)

Le canal facial se coude en arrière de 75 à 80°. Le canal est là dilaté triangulairement et contient le **ganglion géniculé.** Il repose sur le deuxième tour de spire de la cochlée. Sa paroi supérieure est mince, parfois déhiscente. Sa paroi latérale est en rapport avec le semi-canal du muscle tenseur du tympan *(m. du marteau)* et le nerf pétreux profond (branche du n. tympanique). Son pôle postéro-médial reçoit les nerfs facial et intermédiaire qui y fusionnent. Du coude sort vers l'avant le nerf grand pétreux *(grand n. pétreux superficiel).*

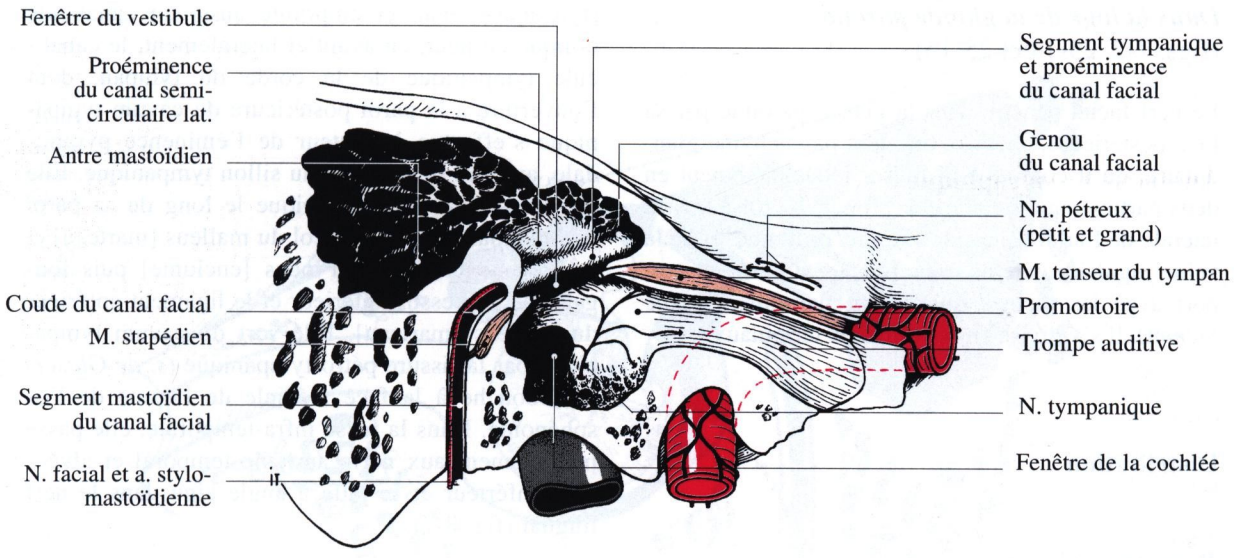

Fig. 4-3. Vue latérale de la caisse du tympan droite, exposant les parties tympanique et mastoïdienne du canal facial

Le segment tympanique
(figs. 4-3, 10-2, 19-7 et 19-10)

Le segment tympanique, long de 10-12 mm, est oblique en arrière, latéralement et un peu en bas, parallèlement à l'axe du rocher. Il chemine entre, médialement, le vestibule et, latéralement, le cavum tympanique. Son premier tiers est enfoui sous la terminaison du semi-canal du muscle tenseur du tympan (*gouttière du m. du marteau*). Ses deux tiers postérieurs font saillie dans le cavum tympanique : c'est **la proéminence du canal facial** *(proéminence de l'aqueduc de Fallope)* située entre, en haut, la proéminence du canal semi-circulaire latéral et, en bas, la fenêtre du vestibule *(f. ovale)*. Il fait un angle de 10° ouvert en arrière avec la proéminence du canal semi-circulaire latéral. Au niveau de son tiers moyen, la paroi est mince, parfois déhiscente, et le nerf peut être paralysé lors des infections du cavum tympanique (otite moyenne). Au niveau de son tiers postérieur, la paroi est épaisse, en arrière de la fosse de l'incus [enclume].

Le coude du canal facial (fig. 4-3)

Le canal facial se coude une seconde fois, décrivant un angle de 110 à 125°, à grand rayon, sous la partie médiale du seuil de l'aditus ad antrum. Il passe entre la proéminence du canal semi-circulaire latéral médialement, et la fosse de l'incus latéralement, dont il est séparé par 3 mm d'os compact (bec du facial). La projection de ce coude sur la face latérale de l'os temporal correspond à la fosse supraméatique *(f. de Chipault)* et à l'épine supraméatique *(ép. de Henlé)*.

Le segment mastoïdien (figs. 4-3 et 19-7)

Le segment mastoïdien est long de 13 mm, vertical, légèrement oblique en bas et latéralement. Il descend dans la paroi qui sépare le cavum tympanique et l'antre mastoïdien *(mur de Gellé)*, entre les cellules mastoïdiennes qui le séparent du sinus sigmoïde. Il est accompagné par l'artère stylo-mastoïdienne (branche de l'artère auriculaire postérieure).

Dans l'espace rétro-stylien (fig. 24-2)

Le nerf facial sort du crâne par le foramen stylo-mastoïdien, entre le processus styloïde en avant et médialement, et le processus mastoïde en arrière et latéralement. Ce dernier est marqué médialement et en arrière par l'incisure mastoïdienne (pour le ventre postérieur du muscle digastrique) et le sillon de l'artère occipitale. Oblique en bas, en avant et latéralement, le nerf facial quitte rapidement l'espace rétro-stylien en perforant le rideau stylien au niveau de la base supérieure du triangle stylo-digastrique *(rétro-stylo-hyoïdien)*, entre le ventre postérieur du muscle digastrique latéralement, longé par l'artère occipitale, et le muscle stylo-hyoïdien médialement, longé par l'artère auriculaire postérieure, qui croise le nerf et abandonne l'artère stylo-mastoïdienne (fig. 7-1).

Dans la loge de la glande parotide
(figs. 7-2, 25-14 et 25-15)

Le nerf facial pénètre dans la glande parotide par sa face postérieure, chemine en plein parenchyme glandulaire, qu'il contribue à diviser incomplètement en deux parties, superficielle et profonde. Il croise la face latérale de l'artère carotide externe, profonde, et de la veine jugulaire externe, plus proche. Il entre en rapport avec les racines du conduit parotidien *(c. de Sténon)*. Il s'y divise en ses rameaux terminaux.

Distribution

Rameaux collatéraux

Dans ***le canal facial*** *(aqueduc de Fallope)*, le nerf facial abandonne le nerf grand pétreux, le nerf du muscle stapédien *(m. de l'étrier)*, la corde du tympan, le rameau du méat acoustique externe et le rameau communicant avec le plexus tympanique.

Le nerf grand pétreux (fig. 10-3)

Il naît du genou du nerf facial, et emprunte le canal du nerf grand pétreux, long de 0-6 mm, dont le hiatus *(h. de Fallope)* s'ouvre à la face antéro-supérieure du rocher, médialement au hiatus du canal du nerf petit pétreux. Il glisse sur la paroi antérieure du rocher, sous le ganglion trigéminal *(gg. de Gasser)*, descend dans la partie latérale du trou déchiré *(t. déchiré antérieur)*, dont il perfore la lame fibreuse, latéralement à l'artère carotide interne et s'unit au nerf pétreux profond (fibres sympathiques issues du plexus carotidien) pour former le nerf du canal ptérygoïdien *(n. vidien)*. Celui-ci parcourt d'arrière en avant le canal ptérygoïdien pour déboucher à la face postérieure de la fosse ptérygo-palatine et se jeter dans le ganglion ptérygo-palatin *(gg. de Meckel)*.

Le nerf du muscle stapédien [m. de l'étrier]

Il naît du segment mastoïdien du nerf facial et, par un canalicule oblique en haut et en avant, gagne le muscle stapédien, dans l'éminence pyramidale.

La corde du tympan (figs. 4-4, 10-3 et 19-7)

Elle naît du segment mastoïdien à une hauteur variable, souvent un peu au-dessus du foramen stylo-mastoïdien, et emprunte aussi un canalicule oblique en haut, en avant et latéralement, le canalicule tympanique de la corde du tympan, dont l'ouverture à la paroi postérieure du cavum tympanique s'effectue à hauteur de l'éminence pyramidale, au bord postérieure du sillon tympanique. Elle traverse le cavum tympanique le long de sa paroi latérale, passant entre le col du malleus [marteau] et la branche longue de l'incus [enclume] puis longeant le processus antérieur et le ligament antérieur du malleus [marteau]. Elle sort du cavum tympanique par la fissure pétro-tympanique *(s. de Glaser)* et débouche à la face médiale de l'épine de l'os sphénoïde. Dans la fosse infra-temporale, elle passe médialement aux nerfs auriculo-temporal et alvéolaire inférieur et se jette à angle aigu dans le nerf lingual (fig. 8-7).

Le rameau du méat acoustique externe [conduit auditif externe]

Il innerve la membrane tympanique, la paroi postérieure et inférieure du méat, l'auricule (conque, anthélix et tragus) : c'est la zone de Ramsay-Hunt où apparaît l'éruption des vésicules dans le zona du nerf intermédio-facial.

Le rameau communicant avec le plexus tympanique

Il gagne la paroi médiale du cavum tympanique et participe à la constitution du plexus tympanique avec le nerf tympanique *(n. de Jacobson)* et des fibres issues du plexus carotidien.

Dans l'espace rétro-stylien (fig. 24-2)

Le nerf facial abandonne le rameau communicant avec le nerf vague, le rameau communicant avec le nerf glosso-pharyngien *(anse de Haller)* ou le rameau lingual, les rameaux digastrique et stylo-hyoïdien et le nerf auriculaire postérieur.

Le rameau communicant avec le nerf vague

Il conduirait au nerf facial des fibres sensitives pour le méat acoustique externe. Elles naissent du nerf vague dans la fosse jugulaire, empruntent le canalicule mastoïdien avec le rameau auriculaire du nerf vague qui sort de l'os temporal par la fissure tympano-mastoïdienne.

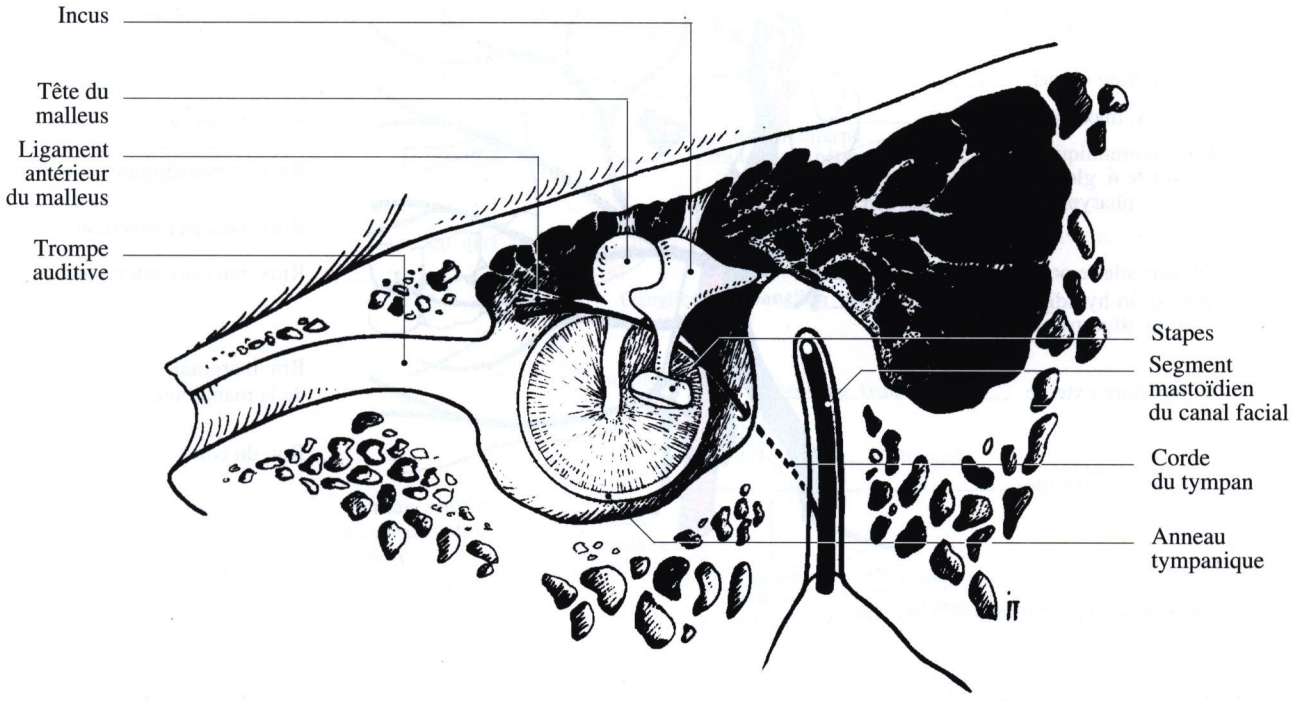

Fig. 4-4. Vue médiale de la paroi latérale de la caisse du tympan droite, exposant le segment mastoïdien du canal facial et la corde du tympan

Le rameau communicant avec le nerf glosso-pharyngien (anse de Haller) (fig. 10-3)

Il passe en avant et latéralement à la veine jugulaire interne et rejoint le nerf glosso-pharyngien sous son ganglion inférieur *(gg. d'Andersch)*. Quand il manque, il est remplacé par le *rameau lingual* qui se dirige obliquement en bas, en avant et médialement, rejoint le nerf glosso-pharyngien sous la tonsille palatine et participerait à l'innervation du muscle stylo-glosse et à celle de la muqueuse linguale.

Les rameaux digastrique et stylo-hyoïdien (fig. 4-5)

Ils naissent souvent par un tronc commun et sont destinés au ventre postérieur du muscle digastrique et au muscle stylo-hyoïdien.

Le nerf auriculaire postérieur

Il se dirige latéralement entre les processus mastoïde et styloïde, passe en avant du ventre postérieur du muscle digastrique et du processus mastoïde et se divise en un rameau auriculaire destiné aux muscles auriculaires postérieur et supérieur, et un rameau occipital, destiné au ventre occipital du muscle occipito-frontal.

Rameaux terminaux (figs. 4-5, 6-4 et 7-3)

Les modalités d'épanouissement des rameaux terminaux du nerf facial sont éminemment variables. Bien que la trifurcation soit plus fréquente, on les regroupe classiquement en deux branches, supérieure et inférieure.

La branche supérieure (temporo-faciale)

C'est la plus grosse, courte et sagittale. Elle s'épanouit en rameaux temporaux, zygomatiques, buccaux supérieurs.

Les rameaux temporaux croisent la face superficielle de l'arcade zygomatique 1 cm en avant du tragus (ils sont menacés lors du lifting) et se distribuent au m. auriculaire antérieur et au ventre frontal du muscle occipito-frontal.

Les rameaux zygomatiques croisent la face superficielle de l'arcade zygomatique en avant des précé-

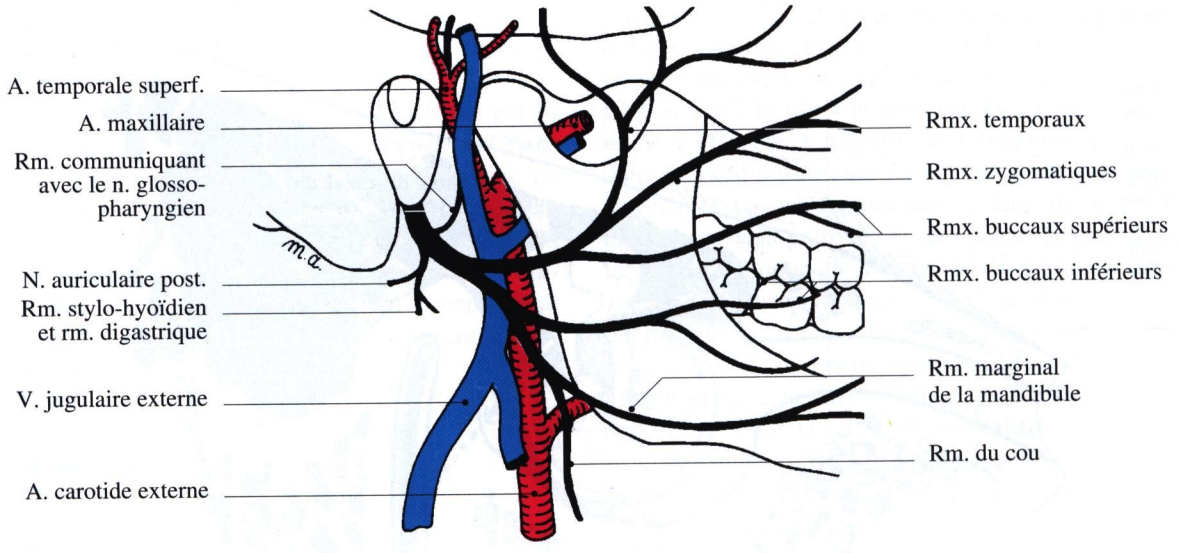

Fig. 4-5. Rameaux terminaux du nerf facial

dents et innervent les muscles de la fente palpébrale : muscles orbiculaire de l'œil, corrugateur du sourcil *(m. sourcilier)* et abaisseur du sourcil.

Les rameaux buccaux supérieurs émergent du bord antérieur de la glande parotide, cheminent sous le fascia parotidien et se distribuent aux muscles de la lèvre supérieure et du nez : muscles grand et petit zygomatiques, muscles élévateurs de l'angle de la bouche, de la lèvre supérieure, muscle releveur naso-labial, muscle buccinateur, muscle orbiculaire de la bouche.

La branche inférieure (cervico-faciale)

C'est la plus grêle, longue et verticale. Elle se divise devant l'angle de la mandibule. Elle s'épanouit en rameaux buccaux inférieurs, en un rameau marginal de la mandibule et un rameau du cou.

Les rameaux buccaux inférieurs sont situés 1 cm au-dessus du bord alvéolaire de la mandibule et se distribuent aux muscles buccinateur, risorius et orbiculaire de la bouche.

Le rameau marginal de la mandibule suit de façon variable le bord inférieur de la mandibule et se distribue aux muscles de la lèvre inférieur : muscle abaisseur de l'angle de la bouche, de la lèvre inférieur, muscle mentonnier.

Le rameau du cou croise le bord postérieur de l'angle de la mandibule, aborde le platysma par sa face profonde, l'innerve et s'anastomose avec les rameaux du nerf transverse du cou (plexus cervical).

Vascularisation

Dans le trigone ponto-cérébelleux, le nerf facial est vascularisé par l'artère cérébelleuse antérieure et inférieure, située en dessous et en avant de lui, ou par l'artère labyrinthique *(a. auditive interne)*, si celle-ci naît précocement de l'artère basilaire et chemine alors au-dessus et en arrière du nerf facial.

Dans le méat acoustique interne, il est vascularisé par l'artère labyrinthique. Le rameau pétreux de l'artère méningée moyenne, qui a remonté le canal du nerf grand pétreux, vascularise le segment labyrinthique et la moitié antérieure du segment tympanique. Des rameaux des artères tympaniques participent à la vascularisation de la moitié postérieure du segment tympanique. L'artère stylo-mastoïdienne vascularise la moitié postérieure du segment tympanique, le segment mastoïdien et le segment rétro-stylien. L'artère auriculaire postérieure vascularise également ce segment.

Systématisation (fig. 4-6)

Le noyau facial commande tous les muscles de la mimique (par les rameaux terminaux et le nerf auricu-

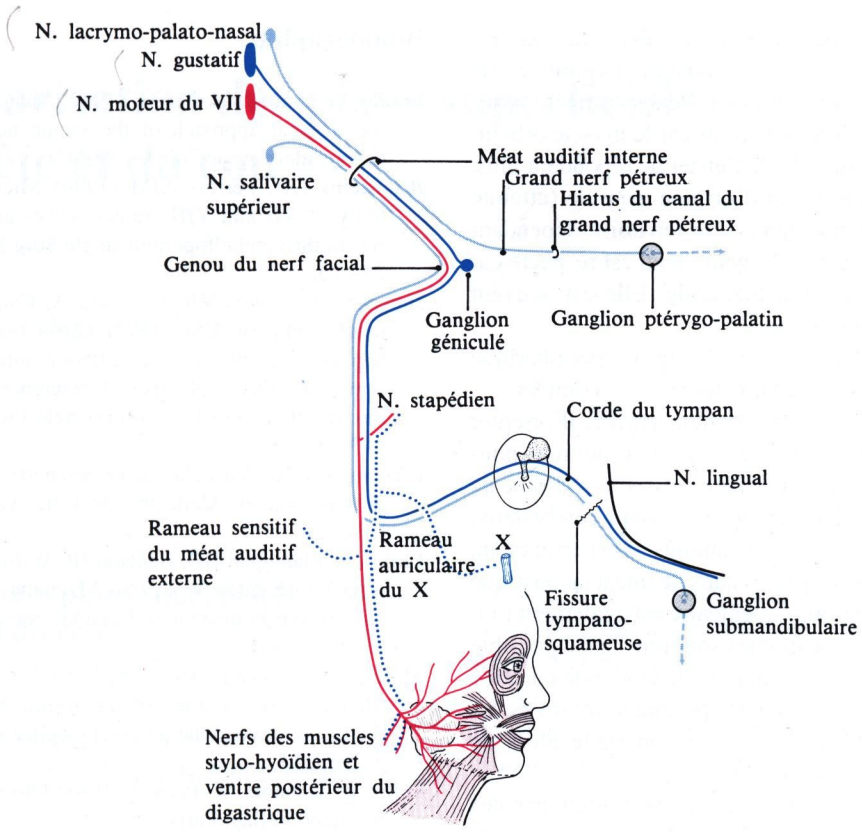

Fig. 4-6. Systématisation du nerf facial (in : J. Bossy, 1990, Neuro-anatomie, Springer-Verlag, Paris)

laire postérieur), le muscle de l'étrier, le muscle stylo-hyoïdien et le ventre postérieur du muscle digastrique (par ses rameaux collatéraux). Il est sous le contrôle des fibres cortico-nucléaires du tractus pyramidal, dont les fibres sont croisées pour tous les muscles, mais aussi directes pour la partie supérieure du noyau, qui commande les muscles supérieurs du visage (front et paupières).

Les neurofibres sensitives sont destinées au méat acoustique externe, au tympan et à la conque de l'auricule *(zone de Ramsay-Hunt)* et aux deux tiers antérieurs de la langue.

Le nerf intermédiaire véhicule des fibres de la gustation issues des deux tiers antérieurs de la langue, qui font relais dans la partie supérieure du noyau du tractus solitaire *(ny. gustatif de Nageotte).*

Les neurofibres végétatives du noyau parasympathique du nerf facial (ny. lacrymal) empruntent successivement le nerf facial, le nerf grand pétreux, le nerf du canal ptérygoïdien, le ganglion ptérygo-palatin et les branches de division du nerf maxillaire destinées à la glande lacrymale, aux muqueuses nasale et palatine.

Les neurofibres végétatives du noyau salivaire supérieur empruntent successivement le nerf intermédiaire, la corde du tympan, le nerf lingual, le ganglion submandibulaire ; il est destiné aux glandes submandibulaires et sublinguales.

Anatomie clinique

La paralysie du nerf facial entraîne surtout une paralysie des muscles de la mimique : le visage est asymétrique au repos et cette asymétrie s'exagère quand les muscles du côté sain se contractent. La face et notamment la bouche sont déviées du côté sain, les rides du front et le sillon naso-génien sont effacés, l'œil est entrouvert (c'est la lagophtalmie, littéralement « œil de lapin »), les larmes coulent sur la joue, la lèvre infé-

rieure pend et ne peut retenir la salive, la joue est flasque et est soulevée par chaque expiration (le malade « fume la pipe »). Les réflexes cornéen, naso-palpébral et stapédien sont abolis car le muscle orbiculaire de l'œil et le muscle de l'étrier ne répondent plus.

Quand la paralysie est d'origine centrale (atteinte des fibres cortico-nucléaires), le territoire dépendant de la partie supérieure du noyau facial est respecté car il reçoit une innervation bilatérale. Elle est souvent associée à une hémiplégie.

Quand la paralysie est d'origine périphérique (atteinte du noyau ou nerf), le tableau est complet.

Des signes associés permettent parfois d'orienter le diagnostic topographique : en cas d'atteinte pontique, il y a aussi une hémiplégie croisée (syndrome de Millard-Gubler) ; dans le trigone ponto-cérébelleux, d'autres nerfs crâniens sont atteints (nerf trijumeau, nerf vestibulo-cochléaire) ; dans le méat acoustique interne, le nerf vestibulo-cochléaire est également touché, ses tumeurs (neurinome) sont une cause possible de paralysie faciale ; les tumeurs de la glande parotide donnent des paralysies faciales purement motrices. La cause n'est pas toujours trouvée, on parle alors de paralysie faciale « a frigore ».

Le zona du nerf intermédiaire se traduit par des douleurs et une éruption de vésicules dans la zone de Ramsay-Hunt et parfois les deux tiers antérieurs de l'hémi-langue.

Bibliographie

Boudin G, Laude M, Frèche C (1982) Anatomical bases for the surgical approach of the vidian nerve (n. canalis pterygoidei). Anat Clin 3: 239-242

Brunsteins DB, Ferreri AJM (1990) Microsurgical anatomy of VII and VIII cranial nerves and related arteries in the cerebellopontine angle.Surg Radiol Anat 12: 259-265

Jimenez-Castellanos VJr, Carmona A, Catalina CJ, Jimenez-Castellanos VSr (1992) Gross (mesoscopic) and applied anatomy of the anterior inferior cerebellar artery in man with special reference to its course through the cerebello-pontine angle region. Acta Anat 143: 182-187

Libersa C (1951) Vascularisation des nerfs crâniens. Thèse de Doctorat en Médecine de Lille. G Sautai etf ils, Lille

Lufkin R, Flannigan BD, Bentson JR, Wilson GH, Rauschning W, Hanafee W (1986) Magnetic resonance imaging of the brainstem and cranial nerves. Surg Radiol Anat 8: 49-66

Mercier P, Cronier P, Mayer B, Pillet J, Fischer G (1982) Microanatomical study of the arterial blood supply of the facial nerve in the ponto-cerebellar angle. Anat Clin 3: 263-270

Pellet W, Cannoni M, Pech A (1988) Oto-neuro-chirurgie. Springer-Verlag, Paris

Ziarah HA, Atkinson ME (1981) The surgical anatomy of the mandibular distribution of the facial nerve. Br J Oral Surg 19: 159-170

Chapitre 5

Vascularisation des plans superficiels de la tête et du cou

C Fontaine, S Deplus, C Gillot

Les artères des plans superficiels de la tête et du cou

C Fontaine

Ce sont pour l'essentiel des branches de l'artère carotide externe (pour plus de détails, voir le chapitre 30).

L'artère faciale (figs. 5-1 et 6-4)

Trajet

Seule sa partie superficielle nous intéresse ici. Lorsqu'elle pénètre dans la loge submandibulaire, elle décrit une courbe concave vers le haut, au bord inférieur de la mandibule qu'elle échancre, en avant du muscle masséter. Elle passe alors à la face superficielle de la mandibule et vascularise la face. Elle monte obliquement, médialement et en avant, sur la face latérale de la mandibule (c'est pourquoi on l'appelait autrefois artère maxillaire externe), en regard du sillon naso-labial *(naso-génien)*. Elle se termine à l'angle médial de l'œil, en s'anastomosant avec l'artère ophtalmique (branche de l'artère carotide interne) par l'**artère angulaire** (*de l'œil*).

Collatérales

Dans la loge submandibulaire, elle abandonne l'**artère submentale** (fig. 7-6). Celle-ci se place entre la face médiale et le bord inférieur de la mandibule et le muscle mylo-hyoïdien, sous la lame superficielle du fascia cervical et le platysma. Elle vascularise la région supra-hyoïdienne.

Au cours de son trajet superficiel, l'artère faciale abandonne les **artères labiales inférieure et supérieure**, qui cheminent dans la lèvre correspondante et s'anastomosent sur la ligne médiane avec leurs homonymes. A la face, elle est richement anastomosée avec les artères mentale, transverse de la face et infra-orbitaire.

L'artère temporale superficielle (fig. 5-1)

Trajet

L'artère temporale superficielle est une des deux branches terminales de l'artère carotide externe ; elle monte devant l'auricule, d'abord derrière l'articulation temporo-mandibulaire, puis dans la région temporale superficielle, après avoir croisé l'arcade zygomatique. On lui décrit trois segments : l'un intra-parotidien, et les deux autres sous-cutanés, profond et superficiel.

Le segment intra-parotidien est oblique en haut et latéralement, plus profond que le nerf facial (VII).

Le segment sous-cutané profond est oblique en haut et latéralement et se termine par une boucle en S sagittal, le siphon temporal.

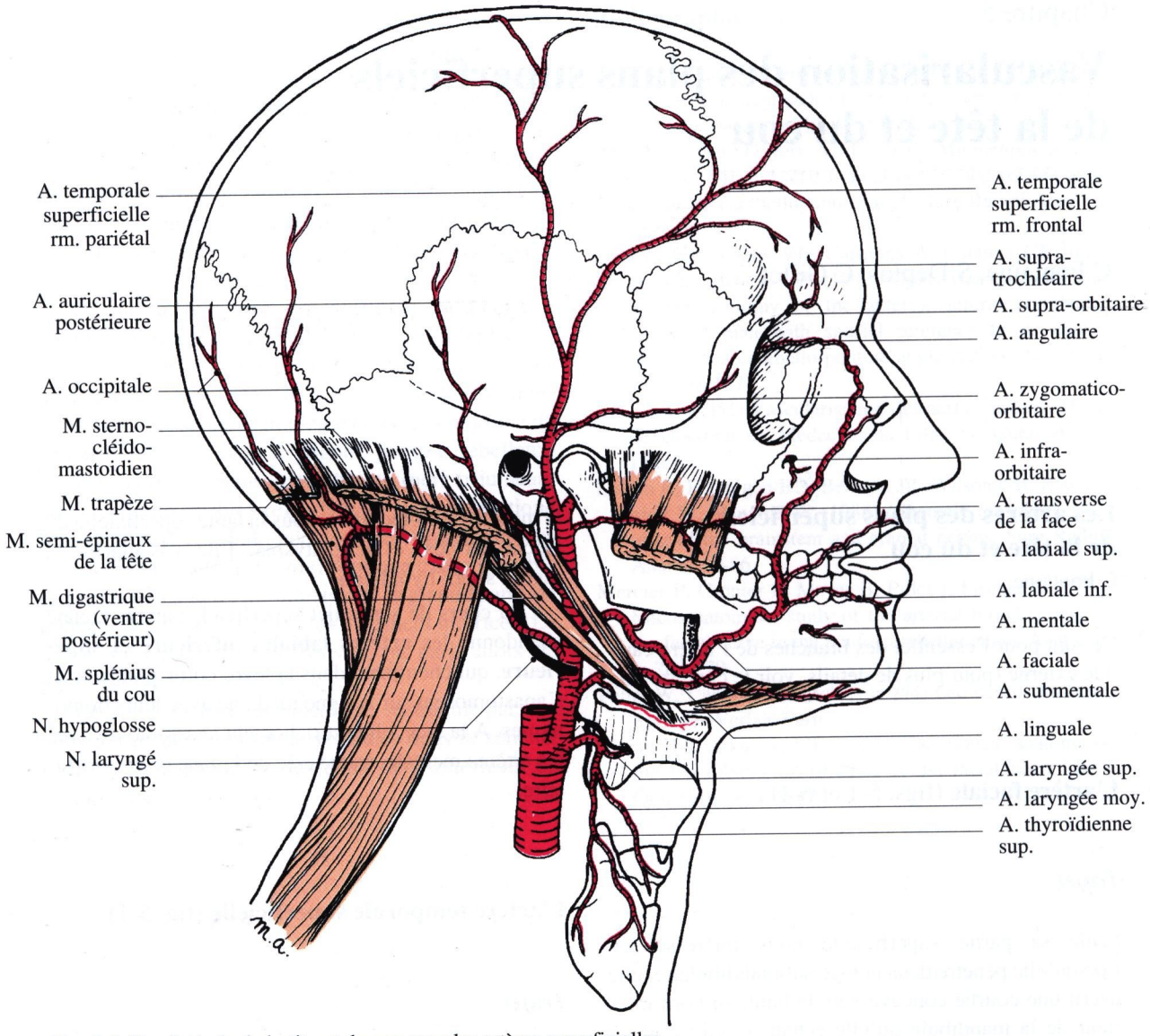

Fig. 5-1. Vue latérale de la tête et du cou avec les artères superficielles

Le segment sous-cutané superficiel, vertical, contourne la face latérale de l'arcade zygomatique. L'artère émerge dans le tissu sous-cutané 4 ou 5 mm en avant du tragus, sur une ligne tendue entre le bord supérieur du pore acoustique externe et le bord supra-orbitaire.

Elle se divise à un niveau variable, près du bord supérieur de l'arcade zygomatique ou plus haut, classiquement par bifurcation en un rameau frontal et un rameau pariétal.

Le rameau frontal, oblique en haut et en avant, gagne la région frontale ; il donne des branches ascendantes pour le cuir chevelu, descendantes pour le sourcil et les paupières, anastomotiques avec l'artère temporale superficielle controlatérale.

Le rameau pariétal, vertical ou légèrement oblique en haut et en arrière, monte vers le vertex, dans une bande frontale de 2 cm de large, située en arrière de la racine de l'hélix ; il s'épanouit dans le cuir chevelu et s'anastomose avec l'artère occipitale et l'artère auriculaire postérieure.

Collatérales

L'artère temporale superficielle abandonne des collatérales : l'artère transverse de la face, l'artère tempo-

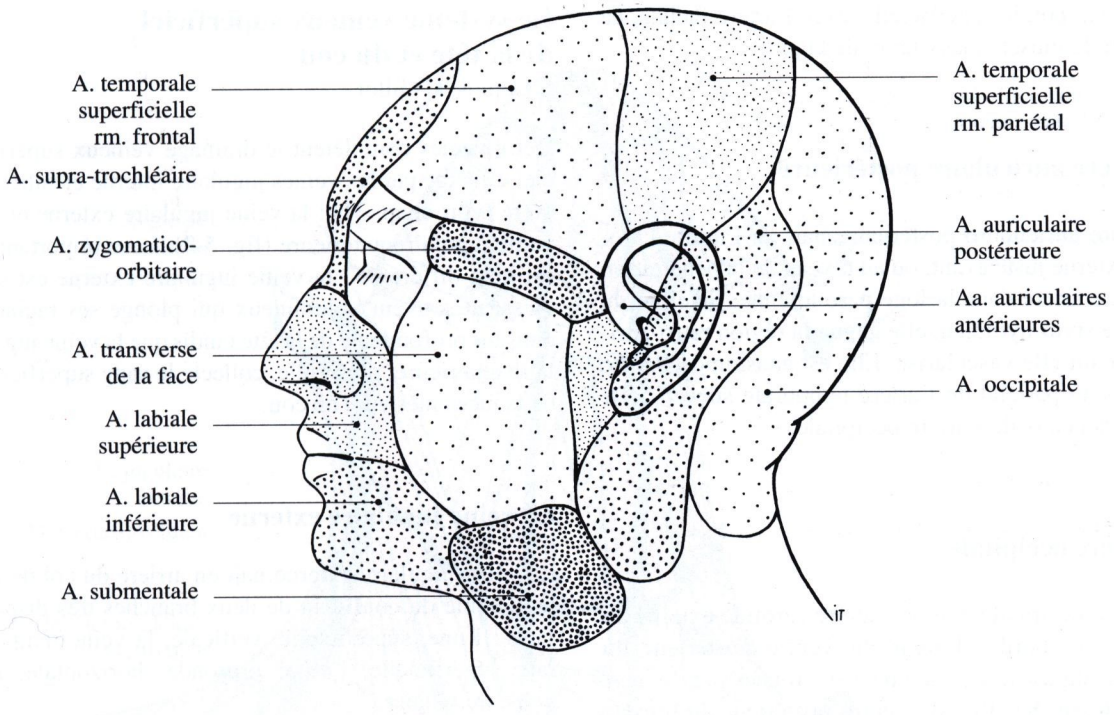

Fig. 5-2. Vue latérale des territoires artériels cutanés de la tête et du cou (d'après Whetzel et Mathes)

rale moyenne, l'artère zygomatico-orbitaire, les artères auriculaires antérieures, des rameaux parotidiens, des rameaux perforants cutanés, et des rameaux articulaires temporo-mandibulaires (2 ou 3) pour la face postéro-latérale de l'articulation temporo-mandibulaire.

L'artère transverse de la face naît du segment intra-parotidien, près de l'origine de l'artère temporale superficielle ; d'abord concave en bas, puis en haut, elle gagne la joue en suivant le bord inférieur de l'arcade zygomatique, à la face superficielle du muscle masséter, dans un dédoublement du fascia massétérique ; elle donne un rameau musculaire pour le muscle masséter et un rameau cutané qui bifurque en un rameau postérieur pour la joue et un rameau antérieur pour la pommette.

L'artère temporale moyenne, inconstante, perfore le fascia temporal, gagne la face profonde du muscle temporal dont elle vascularise la partie postérieure.

L'artère zygomatico-orbitaire naît du segment sous-cutané superficiel ou de son rameau frontal, gagne la région orbitaire latérale en suivant le bord supérieur de l'arcade zygomatique, légèrement ascendante. Elle bifurque un centimètre en arrière de l'angle latéral de l'œil en deux branches, ascendante et descendante, participant au cercle artériel péri-orbitaire.

Les artères auriculaires antérieures sont classiquement trois : l'artère auriculaire antérieure inférieure pour le lobule, l'artère auriculaire antérieure moyenne pour le tragus, et l'artère auriculaire antérieure supérieure, la plus grosse, pour la racine de l'hélix (rameau cutané bifurqué en une branche antérieure suivant le bord libre de l'hélix et une branche postérieure pour la face médiale) et le muscle auriculaire antérieur (rameau musculaire).

Anastomoses

L'artère temporale superficielle est anastomosée avec l'artère carotide interne (anastomose entre le rameau frontal et l'artère zygomatico-orbitaire de l'artère temporale superficielle et les artères supra-orbitaire, supra-trochléaire et lacrymale de l'artère ophtalmique), avec l'artère carotide externe ipsilatérale par ses branches, les artères occipitale et auriculaire postérieure, peu avec l'artère carotide externe controlatérale, par l'autre

artère temporale superficielle, avec l'artère faciale, au niveau du muscle masséter et de la joue.

L'artère auriculaire postérieure

L'artère auriculaire postérieure naît de l'artère carotide externe juste avant, ou au niveau de la pénétration de cette artère dans la loge parotidienne. Satellite du muscle stylo-hyoïdien, elle gagne la région rétro-auriculaire qu'elle vascularise. Elle est anastomosée avec le rameau pariétal de l'artère temporale superficielle et les rameaux de l'artère occipitale.

L'artère occipitale

L'artère occipitale naît de l'artère carotide externe au niveau du bord inférieur du ventre postérieur du muscle digastrique, où elle est croisée par le nerf hypoglosse. Satellite du ventre postérieur du muscle digastrique, elle gagne la région mastoïdienne, longe la face médiale du muscle sterno-cléido-mastoïdien, puis gagne la nuque (fig. 23-9) où elle apparaît entre les muscles splénius de la tête et semi-épineux de la tête *(m. grand complexus)* ; elle se divise alors en rameaux occipitaux, médial et latéral qui vascularisent le ventre occipital du muscle occipito-frontal, la galéa aponévrotique et le cuir chevelu, et en un rameau descendant, destiné à la nuque. Ces rameaux s'anastomosent richement entre eux et avec les artères auriculaire postérieure et temporale superficielle.

L'artère occipitale abandonne auparavant un rameau mastoïdien, qui pénètre dans le foramen mastoïdien et se distribue à la mastoïde et à la dure-mère, ainsi qu'un rameau auriculaire et des rameaux sterno-cléido-mastoïdiens.

L'artère maxillaire

Elle participe faiblement à la vascularisation des plans superficiels, par certaines de ses collatérales. L'artère alvéolaire inférieure se termine par l'*artère mentale* qui sort de la mandibule par le foramen mentonnier, s'anastomose avec les artères labiale inférieure et submentale. Elle participe à la vascularisation de la joue par l'*artère buccale*, plaquée sur la face latérale du muscle buccinateur, et l'*artère infra-orbitaire*, qui émerge du foramen infra-orbitaire (figs. 10-2 et 30-1).

Le système veineux superficiel de la tête et du cou

S Deplus, C Gillot

Deux veines complètent le drainage veineux superficiel effectué par les veines jugulaire interne et subclavière (voir chap. 31) : la veine jugulaire externe et la veine jugulaire antérieure (fig. 5-3). Leur importance est bien différente ; la veine jugulaire externe est un vaisseau souvent volumineux qui plonge ses racines dans les profondeurs de la tête tandis que la veine jugulaire antérieure, plus grêle, collecte le sang superficiel de la face antérieure du cou.

La veine jugulaire externe

La veine jugulaire externe naît en arrière du col de la mandibule du confluent de deux branches très disparates : l'une, superficielle, verticale, la veine temporale superficielle, l'autre profonde, horizontale, la veine maxillaire.

Si elle est considérée comme superficielle, la veine jugulaire externe ne le devient qu'à sa partie moyenne cervicale où elle est parfois visible à l'effort sous le platysma.

Branches d'origine de la veine jugulaire externe (fig. 5-4)

La veine temporale superficielle

Origine - trajet

Satellite de l'artère homonyme mais moins flexueuse, elle naît dans le cuir chevelu par la réunion en deux troncs de branches antérieures (frontales), moyennes (pariétales) et postérieures (occipitales).

Parvenus à l'arcade zygomatique, les deux troncs antérieur et postérieur fusionnent en un seul tronc vertical qui descend en avant du tragus dans le sillon préauriculaire et plonge dans le pôle supérieur de la glande parotide : le tronc, entouré d'une gaine dense, dépendance de la lame superficielle du fascia cervical, est alors compris entre l'artère temporale superficielle en avant et le nerf auriculo-temporal en arrière.

Afférences

Les branches antérieures : ce sont des veines superficielles qui participent au drainage du visage dans la région temporo-zygomatique.

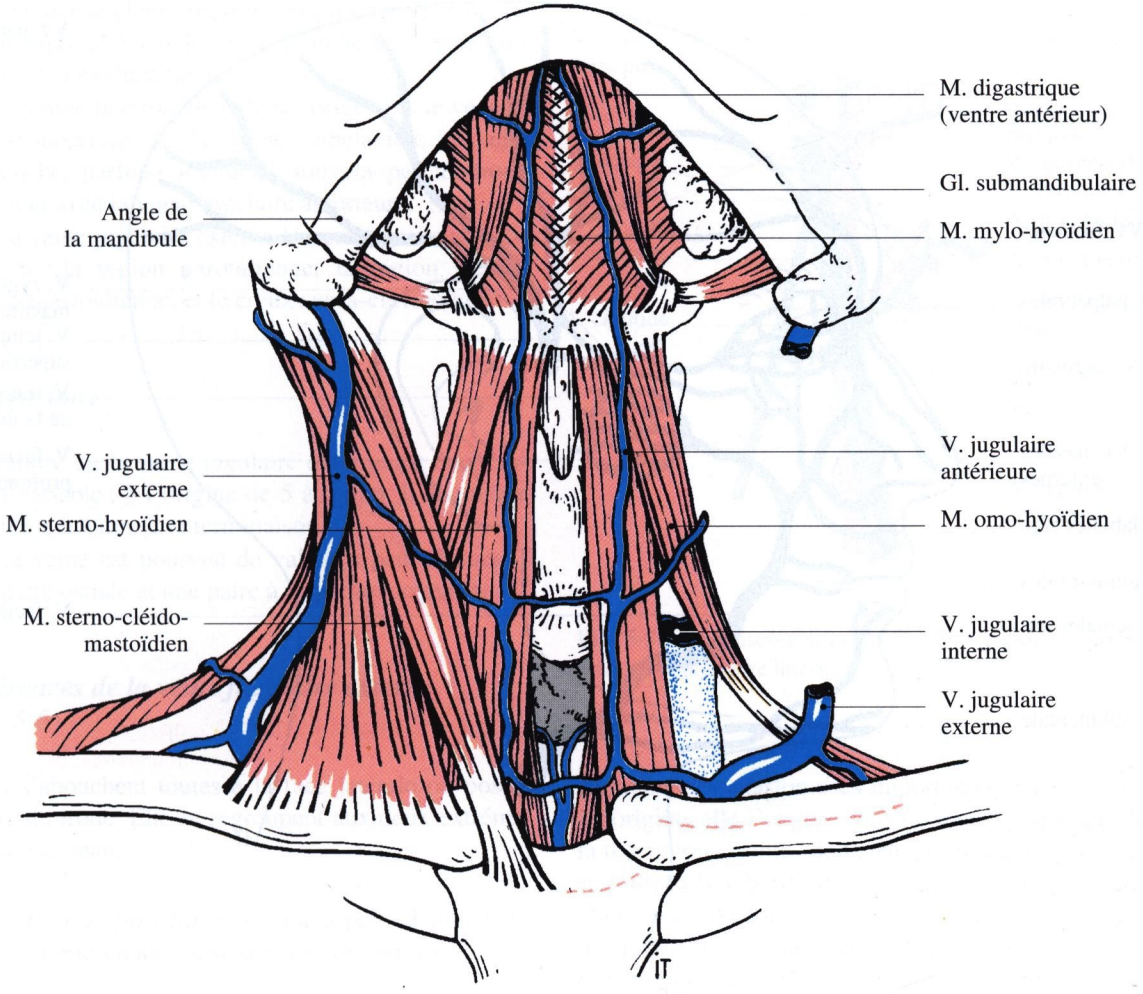

Fig. 5-3. Le système veineux superficiel de la tête et du cou : les veines jugulaires antérieures et externes

– La branche zygomatico-malaire : réunie aux branches palpébrales externes, aux veines lacrymale et infra-orbitaire en un confluent veineux canthal externe, elle répond à la face latérale du muscle temporal et, après un segment plexiforme le long de l'arcade zygomatique, rejoint la veine temporale superficielle.

– La (ou les) veine transversale de la face, à proximité de l'arcade zygomatique.

Les branches postérieures : représentées par 4 à 5 veines auriculaires antérieures venues de l'oreille externe (auricule et méat acoustique externe).

Les branches profondes :

– les veines parotidiennes : on les trouve au pôle supérieur de la glande. Elles se prolongent en avant par le plexus du conduit parotidien *(c. de Sténon).*

– les veines articulaires : le riche plexus de l'articulation temporo-mandibulaire se développe en couronne, plus à la face latérale qu'à sa face médiale. Matelassage dense, il draine les veines auriculaires profondes, les veines massétériques et les veinules de l'articulation. Il est relié au plexus ptérygoïdien.

Ainsi, la veine temporale superficielle constitue un carrefour superficiel du drainage de la tête et du crâne.

La veine maxillaire

Origine et trajet

La veine sphéno-palatine, gros vaisseau de la cavité nasale, parvenue dans la fosse ptérygo-palatine par le foramen sphéno-palatin, prend le nom de veine maxillaire *(v. maxillaire interne).*

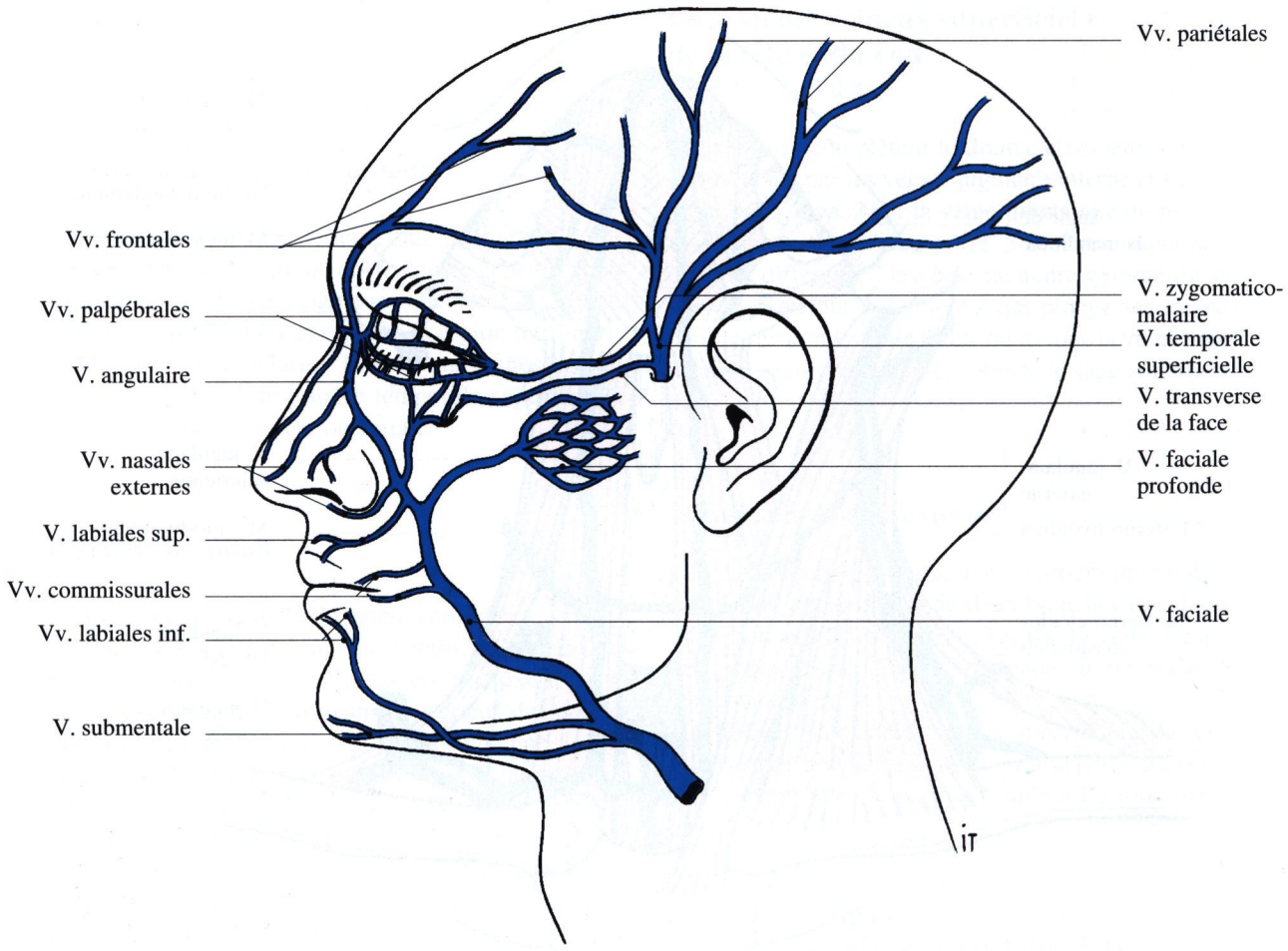

Fig. 5-4. La veine faciale et la veine temporale superficielle

Elle traverse d'avant en arrière la fosse infra-temporale, moins sinueuse que l'artère qu'elle accompagne, placée avec elle à la face médiale du muscle ptérygoïdien latéral puis entre les deux faisceaux du muscle.

Elle franchit la boutonnière rétro-condylienne, entre l'artère en dessus et le nerf auriculo-temporal en dessous, et rejoint la veine temporale superficielle en arrière du processus condylaire.

Ce trajet schématique est sujet à de nombreuses variations.

Afférences

A l'origine : elles fusionnent avec la veine sphéno-palatine ; ce sont des veines grêles : les veines du canal ptérygoïdien, les veines pharyngiennes supérieures, les veines palatines supérieures.

Dans la fosse infra-temporale, ce sont :
– les veines émissaires, venant du sinus caverneux, des méninges et de la caisse du tympan,
– les veines musculaires, temporales, massétériques et ptérygoïdiennes,
– les veines du massif facial.

Trajet de la veine jugulaire externe
(figs. 5-3 et 31-1)

La portion initiale de la veine est céphalique, intra-parotidienne, plus ou moins parallèle au bord postérieur de la branche de la mandibule, profonde et verticale.

Lui fait suite la portion cervicale, depuis l'angle de la mandibule jusqu'au milieu de la clavicule, oblique en bas et en arrière. Elle croise la face latérale du

muscle sterno-cléido-mastoïdien puis traverse le triangle supra-claviculaire et se termine en s'incurvant en avant et médialement.

Devenue horizontale, elle se dirige vers le versant antéro-supérieur de la veine subclavière où elle s'abouche, parfois isolément, souvent par un tronc commun avec la veine jugulaire antérieure.

La veine jugulaire externe traverse ainsi successivement : la région parotidienne, la région sterno-cléido-mastoïdienne, et le creux supra-claviculaire.

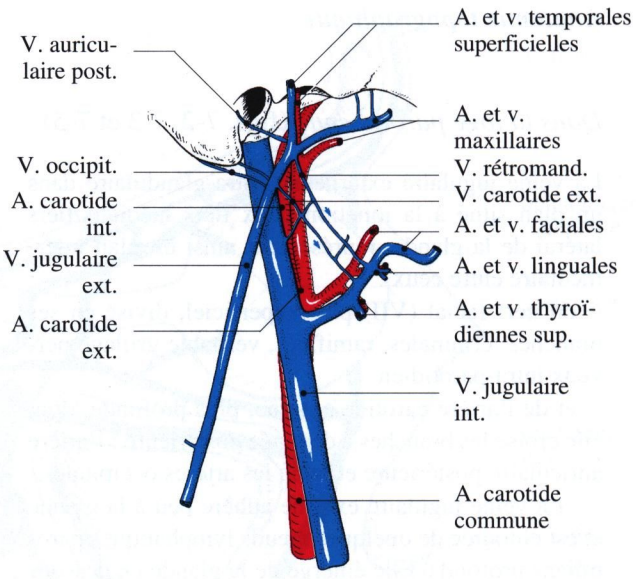

Fig. 5-5. Les anastomoses entre la veine jugulaire externe et la veine jugulaire interne

Dimensions

Le calibre de la veine jugulaire externe est éminemment variable : à l'origine de 5 à 6 mm, il augmente jusqu'à 8 à 9 mm à sa terminaison.

La veine est pourvue de valvules peu efficaces ; une paire ostiale et une paire à sa partie moyenne.

Afférences de la veine jugulaire externe (fig. 5-5)

Elles s'abouchent toutes à la face latérale ou postérieure du tronc. Elle se regroupent aux deux extrémités du vaisseau.

Dans la loge parotidienne et à la partie haute de la région sterno-cléido-mastoïdienne, on retrouve :

Des branches profondes qui se distribuent également à la veine temporale superficielle :
- veines parotidiennes,
- veines du conduit parotidien,
- veines articulaires.

Deux grosses veines satellites des artères homonymes et souvent identifiées comme branches d'origine de la veine jugulaire externe, parfois réunies en un tronc postérieur auriculo-occipital : la veine auriculaire postérieure et la veine occipitale profonde.

La veine auriculaire postérieure naît dans les régions occipitale et mastoïdienne, rejoint le sillon rétro-auriculaire puis glisse à la face latérale du muscle sterno-cléido-mastoïdien vers l'avant. Elle reçoit la veine stylo-mastoïdienne (veine émissaire, anastomosée à la veine méningée moyenne), des veinules auriculaires postérieures, une veine occipitale superficielle inconstante.

La veine occipitale profonde (unique ou double) est issue du carrefour veineux sub-occipital où elle contracte des anastomoses importantes. Superficielle à l'origine, elle s'engage sous les muscles splénius de la tête et longissimus de la tête et rejoint le processus styloïde puis le bord supérieur du muscle digastrique. Outre ses anastomoses au confluent veineux sub-occipital, elle contracte des liens avec les veines occipitales superficielles, la veine auriculaire postérieure, les sinus de la dure-mère (par les veines émissaires occipitale et mastoïdienne). Elle draine les muscles de la nuque et du cou.

Un peu plus bas, la veine jugulaire externe reçoit des veines occipitales superficielles anastomosées à leur origine à la précédente et parfois aussi à la veine émissaire mastoïdienne.

A la hauteur de sa crosse et un peu au dessus débouchent :
- des veines cutanées :
  - la veine cutanée postérieure du cou (cervicale superficielle) qui draine le tissu sous-cutané et le muscle trapèze.
  - la veine transverse du cou
- des veines scapulaires : supra-scapulaire et scapulaire postérieure, satellites des artères et formant un tronc commun valvulé.
- des veines musculaires : provenant du muscle sterno-cléido-mastoïdien.

Anatomie topographique

Dans la loge parotidienne (figs. 7-2, 7-3 et 7-5)

La veine jugulaire externe est intra-glandulaire dans un plan situé à la jonction deux tiers médiaux/tiers latéral de la glande, représentant ainsi un plan intermédiaire entre ceux :
– du nerf facial (VII) plus superficiel, divisé en ses branches terminales, ramifiées, véritable grillage nerveux intra-parotidien.
– et de l'artère carotide externe, plus profonde, dont elle croise les branches à destinée postérieure : l'artère auriculaire postérieure et la ou les artères occipitales.

La veine jugulaire externe adhère peu à la glande et est entourée de quelques nœuds lymphatiques parotidiens profonds. Elle émerge de la glande en dessous de la bandelette mandibulaire (limite inférieure de l'espace), quitte la loge et atteint alors le muscle sterno-cléido-mastoïdien.

Dans la région sterno-cléido-mastoïdienne

La veine descend obliquement entre deux muscles qui, en élargissant le cou et en écartant latéralement les téguments, contribuent à maintenir la béance de la veine et la protègent des effets de la pression atmosphérique :
– le platysma *(m. peaucier du cou)* la recouvre latéralement mais la laisse deviner à travers sa mince épaisseur ;
– le muscle sterno-cléido-mastoïdien la sépare médialement du paquet vasculaire jugulo-carotidien.

La veine croise les branches du plexus cervical superficiel qui semblent émerger du bord postérieur de ce muscle :
– le nerf transverse du cou lui abandonne un rameau nerveux (rameau satellite de la veine jugulaire externe).
– les branches postérieures, les nerfs petit occipital et grand auriculaire, plus ou moins parallèles s'en éloignent.

Au niveau du creux supra-claviculaire

Après un bref et superficiel passage de 2 à 3 cm, la veine jugulaire externe, à deux travers de doigt au dessus de la clavicule, perfore successivement les deux premières lames du fascia cervical qui ferment le triangle limité en bas par la clavicule et en haut par la divergence des muscles sterno-cléido-mastoïdien et trapèze.

Après avoir traversé la lame superficielle à laquelle elle adhère, elle chemine accompagnée de petits nœuds lymphatiques dans la couche cellulo-graisseuse qui sépare les deux fascias, puis dans un dédoublement de la lame prétrachéale *(aponévrose cervicale moyenne)*, avant de plonger sous le fascia, croisant le muscle omo-hyoïdien.

C'est toujours au niveau de cette crosse que s'abouchent les affluents de la veine.

Dans le creux supra-claviculaire elle répond :
– latéralement : aux plans superficiels et au plexus cervical superficiel (ici les nerfs supra-claviculaires).
– médialement : au muscle scalène antérieur longé par le nerf phrénique et masquant en partie le plexus brachial, et aux branches du tronc thyro-cervical *(tronc thyro-bicervico-scapulaire)*, notamment l'artère transverse du cou et l'artère supra-scapulaire.

A l'ouverture supérieure du thorax

La veine jugulaire externe est un élément antéro-latéral situé juste en arrière du chef claviculaire du muscle sterno-cléido-mastoïdien.

La veine jugulaire antérieure

La veine jugulaire antérieure est une veine superficielle antérieure et cervicale. Elle ne devient profonde qu'à sa terminaison peu avant de se jeter dans la veine subclavière.

Relativement grêle, son calibre n'est que de 4 mm. Elle est accompagnée de petits nœuds lymphatiques reliés par un tronc collecteur : la chaîne jugulaire antérieure.

Origine

La veine jugulaire antérieure naît dans la région supra-hyoïdienne de la convergence des veines submentales, superficielles, enrichie d'une anastomose constante à la veine linguale. Elle est alors médiane, superficielle, plaquée dans le tissu sous-cutané contre le muscle mylo-hyoïdien.

Trajet - Terminaison (figs. 5-3 et 31-1)

La veine jugulaire antérieure, après un court trajet dans la région supra-hyoïdienne où elle gagne l'os

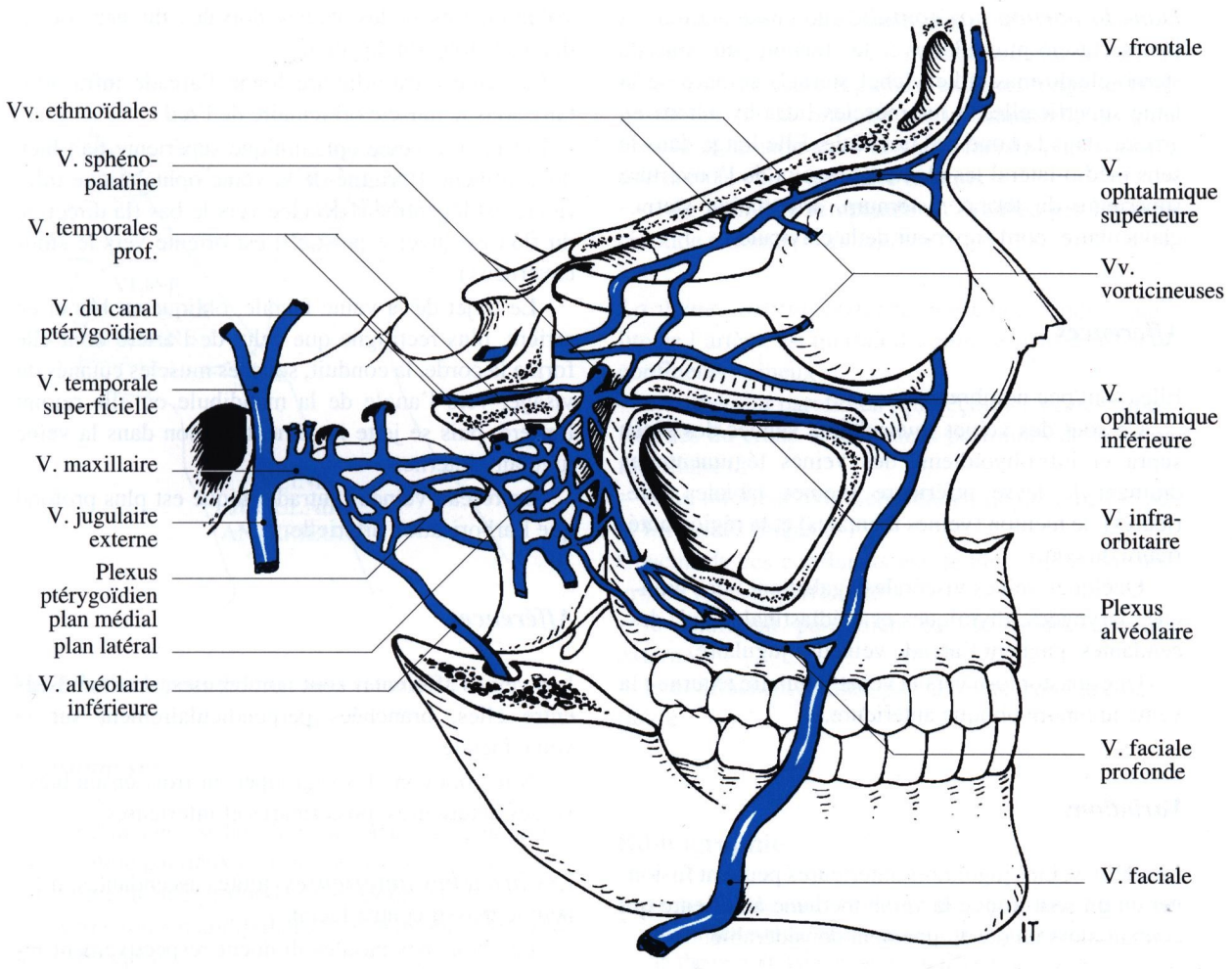

Fig. 5-6. Les anastomoses entre la veine maxillaire et la veine faciale : les plexus ptérygoïdiens

hyoïde en longeant le raphé mylo-hyoïdien, descend en s'inscrivant dans un L inversé.

Dans la première branche du L, la veine jugulaire antérieure, verticale et paramédiane franchit toute la hauteur de la région infra-hyoïdienne jusqu'à l'incisure jugulaire du sternum.

La deuxième branche du L, horizontale et coudée, la conduit dans le sens médio-latéral depuis l'espace supra-sternal jusqu'à la veine subclavière où elle se jette isolément ou par un tronc commun avec la veine jugulaire externe.

Anatomie topographique

Les rapports de la veine et des lames superficielle et pré-trachéale du fascia cervical *(aponévroses cervicales superficielle et moyenne)* se modifient selon l'étage considéré.

Dans la portion verticale, la veine jugulaire antérieure est superficielle, engainée par la lame superficielle, et répond aux muscles supra-hyoïdiens (muscle mylo-hyoïdien, et latéralement le ventre antérieur du muscle digastrique) puis aux muscles infra-hyoïdiens (muscles sterno-cléido-hyoïdien et thyro-hyoïdien) ainsi qu'à la membrane thyro-hyoïdienne.

Elle perfore la lame superficielle à deux travers de doigt au dessus du sternum et plus bas, à 1 cm au dessus du sternum, elle se coude et envoie une anastomose transversale à la veine jugulaire antérieure controlatérale : l'arcade veineuse jugulaire. L'arcade est en avant du confluent supra-sternal des veines thyroïdiennes inférieures.

Dans la portion horizontale, elle glisse entre deux lames fascio-musculaires : le tendon du muscle sterno-cléido-mastoïdien (chef sternal) entouré de la lame superficielle, et les muscles infra-hyoïdiens en arrière, dans la lame pré-trachéale. Elle longe dans le sens médio-latéral les éléments osseux de l'ouverture supérieure du thorax : sternum, articulation sterno-claviculaire, bord supérieur de la clavicule.

Afférences

Elles sont peu nombreuses.

Ce sont des veines musculaires venues des plans supra et infra-hyoïdiens, des veines tégumentaires drainant la lèvre inférieure (veines labiales inférieures), le menton (veines mentales) et la région antérieure du cou.

Quelques veines viscérales également : des branches laryngées, thymiques et médiastinales qui, descendantes, gagnent l'arcade veineuse jugulaire.

Une anastomose vers la veine jugulaire externe : la veine jugulaire oblique antérieure.

Variations

Les deux veines jugulaires antérieures peuvent fusionner en un seul tronc : la veine médiane antérieure qui connaît alors un développement considérable.

La veine faciale (fig. 5-4)

C'est la principale veine de la face

Origine - Trajet

Classiquement, elle naît de la réunion des veines frontale et ophtalmique supérieure qui forme la veine angulaire.

En réalité son origine s'effectue au confluent médial de l'orbite *(étoile canthale interne)*, dénomination qui illustre bien la multiplicité de ses branches d'origine : arcade nasale, veine infra-orbitaire, veine ophtalmique supérieure :

– L'arcade nasale horizontale traverse la glabelle et unit les deux étoiles canthales. Dans cette arcade débouchent la ou les veines frontales ramifiées dans le cuir chevelu, descendantes, superficielles, parfois volumineuses et les veines dorsales du nez ascendantes le long du dos du nez.

– La veine infra-orbitaire longe l'arcade infra-orbitaire sous le muscle orbiculaire de l'œil.

– Enfin, si la veine ophtalmique supérieure naît bien du confluent, l'origine de la veine ophtalmique inférieure est légèrement décalée vers le bas (la direction du flux est inverse puisqu'il est orienté vers le sinus caverneux).

Le trajet de la veine faciale, oblique en bas et en arrière, plus rectiligne que celui de l'artère dont elle forme la corde, la conduit, sous les muscles cutanés du visage, vers l'angle de la mandibule où elle rejoint l'artère, puis se jette isolément ou non dans la veine jugulaire interne.

Le réseau veineux intradermique est plus profond que l'arborisation artérielle.

Afférences

Les veines afférentes sont nombreuses, anastomosées entre elles, branchées perpendiculairement sur la veine faciale.

Nous pouvons les regrouper en trois ensembles : veines antérieures, postérieures et inférieures.

Les branches antérieures, toutes ascendantes, drainent le massif centro-facial.

Les branches nasales drainent respectivement les téguments qui recouvrent l'os nasal, les cartilages et l'aile du nez. Des veines émissaires perforantes unissent ce réseau très riche au plexus muqueux de la cavité nasale.

Les veines labiales supérieures drainent un bloc naso-labial, véritable entité veineuse médiane où se retrouvent des veines de la pointe et de l'aile du nez.

Les veines latérales et commissurales complètent le drainage.

Les branches postérieures comportent les veines palpébrales médiales, la veine infra-orbitaire, et les veines de la joue.

Les branches inférieures

– en avant, une ou plusieurs veines submandibulaires venues de la glande submandibulaire, et une veine submentale, profonde, satellite de l'artère ;

– en arrière, la veine palatine inférieure, satellite de l'artère, qui longe le pharynx et reçoit des veinules tonsillaires, palatines et pharyngées.

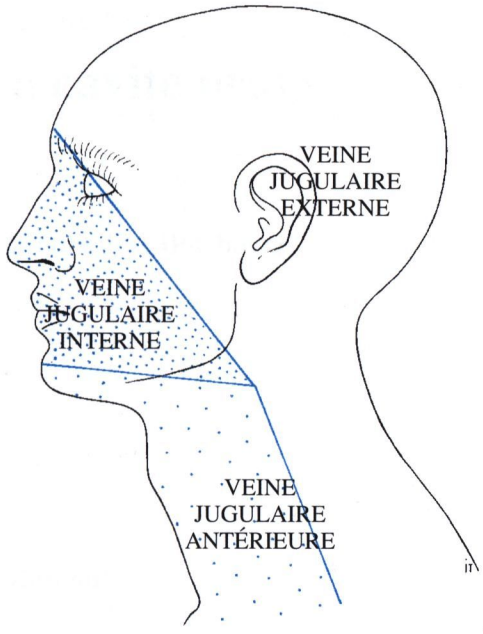

Fig. 5-7. Vue latérale des territoires veineux

Anastomoses

La veine faciale est anastomosée avec la veine jugulaire externe par deux ou trois veines anastomotiques :
– la veine faciale profonde *(v. alvéolaire)*,
– la veine rétro-mandibulaire *(v. communicante intra-parotidienne)*,
– la veine carotide externe.

La veine faciale profonde (figs. 5-5 et 5-6) est une grosse veine constante qui représente l'équivalent de la portion moyenne de la veine maxillaire.

Elle relie le plexus ptérygoïdien à la veine faciale « superficielle ». Ses branches d'origine sont les veines buccale, supra-orbitaire, alvéolaire supérieure et postérieure et parfois une branche de la veine sphéno-palatine, réunies en un plexus alvéolaire dans la fosse infra-temporale.

Par un trajet oblique en bas et en avant, elle rejoint la veine faciale à hauteur de la deuxième molaire supérieure. Elle s'est enrichie d'une anastomose venue de la veine ophtalmique inférieure qui a traversé la fissure orbitaire inférieure et a rejoint la veine supra-orbitaire.

La veine rétro-mandibulaire (fig. 5-5) *(v. communicante intra-parotidienne)*, véritable canal de dérivation né de la veine jugulaire externe, longe le bord postérieur de la branche de la mandibule jusqu'à l'angle et se jette dans la veine faciale plus souvent que dans le veine jugulaire interne.

Elle peut être remplacée ou doublée par la veine carotide externe *(v. de Launay)*.

La veine carotide externe, présentée comme satellite de l'artère, est un trait d'union vertical entre deux confluents veineux :
– un supérieur parotidien (qui reçoit les veines superficielles du crâne et les veines profondes de la veine maxillaire)
– et un inférieur hyoïdien (réunissant la veine faciale et les veines linguales)
Chacun de ces confluents est de plus drainé par une grosse veine superficielle :
– le confluent parotidien par la veine jugulaire externe,
– le confluent hyoïdien par la veine jugulaire antérieure.

Bibliographie

Berthelot JL, Hureau J (1982) Clinical anatomical study of the macroscopic anastomoses of the ophtalmic artery in the periorbital region. Anat Clin 3: 271-278

Krmpotic Nemanic J, Draf W, Helms J (1985) Surgical anatomy of head and neck. Springer-Verlag, Heidelberg, pp 34-37

Lasjaunias P, Berenstein A (1987) Surgical neuroangiography. Vol. 1. Functional anatomy of cranio-facial arteries. Springer-Verlag, Heidelberg

Marano SR, Fischer DW, Gaines C, Sonntag VK (1985) Anatomical study of the superficial temporal artery. Neurosurgery 16: 786-790

Park C, Lineaweaver WL, Rumly TO, Buncke HJ (1992) Arterial supply of the anterior ear. Plast Reconstr Surg 90: 38-44

Piehslinger E, Chouéki A, Chouéki-Guttenbrunner K, Lembacher H (1991) Arterial supply of the oral mucosa. Acta Anat 142: 374-378

Whetzel TP, Mathes SJ (1992) Arterial anatomy of the face: an analysis of vascular territories and perforating cutaneous vessels. Plast Reconstr Surg 89: 591-603

Chapitre 6

La cavité orale

R Combelles, JP Chevrel

Définition

La cavité orale est la partie initiale de l'appareil digestif où se fait l'insalivation, la gustation, la mastication et la déglutition des aliments. Cela met en jeu la cavité orale et ses éléments annexes : glandes orales [salivaires] d'une part, dents, muscles masticateurs et articulations temporo-mandibulaires d'autre part, qui forment un tout fonctionnel, l'**appareil manducateur**.

La cavité orale occupe le tiers inférieur de la face et à ce titre elle individualise la région orofaciale, participant à sa morphologie et à ses fonctions de communication : phonation et expression du visage.

A cette importance anatomique et fonctionnelle s'ajoute, sur le plan clinique, la fréquence des malformations congénitales et des déformations acquises, en particulier traumatiques et tumorales.

Généralités

C'est une cavité ovoïde comprise entre les maxillaires et la mandibule, fermée en avant par les lèvres, limitée latéralement par les joues : elle communique largement en arrière avec la partie orale du pharynx qui lui fait suite.

Elle est divisée en deux parties par les arcades dentaires. En dehors d'elles se situent, entre les lèvres et les joues d'une part, le maxillaire et la mandibule d'autre part, une dépression : le vestibule de la bouche [oral]. En dedans, se trouve la cavité orale proprement dite occupée par la langue (fig. 6-1).

Cavité orale et vestibule communiquent largement lorsque la bouche est ouverte, alors que bouche fermée elles ne communiquent plus que par d'éventuels espaces inter-dentaires et par la région rétro-dentaire, ce qui est suffisant pour permettre l'alimentation de sujets dont les machoires sont bloquées lors d'un traitement fracturaire.

Anatomie morphologique

Elle comprend l'étude de ses parois et de ses annexes. Ces dernières, glandes orales [salivaires] sont étudiées au chapitre 7.

Les parois sont au nombre de cinq : une antérieure : les lèvres, deux latérales : les joues, une postéro-supérieure : le palais dur (*voûte palatine*) et le voile du palais [ou palais mou] et une inférieure : le plancher oral, occupé au centre par la langue.

La paroi antérieure (fig. 6-2)

Les lèvres forment la partie antérieure de la cavité orale dont elles assurent la continence salivaire tout en permettant les différentes fonctions.

Description

On distingue une lèvre supérieure et une lèvre inférieure séparées par une fente orale et réunies latéralement au niveau des commissures labiales. Elles comprennent une partie muqueuse rouge et une partie cutanée, la ligne les séparant porte le nom de limbe.

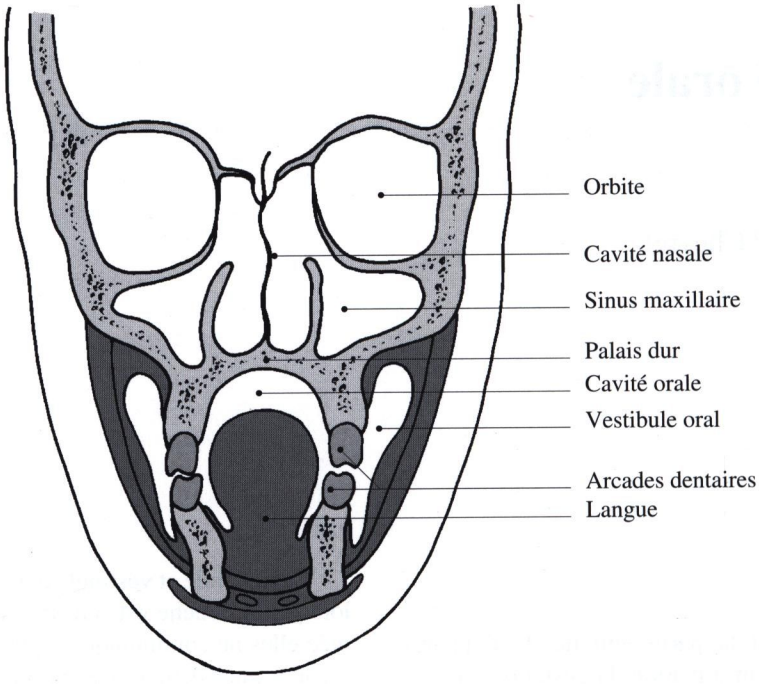

a

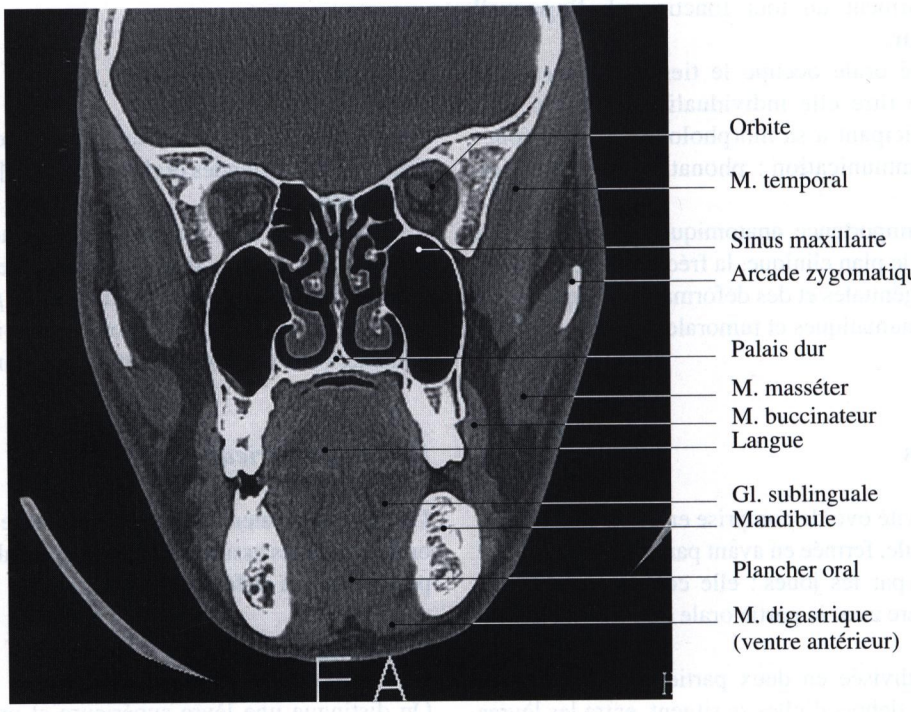

b

Fig. 6-1. a Coupe coronale semi-schématique passant par la cavité orale ; **b** coupe TDM coronale légèrement plus postérieure que la coupe semi-schématique

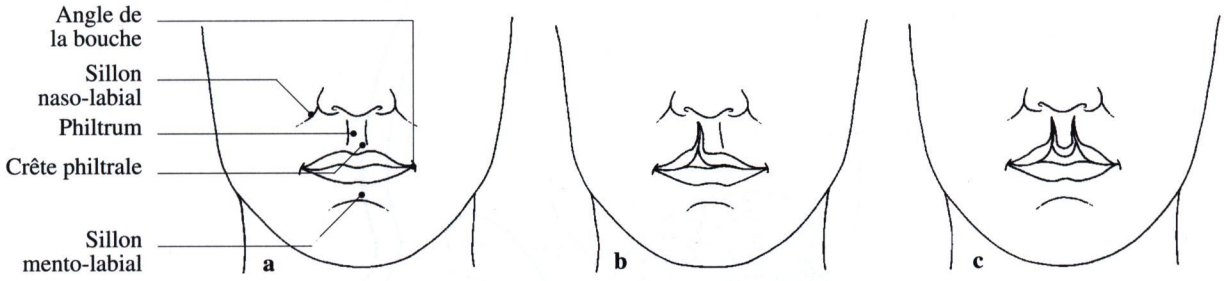

Fig. 6-2. a Les lèvres ; **b, c** malformations congénitales : **b** fente unilatérale ; **c** fente bilatérale

La lèvre supérieure est séparée de la joue par le sillon naso-labial. Son bord rouge est marqué par une saillie médiane, le tubercule de la lèvre supérieure, qui présente au niveau du limbe une dépression qui lui donne la forme d'un arc, l'arc de Cupidon.

Sa partie médiane cutanée est creusée d'un sillon vertical, le philtrum *(sillon sous-nasal)*, limité par deux crêtes philtrales. Ces crêtes représentent la zone d'union des bourgeons embryonnaires de la face. L'absence de coalescence réalise des fentes labio-narinaires qui suivent le trajet d'une crête philtrale ou des deux, aboutissant à une fente labio-narinaire unilatérale (bec-de-lièvre) ou bilatérale, isolant alors un bourgeon narinaire médian : le philtrum (gueule-de-loup).

La lèvre inférieure s'adapte à la lèvre supérieure. Sa partie cutanée est séparée du menton par un sillon mento-labial horizontal qui marque le fond du vestibule.

Elle n'est qu'exceptionnellement le siège de malformations congénitales en dehors de fistules borgnes qui siègent au niveau de son bord rouge, de part et d'autre de la ligne médiane.

Structure

Les lèvres comprennent quatre couches : la peau, une couche musculaire, une couche glandulaire et une muqueuse.

– La peau est le siège d'une pilosité qui traduit un caractère sexuel secondaire. Elle est très adhérente au plan musculaire sous-jacent.

– Les muscles forment le corps des lèvres et comprennent deux ensembles :

• un muscle circulaire : le muscle orbiculaire de la bouche débordant le bord rouge entoure comme un lien l'orifice oral et assure sa fermeture (fig. 6-3) ;

• un groupe de muscles qui naissent à distance des lèvres sur le maxillaire, l'os zygomatique, la mandibule et qui convergent vers les lèvres pour se terminer en entourant le muscle orbiculaire auquel ils vont s'opposer comme des mains qui écarteraient l'ouverture d'une bourse serrée par un lacet.

Ces muscles dilatateurs sont nombreux : releveur de la lèvre supérieure, releveur de l'angle de la bouche, petit zygomatique, grand zygomatique, risorius, abaisseur de l'angle de la bouche, abaisseur de la lèvre inférieure, mentonnier, platysma (voir chap. 3). L'orifice oral apparaît ainsi comme un anneau élastique dont on peut supprimer une partie chirurgicalement, mais la reconstitution du muscle orbiculaire de la bouche est indispensable pour retrouver une occlusion satisfaisante. En son absence, l'incontinence labiale entraîne une gêne fonctionnelle importante.

– La couche glandulaire est représentée par des glandes en grappes nombreuses qui donnent un aspect grenu à la muqueuse sus-jacente. Elles peuvent être à l'origine de kystes salivaires.

– La muqueuse recouvre le fond du vestibule et vient s'attacher sur l'os pour former la gencive qui s'unit au collet des dents pour assurer leur sertissure intra-alvéolaire.

Sur la ligne médiane, elle forme un repli : les freins de la lèvre inférieure et de la lèvre supérieure. Ce dernier peut se prolonger entre les incisives centrales, déterminant entre elles un espace anormal ou diastème inter-incisif.

Vascularisation et innervation des lèvres

Les artères (figs. 5-1 et 6-4)

Elles viennent des artères labiales supérieures et inférieures, rameaux de l'artère faciale ; elles s'anastomosent sur la ligne médiane et forment un cercle artériel situé dans le plan de la couche glandulaire, sur le versant oral du bord rouge. La compression des bords latéraux des lèvres arrête une hémorragie secondaire à une plaie accidentelle ou chirurgicale.

Les veines (fig. 5-4)

Elles suivent le trajet des artères et gagnent la veine faciale.

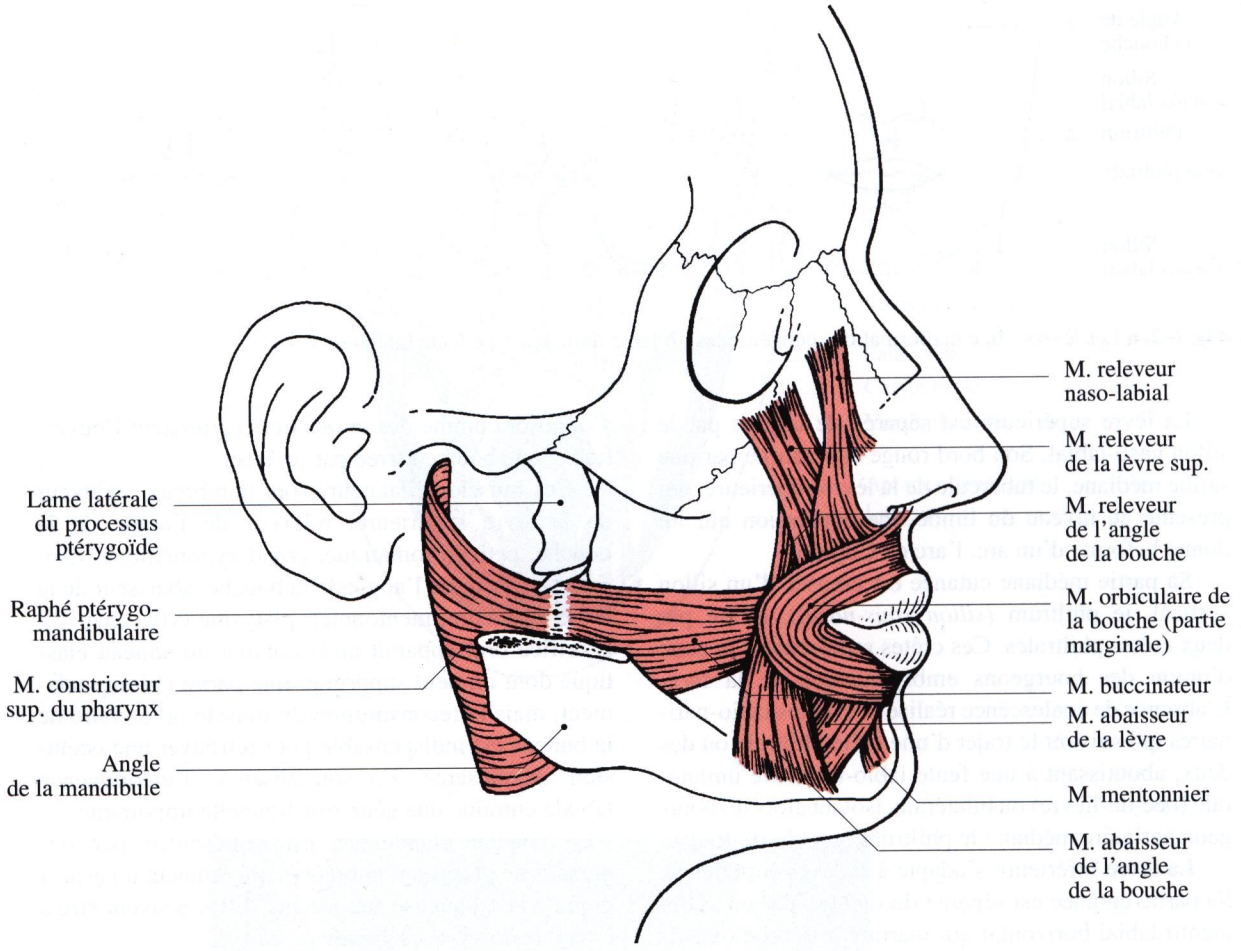

Fig. 6-3. Les muscles de la cavité orale

Les lymphatiques (voir chap. 32 et fig. 32-5)

Ils ont une destinée différente selon la lèvre considérée.

Ceux de la lèvre supérieure et de l'angle de la bouche gagnent directement les nœuds lymphatiques submandibulaires, expliquant la gravité des cancers de la lèvre supérieure et de la commissure labiale.

Ceux de la lèvre inférieure gagnent les nœuds lymphatiques submandibulaires, mais après avoir fait relais dans les nœuds lymphatiques submentaux. Les lymphatiques de la ligne médiane peuvent se rendre indifféremment aux nœuds lymphatiques droits ou gauches (d'où la gravité des cancers de la ligne médiane).

Les nerfs

Les nerfs moteurs viennent du nerf facial (fig. 6-4). Leur atteinte se traduit par une chute de l'angle de la bouche et par la perte de la continence labiale. Les nerfs sensitifs viennent du plexus né du nerf infra-orbitaire, rameau terminal du nerf maxillaire pour la lèvre supérieure, et du nerf mentonnier, rameau terminal du nerf mandibulaire pour la lèvre inférieure.

Ces nerfs ont un trajet intra-osseux : le nerf infra-orbitaire peut être atteint par une fracture intéressant le maxillaire, le nerf mentonnier par une lésion intra-osseuse de la mandibule (tumeur, infection) mais pratiquement jamais par une fracture.

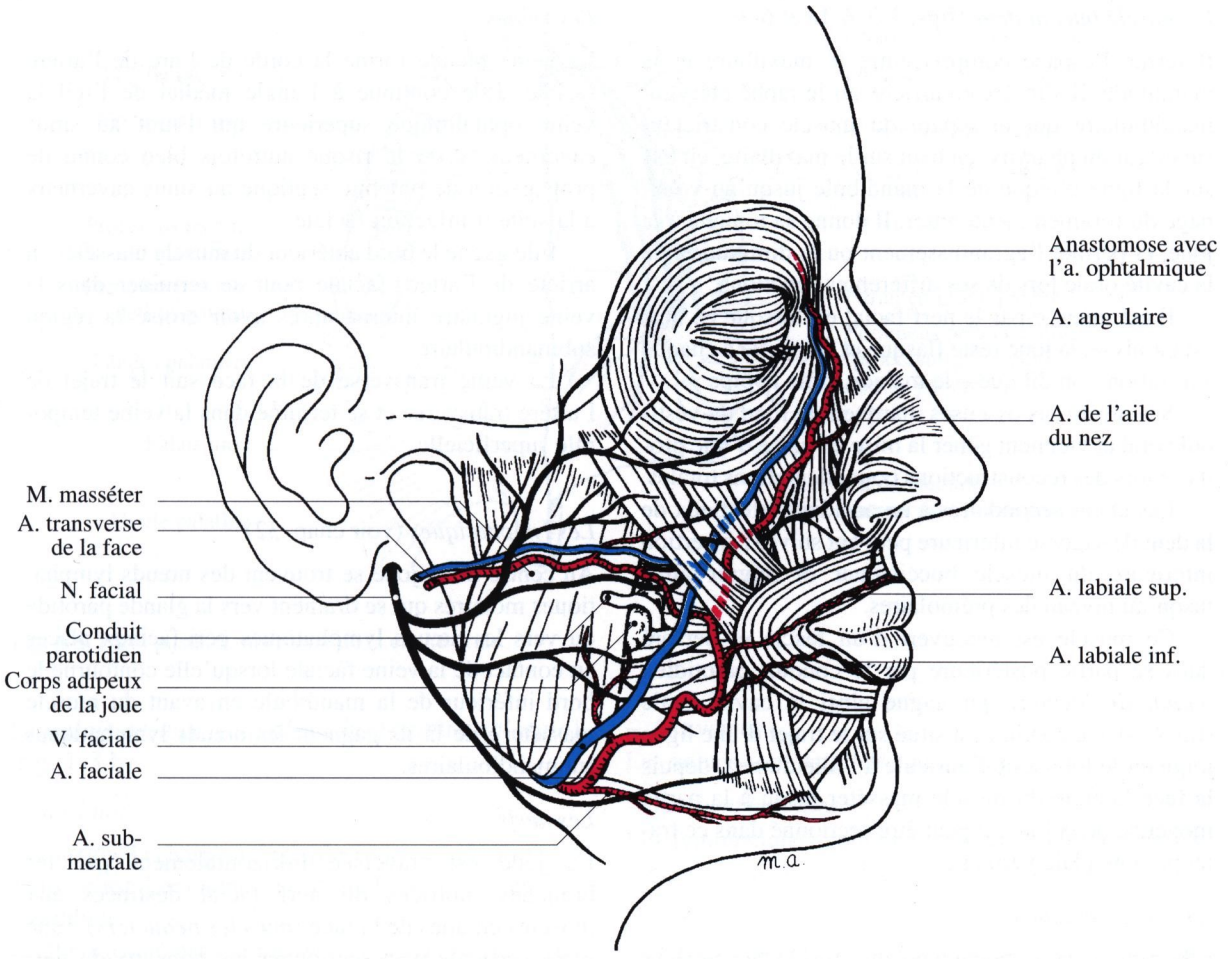

Fig. 6-4. Vascularisation et innervation motrice des joues

Les parois latérales
(figs. 6-1b, 6-3 et 6-4)

Les joues ferment latéralement la cavité orale et répondent en profondeur au muscle buccinateur qui est le véritable rideau de la joue. Elles se continuent en avant avec les lèvres et sont limitées en arrière par le bord antérieur du muscle masséter (fig. 6-4).

Structure

Elles comprennent également quatre plans : la peau, une couche adipeuse, le muscle buccinateur et la muqueuse.

La peau

Fine, richement vascularisée, sa coloration participe à l'expression des sentiments (pâleur, rougeur).

Le tissu adipeux

Il traduit l'embonpoint du sujet ; il comble les interstices musculaires et il est complété par une masse graisseuse lobulée bien individualisée, le corps adipeux de la joue (*boule graisseuse de Bichat*), qui s'insinue entre les muscles masticateurs ; apparaissant au bord antérieur du muscle masséter, il fait communiquer la joue, la fosse temporale et la fosse ptérygo-palatine *(arrière-fond de la fosse ptérygo-maxillaire).* Il sert de plan de glissement aux muscles masticateurs. Il favorise éventuellement la propagation d'infection et s'extériorise très facilement lors d'incisions intra-orales qui sectionnent le muscle buccinateur ; cette facilité d'extériorisation intra-orale permet de l'utiliser pour l'interposer entre la cavité du sinus maxillaire et la muqueuse orale et fermer ainsi des communications traumatiques oro-sinusales.

Le muscle buccinateur (figs. 3-3, 6-1a et 6-3)

Il ferme l'espace compris entre le maxillaire et la mandibule. Il s'insère en arrière sur le raphé ptérygo-mandibulaire qui le sépare du muscle constricteur supérieur du pharynx, en haut sur le maxillaire, en bas sur la ligne oblique de la mandibule jusqu'au voisinage du foramen mentonnier. Il donne sa tonicité à la joue, et permet l'agrandissement ou la diminution de la cavité orale lors de ses différentes fonctions.

Il est innervé par le nerf facial et, lorsque ce nerf est paralysé, la joue reste flasque et se gonfle à chaque expiration : on dit que « le malade fume la pipe ».

Ses insertions osseuses marquent le fond du vestibule oral et viennent gêner la mise en place d'une prothèse lors des reconstructions pour édentations totales.

Les abcès secondaires à un accident infectieux de la dent de sagesse inférieure peuvent suivre l'insertion inférieure du muscle buccinateur et migrer ainsi jusqu'au niveau des prémolaires.

Ce muscle est recouvert d'un fascia et perforé dans sa partie postérieure par le conduit parotidien *(canal de Sténon)* qui gagne ainsi la cavité orale (fig. 6-4). Ce conduit est situé sur le trajet d'une ligne joignant le lobule de l'auricule à l'aile du nez, depuis la face latérale du muscle masséter jusqu'à la partie moyenne de la joue. Il peut être sectionné dans ce trajet par une plaie verticale.

La couche muqueuse

Elle tapisse la face médiale du muscle buccinateur auquel elle adhère ; elle se recourbe pour former la gencive ; elle se continue en avant avec la muqueuse des lèvres, et en arrière avec celle du pharynx. Elle est marquée à la hauteur des molaires supérieures par l'ostium du conduit parotidien.

Vascularisation et innervation des joues

Les artères (fig. 6-4)

En bas et en avant se place l'arc de l'artère faciale. Cette branche de l'artère carotide externe apparaît au bord antérieur du muscle masséter où on peut la palper, puis elle décrit dans le plan graisseux des flexuosités qui la conduisent à l'angle oral, puis à l'angle médial de l'œil où elle se termine par l'artère angulaire qui s'unit par une anastomose non fonctionnelle avec l'artère supra-trochléaire, dernier rameau de l'artère ophtalmique. La partie haute de la joue est parcourue par l'artère transverse de la face qui naît de l'artère temporale superficielle et suit le trajet du conduit parotidien pour se perdre en avant dans le plan musculo-cutané.

Les veines

La veine faciale forme la corde de l'arc de l'artère faciale. Elle continue à l'angle médial de l'œil la veine ophtalmique supérieure qui l'unit au sinus caverneux, d'où le risque autrefois bien connu de propagation de phlébite septique au sinus caverneux à la suite d'infection faciale.

Elle gagne le bord antérieur du muscle masséter en arrière de l'artère faciale pour se terminer dans la veine jugulaire interne après avoir croisé la région submandibulaire.

La veine transverse de la face suit le trajet de l'artère transverse et se termine dans la veine temporale superficielle.

Les lymphatiques (voir chap. 32)

Au centre de la joue se trouvent des nœuds lymphatiques molaires qui se drainent vers la glande parotide ou vers les nœuds lymphatiques péri-faciaux placés au contact de la veine faciale lorsqu'elle contourne le bord inférieur de la mandibule en avant du muscle masséter ; de là ils gagnent les nœuds lymphatiques submandibulaires.

Les nerfs

La joue est traversée horizontalement par les branches motrices du nerf facial destinées aux muscles cutanés de la face *(muscles peauciers)* ; une plaie verticale peut sectionner les rameaux du nerf facial. Les nerfs sensitifs viennent du nerf trijumeau essentiellement par le nerf buccal, branche du nerf mandibulaire, pour la moitié inférieure et du nerf infra-orbitaire, branche du nerf maxillaire, pour la moitié supérieure.

La paroi postéro-supérieure (fig. 6-5)

Elle sépare la cavité orale de la cavité nasale et comprend deux parties :

– une antérieure, horizontale, osseuse, solide qui porte les arcades dentaires : le palais osseux [ou palais dur] *(voûte palatine)* ;

– une postérieure, verticale, musculaire, mobile : c'est le voile du palais [ou palais mou] qui intervient dans la déglutition en orientant les aliments vers le pharynx, et lors de la phonation en permettant le passage de l'air soit vers la cavité orale, soit vers la cavité nasale. Indirectement, il joue un rôle dans l'audition en participant à l'ouverture de la trompe auditive.

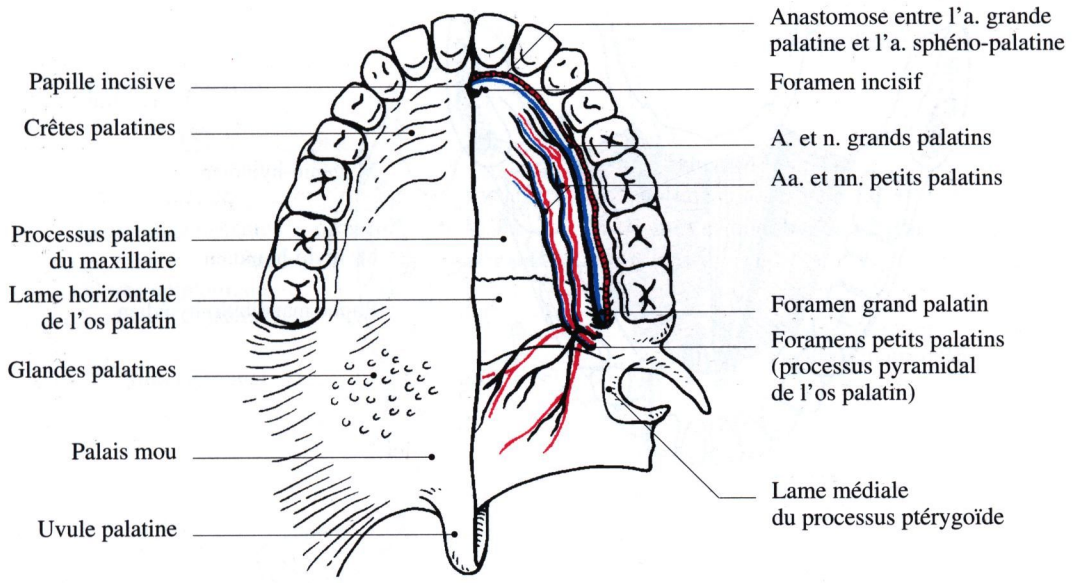

Fig. 6-5. Paroi postéro-supérieure de la cavité orale

Le palais osseux [ou palais dur] (voûte palatine) (fig. 1-3 b)

Description

Il constitue la charpente ogivale, osseuse, qui porte les dents, c'est l'enclume sur laquelle vient frapper la mandibule.

Il est formé par l'union des processus palatins *(ap. palatines)* des maxillaires et des lames horizontales des os palatins. Il est perforé en avant par le canal incisif *(canal palatin antérieur)* et en arrière par le canal grand palatin (*canal palatin postérieur).*

Il est recouvert d'une muqueuse qui présente en avant une saillie médiane, la papille incisive, qui recouvre le foramen incisif, et latéralement des saillies transversales ou plis palatins transverses. Une couche de glandes orales accessoires occupe la partie postérieure et peut être à l'origine de tumeurs salivaires.

Vascularisation et innervation (fig. 6-5)

Les vaisseaux et les nerfs sont placés à la face profonde de la muqueuse sur chaque partie latérale de la voûte.

– *Les artères*

Les artères viennent de l'artère sphéno-palatine *(a. naso-palatine)* par le canal incisif, et de l'artère palatine descendante par le canal grand palatin. Cette dernière se ramifie en artère grande palatine et artères petites palatines.

– *Les veines*

Les veines sont parallèles aux artères.

– *Les lymphatiques*

Les lymphatiques vont en arrière rejoindre les nœuds lymphatiques jugulo-digastriques (voir chap. 32)

– *Les nerfs*

Les nerfs viennent du nerf maxillaire : nerf naso-palatin *(n. sphéno-palatin interne)* par le canal incisif, nerf grand palatin *(n. palatin antérieur)* par le canal grand palatin et nerfs petits palatins et palatins accessoires *(nn. palatins postérieurs)* par les canaux petits palatins.

Le seul pédicule important est postéro-latéral : les éléments qui sortent du foramen incisif peuvent être sectionnés ; par contre, le pédicule postéro-latéral doit être respecté : il assure la vitalité de la muqueuse palatine. Les incisions chirurgicales doivent donc être antéro-postérieures.

Le voile du palais [ou palais mou]

C'est la partie postérieure, mobile de la paroi supérieure. Le voile du palais est décrit au chapitre 25.

La paroi inférieure (figs. 6-6 et 7-2b)

Elle est représentée par le plancher oral occupé au centre par la langue.

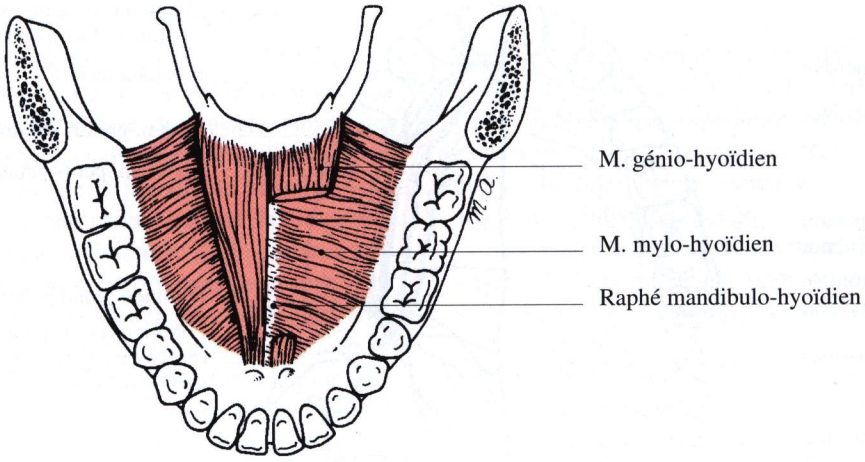

a

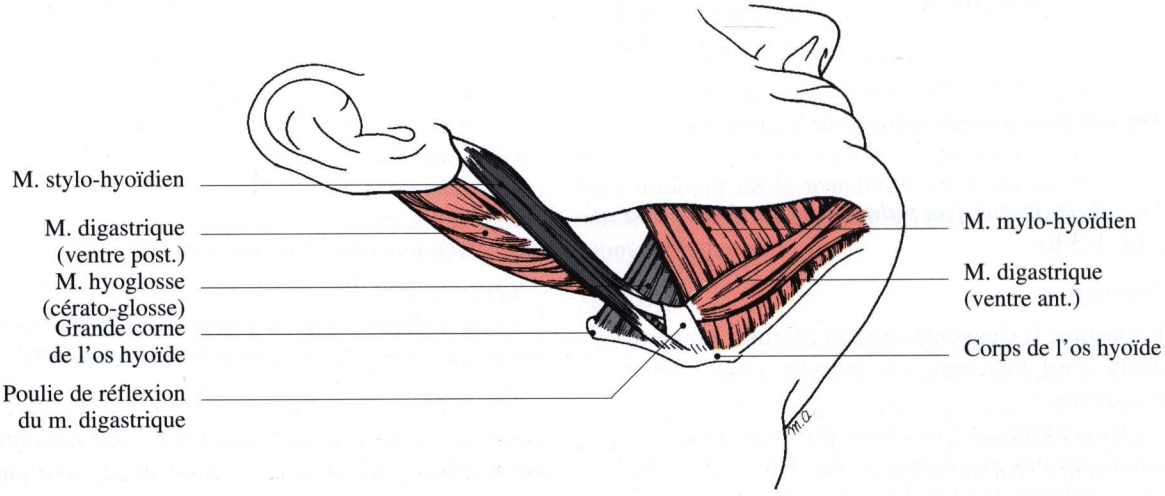

b

Fig. 6-6. Le plancher oral. **a** Vue supérieure ; **b** vue inféro-latérale

Le plancher oral (figs. 6-6, 6-15 et 7-6)

Il comprend l'ensemble des formations situées entre la langue et la mandibule.

Il est constitué par trois muscles et sépare deux loges : la loge sublinguale et la loge submandibulaire.

Les muscles

Ils sont pairs et symétriques : muscle mylo-hyoïdien, ventre antérieur du muscle digastrique, et muscle génio-hyoïdien.

– *Le muscle mylo-hyoïdien* est un muscle plat qui naît de la ligne mylo-hyoïdienne de la mandibule, et gagne le corps de l'os hyoïde (figs. 6-6 a, 6-6 b et 7-6). Sur la ligne médiane, les deux muscles mylo-hyoïdiens constituent un raphé en entrecroisant leurs fibres (fig. 7-2 b). La direction des fibres, bien individualisées, obliques d'avant en arrière et de haut en bas, permet de reconnaître facilement ce muscle qui représente à lui seul un véritable plancher oral fermé en avant, ouvert en arrière vers la région cervicale.

– *Le ventre antérieur du muscle digastrique* est situé au-dessous du muscle mylo-hyoïdien ; il croise le bord latéral du muscle mylo-hyoïdien depuis la fosse digastrique de la mandibule jusqu'au corps de l'os hyoïde (fig. 6-1b).

Le muscle géno-hyoïdien est situé au-dessus du mylo-hyoïdien depuis l'épine mentonnière *(apophyse géni)* inférieure jusqu'au corps de l'os hyoïde.

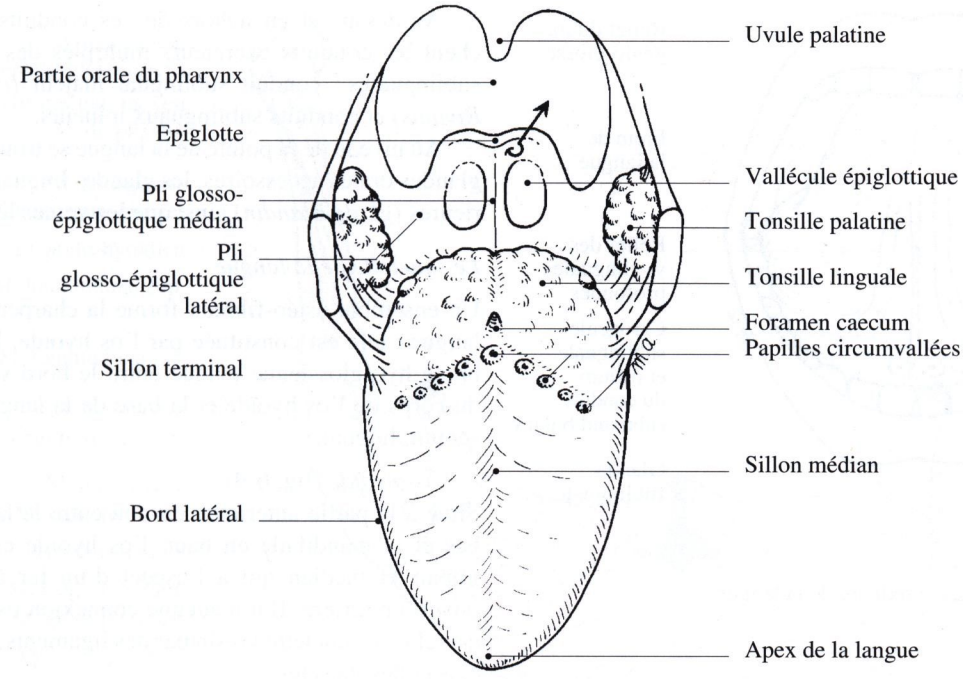

Fig. 6-7. Le dos de la langue

La loge sublinguale

C'est un espace situé entre la langue et la mandibule, au-dessus du muscle mylo-hyoïdien, où se situe la glande sublinguale et le croisement du nerf lingual et du conduit submandibulaire *(canal de Wharton)*. C'est à ce niveau que l'on peut palper un calcul dans le conduit submandibulaire et que l'on peut l'enlever par ouverture de ce conduit excréteur (voir chap. 7).

La glande sublinguale peut facilement être prélevée à ce niveau pour faire une étude microscopique du fonctionnement général des glandes salivaires (fig. 6-1b).

La loge submandibulaire

Elle se situe sur la face latérale du muscle mylo-hyoïdien (voir chap. 7). Le conduit submandibulaire rejoint la cavité orale en contournant le bord postérieur du muscle mylo-hyoïdien.

La langue

C'est un organe musculaire qui intervient dans la phonation, la déglutition et la mastication. Elle est située au-dessus de l'os hyoïde et de l'entrée du larynx.

Description

Elle comprend deux parties : la racine [ou base] de la langue qui est fixe, et le corps de la langue qui est mobile et se termine par la pointe de la langue.

Ces deux parties sont séparées par les papilles circumvallées *(caliciformes)* constituant le V lingual situé sur le dos de la langue en avant du sillon terminal et du foramen caecum de la langue. Ce V lingual est ouvert en avant. La partie constituant la racine de la langue est pratiquement verticale et regarde le pharynx, ce qui rend difficile son exploration.

D'autre part les lésions situées à ce niveau, les cancers en particulier, s'étendent rapidement aux autres éléments du carrefour aéro-digestif.

La pointe de la langue est, par contre, bien visible et ses lésions sont plus faciles à diagnostiquer et à traiter.

Structure

La langue est constituée par une muqueuse qui recouvre des muscles.

La muqueuse comprend deux faces : dorsale et inférieure.

– *Le dos de la langue* (fig. 6-7)

Elle porte les papilles gustatives les plus développées constituant le V lingual. En arrière du V lingual se trouvent des papilles qui vont assurer la perception des aliments amers.

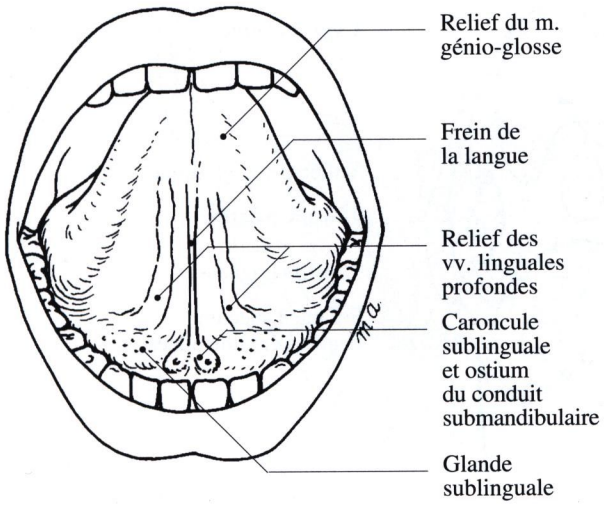

Fig. 6-8. La face inférieure de la langue

En avant du V lingual se fait la perception du sucré sur la partie médiane et du salé sur les bords latéraux de la langue.

Sur les bords latéraux du corps de la langue, se situent des papilles bien développées et facilement visibles : les papilles foliées.

En arrière du V lingual et au centre, se trouve une invagination de la muqueuse qui constitue le foramen caecum de la langue. Il correspond à l'origine de la glande thyroïde qui, chez l'embryon, se forme à partir d'une évagination de la muqueuse linguale et constitue un canal thyréoglosse qui se dirige à travers la base de la langue pour rejoindre la région infra-hyoïdienne médiane où se situe ultérieurement la glande thyroïde. Ce canal s'oblitère chez l'adulte et il ne persiste alors que la dépression médiane (voir chap. 29).

Anormalement sa persistance peut être à l'origine de kystes médians infra-hyoïdiens congénitaux du cou. Plus en arrière, se trouvent les tonsilles *(amygdales)* linguales. A ce niveau, les veines linguales peuvent être à l'origine de varices.

– *La face inférieure* (fig. 6-8)
Elle comporte un repli muqueux médian, le frein de la langue, qui la rattache à la gencive. S'il est anormalement court, il peut venir gêner la fonction et la section de ce frein peut être nécessaire.

De part et d'autre du frein de la langue se trouvent deux petites surélévations, les caroncules sublinguales, où s'abouchent les conduits submandibulaires *(canaux de Wharton).*

Au-dessus et en dehors de ces conduits débouchent les conduits excréteurs multiples des glandes sublinguales : conduit sublingual majeur *(canal de Rivinus)* et conduits sublinguaux mineurs.

Au niveau de la pointe de la langue se trouvent des glandes orales accessoires, les glandes linguales antérieures *(gl. de Blandin)* ainsi que les veines linguales.

Le squelette de la langue

Un ensemble ostéo-fibreux forme la charpente de la langue ; elle est constituée par l'os hyoïde, la membrane hyo-glossienne tendue entre le bord supérieur du corps de l'os hyoïde et la base de la langue, et le septum lingual.

– *L'os hyoïde* (fig. 6-9)
Situé à la partie antérieure du cou entre le larynx en bas et la mandibule en haut, l'os hyoïde est un os impair et médian qui a l'aspect d'un fer à cheval ouvert en arrière. Il n'a aucune connexion osseuse et est relié au squelette voisin par des ligaments, des fascias et des muscles.

Il comprend cinq parties : un corps médian disposé transversalement et prolongé latéralement par les grandes cornes de l'os hyoïde ; à l'union du corps et des grandes cornes se détachent du bord supérieur de l'os les petites cornes de l'os hyoïde.
– Le corps de l'os hyoïde : c'est une lame osseuse aplatie d'avant en arrière, disposée transversalement, légèrement convexe en avant, à laquelle on décrit deux faces, antérieure et postérieure et deux bords, supérieur et inférieur.

La face antérieure est divisée en deux parties égales et symétriques par une crête mousse verticale située sur la ligne médiane ; sur la partie supérieure de cette crête s'insère la base du septum lingual.

Les deux moitiés de la face antérieure sont elles-mêmes subdivisées par une crête transversale en deux facettes : les facettes supérieures donnent insertion au muscle génio-hyoïdien, les facettes inférieures donnent insertion aux muscles génio-hyoïdien, hyo-glosse, mylo-hyoïdien et omo-hyoïdien.

La face postérieure, concave en arrière, répond à la membrane thyro-hyoïdienne dont elle est séparée par un tissu celluleux lâche ; elle donne insertion au muscle thyro-hyoïdien à ses extrémités latérales.

Le bord supérieur donne insertion à la membrane hyo-glossienne et à la membrane thyro-hyoïdienne, ainsi qu'à quelques fibres du muscle génio-glosse.

Le bord inférieur donne insertion près de la ligne médiane au muscle sterno-hyoïdien, et latéralement

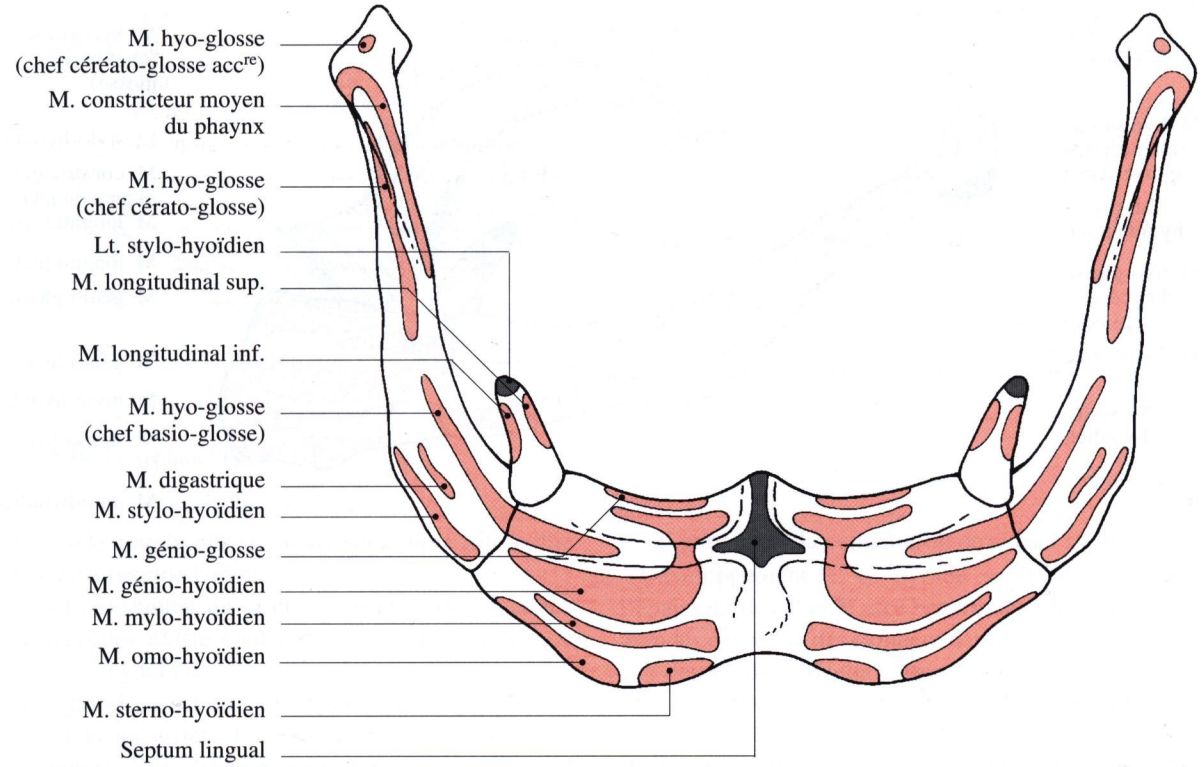

a

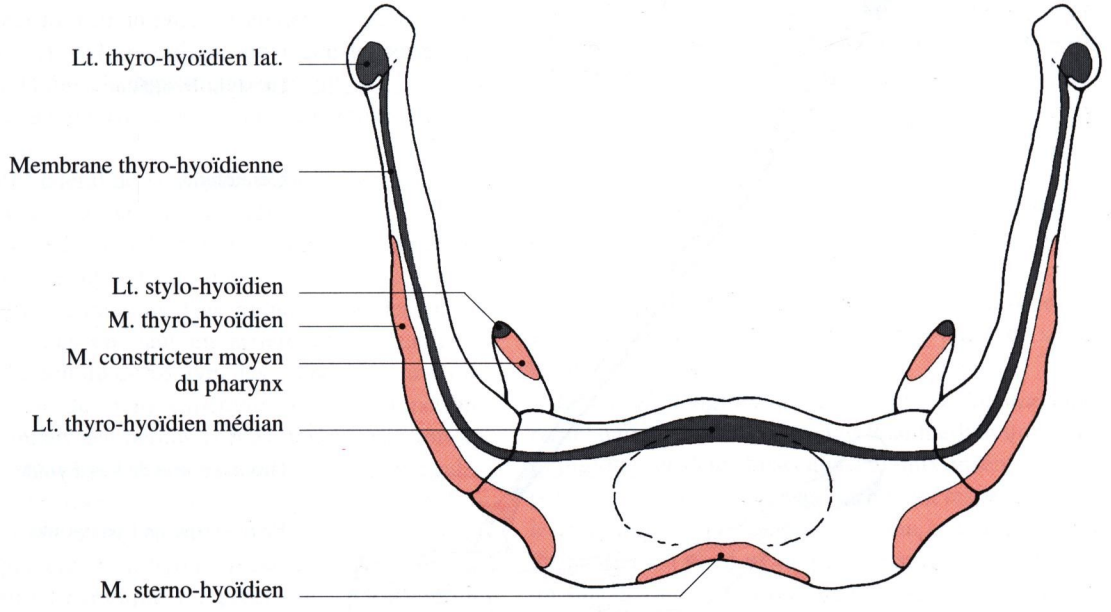

b

Fig. 6-9. L'os hyoïde. **a** Vue ventrale ; **b** vue dorsale

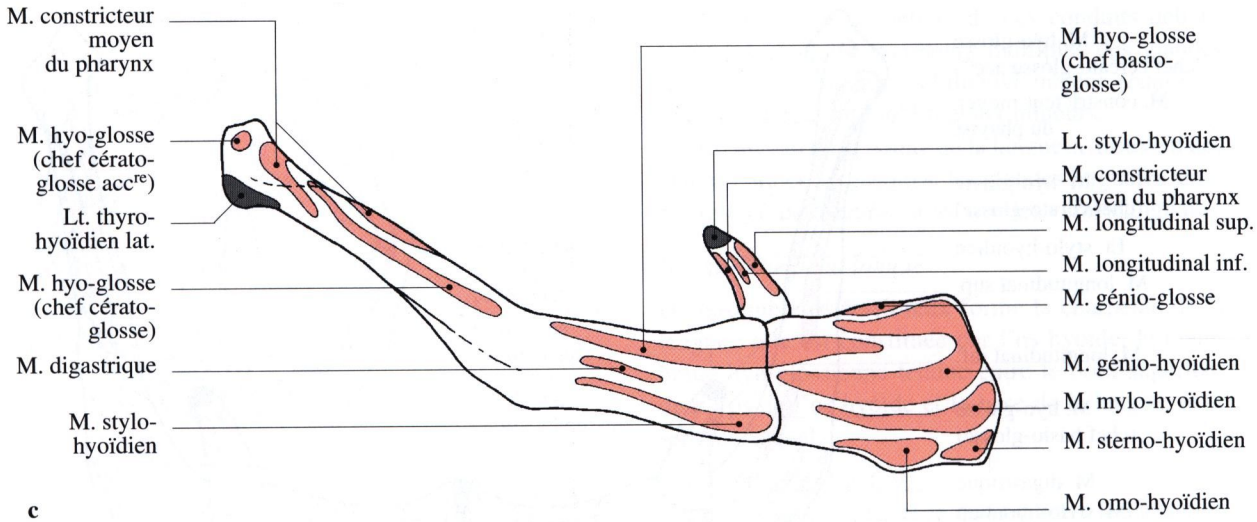

c

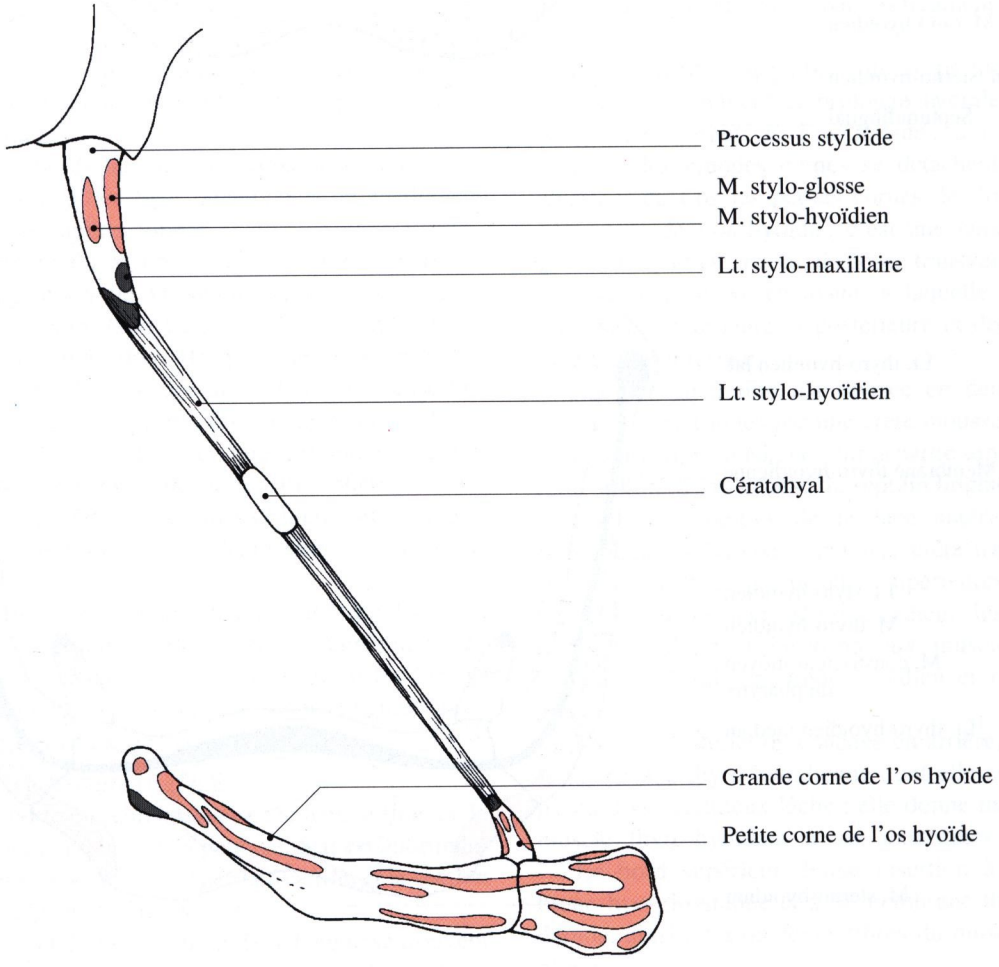

d

Fig. 6-9. L'os hyoïde. **c** Vue latérale ; **d** appareil hyoïdien

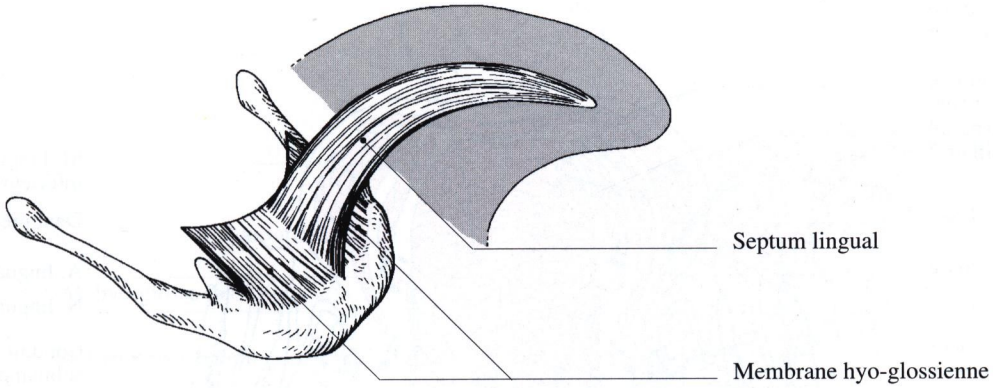

Fig. 6-10. Le septum lingual

au muscle omo-hyoïdien, au niveau d'une petite saillie appelée tubercule latéral.

Au croisement de la crête verticale et des crêtes transversales existe également une petite saillie : le tubercule hyoïdien.

– Les grandes cornes de l'os hyoïde prolongent latéralement et en arrière les extrémités du corps. Leurs extrémités dorsales se terminent par un renflement irrégulier : le tubercule de la grande corne sur lequel s'insèrent le ligament thyro-hyoïdien latéral et un muscle cérato-glosse accessoire.

On décrit habituellement deux faces à la grande corne : sur la face supéro-latérale s'insèrent le muscle constricteur moyen du pharynx en arrière, les muscles hyo-glosse et stylo-hyoïdien, ainsi que la poulie de réflexion du muscle digastrique en avant.

Sur la face inféro-latérale s'insère le muscle thyro-hyoïdien.

Le bord latéral de la grande corne donne insertion également au muscle thyro-hyoïdien.

Le bord médial de la grande corne donne insertion à la membrane thyro-hyoïdienne.

– Les petites cornes de l'os hyoïde sont des petits osselets dirigés en haut en arrière et latéralement, situés à l'union du corps avec les grandes cornes, qui se détachent du bord supérieur de cette jonction.

Le sommet des petites cornes donne insertion au ligament stylo-hyoïdien sous lequel s'insèrent également les muscles constricteur moyen du pharynx, lingual supérieur et lingual inférieur.

Le ligament stylo-hyoïdien est un cordon fibreux tendu entre l'extrémité du processus styloïde et le sommet de la petite corne de l'os hyoïde.

Dans l'ensemble sa direction est oblique en bas en avant et médialement et il longe sur tout son trajet le muscle stylo-hyoïdien.

Il participe à la constitution du rideau stylien.

– Développement. L'os hyoïde se développe dans l'épaisseur des 2e et 3e arcs branchiaux : le corps et les grandes cornes se développent dans le 3e arc branchial aux dépens de la tigelle cartilagineuse de cet arc, tandis que la petite corne naît dans le 2e arc ou arc hyoïdien ainsi que le processus styloïde de l'os temporal et le ligament stylo-hyoïdien aux dépens de la partie inférieure du cartilage de Rechert.

– *Le septum lingual* (fig. 6-10)

C'est une lame fibreuse verticale, falciforme, aplatie transversalement, qui s'insère en bas sur le milieu de la membrane hyo-glossienne et monte entre les muscles génio-glosses pour se terminer par une extrémité effilée vers la pointe de la langue.

Les muscles de la langue (figs. 6-11 et 6-12)

Ils sont au nombre de dix sept.

Les principaux s'attachent sur les éléments osseux de voisinage : c'est-à-dire sur l'os hyoïde, la mandibule et la base du crâne.

Un seul de ces muscles est impair : le muscle longitudinal supérieur, les autres sont pairs et symétriques.

– *Le muscle longitudinal supérieur (m. lingual supérieur)* naît en arrière par un faisceau médian inséré sur l'épiglotte, et deux faisceaux latéraux insérés sur les petites cornes de l'os hyoïde soulevant respectivement les plis glosso-épiglottiques médian et latéraux. Il se dirige en haut et en avant pour recouvrir toute la face dorsale des autres muscles de la langue et se termine à la face profonde de la muqueuse.

Sa contraction abaisse et raccourcit la langue.

– *Le muscle génio-glosse* se détache de l'épine mentonnière [géni] *(ap. géni supérieure)* et rayonne vers la

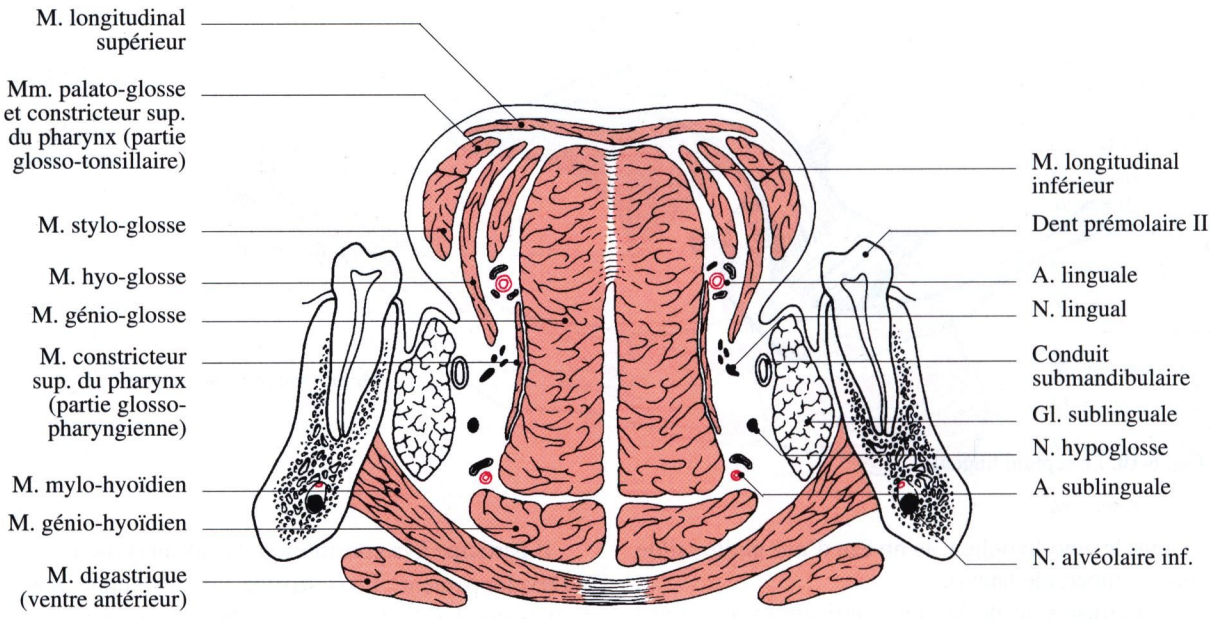

Fig. 6-11. Muscles de la langue. Coupe frontale semi-schématique

pointe et la face dorsale de la langue, la membrane hyo-glossienne et le bord supérieur du corps de l'os hyoïde (fig. 6-15).

Aplati transversalement, il est séparé du muscle génio-glosse controlatéral par le septum lingual en haut et une mince couche de tissu cellulaire en bas.

Il tire la langue vers l'avant et l'applique sur le plancher oral. La section de cet élément musculaire entraîne une chute de la langue vers l'arrière, obstruant les voies respiratoires, ce qui peut se voir lors d'une fracture antérieure parasymphysaire bilatérale de la mandibule.

– *Le muscle longitudinal inférieur (m. lingual inférieur)* se détache de la petite corne de l'os hyoïde pour se diriger en haut et en avant, longer la face latérale du muscle génio-glosse et se terminer à la face profonde de la muqueuse de la pointe de la langue ; sa contraction abaisse et rétracte la langue.

– *Le muscle hyo-glosse* s'insère sur l'os hyoïde par deux faisceaux, l'un sur le corps (basio-glosse), l'autre sur la grande corne (cérato-glosse). Il se dirige en haut et en avant sur la face latérale des muscles génio-glosse et longitudinal inférieur et se termine en éventail sur le septum lingual.

Sa contraction abaisse et rétracte la langue.

– *Le muscle stylo-glosse* prend son origine sur le processus styloïde de l'os temporal et le ligament stylo-mandibulaire ; oblique en bas, en avant et latéralement, il se termine dans le septum lingual, les fibres supérieures formant un éventail sur la face dorsale de la langue, les fibres inférieures traversant les muscles hyo-glosse et longitudinal inférieur.

Ce muscle tire la langue en haut et en arrière, en l'élargissant.

– *Le muscle transverse de la langue* est situé dans l'épaisseur de la langue : il est formé de fibres qui vont des faces latérales du septum à la face profonde de la muqueuse du bord latéral de la langue.

Sa contraction rétrécit la langue et contribue à sa propulsion.

– *Le muscle palato-glosse (m. glosso-staphylin)* déjà cité avec le voile du palais, se détache de la face ventrale de l'aponévrose palatine, descend en formant l'arc palato-glosse qui limite latéralement l'isthme du gosier (fig. 6-6) et se termine dans la langue par des fibres longitudinales et transversales.

– *La partie glosso-pharyngienne du muscle constricteur supérieur du pharynx (m. pharyngo-glosse)* s'insère sur le bord latéral de la langue.

– *La partie glosso-tonsillaire du muscle constricteur supérieur du pharynx (m. amygdalo-glosse)* est un faisceau musculaire inconstant qui naît de la tunique fibreuse du pharynx au niveau de la face latérale de la

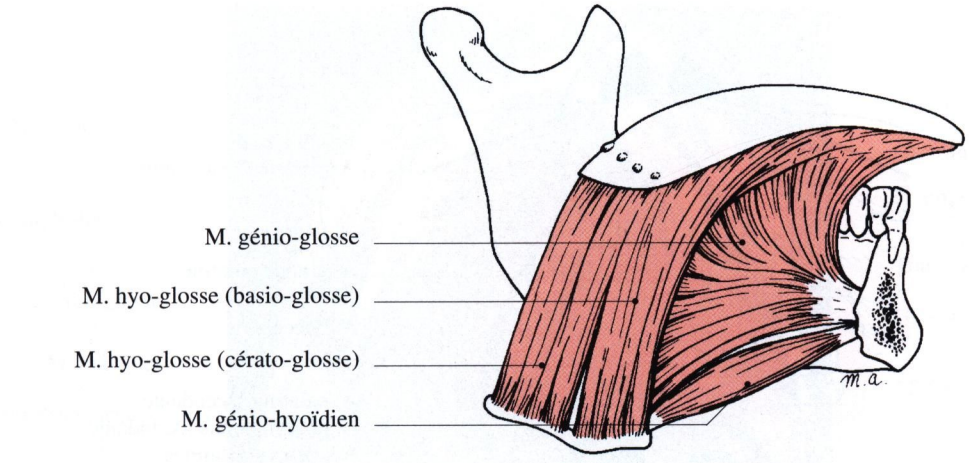

Fig. 6-12. Muscles de la langue : vue latérale

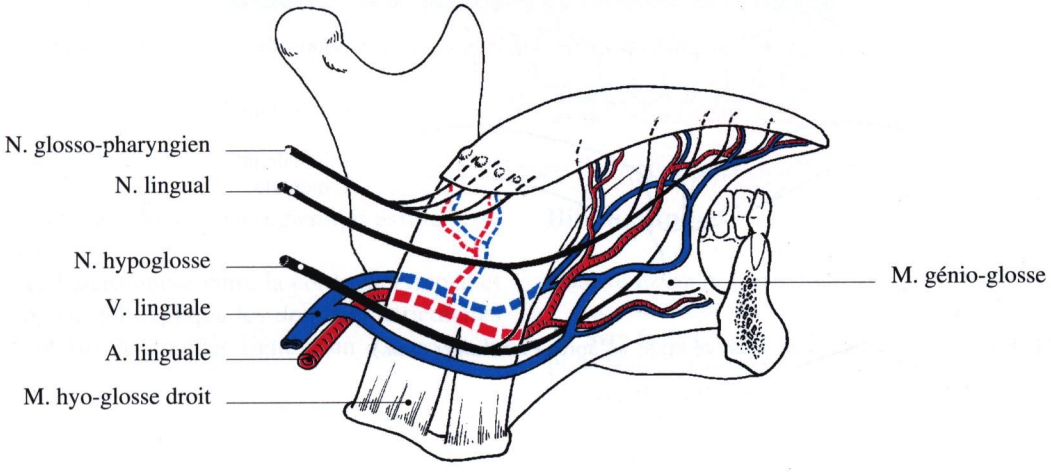

Fig. 6-13. Les vaisseaux et les nerfs de la langue

capsule tonsillaire et se termine dans l'épaisseur de la racine de la langue.

Les différentes masses musculaires sont intriquées, difficiles à différencier mais elles laissent sur la ligne médiane un espace : l'espace centro-lingual où peuvent se former les abcès de la langue. Cet espace débouche sur les voies respiratoires. Les abcès linguaux peuvent gêner la respiration et l'incision d'un abcès de la langue se fait par voie cutanée médiane, au-dessus de l'os hyoïde et au-dessous de la mandibule.

Les vaisseaux et les nerfs (figs. 6-13 et 6-14)

– *Les artères*

L'artère linguale est une collatérale de l'artère carotide externe (fig. 5-1). Elle suit la langue pour se terminer au bord antérieur du muscle hyo-glosse en une artère profonde de la langue *(a. ranine)* et une artère sublinguale qui est destinée à la glande sublinguale et à la région médiane de la mandibule.

De l'artère linguale partent en arrière les rameaux dorsaux de la langue qui vascularisent la langue en

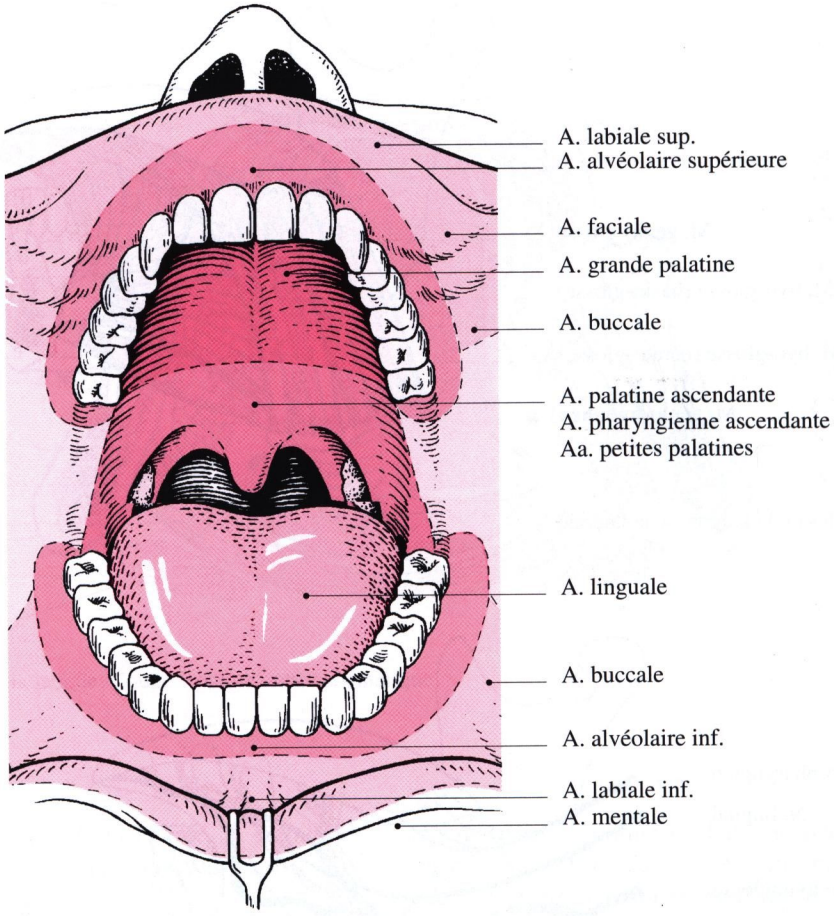

Fig. 6-14. Territoires vasculaires de la cavité orale. (d'après Piehslinger et al.)

arrière du V lingual. Les deux artères linguales sont anastomosées sur la ligne médiane par le biais des deux artères profondes de la langue. De chaque artère profonde de la langue partent les branches collatérales pour la muqueuse linguale en avant du V lingual.

– *Les veines* (voir chap. 31)

Leur disposition est parallèle aux artères. Les veines linguales (veines dorsales de la langue, veine satellite du nerf hypoglosse, veine profonde de la langue) se regroupent en un tronc commun qui se jette dans la veine jugulaire interne (fig. 5-5).

– *Les lymphatiques* (voir chap. 32)

Ils sont très importants. Les lymphatiques de la pointe se drainent vers les nœuds lymphatiques submentaux et submandibulaires. Ils vont rejoindre ensuite les nœud jugulo-digastriques.

Les lymphatiques de la base de la langue vont directement aux nœuds lymphatiques jugulo-digastriques. Enfin, les parties médianes se drainent indifféremment du côté droit et du côté gauche, d'où la gravité des cancers médians.

– *Les nerfs*

La langue est un organe moteur, sensitif et sensoriel. L'innervation motrice est assurée par le nerf hypoglosse qui innerve tous les muscles de la langue à l'exception du muscle stylo-glosse, innervé par le nerf glosso-pharyngien.

Sur le plan sensitif et sensoriel : en avant du V lingual, l'innervation sensitive est assurée par le nerf lingual, branche du nerf mandibulaire (nerf trijumeau) (fig. 8-18), et l'innervation sensorielle par le nerf intermédiaire *(n. de Wrisberg)* via la partie distale du nerf lingual et la corde du tympan ; en arrière du V lin-

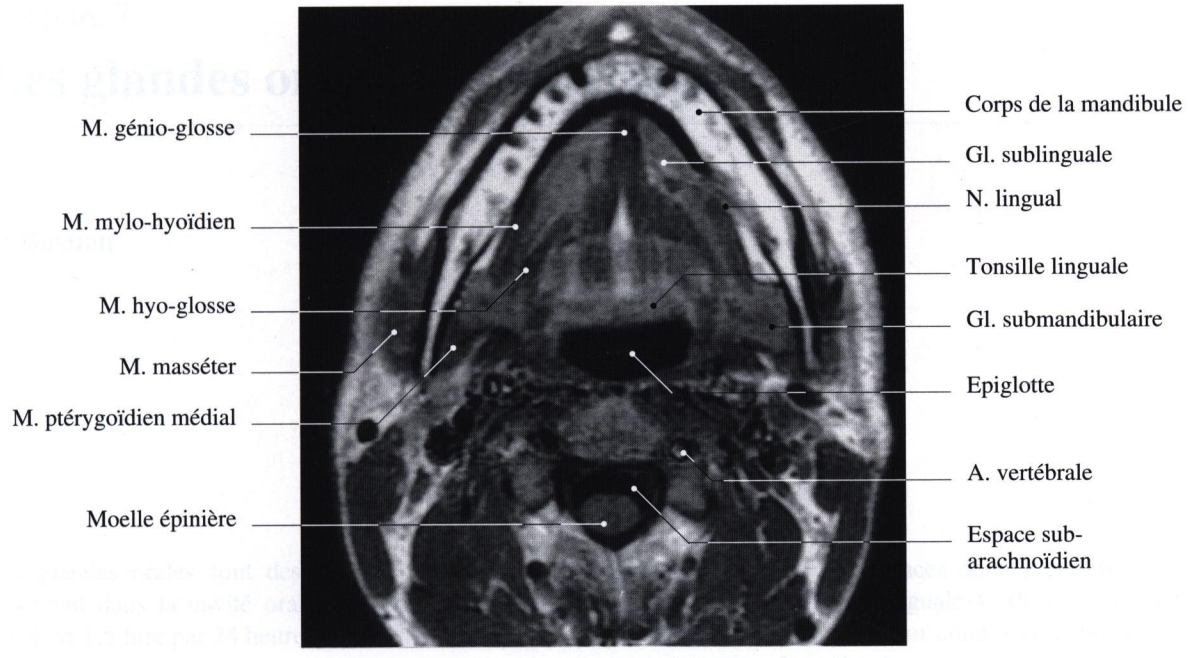

Fig. 6-15. Coupe axiale intéressant le plancher de la cavité orale (IRM en pondération T1)

gual, c'est le nerf glosso-pharyngien qui assure cette innervation.

A noter l'anastomose entre la corde du tympan et le nerf lingual qui explique les douleurs auriculaires qui peuvent être le premier signe d'un cancer de la langue.

Bibliographie

Manière-Ezvan A, Duval JM, Darnault P (1993) Ultrasonic assessment of the anatomy and fuction of the tongue. Surg Radiol Anat 15: 55-61

Piehslinger E, Chouéki A, Chouéki-Guttenbrunner, Lembacher H (1991) Arterial supply of the oral mucosa. Acta Anat 142: 374-378

Chapitre 7

Les glandes orales [ou salivaires]

D Bastian

Les glandes orales sont des glandes exocrines qui s'ouvrent dans la cavité orale et sécrètent la salive (environ 1,5 litre par 24 heures).

Elles sont classées en deux catégories, les glandes orales principales et les petites glandes orales.

Les glandes orales [ou salivaires] principales sont des amas glandulaires macroscopiquement individualisés en dehors de la muqueuse orale et entourés d'une capsule conjonctive. Ce sont de chaque côté : les glandes parotide, submandibulaire et sublinguale. Elles forment avec celles du côté opposé un arc glandulaire concentrique à la mandibule, ou collier des glandes orales. Elles présentent un ou plusieurs conduits excréteurs qui s'ouvrent dans la cavité orale. Leur sécrétion est déclenchée par des stimulus olfactifs, visuels, gustatifs ou psychiques.

D'une façon générale les glandes principales sont situées chacune dans une région limitée par des parois formées par des muscles, os, tendons, ligaments, fascias, lames fibreuses. Entre la capsule conjonctive de la glande et les parois de la région se trouve du tissu conjonctif. C'est en clivant ce tissu conjonctif plus ou moins serré que l'on procède à l'exérèse de la glande (ce tissu conjonctif est parfois appelé, à tort, aponévrose).

Les petites glandes orales ou glandes accessoires sont des petits îlots glandulaires très nombreux (environ un millier), disséminés dans l'épaisseur de la muqueuse buccale. Leur sécrétion est permanente. On en trouve à la face interne des joues et des lèvres (glandes orales et glandes molaires), dans la muqueuse qui recouvre le palais osseux (glandes palatines) et les faces dorsale et inférieure de la langue (glandes linguales). Plus elles sont proches du pharynx, plus leur composante muqueuse est importante. Les glandes situées à proximité des papilles gustatives sont séreuses.

La glande parotide

La glande parotide (para = à côté, otis = oreille) est située sous le méat acoustique externe, en arrière de la branche de la mandibule, en avant du muscle sterno-cléido-mastoïdien. Elle occupe la région parotidienne et possède un conduit excréteur long de 4 cm, le conduit parotidien *(c. de Sténon)*, qui s'ouvre dans le vestibule de la cavité orale. C'est une glande séreuse pure qui sécrète une salive riche en ptyaline dont la viscosité facilite la déglutition. Elle pèse environ 25 grammes.

Les parois de la région parotidienne (figs. 7-1 et 7-2)

La région parotidienne a la forme d'un prisme triangulaire présentant trois faces, latérale, antérieure et postérieure, et deux extrémités supérieure et inférieure.

La paroi latérale

C'est la voie d'abord chirurgicale de la glande. La peau dessine une gouttière verticale étroite entre le bord postérieur du muscle masséter et le bord anté-

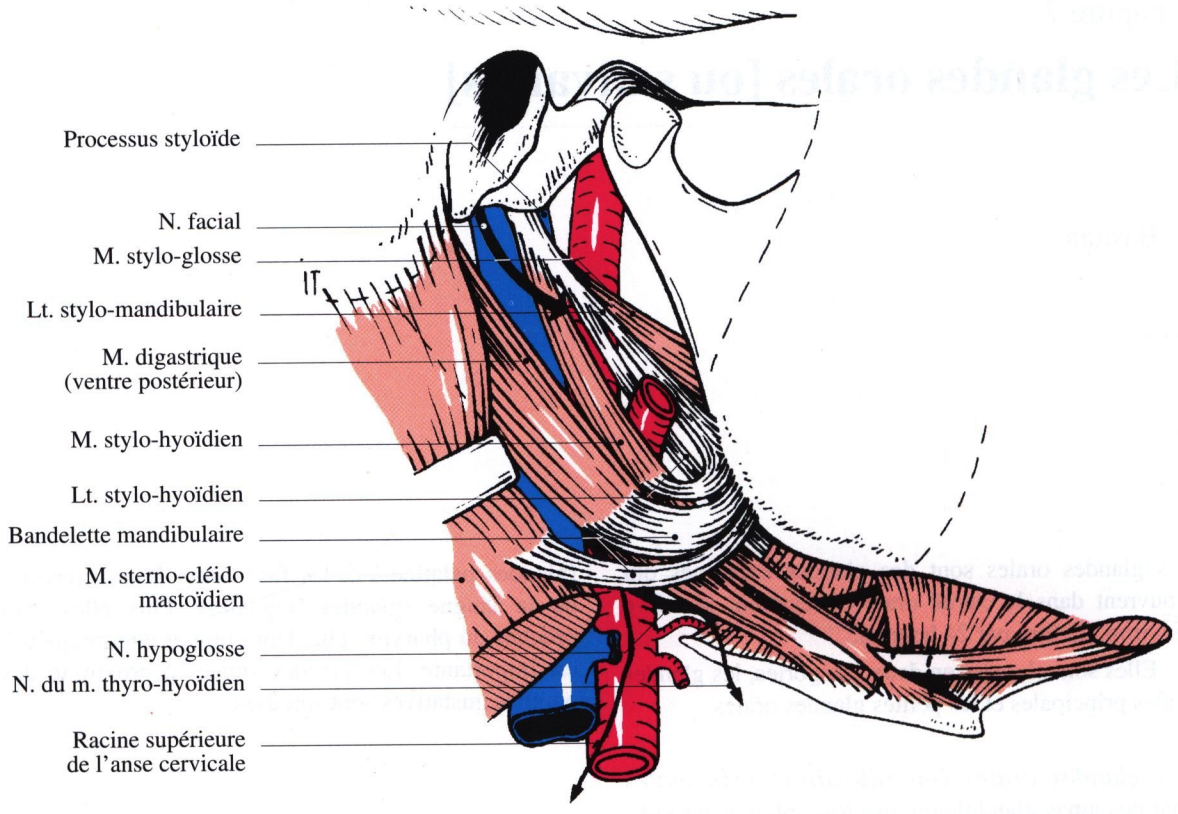

Fig. 7-1. Vue latérale de la région parotidienne droite

rieur du muscle sterno-cléido-mastoïdien. Sous la peau, se trouve une mince couche de tissu adipeux parcourue par quelques rameaux du nerf grand auriculaire ainsi que par des éléments lymphatiques. La lame superficielle du fascia cervical, après avoir engainé le muscle sterno-cléido-mastoïdien, s'étend en pont sur la face latérale de la glande jusqu'au fascia massétérique. Elle est doublée à ce niveau par le système musculo-aponévrotique superficiel (voir chap. 3). La paroi latérale de la région est donc formée par le bord antérieur du muscle sterno-cléido-mastoïdien et par le fascia cervical. La glande n'est normalement pas palpable.

La paroi antérieure

Elle est formée dans le sens latéro-médial par :
– le bord postérieur du muscle masséter,
– le bord postérieur de la branche de la mandibule,
– le muscle ptérygoïdien médial situé en arrière du fascia interptérygoïdien. Le bord postérieur de ce fascia est épaissi en ligament tympano-mandibulaire (né de la fissure tympano-squameuse) et ligament sphéno-mandibulaire (inséré sur l'épine de l'os sphénoïde).

Sur la face médiale du muscle ptérygoïdien médial, la parotide envoie un prolongement vers la paroi latérale du pharynx. Ce prolongement est recouvert par un mince feuillet fibreux qui s'étend du ligament sphéno-mandibulaire au ligament stylo-mandibulaire.

Un orifice est formé entre le col de la mandibule et le ligament tympano-mandibulaire, c'est la **boutonnière rétro-condylienne** *(b. de Juvara)*. Il fait communiquer la région parotidienne avec la fosse infra-temporale et livre passage à un pédicule vasculo-nerveux horizontal formé de haut en bas par le nerf auriculo-temporal (V3), la veine et l'artère maxillaires.

La paroi postérieure

Elle est formée par la partie latérale du **diaphragme**

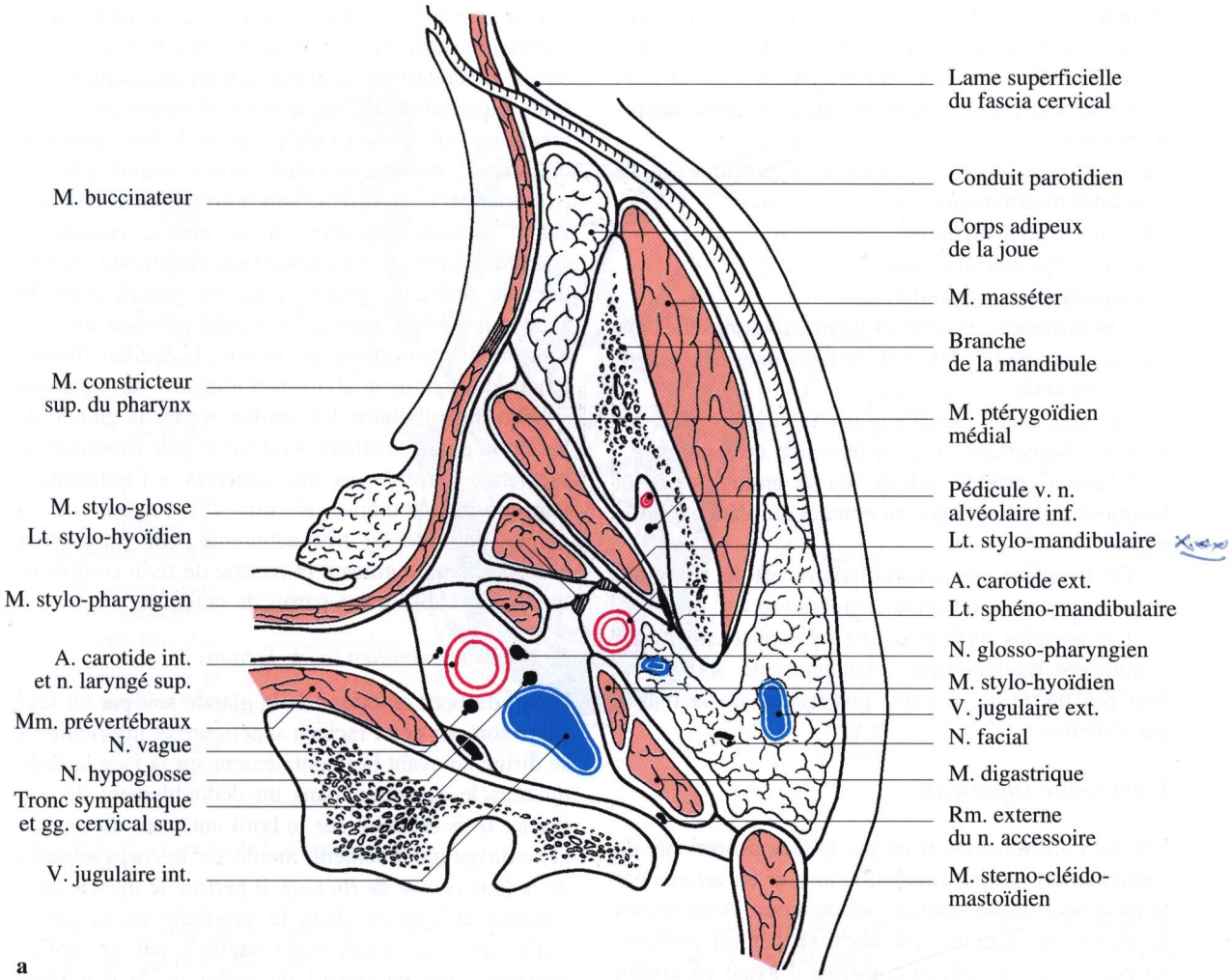

a

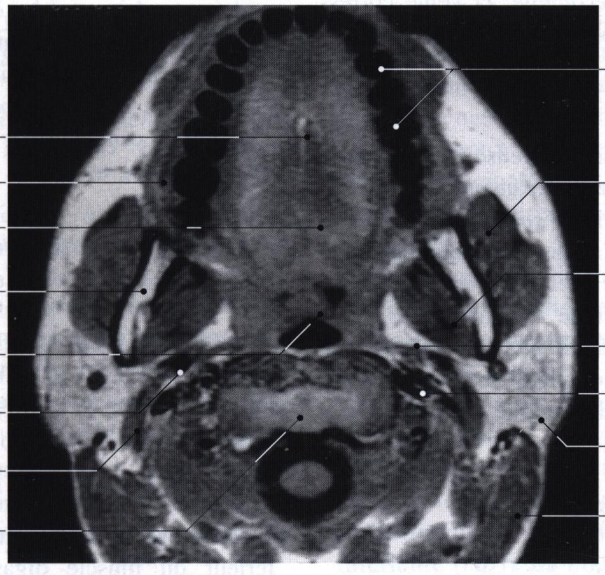

b

Fig. 7-2. a Coupe transversale passant par la région parotidienne (vue supérieure de la coupe, côté droit) ; **b** coupe IRM axiale passant par la glande parotide et le corps de C2 (pondération T1)

stylien [rideau stylien]. Il s'agit d'une cloison fibro-musculaire frontale qui sépare la région parotidienne, en avant, de la région rétro-stylienne en arrière.

Cette cloison est formée dans le sens latéro-médial par :
– le ventre postérieur du muscle digastrique né de l'incisure mastoïdienne,
– le muscle stylo-hyoïdien,
– le ligament stylo-hyoïdien,
– le ligament stylo-mandibulaire.

Ces différents muscles et ligaments sont reliés par du tissu conjonctif ; les trois derniers naissent du processus styloïde.

Le nerf facial pénètre dans la région entre les muscles digastrique et stylo-hyoïdien qu'il innerve.

L'artère carotide externe passe entre muscle et ligament stylo-hyoïdiens au contact du plancher de la région.

Le ligament stylo-mandibulaire est la charnière entre les parois postérieure et antérieure.

Les muscles stylo-glosse et stylo-pharyngien, qui complètent médialement le diaphragme stylien, ne font pas partie de la paroi postérieure de la région parotidienne.

L'extrémité supérieure

Elle est constituée en avant par la face postérieure de l'articulation temporo-mandibulaire et en arrière par le méat acoustique externe cartilagineux. A ce niveau la région parotidienne est perforée par un pédicule vasculo-nerveux vertical constitué d'avant en arrière par l'artère temporale superficielle, la veine correspondante et le nerf auriculo-temporal.

L'extrémité inférieure

Elle est formée par une cloison fibreuse : la bandelette mandibulaire. Il s'agit d'une expansion de la lame superficielle du fascia cervical *(aponévrose cervicale superficielle)* tendue entre l'angle de la mandibule et le bord antérieur du muscle sterno-cléido-mastoïdien. Elle est perforée par la veine communicante intra-parotidienne, et sépare la glande parotide de la glande submandibulaire. Elle est complétée médialement par la partie inféro-latérale du diaphragme stylien.

La glande parotide (figs. 7-2 et 7-3)

Anatomie morphologique

C'est la forme de la région qui donne la forme de la glande. Celle-ci se moule sur tous les tendons, ligaments, muscles etc. et s'insinue dans tous les interstices. Latéralement la glande adhère intimement à la lame superficielle du fascia cervical *(aponévrose cervicale superficielle)*. Elle s'étend sur le bord antérieur du muscle sterno-cléido-mastoïdien auquel elle est très adhérente. De même son bord antérieur déborde sur le muscle masséter. A ce niveau émerge le conduit parotidien. La glande peut émettre un prolongement antérieur, parfois isolé en glande parotide accessoire. Médialement la glande présente un prolongement pharyngien qui refoule le feuillet fibreux tendu du ligament stylo-mandibulaire au ligament sphéno-mandibulaire. Ce feuillet sépare la glande de la région para-tonsillaire. En haut le pôle supérieur de la glande parotide est très adhérent à l'articulation temporo-mandibulaire. Hormis ces régions où la glande parotide est très adhérente, elle est partout ailleurs clivable grâce à la couche de tissu conjonctif qui unit sa capsule aux parois de sa région.

Le conduit parotidien (c. de Sténon)

Il naît du bord antérieur de la glande soit par un seul tronc soit par deux racines supérieure et inférieure. Il se dirige en avant horizontalement sur la face latérale du muscle masséter, dans un dédoublement de son fascia. Il se réfléchit sur le bord antérieur du muscle et se dirige médialement, moulé sur le corps adipeux de la joue *(boule de Bichat)*. Il perfore le muscle buccinateur et s'ouvre dans le vestibule de la cavité orale, après un court trajet sagittal, par un orifice biseauté situé en regard du collet de la deuxième molaire supérieure. L'artère transverse de la face est au-dessus du conduit dont la direction générale projetée sur le plan cutané unit le tragus au bord inférieur de l'aile du nez. L'introduction d'un tube fin dans l'ostium du canal permet l'injection de produit radio-opaque (sialographie)

Anatomie topographique

Dans sa région la glande entre en rapport avec, ou est traversée par un certain nombre d'organes de grande importance, et en particulier le nerf facial qui doit être impérativement respecté au cours de l'exérèse de la glande parotide.

Le nerf facial (voir chap. 4 et fig. 7-3)

Il arrive dans la région en passant entre le ventre postérieur du muscle digastrique latéralement, et le muscle stylo-hyoïdien médialement. Il innerve ces deux muscles.

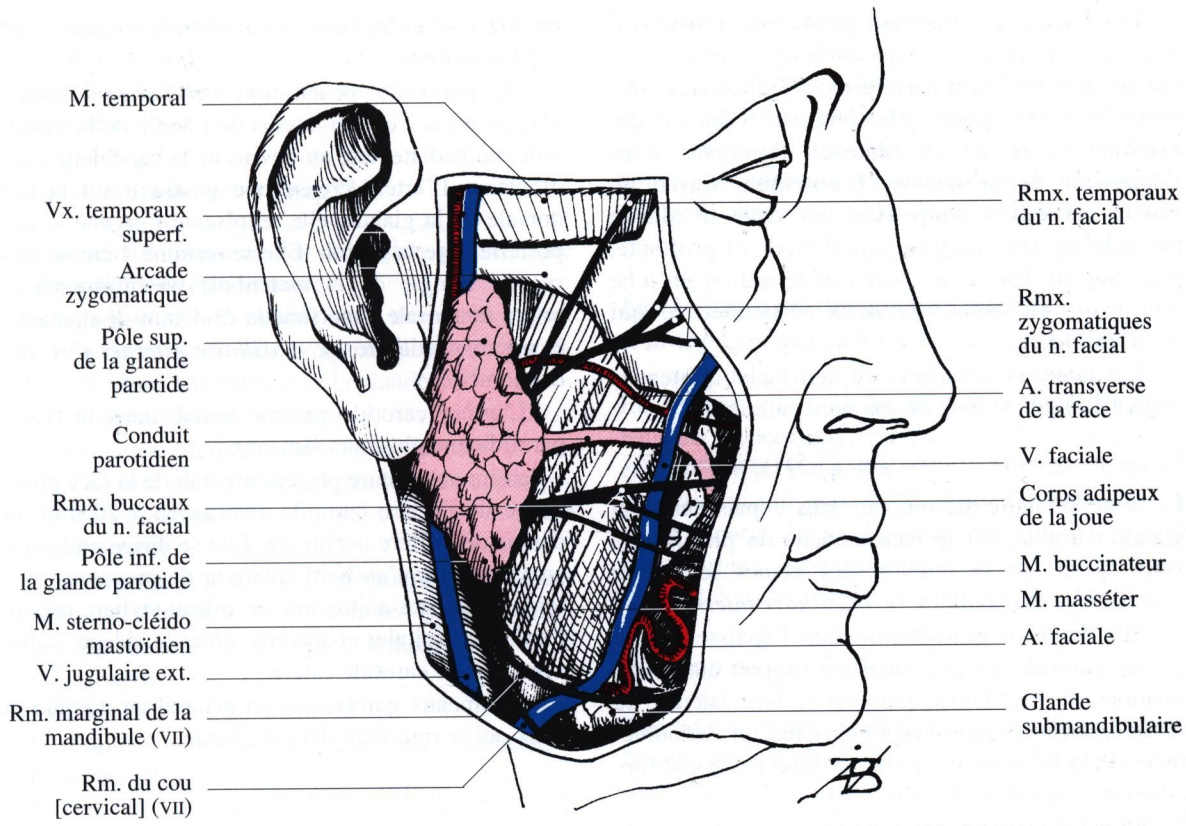

Fig. 7-3. Vue latérale de la glande parotide

A son entrée dans la région, le nerf facial est très haut sous la base du crâne et très en arrière. Il se dirige en bas et en avant, horizontalement, et se divise classiquement dans l'épaisseur de la glande en deux groupes de rameaux supérieurs et inférieurs (fig. 7-3).

Les rameaux supérieurs *(branche temporo-faciale)* sont les rameaux temporaux, zygomatiques et buccaux supérieurs.

Les rameaux inférieurs *(branche cervico-faciale)* sont les rameaux buccaux inférieurs, le rameau marginal de la mandibule et le rameau du cou.

– Les rameaux temporaux quittent la région en croisant l'arcade zygomatique. Ils se destinent au muscle auriculaire antérieur, au muscle orbiculaire de l'œil *(m. orbiculaire des paupières)*, au ventre frontal du muscle occipito-frontal, aux muscles corrugateur du sourcil *(m. sourcilier)* et abaisseur du sourcil et au muscle procerus *(m. pyramidal du nez)*.

– Les rameaux zygomatiques cheminent au-dessus du conduit parotidien *(canal de Sténon)* et pénètrent dans la région génienne où ils innervent les muscles zygomatiques, releveur de l'angle de la bouche [ou canin], releveur naso-labial *(m. releveur de l'aile du nez et de la lèvre supérieure)*, les deux parties du muscle nasal *(m. transverse du nez et m. dilatateur des narines)* et le muscle abaisseur du septum nasal *(m. myrtiforme)*.

– Les rameaux buccaux supérieurs innervent le muscle buccinateur et la partie supérieure du muscle orbiculaire de la bouche *(m. orbiculaire des lèvres)*.

– Les rameaux inférieurs descendent d'abord en arrière de la branche de la mandibule. Ils fournissent dans l'épaisseur de la glande parotide, un peu au-dessus de l'angle de la mandibule, des rameaux buccaux inférieurs pour le muscle risorius et la moitié inférieure du muscle orbiculaire de la bouche et le rameau marginal de la mandibule pour les muscles abaisseur de l'angle de la bouche *(m. triangulaire des lèvres)*, abaisseur de la lèvre inférieure *(carré du menton)*, et mentonnier *(m. de la houppe du menton)*. Le rameau du cou innerve le platysma *(m. peaucier du cou)*.

Les rameaux terminaux échangent à leur origine de nombreuses anastomoses formant un plexus nerveux intra-parotidien. Ce plexus est traversé par des ponts glandulaires. Chacun des rameaux se résout en rameaux terminaux dans l'épaisseur de la glande. L'ensemble forme un réseau nerveux à claire-voie qui clive la glande parotide en deux parties, superficielle et profonde, mais pas en deux lobes, car par définition un lobe doit avoir un canal excréteur particulier ce qui n'est pas le cas.

Les rameaux terminaux du nerf facial quittent la glande parotide le long de son bord antérieur.

La veine jugulaire externe (fig. 23-5) (voir chap. 5)

La veine jugulaire externe naît dans l'épaisseur de la glande parotide, sur la face médiale du plexus nerveux facial, de la réunion des veines temporale superficielle et maxillaire *(v. maxillaire interne)*.

Elle descend verticalement dans l'épaisseur de la glande parotide, médialement par rapport aux ramifications du nerf facial, puis sur la face latérale du muscle sterno-cléido-mastoïdien dans un dédoublement de la lame superficielle du fascia cervical *(ap. cervicale superficielle)* (fig. 23-1).

La veine jugulaire externe se termine à la base du cou où elle se jette dans la veine subclavière.

Deux veines anastomosent la veine jugulaire externe avec la veine jugulaire interne :
– la veine rétro-mandibulaire *(v. communicante intra-parotidienne)* (fig. 7-6) naît du tronc de la veine jugulaire externe près de son origine, traverse la bandelette mandibulaire tendue entre l'angle de la mandibule et le muscle sterno-cléido-mastoïdien, et se termine soit dans la veine faciale soit dans le tronc veineux thyro-linguo-facial ;
– la veine carotide externe *(v. de Launey)* plus rare, supplée la veine rétro-mandibulaire quand elle fait défaut ou est de petit calibre. Née de la veine jugulaire externe, elle rejoint la face latérale de l'artère carotide externe. Elle perfore avec l'artère le diaphragme stylien et se termine dans le tronc veineux thyro-linguo-facial.

L'artère carotide externe (figs. 5-1 et 7-1) (voir chap. 5)

L'artère carotide externe et ses branches constituent le plan vasculaire le plus profond de la région. L'artère carotide externe, après un trajet vertical de 3 à 4 cm, pénètre dans la région parotidienne en traversant la partie inférieure du rideau [diaphragme] stylien, entre le muscle stylo-hyoïdien latéralement et le ligament stylo-hyoïdien médialement *(triangle pré-stylo-hyoïdien)*.

Le point de pénétration de l'artère carotide externe est à 2 cm au-dessus de l'angle de la mandibule, immédiatement au-dessus de la bandelette mandibulaire. L'artère creuse une gouttière sur la face dorsale de la glande, elle représente l'organe le plus postérieur de la région. Elle se termine 4 cm au-dessus de l'angle de la mandibule en bifurquant en artère temporale superficielle (3-4 mm de diamètre) et artère maxillaire *(a. maxillaire interne)* (5-6 mm de diamètre).

L'artère carotide externe donne dans la région parotidienne plusieurs rameaux :
– l'artère auriculaire postérieure naît de la face postérieure de l'artère carotide externe 15 à 20 mm au-dessus de l'artère occipitale. Elle se dirige en haut et en arrière jusqu'au bord antérieur du processus mastoïde. Elle peut naître sous le rideau stylien, près de l'artère occipitale, et traverse alors le rideau stylien avec l'artère carotide externe ;
– des rameaux parotidiens en général au nombre de deux qui se ramifient dans la glande.

Les nerfs sensitifs

Le nerf auriculo-temporal (voir chap. 10 et fig. 10-4) pénètre dans la glande parotide à sa partie supérieure. Il naît du tronc postérieur du nerf mandibulaire *(n. maxillaire inférieur)* (V3) et entre dans la région parotidienne par la boutonnière rétro-condylienne *(b. de Juvara)* au-dessus des vaisseaux maxillaires. Devenu intra-parotidien, le nerf auriculo-temporal croise la face profonde des vaisseaux temporaux superficiels et perfore le pôle supérieur de la glande parotide en arrière de ces vaisseaux. Il monte verticalement dans la région temporale.

Le nerf auriculo-temporal donne des rameaux pour l'articulation temporo-mandibulaire, le méat acoustique externe [conduit auditif externe], pour la glande parotide (nerfs sécrétoires véhiculant des fibres nées du noyau salivaire inférieur du nerf glosso-pharyngien [IX]).

Le nerf grand auriculaire *(branche auriculaire du plexus cervical superficiel)* se ramifie dans le tissu cellulaire sous-cutané situé sur la face latérale de la lame superficielle du fascia cervical.

En pratique la chirurgie d'exérèse de la glande parotide, partielle ou totale, doit ménager le nerf facial mais peut nécessiter la ligature de cinq pédicules vasculaires :
– trois pédicules inférieurs : l'artère carotide externe (parfois aussi l'artère auriculaire postérieure), la

veine rétro-mandibulaire, la veine jugulaire externe,
– un pédicule antérieur : les vaisseaux maxillaires,
– un pédicule supérieur : les vaisseaux temporaux superficiels.

Les lymphatiques (voir chap. 32)

Les nœuds lymphatiques de la région parotidienne comprennent essentiellement :
– un nœud sus-aponévrotique situé devant le tragus,
– deux groupes de nœuds lymphatiques sous-aponévrotiques situés à la surface de la glande
  • les uns antérieurs, pré-auriculaires,
  • les autres inférieurs, infra-auriculaires.

Les nœuds profonds intra-glandulaires accompagnent les vaisseaux, veine jugulaire externe et artère carotide externe.

Le territoire des nœuds lymphatiques parotidiens est considérable : ceux-ci drainent les lymphatiques :
– du cuir chevelu, de la région temporale et de la région frontale,
– des paupières et de la racine du nez,
– de l'oreille externe (auricule, méat acoustique externe, membrane du tympan),
– de l'oreille moyenne (caisse du tympan, trompe auditive, et cellules mastoïdiennes),
– de la muqueuse de la cavité nasale,
– de la glande parotide.

Certains territoires échappent au drainage parotidien : l'aile du nez, les lèvres, la cavité orale (en particulier la langue), le pharynx et la tonsille palatine.

Innervation sécrétoire

Le noyau de commande est le noyau salivaire inférieur situé dans la moelle allongée, sous la fosse rhomboïde en regard du trigone du nerf vague *(aile grise)*. Les fibres empruntent le nerf glosso-pharyngien puis son rameau le nerf tympanique *(n. de Jacobson)*. Dans la caisse du tympan, les fibres cheminent dans le nerf petit pétreux *(profond)*. Ce dernier sort de la pyramide temporale par le hiatus du canal du nerf petit pétreux (fig. 1-21) *(hiatus accessoire)* et traverse la base du crâne soit par le foramen pétreux *(canal innominé d'Arnold)*, soit par la fissure sphéno-pétreuse ou par le trou déchiré *(antérieur)* et se jette dans le ganglion otique *(gg. d'Arnold)* situé sur la face médiale du nerf mandibulaire. Dans le ganglion, les fibres nerveuses font synapse avec un deuxième neurone dont l'axone parcourt le nerf auriculo-temporal et gagne la glande parotide, directement ou par le biais d'anastomoses avec le nerf facial.

La glande submandibulaire

La glande submandibulaire est située médialement par rapport au bord inférieur du corps de la mandibule qu'elle déborde en bas. Elle pèse 7 grammes et sa sécrétion est séro-muqueuse à prédominance séreuse. Elle occupe la région supra-hyoïdienne latérale.

La région supra-hyoïdienne latérale et la loge submandibulaire (figs. 7-4 et 7-5)

En surface, elle a la forme d'un triangle limité en haut par le bord inférieur du corps de la mandibule, en bas et en arrière par le ventre postérieur du muscle digastrique, en bas et en avant par le ventre antérieur de ce muscle. En profondeur, cette région présente trois parois : supéro-latérale, inféro-latérale et médiale, et deux extrémités antérieure et postérieure.

La paroi supéro-latérale

Elle est constituée en avant par la fossette submandibulaire que présente la face médiale du corps de la mandibule sous la ligne mylo-hyoïdienne (fig. 2-17). Plus en arrière, la glande répond à la face médiale du muscle ptérygoïdien médial qui s'attache à la face médiale de l'angle de la mandibule.

La paroi inféro-latérale

Superficielle, c'est la voie d'abord chirurgicale de la glande. Elle est située sous le bord inférieur de la mandibule et recouverte par la lame superficielle du fascia cervical *(aponévrose cervicale superficielle)*, le platysma *(m. peaucier du cou)* et la peau. Elle est palpable à l'examen clinique.

La paroi médiale

Elle est formée :

– *au-dessus de l'os hyoïde* par la face latérale des muscles hyo-glosse en arrière et mylo-hyoïdien en avant. Le muscle mylo-hyoïdien est sur la face latérale du muscle hyo-glosse. Ce dernier apparaît donc en arrière du bord postérieur du mylo-myoïdien. Le muscle digastrique longe la face latérale de ces muscles. Le muscle stylo-hyoïdien est d'abord médial par rapport au muscle digastrique. Puis il se place en avant de lui. Arrivé au niveau du tendon intermédiaire du muscle digastrique, le muscle stylo-hyoïdien se dédouble pour livrer passage à ce tendon,

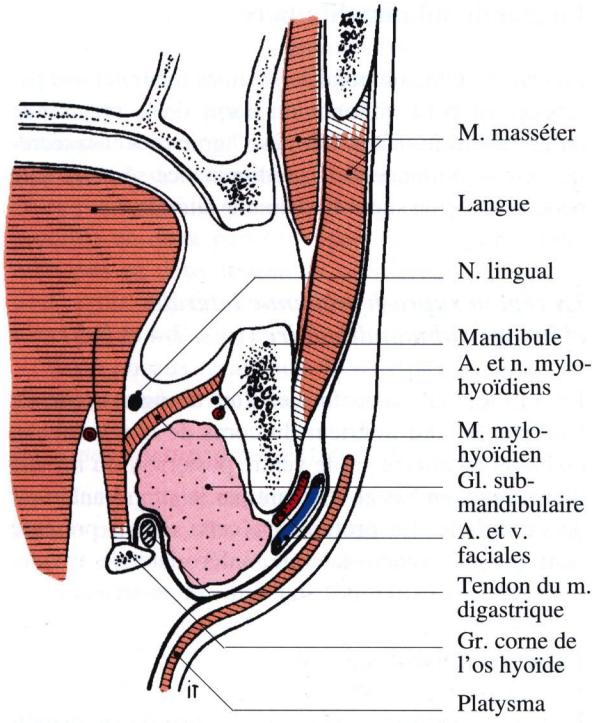

Fig. 7-4. Coupe frontale passant par la région submandibulaire

ou bien, plus rarement, passe en totalité sur son bord médial ou son bord latéral pour se terminer par une mince lame tendineuse sur la face antérieure du corps de l'os hyoïde.

En arrière du muscle hyo-glosse se trouve le muscle constricteur moyen du pharynx.

– *au-dessous de l'os hyoïde* se trouvent les muscles infra-hyoïdiens : thyro-hyoïdien, omo-hyoïdien et sterno-hyoïdien recouverts par la lame prétrachéale du fascia cervical.

Celui-ci, arrivé au bord inférieur de la région se divise en deux feuillets : l'un profond, ou réfléchi, remonte sur les muscles infra-hyoïdiens jusqu'à l'os hyoïde où il s'insère, l'autre superficiel recouvre la glande en surface et se termine sur le bord inférieur de la mandibule.

Dans la paroi médiale sont inclus, dans des plans différents, le nerf hypoglosse (XII), l'artère et les veines linguales, l'artère faciale.

– Le nerf hypoglosse croise d'arrière en avant la face latérale du muscle hyo-glosse ; il passe ainsi sur la face médiale du muscle stylo-hyoïdien et du ventre postérieur du muscle digastrique. Plus en avant, il s'insinue sous le muscle mylo-hyoïdien et gagne la région sublinguale (figs. 6-15 et 11-12).

– La veine linguale principale est placée sous le nerf hypoglosse et suit le même trajet. Elle se jette dans le tronc veineux thyro-linguo-facial.

– L'artère linguale, née de l'artère carotide externe, est, à son origine, sous la veine linguale ; mais elle la quitte car elle passe sur la face médiale du muscle hyo-glosse où elle donne l'artère dorsale de la langue (fig. 6-15).

– L'artère faciale naît de la face ventrale de l'artère carotide externe 5 millimètres au-dessus de l'artère linguale. Elle monte le long de la paroi latérale du pharynx sur la face médiale du ventre postérieur du muscle digastrique et du muscle stylo-hyoïdien. Elle pénètre dans la région submandibulaire en passant entre les muscles stylo-hyoïdien et stylo-glosse (fig. 5-1).

L'extrémité postérieure

Elle est fermée par une cloison inter-mandibulo-parotidienne qui la sépare de la région parotidienne. Cette cloison est formée :

– par la bandelette mandibulaire, bandelette fibreuse qui unit l'angle de la mandibule au muscle sterno-cléido-mastoïdien latéralement,

– par le ligament stylo-mandibulaire médialement,

– et par une couche de tissu fibreux unissant ces deux expansions fibreuses (fig. 7-1).

L'extrémité antérieure

Elle correspond à l'angle formé par la réunion du ventre antérieur du muscle digastrique et du bord inférieur du corps de la mandibule.

La glande submandibulaire (figs. 7-5 et 7-6)

Anatomie morphologique

Elle se modèle sur les parois de la région. Son bord inférieur déborde très souvent en bas la grande corne de l'os hyoïde. Elle est palpable sous le bord inférieur de la mandibule. De la face profonde de la glande se détache, en arrière du muscle mylo-hyoïdien, un prolongement glandulaire antérieur qui s'engage au-dessus du muscle mylo-hyoïdien et arrive au contact de la glande sublinguale.

Le conduit submandibulaire (c. de Wharton). Long de 4 à 5 cm et large de 2 à 3 mm, il naît de la face

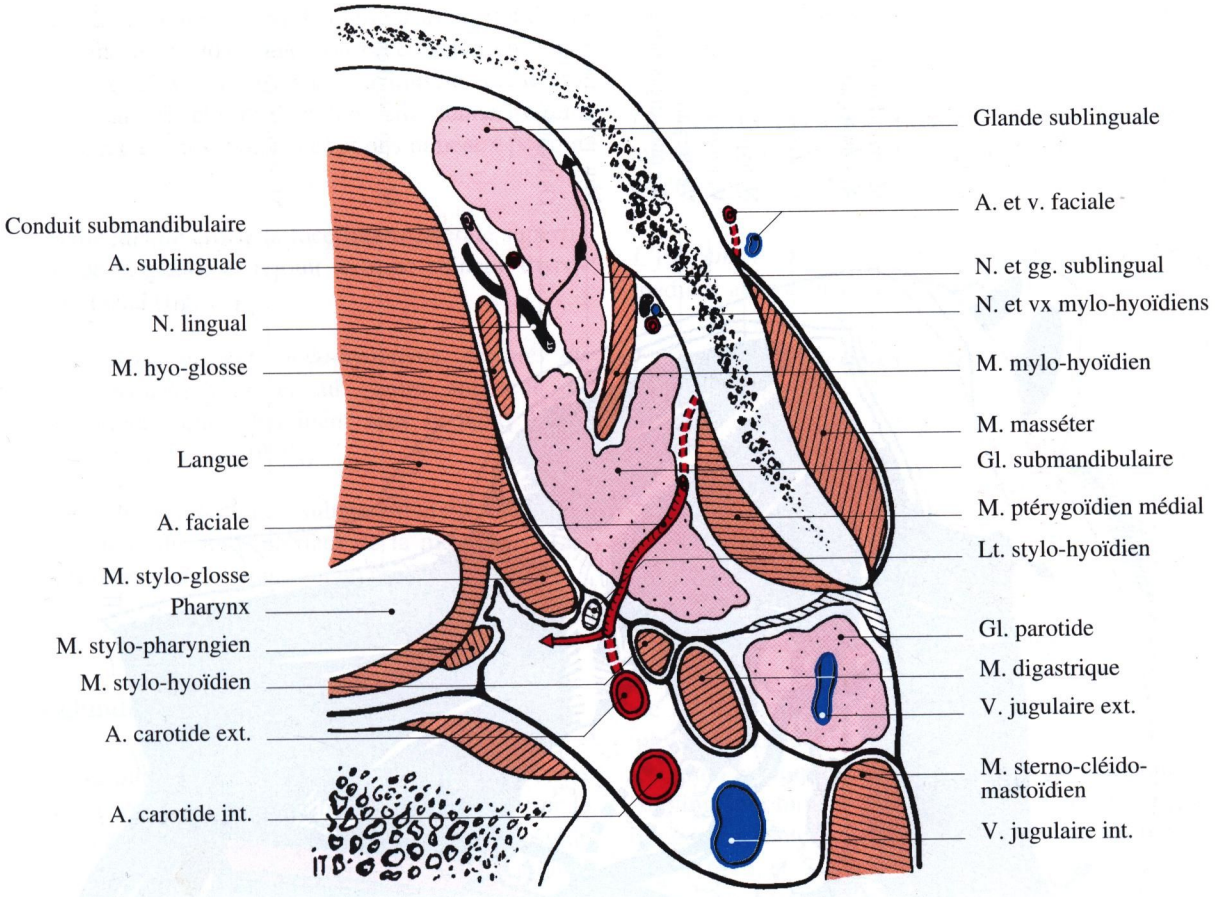

Fig. 7-5. Coupe transversale passant par les régions submandibulaire et sublinguale (vue supérieure)

profonde de la glande et suit son prolongement antérieur. Il passe sur la face médiale du muscle mylo-hyoïdien et de la glande sublinguale jusqu'à l'extrémité inférieure du frein de la langue. Il s'accole alors au conduit contro-latéral sur une longueur de 2 à 3 mm et s'ouvre dans la cavité orale *(sillon alvéolo-lingual)* par un orifice : l'ostium ombilical situé au sommet d'un petit tubercule, la caroncule sublinguale (fig. 6-10). Les deux caroncules droite et gauche sont situées l'une contre l'autre à la base du frein de la langue. Le conduit submandibulaire semble s'enrouler autour du nerf lingual qui chemine contre la face latérale du muscle hyo-glosse. Le conduit monte sur le bord médial du nerf, le croise par au-dessus puis redescend sur son bord latéral.

Un fin tube peut être placé dans l'ostium et permettre l'injection d'un produit radio-opaque (sialographie).

Anatomie topographique (figs. 6-13 et 7-5)

Le nerf lingual à son entrée dans la région submandibulaire est placé sur le bord supérieur de la glande et sous la muqueuse du sillon alvéolo-lingual (fig. 6-15). Il descend ensuite contre la face médiale de la glande puis croise son conduit excréteur. Il présente le long de son bord inférieur le ganglion submandibulaire.

L'artère faciale (fig. 5-1) pénètre dans la région en passant sur la face médiale du muscle stylo-hyoïdien et du ventre postérieur du muscle digastrique et sur la face latérale du muscle stylo-glosse. Elle se trouve entre la face médiale de la glande et la paroi du pharynx à la hauteur du pôle inférieur de la tonsille palatine et donne à ce niveau l'artère palatine ascendante. L'artère faciale contourne la glande submandibulaire par au-dessus en formant une courbe concave en bas.

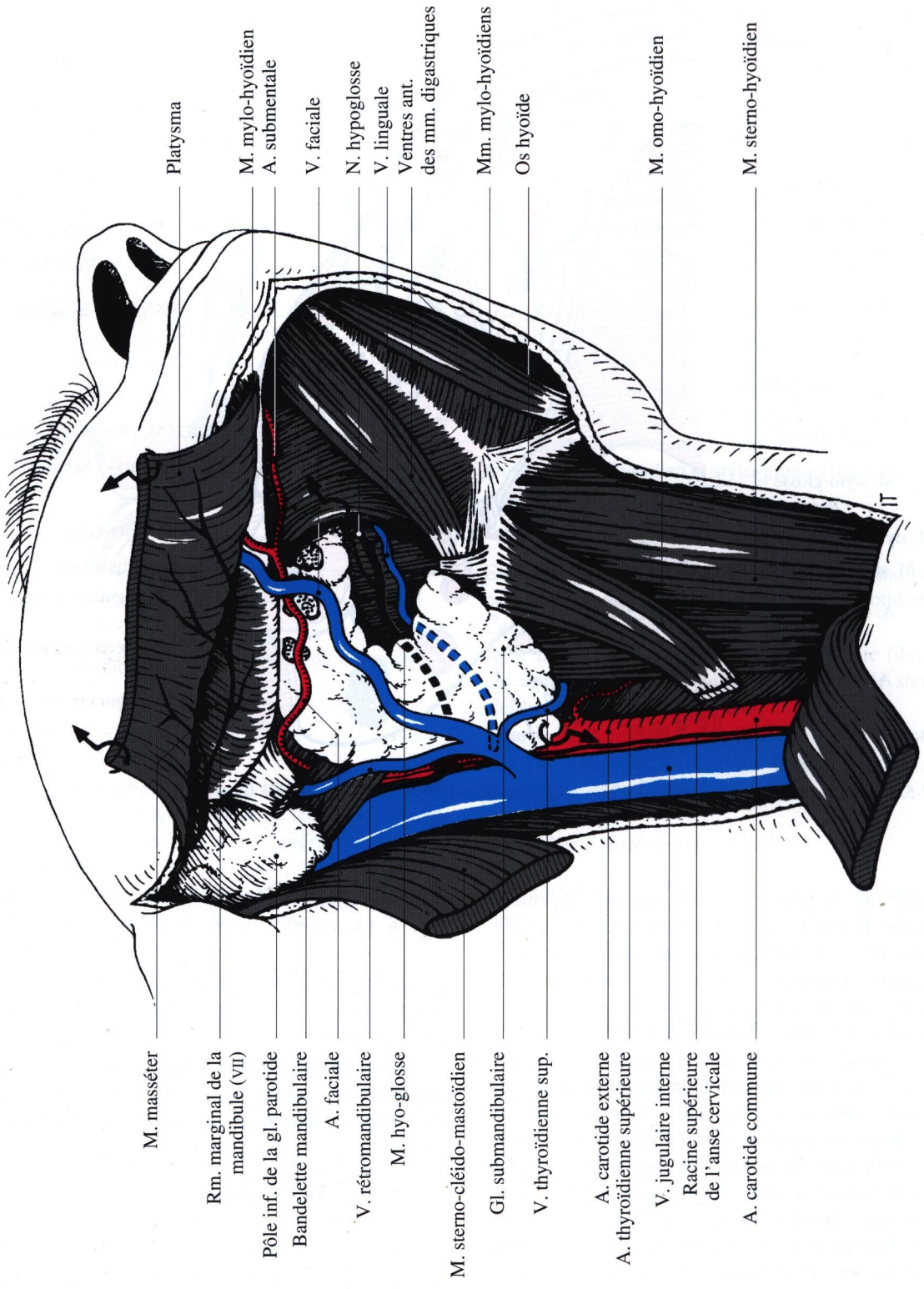

Fig. 7-6. Vue inféro-latérale de la glande submandibulaire

Puis elle contourne le bord inférieur du corps de la mandibule en formant une courbe concave en haut. Elle est alors située en avant du muscle masséter ; elle est superficielle et palpable. Elle donne l'artère sous-mentale [ou submentale] et des rameaux pour la glande (fig. 6-4).

La veine faciale croise la face inféro-latérale superficielle de la glande et rejoint le tronc veineux thyro-linguo-facial (fig. 7-4).

Les vaisseaux et nerfs mylo-hyoïdiens, destinés au muscle mylo-hyoïdien et au ventre antérieur du muscle digastrique, cheminent sous la ligne mylo-hyoïdienne de la mandibule.

Les nœuds lymphatiques submandibulaires se trouvent le long du bord inférieur de la mandibule. Les nœuds rétro-glandulaires sont en profondeur.

La glande sublinguale

C'est la plus petite des trois glandes salivaires, elle pèse 3 grammes et siège dans le plancher oral sur la face médiale du corps de la mandibule. Elle possède de multiples conduits excréteurs, les conduits sublinguaux mineurs *(canaux de Walther)* et un conduit plus volumineux, le conduit sublingual majeur *(canal de Rivinius ou de Bartholin)* qui se termine au niveau de la caroncule sublinguale. C'est une glande séro-muqueuse à prédominance muqueuse.

La région sublinguale (figs. 6-11 et 7-5)

La région sublinguale est la région latérale de l'étage supérieur (au-dessus du muscle mylo-hyoïdien) du plancher oral. Elle est donc placée entre la langue et le corps de la mandibule et présente quatre parois et deux extrémités :

La paroi médiale est formée par les muscles génio-glosse et génio-hyoïdien en avant, et par la partie antérieure du muscle hyo-glosse en arrière. Le muscle hyo-glosse est sur la face latérale du muscle génio-glosse.

La paroi latérale est constituée par la fossette sublinguale de la face médiale du corps de la mandibule (fig. 2-17).

La paroi inférieure est formée par le muscle mylo-hyoïdien.

La paroi supérieure forme le récessus sublingual latéral *(sillon alvéolo-lingual)* que la glande soulève en éminence sublinguale.

L'extrémité antérieure communique sur la ligne médiane avec celle du côté opposé.

L'extrémité postérieure s'ouvre dans la région submandibulaire.

La glande sublinguale

Anatomie morphologique

Elle occupe la région dont elle épouse la forme. Les deux glandes droite et gauche sont au contact l'une de l'autre sur la ligne médiane en arrière de la symphyse mandibulaire. Le bord supérieur de la glande est uni à la muqueuse qu'elle soulève par les conduits sublinguaux mineurs. En arrière elle s'accole au prolongement antérieur de la glande submandibulaire (figs. 6-16 et 7-5). Elle peut être palpée entre un doigt intra-oral et un doigt placé sous le plancher oral.

Les conduits excréteurs

La glande sublinguale est une agglomération de petites glandes et possède autant de conduits excréteurs. On compte 15 à 30 conduits sublinguaux mineurs *(c. de Walther)* qui s'ouvrent au niveau de la muqueuse de l'éminence sublinguale. L'un de ces conduits plus volumineux est appelé conduit sublingual majeur *(c. de Rivinius ou de Bartholin)*. Il naît de la face profonde de la glande, longe le conduit submandibulaire et s'ouvre en dehors de lui, au sommet de la caroncule sublinguale. Certaines glandes peuvent traverser le muscle mylo-hyoïdien.

Anatomie topographique

La face médiale de la glande entre en rapport, de haut en bas, avec le conduit submandibulaire, le nerf lingual, le nerf hypoglosse et les vaisseaux sublinguaux.

Le conduit submandibulaire est sur la face médiale du prolongement antérieur de la glande qui lui a donné naissance. La partie dorsale de la glande sub-

linguale se place sur la face latérale de ce prolongement (fig. 7-5).

Le nerf lingual contourne d'arrière en avant le canal submandibulaire en passant successivement sur le bord latéral, le bord inférieur puis le bord médial du canal.

Il présente en avant le ganglion sublingual et fournit un rameau à la glande.

Le nerf hypoglosse est plus bas. Il est uni par une anastomose au nerf lingual. La veine linguale est au-dessous du nerf. L'artère linguale n'est pas dans la région dont elle est séparée par le muscle hyo-glosse. Le nerf hypoglosse se termine par plusieurs ramifications sur la face latérale des muscles hyo-glosse et génio-glosse (figs. 6-13 et 7-6).

L'artère sublinguale, branche de l'artère linguale, et ses veines satellites, cheminent près du bord inférieur de la glande.

Les troncs lymphatiques nés du bord de la langue passent de part et d'autre de la glande. Les collecteurs de la glande cheminent avec les troncs médiaux.

Innervation des glandes submandibulaire et sublinguale

La sécrétion salivaire des glandes submandibulaire et sublinguale est commandée par le noyau salivaire supérieur situé dans la partie pontique de la fosse rhomboïde. Les fibres sécrétoires issues de ce noyau empruntant le nerf intermédiaire *(n. de Wrisberg)*, le nerf facial, la corde du tympan et le nerf lingual. Les fibres font relais dans les ganglions submandibulaire et sublingual avec un deuxième neurone. Ces seconds neurones se distribuent aux deux glandes.

Chapitre 8

L'appareil manducateur – Les dents

C Fontaine, JC Libersa

L'appareil manducateur

C. Fontaine

La mastication et la succion, fonctions alimentaires préalables à la déglutition, sont regroupées sous le terme de « manducation » (du latin *manducare*, manger). Celle-ci met en jeu les deux articulations temporo-mandibulaires, mobilisées par quatre muscles masticateurs principaux issus du premier arc branchial et innervés par le nerf mandibulaire. Ces structures se trouvent dans les fosses temporales et infra-temporales. Leur étude permettra de décrire le reste du contenu de ces régions.

Les articulations temporo-mandibulaires

Seules articulations véritablement mobiles du massif crânio-facial, les articulations temporo-mandibulaires opposent la mandibule aux surfaces articulaires des deux os temporaux.

Elles permettent les mouvements de la mandibule *(maxillaire inférieur)* au-dessous des maxillaires *(maxillaires supérieurs)* dans le plan sagittal (ouverture et fermeture de la cavité orale, translation antérieure de la mandibule et retour à la position de départ) et dans le plan horizontal (diduction utilisée dans la mastication).

Ce sont des articulations synoviales bâties sur le modèle géométrique des articulations bicondyliennes (c'est-à-dire opposant deux surfaces convexes ou « condyles ») à fibrocartilage interposé.

Réunies l'une à l'autre par la mandibule en bas et la base du crâne en haut, les deux articulations temporo-mandibulaires sont solidaires et travaillent toujours ensemble.

Surfaces articulaires en présence (fig. 8-1)

Les surfaces de l'os temporal

Elles sont portées par le segment horizontal de la partie squameuse de l'os temporal. Il s'agit de la fosse mandibulaire en arrière et du tubercule articulaire en avant (fig. 1-20).

La fosse mandibulaire (cavité glénoïde)

C'est une dépression concave vers le bas. Son grand axe est transversal, un peu oblique en avant et médialement. Elle est triangulaire à sommet médial et à base latérale. Cette base répond à la dépression qui sépare les tubercules zygomatiques. La fosse mandibulaire n'est pas recouverte de fibrocartilage. Elle n'est séparée de la fosse crânienne moyenne que par une mince lame d'os de 1 mm d'épaisseur.

Le tubercule articulaire (condyle temporal)

Il correspond à la racine transverse du processus zygomatique et répond latéralement au tubercule zygomatique antérieur. C'est une saillie transversale, un peu oblique médialement, en arrière et en bas, fortement convexe vers le bas d'avant en arrière, un peu concave vers le bas dans le plan frontal. Elle est recouverte de fibrocartilage.

Fonctionnellement, on le divise en trois segments (Caix, fig.8-3) :

1 – le fond de la fosse mandibulaire, en arrière (zone 1, de rétrocondylie) ;

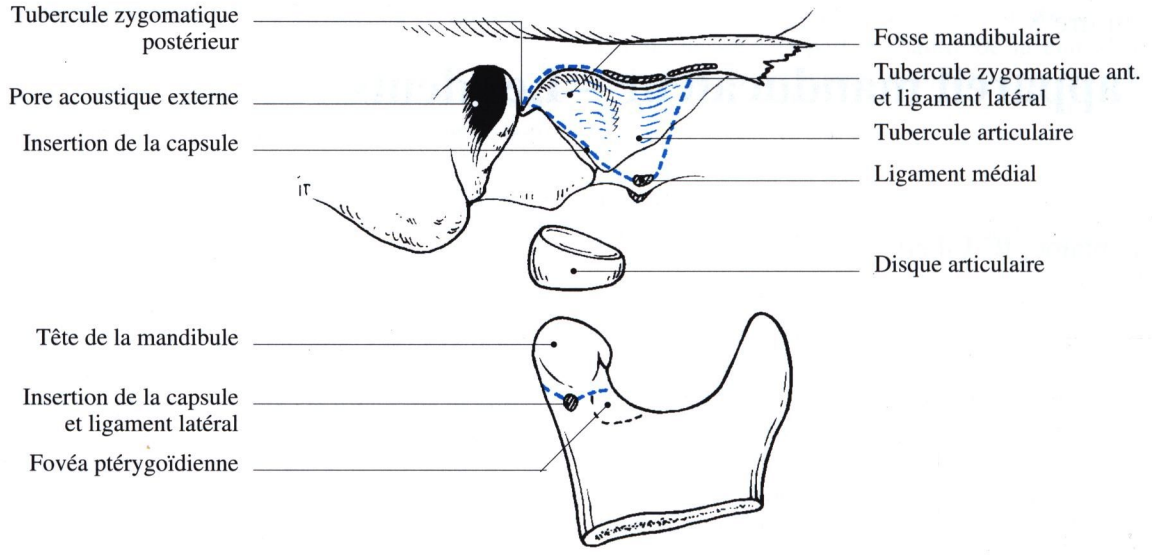

Fig. 8-1. Vue latérale des surfaces articulaires présentées disjointes les unes des autres

2 – la pente condylienne, oblique en bas et en avant, divisée d'arrière en avant en trois zones (zone 2 d'occlusion centrée, zone 3 de repos ou de relation centrée, zone 4 de crête) ;

3 – le versant antérieur du tubercule articulaire (zone 5 en plateau).

Les surfaces temporales de l'articulation temporo-mandibulaire sont très proches du méat acoustique externe. Un furoncle du méat acoustique externe provoque des douleurs accentuées par la mastication. Une fracture du méat acoustique externe peut être due à un choc sur le menton entraînant une rétropulsion de la mandibule.

Le processus condylaire de la mandibule [ou condyle] (voir chap. 2)

Il est formé par la tête et le col de la mandibule avec ses deux tubercules, latéral et médial (figs. 8-1, 2-15, 2-16 et 2-17).

La tête de la mandibule (surface articulaire du condyle)

C'est une saillie oblongue (largeur 20 mm, épaisseur 10 mm), convexe dans les plans sagittal et frontal, déjetée médialement par rapport au plan de la branche *(branche montante)* de la mandibule. Son grand axe est horizontal, légèrement oblique en arrière et médialement. Les axes des deux têtes de la mandibule se croisent sur la ligne médiane en arrière de la mandibule, à hauteur de la partie antérieure du foramen magnum. Sa face supérieure est divisée en deux versants par une crête mousse en dos d'âne. Seul le versant antérieur est recouvert de fibrocartilage épais, fortement convexe vers l'avant et le haut. Le versant postérieur n'est pas recouvert de fibrocartilage, ou d'une couche mince ; il est lisse, regarde en arrière et en haut, et se continue avec le bord postérieur de la branche de la mandibule.

Le col de la mandibule (col du condyle)

C'est la partie rétrécie, triangulaire à la coupe, qui unit la tête à la branche de la mandibule ; il est aplati d'avant en arrière. Sa face antérieure présente la fovéa ptérygoïdienne, surtout développée médialement, dans laquelle s'insère le muscle ptérygoïdien latéral. Ses bords latéral et médial portent chacun un tubercule pour les ligaments de l'articulation temporo-mandibulaire.

L'incisure mandibulaire *(échancrure sigmoïde)*, concave en haut, sépare le processus condylaire du processus coronoïde.

Le disque articulaire (fig. 8-3)

Il est souvent improprement appelé « ménisque » ; cette appellation est cependant passée dans le langage courant et conservée dans certains traités anatomiques.

C'est un disque fibro-cartilagineux ovalaire complet. Son grand axe est presque transversal, légèrement oblique en arrière et médialement, comme la tête

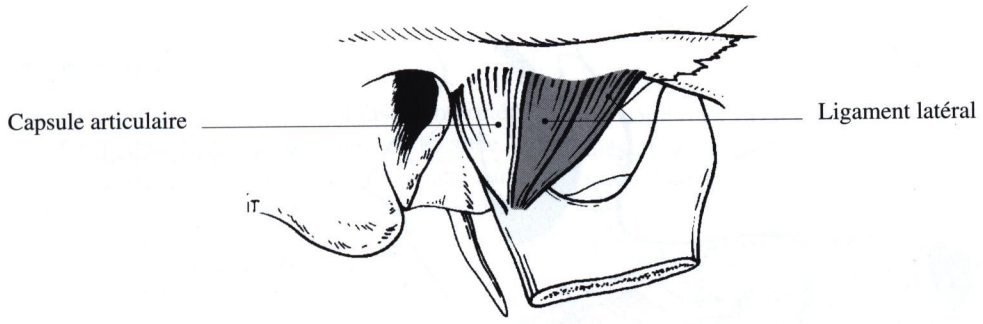

Fig. 8-2. Vue latérale de l'articulation temporo-mandibulaire

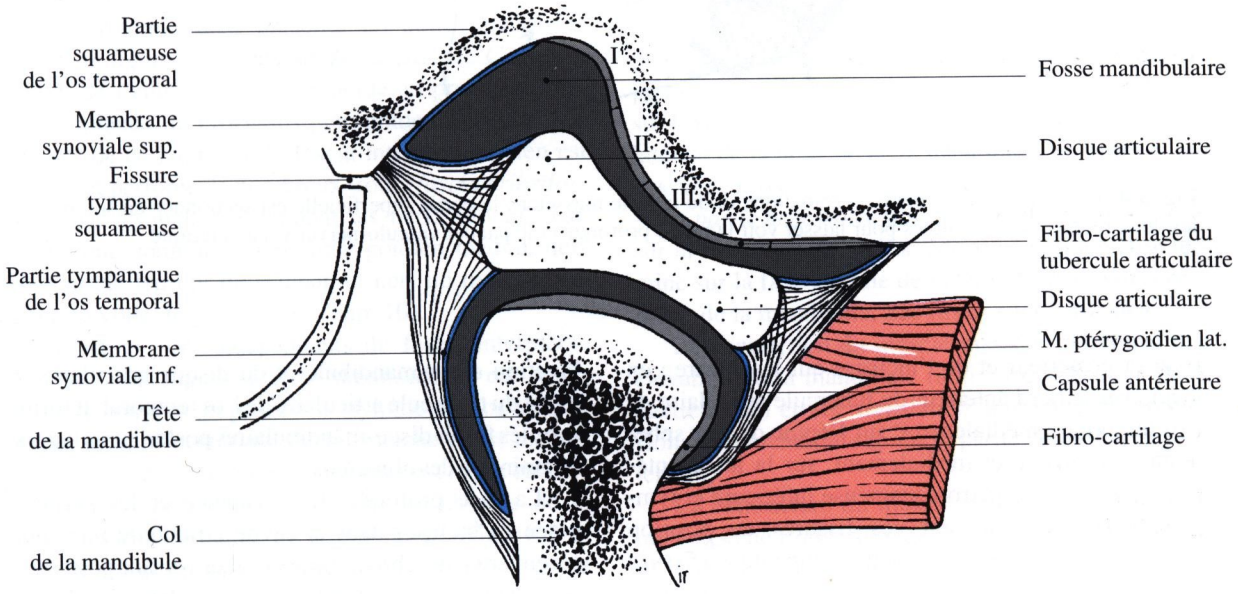

Fig. 8-3. Coupe sagittale de l'articulation temporo-mandibulaire

de la mandibule qu'il coiffe. Son bord périphérique épais surtout en arrière (bande postérieure), un peu moins en avant (bande antérieure), donne insertion à la capsule articulaire ; sa partie centrale est mince (zone intermédiaire). Il a la forme d'une lentille biconcave ; il est souple, déformable, mobile sous le tubercule articulaire de l'os temporal. Son bord antéro-médial reçoit un faisceau du muscle ptérygoïdien latéral, mais aussi des expansions des muscles masséter et temporal.

Moyens d'union

La capsule articulaire (figs. 8-2, 8-3 et 8-4)

C'est un manchon tronconique, à grande base temporale et à sommet tronqué mandibulaire.

En haut, elle s'attache au bord des surfaces articulaires de l'os temporal : latéralement, sur le bord inférieur et latéral des tubercules zygomatiques anté-

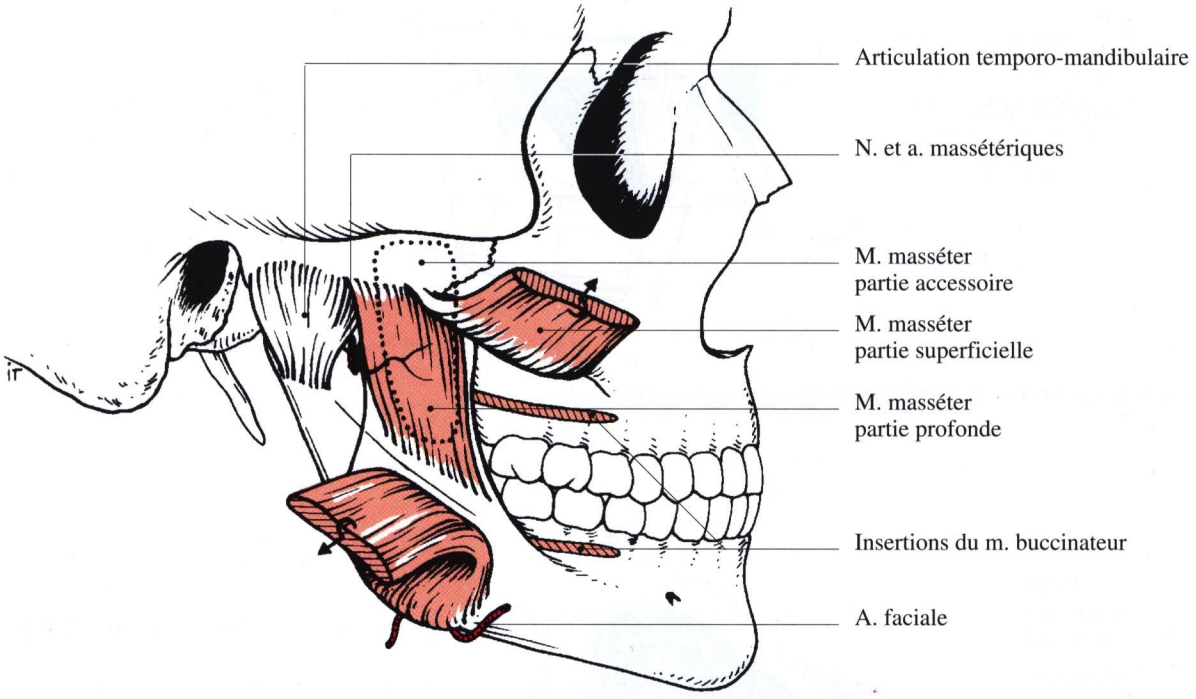

Fig. 8-4. Vue latérale de l'arcade zygomatique et du muscle masséter ; la partie superficielle est sectionnée en son milieu, les deux moitiés sont rabattues pour laisser voir la partie profonde et le paquet vasculo-nerveux massétérique

rieur et postérieur et de l'incisure qui les sépare ; en avant, sur le bord antérieur du tubercule articulaire de l'os temporal ; médialement, sur l'épine de l'os sphénoïde ; en arrière et médialement, sur la lèvre antérieure des fissures pétro-squameuse inférieure et tympano-squameuse, laissant ces fissures en position extra-articulaire. La fissure pétro-tympanique *(fissure de Glaser)* livre passage à l'artère tympanique antérieure et à la corde du tympan.

En bas, la capsule s'attache sur le col de la mandibule, à distance de la surface articulaire.

La face profonde de la capsule prend attache au bord périphérique du disque articulaire, ce qui cloisonne l'articulation temporo-mandibulaire en deux étages, supérieur ou « disco-temporal », et inférieur ou « disco-mandibulaire ».

On distingue à la capsule deux types de fibres : des fibres superficielles temporo-mandibulaires, tendues d'un os à l'autre, et des fibres profondes faisant relais sur le disque articulaire, les fibres temporo-discales et disco-mandibulaires. Les fibres temporo-discales postérieures sont les plus épaisses et forment le frein discal postérieur *(ligament de rappel de Poirier)* riche en fibres élastiques et en récepteurs nerveux, qui évite la luxation de la mandibule et du disque articulaire en avant du tubercule articulaire de l'os temporal. Il forme avec les fibres disco-mandibulaires postérieures la zone bilaminaire des cliniciens.

La face profonde de la capsule et les surfaces osseuses incluses dans la cavité articulaire mais non recouvertes de fibrocartilage (col et versant postérieur de la tête de la mandibule, fosse mandibulaire de l'os temporal) sont tapissées par la membrane synoviale ; celle-ci est divisée par le disque articulaire en deux parties, la membrane synoviale supérieure et la membrane synoviale inférieure.

Les ligaments capsulaires ou intrinsèques

Ce sont des renforcements de la capsule. *Le ligament latéral* est le plus puissant (fig. 8-2) ; il est tendu du tubercule zygomatique antérieur (*corde zygomatico-mandibulaire*) et du bord inférieur du processus zygomatique de l'os temporal (*bandelette zygomatico-mandibulaire*) au tubercule latéral du col de la mandibule. *Le ligament médial* est plus faible ; il est tendu de l'épine de l'os sphénoïde au tubercule médial du col de la mandibule.

Les ligaments extra-capsulaires ou extrinsèques

Certains sont des épaississements du fascia interptérygoïdien, fascia dont l'existence même est discutée. *Le fascia interptérygoïdien* s'insérerait en avant sur le bord postérieur de la lame latérale du processus ptérygoïde et en haut sur la base du crâne (bord médial des foramens ovale et épineux, épine de l'os sphénoïde, fissure pétro-tympanique) (figs. 8-8 et 8-9). *Le ligament sphéno-mandibulaire* est tendu de l'épine de l'os sphénoïde à la lingula mandibulaire *(épine de Spix)* et, quand elle existe, à l'antilingula. *Le ligament tympano-mandibulaire* est tendu de la fissure pétro-tympanique au bord postérieur de la crête ptérygoïdienne de la mandibule. Il constitue le bord postérieur libre du fascia interptérygoïdien et forme une des limites de la boutonnière rétro-condylienne *(b. de Juvara)*. Le fascia interptérygoïdien présente un autre épaississement, *le ligament ptérygo-épineux (lig. de Civinini)*, tendu de l'épine de l'os sphénoïde au processus ptérygo-épineux du processus ptérygoïde (fig. 8-9). Au-dessus de ce ligament, le fascia interptérygoïdien est mince et perforée de nombreux trous *(fascia cribriformis)* par lesquels s'échappent les nerfs suivants (ou leur tronc commun) : nerf ptérygoïdien médial, nerf du muscle tenseur du tympan et nerf du muscle tenseur du voile du palais (voir chap. 10).

D'autres sont indépendants du fascia interptérygoïdien : *le ligament stylo-mandibulaire* est tendu entre le sommet du processus styloïde de l'os temporal et le bord postérieur de la branche de la mandibule ; *le raphé ptérygo-mandibulaire* est tendu entre le hamulus ptérygoïdien et la partie postérieure de la ligne mylo-hyoïdienne de la mandibule (figs. 8-7 et 8-8) ; c'est une intersection tendineuse entre le muscle buccinateur en avant et la partie bucco-pharyngienne du muscle constricteur supérieur du pharynx en arrière.

Le ligament stylo-hyoïdien est également relié à l'angle de la mandibule par un fascia, le ligament mandibulo-stylo-hyoïdien ou tractus angulaire ou partie angulaire du fascia cervical.

Tous ces ligaments suspendent la mandibule à la base du crâne, notamment le ligament sphéno-mandibulaire (fig. 8-8), dont les insertions inférieures encadrent le foramen mandibulaire, voisin du centre de rotation de l'articulation temporo-mandibulaire, ce qui évite que le paquet vasculo-nerveux alvéolaire inférieur ne soit étiré au cours des mouvements de la mandibule.

Les muscles moteurs

L'articulation temporo-mandibulaire est mobilisée par de nombreux muscles, les muscles masticateurs, étudiés ci-après, mais aussi les muscles supra-hyoïdiens (voir chap. 6). Les muscles masticateurs seront étudiés de la surface à la profondeur, successivement les muscles masséter, temporal, ptérygoïdiens latéral et médial.

Le muscle masséter (figs. 1-1 b, 2-16, 8-5 et 8-9)

Il est formé de trois faisceaux superposés, les parties superficielle, profonde et accessoire.

– *La partie superficielle* s'insère sur les deux tiers antérieurs du bord inférieur de l'arcade zygomatique et se termine sur la tubérosité massétérique de la mandibule. Ses fibres sont obliques en bas et en arrière.

– *La partie profonde* s'insère sur le bord inférieur du processus zygomatique de l'os temporal, débordant la partie précédente vers l'arrière, mais n'empiétant pas sur l'os zygomatique en avant, et se termine sur la face latérale de la branche de la mandibule, en avant et au-dessus de la partie précédente. Ses fibres sont verticales.

– *La partie accessoire (faisceau de Winslow)* s'insère sur la face médiale de l'arcade zygomatique et se termine sur la face latérale de la base du processus coronoïde de la mandibule. Ses fibres sont verticales.

La contraction du muscle masséter provoque une élévation de la mandibule (donc une fermeture de la cavité orale) et une translation antérieure ou propulsion de la mandibule (pour la partie superficielle seulement).

La contracture du muscle masséter est le trismus qui empêche l'ouverture de la cavité orale. Il peut être dû à des causes locales (inflammation autour de la troisième molaire ou dent de sagesse, la plus proche de lui) ou générales (le tétanos notamment). La rétraction fibreuse du muscle masséter limite l'ouverture de la cavité orale ; elle peut succéder à une inflammation ou à une infection du muscle (myosite), généralement secondaire à une infection de l'articulation temporo-mandibulaire.

Il est innervé par le nerf massétérique, branche du nerf mandibulaire (V3). Ce nerf naît souvent d'un tronc commun avec le nerf temporal profond postérieur, le tronc temporo-massétérique. Il traverse l'incisure mandibulaire avec l'artère massétérique et contourne le bord postérieur du muscle.

Il est recouvert par le fascia massétérique, dont les dédoublements contiennent classiquement l'artère

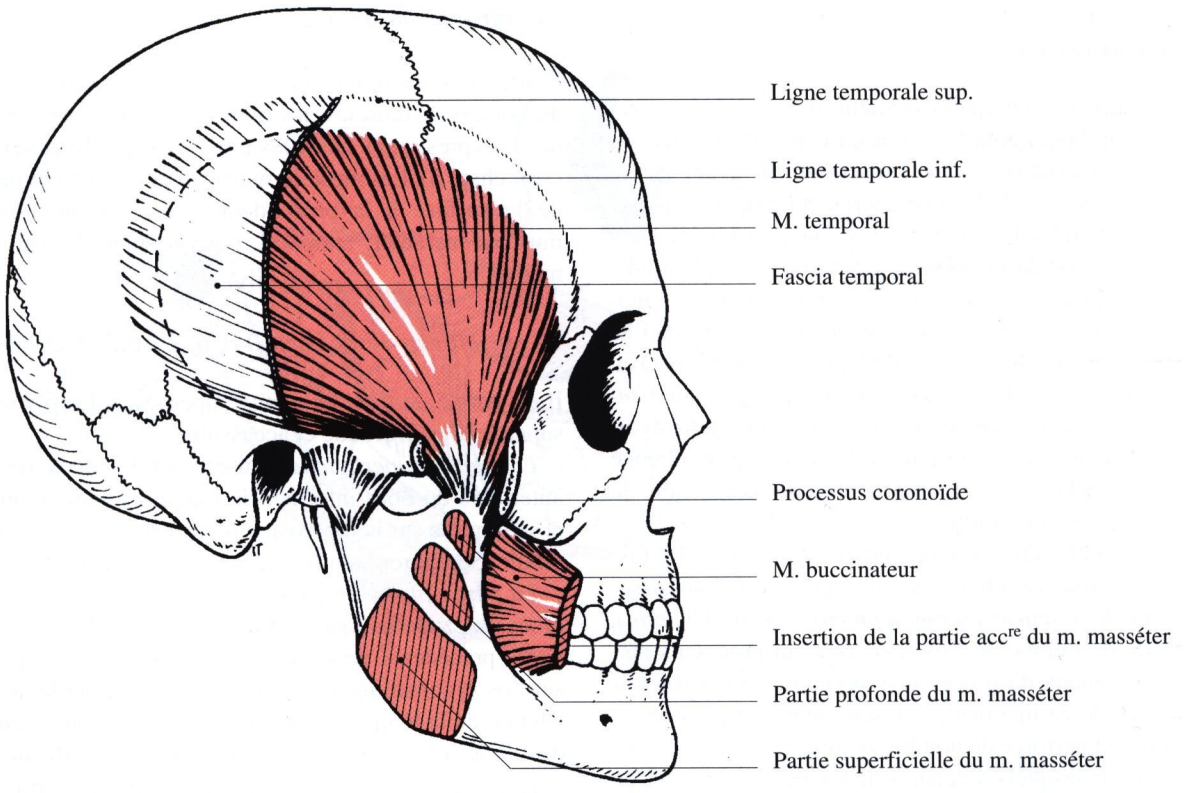

Fig. 8-5. Vue latérale de la tête ; la partie libre de l'arcade zygomatique et le muscle masséter ont été enlevés, ouvrant la fosse temporale

transverse de la face et le conduit parotidien *(canal de Sténon).*

Le muscle temporal
(figs. 1-1 b, 2-16, 2-17, 8-5 et 8-9)

Il occupe toute la fosse temporale où sa contraction est visible et palpable.

Il s'insère sur le crâne et sur son fascia de recouvrement, le fascia temporal. Sur la face latérale du crâne, il s'attache sur la ligne temporale inférieure et au-dessous d'elle, successivement sur le segment vertical de la partie squameuse [ou écaille] de l'os temporal, la partie inférieure de l'os pariétal, la face temporale de la grande aile de l'os sphénoïde, la face temporale de l'os frontal, et souvent sur la face temporale de l'os zygomatique. Il prend aussi insertion à la face profonde du fascia temporal. Celui-ci est tendu entre le bord supérieur de l'arcade zygomatique (où il se dédouble) et le bord temporal de l'os zygomatique d'une part, et la ligne temporale supérieure qui court sur les os temporal, pariétal et frontal, ainsi que la surface qui la sépare de la ligne temporale inférieure d'autre part.

Le muscle temporal se termine sur le processus coronoïde de la mandibule (apex, bord antérieur et face médiale). La fracture du processus coronoïde est une fracture classique de la mandibule : le muscle temporal attire le processus vers le haut et déplace la fracture. Dans la fosse infra-temporale, il est en rapport avec le corps adipeux de la joue *(boule graisseuse de Bichat).*

Ses fibres antérieures sont verticales ; les fibres postérieures sont d'abord sagittales (couchées sur la face supérieure de la racine du processus zygomatique), puis obliques en bas et en avant.

Sa contraction provoque une élévation de la mandibule (donc une fermeture de la cavité orale). Ses fibres postérieures provoquent aussi une rétropulsion de la mandibule.

Il est innervé par trois nerfs, les nerfs temporaux profonds antérieur, moyen et postérieur, issus du nerf mandibulaire. Le nerf temporal profond antérieur naît souvent d'un tronc commun avec le nerf buccal, le tronc temporo-buccal. Le nerf temporal profond pos-

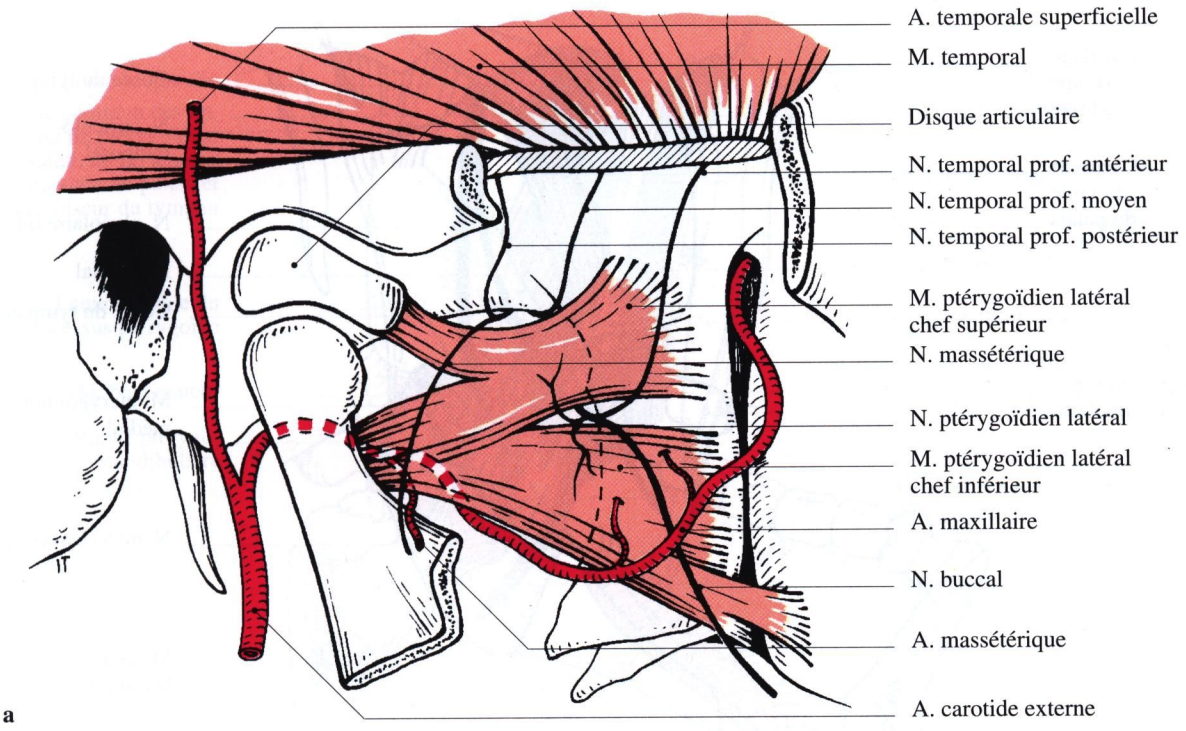

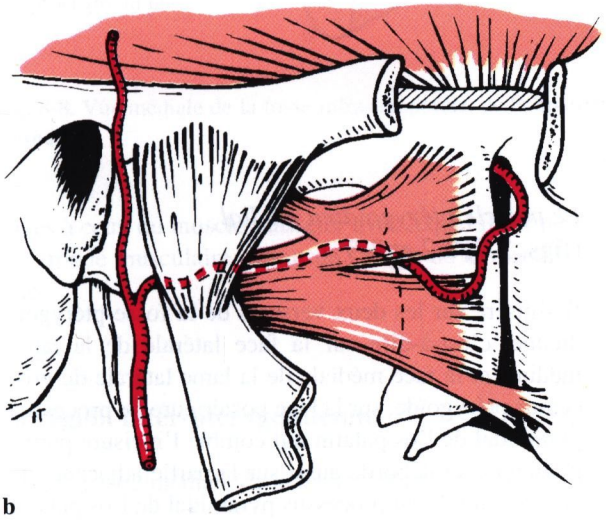

Fig. 8-6. Vue latérale de la fosse infra-temporale, découverte par la section de la branche de la mandibule (dont ne subsistent que la tête et le col). **a** Artère maxillaire en variété superficielle ; **b** artère maxillaire en variété profonde

térieur naît souvent d'un tronc commun avec le nerf massétérique, le tronc temporo-massétérique (voir chap. 10). Ces trois nerfs sortent de la fosse infra-temporale en passant au-dessus du fascia ptérygo-temporo-mandibulaire et du *ligament de Hyrtl* (voir page suivante) et abordent le muscle temporal par sa face profonde.

Le muscle ptérygoïdien latéral (figs. 8-6 et 8-9)

Ses insertions antérieures et médiales sont divisées en deux chefs, ptérygoïdien et sphénoïdal. Le chef ptérygoïdien ou inférieur s'attache sur les deux tiers inférieurs de la face latérale de la lame latérale du processus ptérygoïde, et la partie adjacente du processus pyramidal de l'os palatin et de la tubérosité maxillaire. Le chef sphénoïdal ou supérieur s'attache sur le tiers supérieur de cette lame latérale et la partie adjacente de la face infra-temporale de la grande aile de l'os sphénoïde.

Les deux chefs sont obliques en arrière et latéralement, fusionnent, puis le corps charnu se divise en deux tendons terminaux.

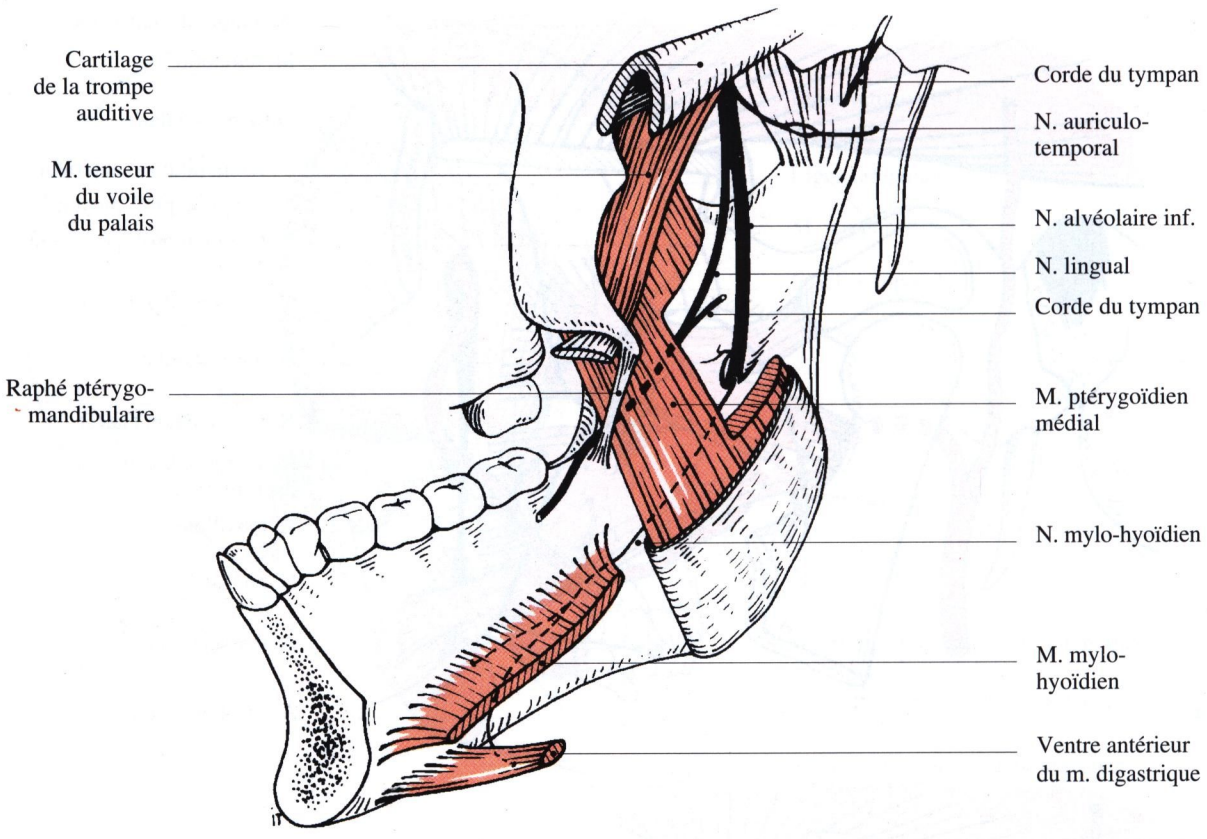

Fig. 8-7. Vue médiale de la fosse infra-temporale

Le tendon principal se fixe dans la fovéa ptérygoïdienne de la mandibule (fig. 2-17) ; une expansion tendineuse se fixe sur la face antéro-médiale de la capsule et du bord périphérique du disque de l'articulation temporo-mandibulaire.

Le fascia ptérygo-temporo-mandibulaire *(f. de Hovelacque)*, dont l'existence reste discutée, doublerait la face profonde du muscle ptérygoïdien latéral (fig. 8-9) ; il serait tendu entre le bord postérieur de la lame latérale du processus ptérygoïde et la fovéa ptérygoïdienne de la mandibule ; son bord supérieur épaissi constituerait le ligament supra-ptérygo-épineux (*lt de Hyrtl*), parfois calcifié.

Sa contraction provoque une propulsion simultanée du disque et du processus condylaire de la mandibule, temps unique de la diduction controlatérale quand la contraction est unilatérale, temps important de l'ouverture de la cavité orale quand elle est bilatérale.

Il est innervé par le nerf ptérygoïdien latéral (en fait souvent deux filets nerveux séparés), collatérale du tronc temporo-buccal ou du nerf buccal, issu du nerf mandibulaire (voir chap. 10).

Le muscle ptérygoïdien médial (figs. 2-7, 8-7 et 8-9)

Il s'insère sur les deux versants de la fosse ptérygoïdienne, c'est-à-dire sur la face latérale de la lame médiale et la face médiale de la lame latérale du processus ptérygoïde, sur la face postérieure du processus pyramidal de l'os palatin qui comble l'incisure ptérygoïdienne, et déborde aussi sur la partie adjacente de la face latérale du processus pyramidal de l'os palatin et de la tubérosité maxillaire.

Il se termine sur la tubérosité ptérygoïdienne de la mandibule (fig. 2-17). Ses fibres sont obliques en bas, en arrière et latéralement.

Le fascia qui enveloppe le muscle ptérygoïdien médial est une dépendance du fascia interptérygoïdien (voir *infra*).

Il est innervé par le nerf ptérygoïdien médial, rameau du nerf mandibulaire.

Sa contraction provoque une élévation de la mandibule (donc une fermeture de la cavité orale) et une propulsion de la mandibule. Ces effets sont presque iden-

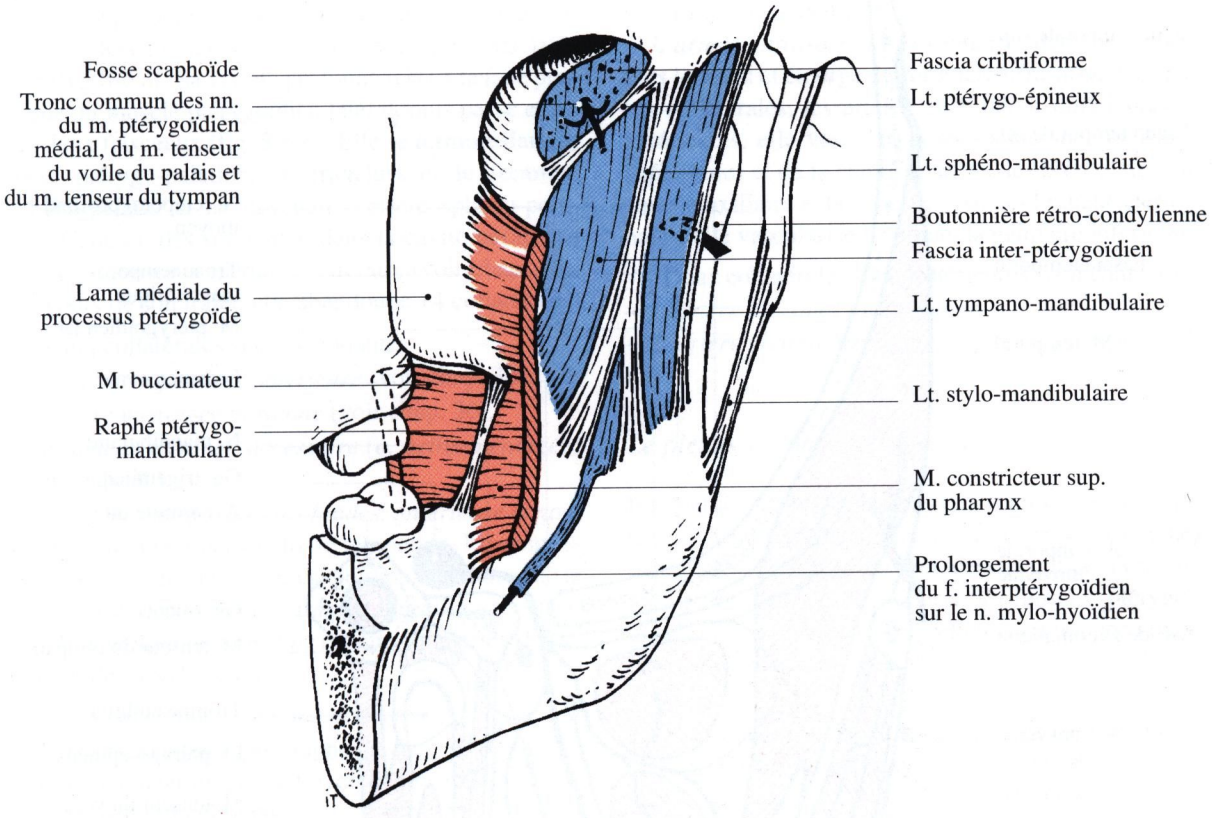

Fig. 8-8. Vue médiale de la fosse infra-temporale, de la boutonnière rétro-condylienne (*b. de Juvara*), et du fascia interptérygoïdien

tiques à ceux du muscle masséter avec lequel il forme une fronde musculaire autour de l'angle de la mandibule.

La région inter-ptérygoïdienne

C'est la partie médiale de la fosse infra-temporale.

Limites (figs. 8-8 et 8-9)

Elle est limitée : médialement, par le fascia interptérygoïdien et ses renforcements, les ligaments ptérygo-épineux *(lt. de Civinini)*, sphéno-mandibulaire et tympano-mandibulaire ; latéralement, par le fascia ptérygo-temporo-mandibulaire et son renforcement supérieur *(ligament de Hyrtl)* ; en avant, par le bord postérieur de la lame latérale du processus ptérygoïde sur lequel s'attachent ces deux fascias ; en haut, par la face infra-temporale de la grande aile de l'os sphénoïde.

Elle communique avec les régions adjacentes : la fosse crânienne moyenne par les foramens ovale, épineux et pétreux ; la loge submandibulaire en bas et en avant ; la partie antérieure de la fosse infra-temporale (avec le corps adipeux de la joue) et la fissure ptérygo-maxillaire à travers ou au-dessous du muscle ptérygoïdien latéral ; la loge parotidienne enfin par la boutonnière rétro-condylienne *(b. de Juvara)*.

La boutonnière rétro-condylienne est limitée latéralement par le bord postérieur de la branche de la mandibule, médialement par le ligament tympano-mandibulaire, en haut par l'os temporal. Y cheminent de haut en bas le nerf auriculo-temporal, la ou les veines maxillaires et l'artère maxillaire (fig. 8-8, flèche).

Contenu (fig. 8-9)

On y trouve des éléments nombreux et importants : l'artère maxillaire, le plexus veineux ptérygoïdien, le nerf mandibulaire et ses branches, la corde du tympan.

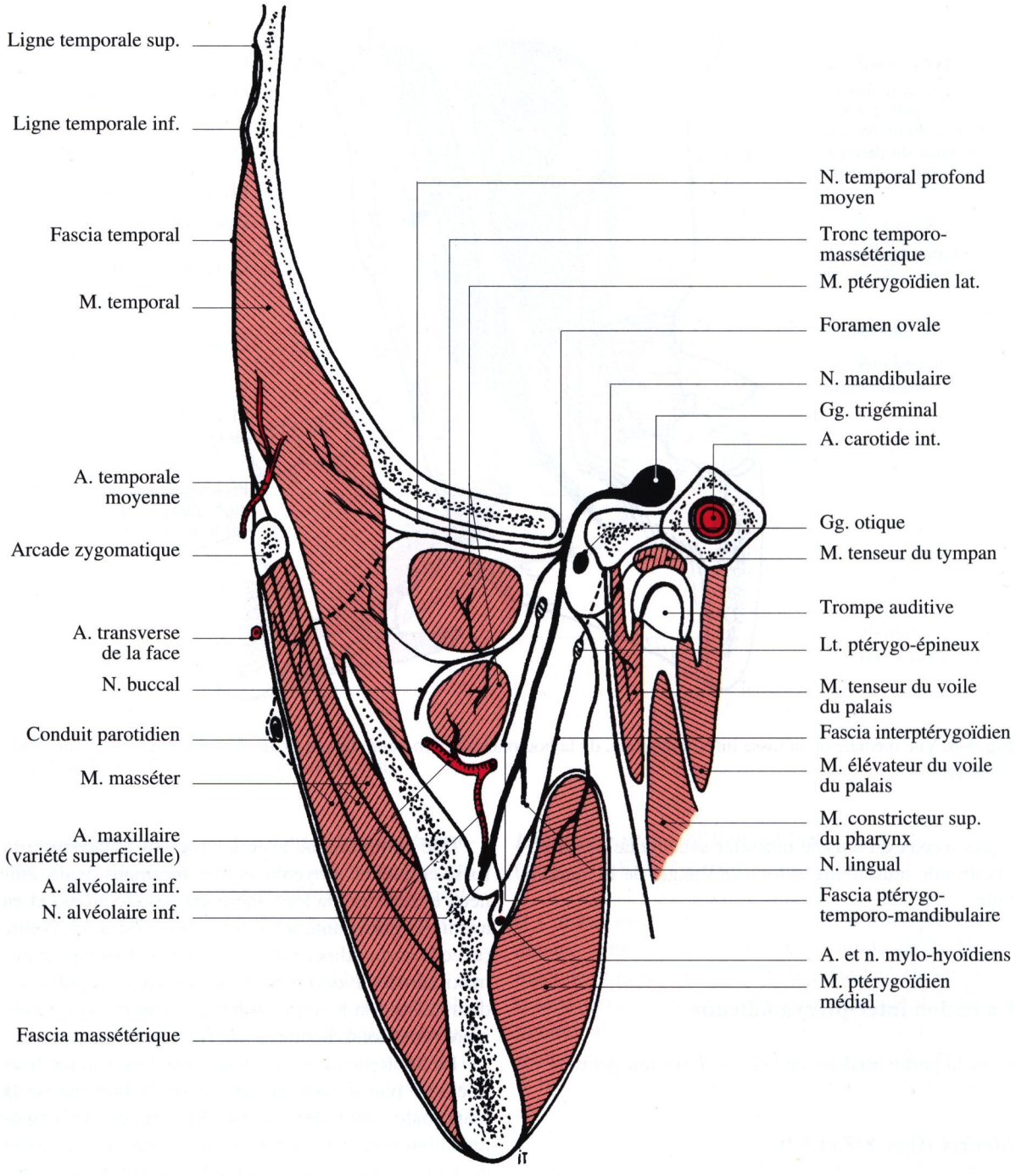

Fig. 8-9. Coupe frontale schématique de la fosse infra-temporale

L'artère maxillaire

Elle naît de la terminaison de l'artère carotide externe dans la loge parotidienne. Elle quitte cette loge et pénètre dans la fosse infra-temporale en passant médialement par rapport à la branche de la mandibule (c'est pourquoi on l'appelait autrefois *a. maxillaire interne*) dans la boutonnière rétro-condylienne. Dans la fosse infra-temporale, elle peut adopter deux trajets qui mènent tous deux à la fosse ptérygo-palatine. Sa

variété superficielle contourne le bord inférieur du muscle ptérygoïdien latéral et se place sur sa face latérale (fig. 8-6 a) ; sa variété profonde reste à la face profonde du muscle ptérygoïdien latéral, puis passe entre ses deux faisceaux (fig. 8-6 b). Elle se termine dans la fosse ptérygo-palatine, en franchissant le foramen sphéno-palatin et en devenant l'artère sphéno-palatine. Celle-ci, dès son entrée dans la cavité nasale, se divise en rameaux médial et latéraux (voir chap. 17). Au cours de son trajet, elle abandonne 14 collatérales.

Cinq collatérales sont ascendantes :
– *l'artère tympanique antérieure* (voir chap. 30),
– *l'artère méningée moyenne* (voir chap. 30),
– *le rameau méningé accessoire (a. petite méningée)* (voir chap. 30),
– *les artères temporales profondes, antérieure et postérieure*, montent dans la fosse temporale, longeant la face latérale du muscle ptérygoïdien latéral, puis la face profonde du muscle temporal, qu'elles vascularisent (l'a. temporale moyenne est une collatérale de l'a. temporale superficielle).

Cinq collatérales sont descendantes :
– *L'artère massétérique* gagne la face profonde du muscle masséter en passant avec le nerf massétérique par l'incisure mandibulaire.
– *L'artère alvéolaire inférieure (a. dentaire inférieure)* s'engage dans le foramen mandibulaire avec le nerf homonyme, parcourt le canal mandibulaire d'arrière en avant. Elle abandonne à chaque racine dentaire une artériole et se termine par l'artère mentale qui sort de la mandibule par le foramen mentonnier. Avant de pénétrer dans la canal mandibulaire, elle abandonne l'artère mylo-hyoïdienne, qui chemine avec le nerf homonyme dans le sillon mylo-hyoïdien.
– *L'artère buccale* est plaquée sur la face latérale du muscle buccinateur et gagne la joue.
– *Les rameaux ptérygoïdiens* (5 à 7) gagnent les muscles ptérygoïdiens, latéral et médial.
– *L'artère palatine descendante* naît dans la fosse ptérygo-palatine, abandonne les artères petites palatines (qui gagnent le palais mou en suivant les canaux petits palatins), descend dans le canal grand palatin, devient l'artère grande palatine en franchissant le foramen grand palatin et vascularise le palais dur et la gencive (fig. 6-5).

Deux collatérales sont antérieures :
– *L'artère alvéolaire supéro-postérieure* (voir ci-dessous) est appliquée sur la tubérosité de l'os maxillaire et se divise en rameaux dentaires qui s'engagent dans les foramens alvéolaires et parcourent les canaux alvéolaires ; ils se distribuent au sinus maxillaire, aux racines des molaires (et parfois des prémolaires) supérieures et à la gencive.
– *L'artère infra-orbitaire* s'engage dans le sillon, puis le canal et émerge du foramen infra-orbitaire ; par ses collatérales, les artères alvéolaires supérieures et antérieures, elle vascularise les racines des incisives supérieures et de la canine, parfois des prémolaires, le sinus maxillaire et la gencive ; par ses branches terminales, elle vascularise la joue et la paupière inférieure.

Deux collatérales sont postérieures (voir chap. 30) :
– *L'artère du canal ptérygoïdien* ;
– *L'artère pharyngienne supérieure (a. ptérygo-palatine).*

Le plexus veineux ptérygoïdien

Il reçoit les veines émissaires des foramens ovale, épineux et veineux et se draine par la veine ou les veines maxillaires *(c. ptérygo-palatin)* vers le confluent veineux intra-parotidien. La contraction des muscles ptérygoïdiens et les mouvements de l'articulation temporo-mandibulaire serviraient de pompe au sang de ces plexus.

Le nerf mandibulaire (n. maxillaire inférieur) (fig. 8-9, voir aussi chap. 10)

Troisième branche de division du nerf trijumeau, il sort du crâne par le foramen ovale. Il présente sur sa face médiale un ganglion végétatif, le ganglion otique *(gg. d'Arnold)* qui reçoit le nerf petit pétreux *(petit n. pétreux profond)*, issu du nerf glosso-pharyngien. Le nerf mandibulaire se divise rapidement. Ses rameaux collatéraux sont au nombre de six :
– *Le rameau méningé* retourne dans le crâne par le foramen épineux avec l'artère méningée moyenne et innerve les méninges de la fosse crânienne moyenne, le sinus sphénoïdal et les cellules mastoïdiennes.
– *Le tronc temporo-massétérique* passe au-dessus du bord supérieur du *ligament de Hyrtl* et du muscle ptérygoïdien latéral et se divise en nerf temporal profond postérieur et en nerf massétérique. Le nerf temporal profond postérieur gagne la face profonde du muscle temporal qu'il innerve. Le nerf massétérique quitte la région avec l'artère homonyme par l'incisure mandibulaire et aborde le muscle masséter par son bord postérieur et sa face profonde.
– *Le nerf temporal profond moyen* passe au-dessus du bord supérieur du *ligament de Hyrtl* et du muscle ptérygoïdien latéral et gagne la face profonde du muscle temporal qu'il innerve.
– *Le tronc temporo-buccal* passe au-dessus du bord supérieur du *ligament de Hyrtl*, puis à la face profonde du muscle ptérygoïdien latéral, entre ses deux fais-

ceaux qu'il innerve au passage (n. ptérygoïdien latéral) et se divise en nerf temporal profond antérieur et nerf buccal. Le nerf temporal profond antérieur gagne la face profonde du muscle temporal qu'il innerve. Le nerf buccal se dirige en bas et en avant et innerve la peau et la muqueuse de la joue.

– *Le tronc commun des nerfs des muscles ptérygoïdien médial, tenseur du tympan et tenseur du voile du palais* se dirige médialement, perfore (seul ou déjà divisé) le fascia cribriformis et se distribue à ces trois muscles.

– *Le nerf auriculo-temporal* se dirige horizontalement en arrière. Il est perforé par l'artère méningée moyenne et sort par la boutonnière rétro-condylienne vers la loge parotidienne. Il y devient satellite des vaisseaux temporaux superficiels. Il innerve l'articulation temporo-mandibulaire, l'auricule par les nerfs auriculaires antérieurs, le méat acoustique externe par le nerf du méat acoustique externe, la membrane tympanique par le rameau de la membrane du tympan, la glande parotide par les rameaux parotidiens et la peau de la région temporale par les rameaux temporaux superficiels. Il est anastomosé avec le nerf facial par un ou plusieurs rameaux communicants empruntés par les fibres sécrétoires de la glande parotide.

Le nerf mandibulaire donne deux branches terminales qui descendent entre les muscles ptérygoïdiens latéral et médial :

– *Le nerf lingual* reçoit du nerf intermédiaire *(n. de Wrisberg)* la corde du tympan qui sort du crâne par la fissure pétro-tympanique. Il se dirige vers la loge submandibulaire et se place directement sous la muqueuse orale à hauteur de la troisième molaire inférieure. Il innerve l'isthme du gosier, les deux tiers antérieurs de la langue, les glandes submandibulaire et sublinguale (voir chap. 6).

– *Le nerf alvéolaire inférieur* descend verticalement jusqu'au foramen mandibulaire. Avant de s'engager avec l'artère alvéolaire inférieure dans le canal mandibulaire, il abandonne le nerf mylo-hyoïdien, qui glisse à la face inféro-latérale du muscle mylo-hyoïdien ; il innerve ce dernier, ainsi que le ventre antérieur du muscle digastrique (fig. 8-7). Le nerf alvéolaire inférieur se distribue aux racines des dents de l'arcade dentaire inférieure et à la gencive adjacente, ainsi qu'au menton et à la lèvre inférieure par sa branche terminale, le nerf mentonnier. C'est à son entrée dans le canal mandibulaire que le chirurgien-dentiste fait son anesthésie, en palpant et en visant la lingula mandibulaire *(épine de Spix)*. Son anesthésie endort les huit dents de l'arcade dentaire inférieure ipsilatérale et le menton. Elle peut intéresser aussi le nerf lingual, en raison de la faible distance qui sépare les deux nerfs (un centimètre environ à hauteur de la lingula).

Les arcades alvéolo-dentaires

J-C Libersa

Les dents sont des organes vivants, durs, blanchâtres, d'origine dermo-épidermique, situés à l'entrée du tube digestif, dans la cavité orale. Disposées sous la forme de deux arcades, l'une supérieure portée par les maxillaires, l'autre inférieure portée par la mandibule, elles jouent un rôle essentiel dans les fonctions de préhension et de mastication des aliments. Elles contribuent à l'élocution, la déglutition et l'esthétique du visage.

Caractères généraux

Chaque dent présente deux parties : l'une, visible dans la cavité orale : la couronne, recouverte d'un tissu extrêmement dur, l'émail ; l'autre, implantée dans l'os de soutien (os alvéolaire de l'os maxillaire ou mandibulaire) : la racine, recouverte de cément (fig. 8-10).

La limite virtuelle entre la couronne et la racine est appelée le collet.

L'extrémité de la racine, dénommée apex, est percée d'un orifice : le foramen apical qui permet la communication entre le reste de l'organisme et la cavité centrale de la dent : la cavité pulpaire constituée de deux parties, le cavum de la dent *(chambre pulpaire)* (correspondant à la couronne) et le canal de la racine de la dent *(canal pulpaire)* (correspondant à la racine). Cette cavité contient la pulpe dentaire formée de tissu conjonctif, d'éléments vasculaires et nerveux ; elle est entourée par une masse de tissu dur, minéralisé : l'ivoire ou dentine.

La racine de la dent n'est pas soudée à l'os alvéolaire environnant ; elle s'implante dans une loge homothétique : l'alvéole dentaire, et s'y trouve maintenue par des fibres ligamentaires formant le périodonte *(ligament alvéolo-dentaire ou desmodonte)*.

La dent ne doit pas être considérée isolément ; elle fait partie d'un ensemble fonctionnel, l'odonton constitué par l'odonte (émail, dentine, pulpe) et le parodonte (cément, os alvéolaire, desmodonte, gencive).

L'os alvéolaire n'existe que par la présence de dents. La disparition de la dent entraîne à terme la résorption de l'os alvéolaire. Il ne persiste plus alors que l'os basal maxillaire ou mandibulaire.

Caractères différentiels

Au niveau de chaque arcade, les dents se disposent de façon symétrique par rapport au plan sagittal médian.

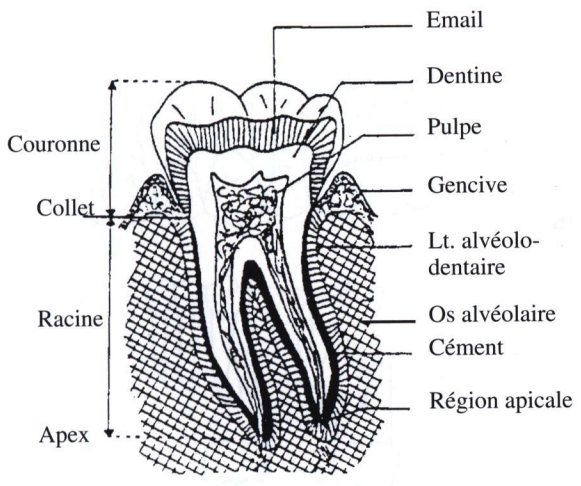

Fig. 8-10. Coupe de l'odonton

Elles se différencient en plusieurs groupes selon leur morphologie et leurs fonctions. Ces groupes se retrouvent de façon homologue à l'arcade supérieure et à l'arcade inférieure (figs. 8-11, 8-12 et 8-13).

Les incisives

Ce sont les dents les plus antérieures. Elles sont caractérisées par une couronne aplatie présentant un bord libre coupant, et une seule racine. Elles jouent un rôle de préhension et de section des aliments.

Elles sont au nombre de huit : quatre incisives supérieures, deux centrales et deux latérales, et quatre incisives inférieures, deux centrales et deux latérales.

Les canines

Situées immédiatement derrière les incisives, elles présentent une couronne forte, trapue, conique, à bord tranchant et une racine longue. Elles assurent le déchirement, la lacération des aliments.

Elles sont au nombre de quatre : deux supérieures et deux inférieures.

Les prémolaires

Elles ont une couronne grossièrement cubique, marquée au niveau de leur bord libre par une surface garnie de deux pointes : les cuspides, séparées par un sillon antéro-postérieur, réalisant une surface triturante. La racine est le plus souvent unique ou bifide.
Elles sont au nombre de huit : deux premières prémolaires supérieures et deux deuxièmes prémolaires supérieures, deux premières prémolaires inférieures et deux deuxièmes prémolaires inférieures.

Les molaires

Elles sont caractérisées par une couronne très volumineuse de forme parallélépipédique, hérissée de trois à cinq cuspides formant une table occlusale triturante large. Elles présentent plusieurs racines (pluriradiculées) : trois racines pour les molaires supérieures, deux racines pour les molaires inférieures. Elles contribuent, avec les prémolaires, à la trituration des aliments.

Elles sont au nombre de douze : six molaires supérieures réparties en deux premières molaires, deux deuxièmes molaires et deux troisièmes molaires (ou dents de sagesse), et six molaires inférieures réparties en deux premières molaires, deux deuxièmes molaires et deux troisièmes molaires (ou dents de sagesse).

Dentures-Dentitions

L'homme est diphyodonte, c'est-à-dire qu'il présente au cours de sa vie deux séries de dents : les dents déciduales ou temporaires ou lactéales ou de lait formant la denture temporaire, et les dents définitives ou permanentes formant la denture définitive.

Il existe donc deux dentures qui sont l'aboutissement des phénomènes d'éruption dentaire, appelés dentitions.

La première dentition débute vers le 6e mois postnatal et se termine à l'âge de trois ans pour constituer la denture déciduale ou lactéale.

Elle est caractérisée par un rythme semestriel dans l'apparition des groupes dentaires :

- de 6 à 12 mois : éruption des incisives de lait, la première à apparaître étant généralement l'incisive centrale inférieure, suivie de l'incisive centrale supérieure, puis la latérale supérieure et enfin la latérale inférieure.
- de 12 à 18 mois : éruption des premières molaires de lait ;
- de 18 à 24 mois : éruption des canines de lait ;
- de 24 à 30 mois : éruption des deuxièmes molaires de lait.

Il faut en général six mois pour que la dent qui vient d'apparaître en bouche soit fonctionnelle et entre en relation avec la dent antagoniste.

Ainsi à trois ans (36 mois), l'enfant présente toutes ses dents de lait fonctionnelles : il est en den-

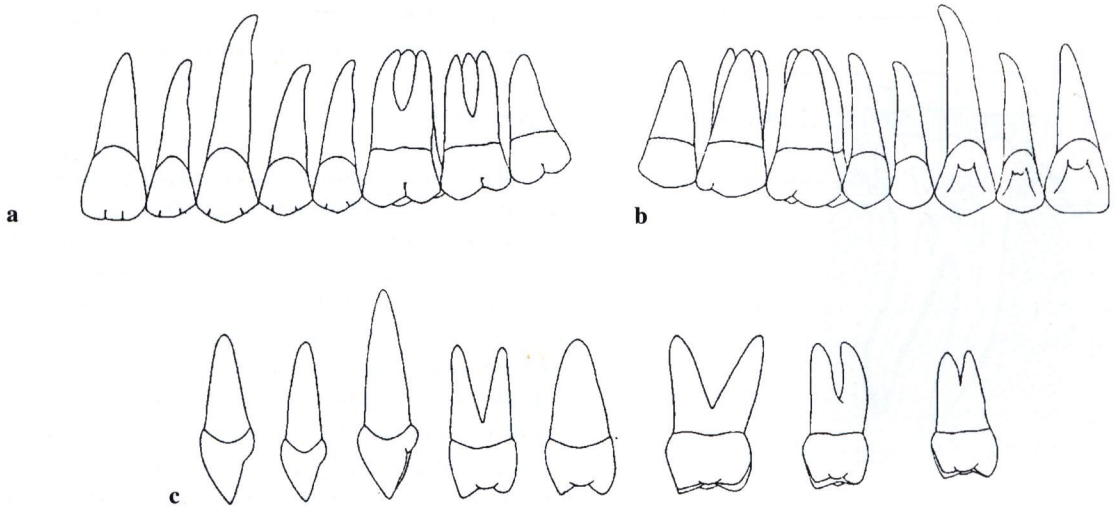

Fig. 8-11. Dents maxillaires définitives ; **a** vue vestibulaire ; **b** vue palatine ; **c** vue distale

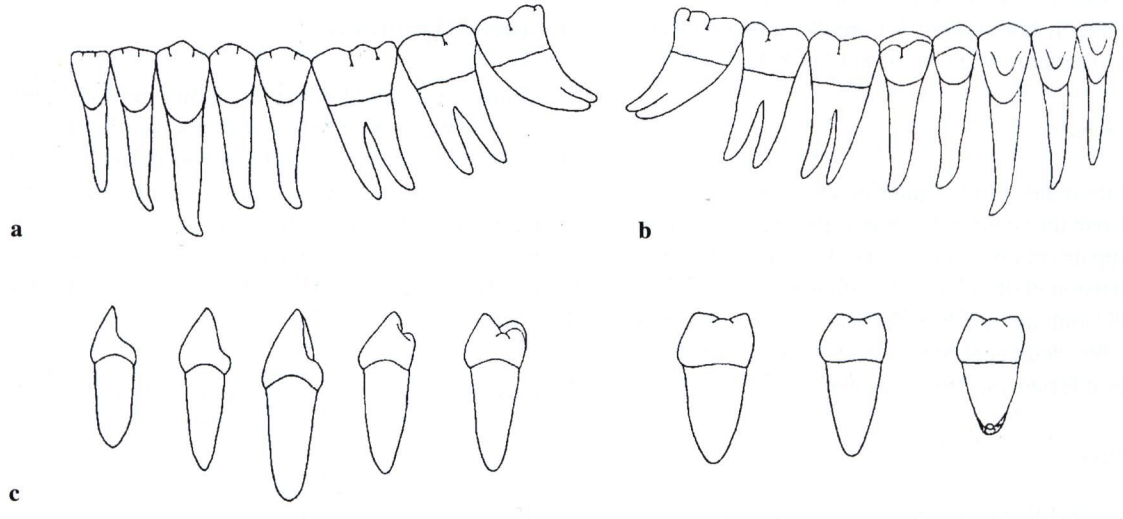

Fig. 8-12. Dents mandibulaires définitives ; a : vue vestibulaire ; b : vue linguale ; **c** vue distale

ture déciduale lactéale, la première dentition est terminée. Il possède donc 20 dents réparties ainsi :

– aux maxillaires : quatre incisives, deux canines, quatre molaires,

– à la mandibule : quatre incisives, deux canines, quatre molaires.

La deuxième dentition débute à l'âge de 6 ans et se termine vers l'âge de 13 ans si l'on ne tient pas compte de l'éruption de la 3e molaire ou « dent de sagesse ». Elle se caractérise par un rythme d'éruption annuel : chaque année, pendant cette période, apparaît un nouveau groupe dentaire :

• de 6 à 7 ans : éruption des premières molaires. Ces dents se positionnent immédiatement en arrière des deuxièmes molaires de lait. Elles n'entraînent donc aucune chute des dents lactéales. Elles portent aussi le nom de dents de six ans.

• de 7 à 8 ans : éruption des incisives centrales après chute des incisives centrales de lait dont les racines ont été érodées par la poussée de la dent définitive (phénomène de rhizalyse).

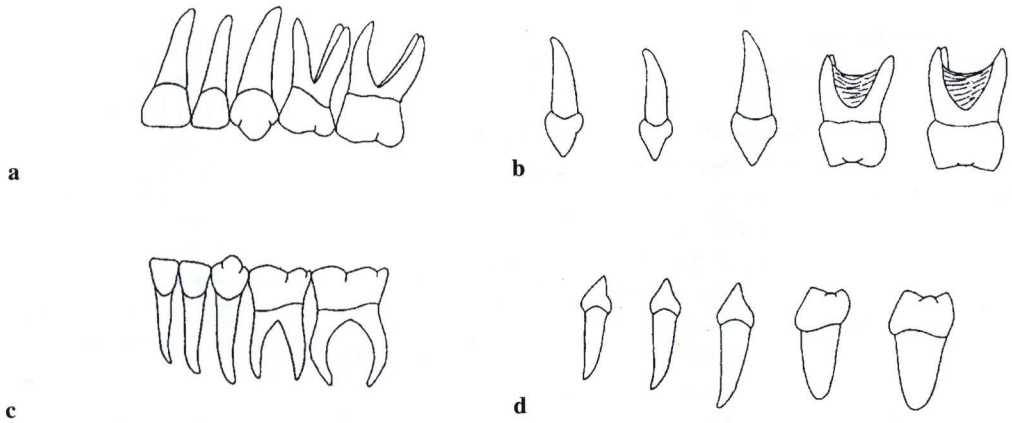

Fig. 8-13. Dents lactéales ; **a** vue vestibulaire de l'hémi-arcade dentaire lactéale supérieure ; **b** vue distale des dents lactéales supérieures, vue vestibulaire de l'hémi-arcade dentaire lactéale inférieure ; **c** vue distale des dents lactéales inférieures

• de 8 à 9 ans : éruption des incisives latérales remplaçant les dents de lait correspondantes.
• de 9 à 10 ans : éruption des premières prémolaires supérieures et des canines inférieures après chute des dents de lait (première molaire supérieure et canine inférieure)
• de 10 à 11 ans : éruption des canines supérieures et premières prémolaires inférieures après chute des dents de lait (canines supérieures et premières molaires inférieures).
• de 11 à 12 ans : éruption des deuxièmes prémolaires remplaçant les deuxièmes molaires de lait.
• de 12 à 13 ans : éruption des deuxièmes molaires encore appelées « dents de 12 ans », immédiatement en arrière des premières molaires.
• Et enfin, de 15 à 25 ans, évolution plus ou moins rapide des troisièmes molaires ou « dents de sagesse ». Ces dernières dents sont inconstantes (agénésie ou absence du germe) ou si elles existent, restent parfois incluses dans l'os.

La denture définitive s'établit donc comme suit :

– aux maxillaires : 4 incisives, 2 canines, 4 prémolaires, 6 molaires,

– à la mandibule : 4 incisives, 2 canines, 4 prémolaires, 6 molaires, soit un total de 32 dents.

Au cours de la période de la deuxième dentition (soit de 6 ans à 13 ans), l'enfant est dit en « denture mixte », car se juxtaposent en bouche à la fois des dents de lait et des dents définitives.

Une précocité ou un retard d'éruption n'est pas rare, tant en première que deuxième dentition. Toutefois, il est nécessaire de s'inquiéter lorsque le retard dépasse de 12 mois la date prévue pour les dents de lait et de 18 mois pour les dents définitives.

Nomenclatures

Elles ont pour but de situer avec précision les dents dans la cavité orale.

Nomenclature physiologique

La dent est appelée par son nom (incisive, canine…) suivi de son appartenance à l'arcade dentaire (supérieure ou inférieure), de sa latéralisation (droite, gauche), de son rang dans le groupe correspondant (centrale ou latérale pour les incisives, 1re, 2e ou 3e pour les prémolaires et molaires), et enfin de son appartenance à la denture (de lait ou définitive). Ex. : incisive centrale supérieure droite de lait, 1re molaire inférieure gauche définitive.

Nomenclature zoologique

Elle associe un chiffre et une lettre : le chiffre correspond au nombre de dents, la lettre désigne le groupe de dents : I pour incisive, C pour canine, Pm pour prémolaire, M pour molaire.

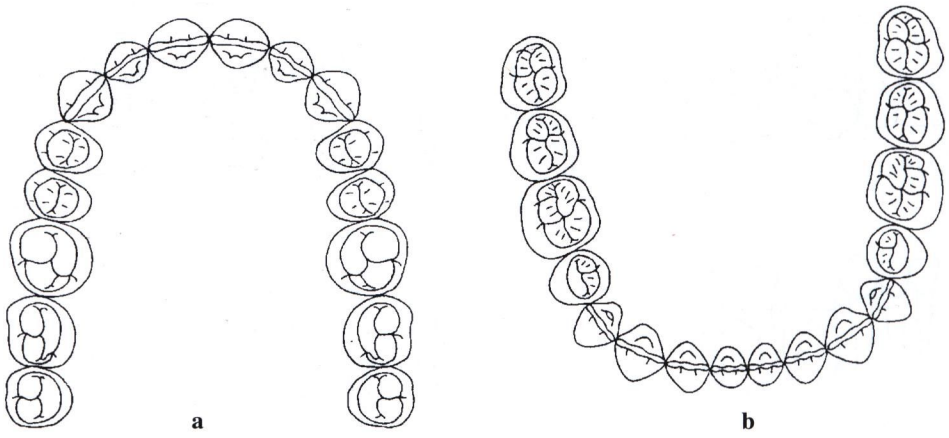

Fig. 8-14. Arcades dentaires ; **a** arcade dentaire maxillaire, vue occlusale ; **b** arcade dentaire mandibulaire, vue occlusale

La formule dentaire s'écrit alors :
– soit sous la forme d'une seule hémi-arcade :
2 I, 1 C, 2 Pm, 3 M
– soit sous la forme des hémi-arcades supérieure et inférieure :
2 I, 1 C, 2 Pm, 3 M
2 I, 1 C, 2 Pm, 3 M

Nomenclature catégorielle

A une lettre (initiale du nom de la dent) se trouve affecté un exposant (numéro d'ordre de la dent dans son groupe). Cet exposant est placé en haut à droite pour la dent supérieure et en bas à droite pour la dent inférieure.

Cet exposant est un chiffre arabe pour la denture définitive et un chiffre romain pour la denture lactéale. Exemple : incisive latérale supérieure de lait : I^{II}, incisive latérale supérieure définitive : I^2, incisive latérale inférieure définitive : I_2, deuxième molaire inférieure de lait : M_{II}.

Nomenclature symbolique internationale

C'est cette dernière nomenclature qu'il faut utiliser maintenant. Elle repose sur la représentation schématique des arcades en quatre quadrants affectés chacun d'un numéro d'ordre dans la série dans le sens des aiguilles d'une montre (1-2-3 ou 4 pour la denture définitive, et 5-6-7 ou 8 pour la denture lactéale) : soit deux quadrants supérieurs : 1 (ou 5) et 2 (ou 6) ; et deux quadrants inférieurs : 4 (ou 8) et 3 (ou 7).

A ce numéro d'ordre est adjoint un chiffre (de 1 à 8 pour la denture définitive, de 1 à 5 pour la denture lactéale) correspondant au rang occupé par la dent par rapport au plan sagittal médian.

Chaque dent se trouve ainsi parfaitement définie par un numéro à 2 chiffres : par exemple : incisive centrale supérieure droite définitive : 11.

Les formules dentaires complètes s'établissent donc ainsi :

denture lactéale :

sup. droit	*sup. gauche*
55-54-53-52-51	61-62-63-64-65
85-84-83-82-81	71-72-73-74-75
inf. droit	*inf. gauche*

denture définitive :

sup. droit	*sup. gauche*
18-17-16-15-14-13-12-11	21-22-23-24-25-26-27-28
48-47-46-45-44-43-42-41	31-32-33-34-35-36-37-38
inf. droit	*inf. gauche*

Arcades alvéolo-dentaires (fig. 8-14)

Les dents implantées dans les maxillaires et la mandibule se disposent sous la forme de deux arcs paraboliques (fig. 8-14) ouverts vers l'arrière : les arcades alvéolo-dentaires recouvertes en regard du tissu osseux par une muqueuse épaisse adhérente : la gencive.

Ces arcades subdivisent la cavité orale en deux
– médialement et en arrière : la cavité orale proprement dite, où se place la langue ;
– latéralement et en avant : les vestibules de la bouche, supérieur et inférieur, sorte de couloir hémicirculaire, limité en arrière et en dedans par le rempart

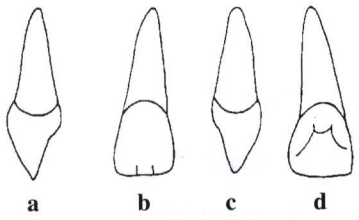

Fig. 8-15. Vue des différentes faces de l'incisive centrale supérieure ; **a** face mésiale ; **b** face vestibulaire ; **c** face distale ; **d** face palatine

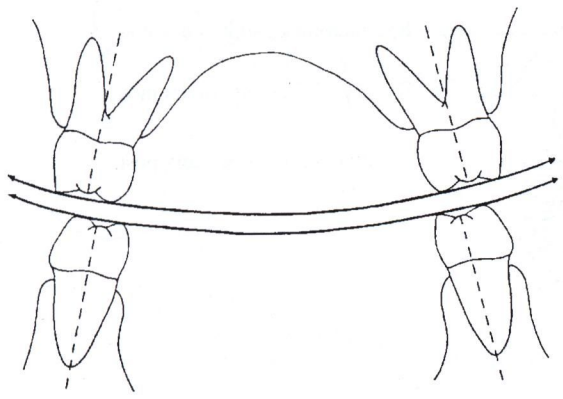

Fig. 8-16. Matérialisation de la courbe de Wilson dans le plan frontal

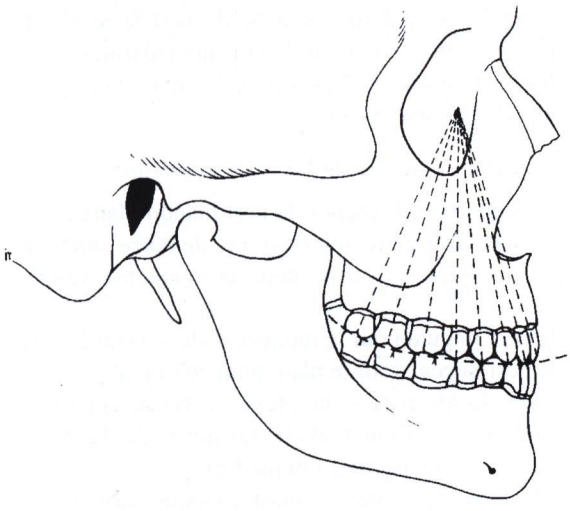

Fig. 8-17. Matérialisation de la courbe de Spee dans le plan sagittal et de la convergence des axes des dents maxillaires

alvéolo-dentaire, en avant et en dehors par les lèvres et les joues, et en haut, ou en bas par la ligne de réflexion muqueuse, zone de transition entre la muqueuse gingivale et la muqueuse labiale ou jugale.

En raison de la courbure de ces arcades, il n'est pas possible, pour identifier les faces des dents, d'utiliser les références anatomiques habituelles (crânial, caudal, latéral, médial). C'est pourquoi, l'arcade est développée dans le plan frontal (fig. 8-15). Chaque dent présente six faces et deux extrémités :

- l'extrémité de la racine : apex,
- l'opposé à l'apex : le bord libre ou face occlusale,
- la face tournée vers la joue ou les lèvres : face vestibulaire,
- la face tournée vers la langue ou la voûte palatine : face linguale ou palatine,
- la face tournée vers le plan sagittal médian : face mésiale,
- la face opposée à la face mésiale : face distale.

Ces deux dernières (face mésiale, face distale) sont encore appelées faces de contact ou proximales.

Les arcades dentaires présentent dans le plan horizontal une juxtaposition des surfaces occlusales qui déterminent grossièrement un plan : le plan de mastication ou plan d'occlusion.

Les pointes des cuspides vestibulaires des canines, prémolaires et molaires se disposent régulièrement selon une courbe : la courbe de Spee, dans le plan sagittal (fig. 8-17).

Les faces occlusales des molaires et prémolaires se disposent selon une courbe : courbe de Wilson, dans le plan frontal (fig. 8-16).

Vascularisation (fig. 6-14)

L'arcade supérieure est vascularisée :

- par l'artère alvéolaire supéro-postérieure et les artères nasales (branches de l'artère maxillaire) pour les molaires et prémolaires, ainsi que le desmodonte et la muqueuse gingivale vestibulaire correspondants ;
- par les artères alvéolaires supéro-antérieures (branches de l'artère infra-orbitaire) pour l'os alvéolaire, les incisives et canines et le tiers antérieur de la muqueuse palatine ;
- par l'artère palatine descendante pour la muqueuse gingivale palatine et le tissu osseux correspondant.

Le retour veineux s'effectue par des veines homologues des artères.

L'arcade inférieure est vascularisée :

- par l'artère alvéolaire inférieure pour toutes les dents, le desmodonte, la muqueuse gingivale.

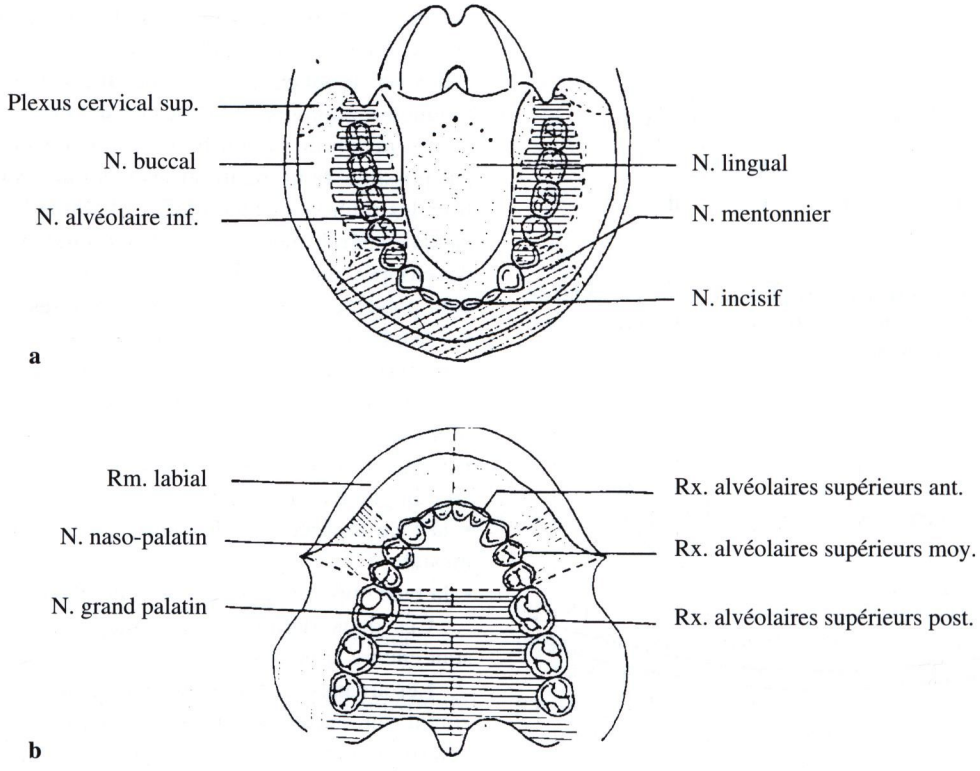

Fig. 8-18 Innervation sensitive des arcades dentaires

• un rameau de l'artère faciale complète la vascularisation muqueuse du côté vestibulaire et des rameaux de l'artère sublinguale pour le versant lingual.
Les veines se disposent de façon identique.

Les vaisseaux lymphatiques se drainent :
• vers les nœuds faciaux, submentaux puis submandibulaires pour le versant vestibulaire,
• vers les nœuds cervicaux profonds pour la région palatine,
• vers les nœuds submentaux et submandibulaires pour la région linguale.

Innervation (fig. 8-18)

Innervation sensitive de l'arcade supérieure

Elle est sous la dépendance des branches du nerf maxillaire, qui donne :
• les rameaux alvéolaires supérieurs et postérieurs pour la région molaire (dents – os alvéolaire – muqueuse vestibulaire),
• les rameaux alvéolaires supérieurs et moyens pour la région prémolaire (dents - os alvéolaire- muqueuse vestibulaire),
• les rameaux alvéolaires supérieurs et antérieurs pour la région incisivo-canine (dents – os alvéolaire),
• le rameau labial du nerf infra-orbitaire pour la muqueuse vestibulaire incisivo-canine,
• le nerf naso-palatin (branche du nerf sphéno-palatin) pour le tiers antérieur de la voûte palatine,
• les nerfs grands palatins pour les deux tiers postérieurs de la voûte palatine.

Innervation sensitive de l'arcade inférieure

Elle dépend des branches du nerf mandibulaire :
• le nerf alvéolaire inférieur *(n. dentaire inférieur)* pour les dents, l'os alvéolaire, la muqueuse vestibulaire,
• le nerf lingual pour la muqueuse du versant lingual,
• le nerf buccal pour le plan muqueux jugal.

Les fibres issues du plexus cervical superficiel contribuent à l'innervation sensitive de la région molaire inférieure (os – muqueuse).

Un véritable plexus anastomotique vasculo-nerveux riche en fibres sympathiques s'organise au pourtour des racines dentaires.

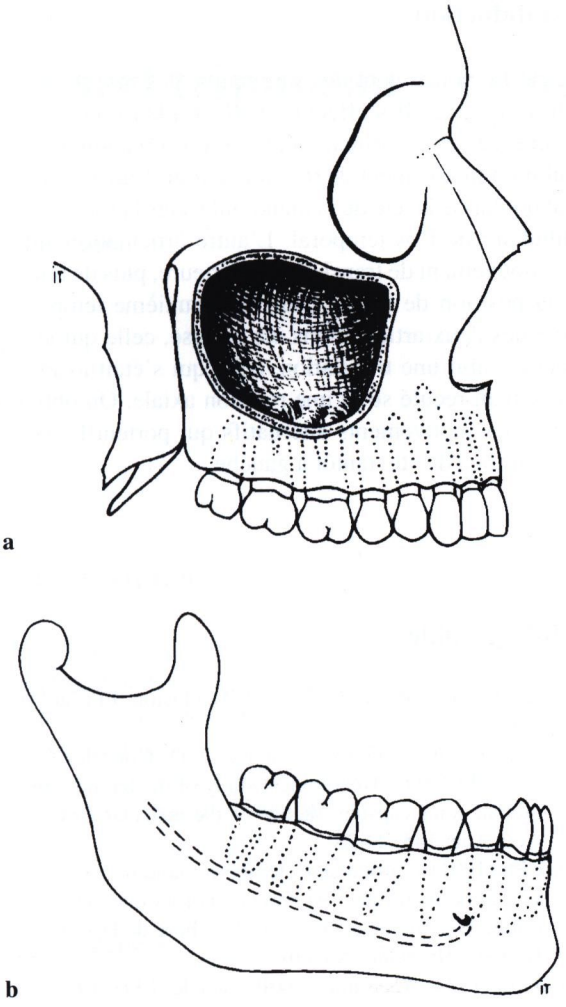

Fig. 8-19. Rapports des dents maxillaires et mandibulaires ; **a** avec le sinus maxillaire ; **b** avec le canal dentaire inférieur

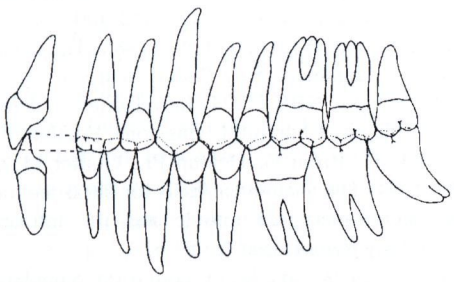

Fig. 8-20. Arcades dentaires en occlusion

Rapports

L'arcade alvéolo-dentaire supérieure contracte des rapports étroits avec les sinus maxillaires (fig. 8-19 a). Les dents plus particulièrement proches de la cavité sinusale par leurs extrémités radiculaires sont appelées dents antrales. Ce sont par ordre décroissant d'intimité de ces rapports : la 1re molaire, la 2e molaire, la 2e prémolaire, la 3e molaire, la 1re prémolaire.

L'arcade alvéolo-dentaire inférieure est en relation étroite avec le canal mandibulaire. Les dents concernées sont les molaires et les prémolaires (fig. 8-19 b).

L'arcade supérieure et l'arcade inférieure entrent en contact l'une avec l'autre, lors de l'élévation de la mandibule par l'intermédiaire des surfaces occlusales, mais, étant donné que l'arcade supérieure est plus large que l'arcade inférieure, les dents supérieures recouvrent partiellement les dents inférieures (fig. 8-20).

Physiologie de la manducation

C Fontaine

Au repos, la tête de la mandibule, coiffée par le disque articulaire, est située sous la pente de la surface temporale (zone 3 de Caix) : c'est la position utilisée lors de la respiration bouche ouverte. Sous la base du crâne, élément fixe de l'articulation temporo-mandibulaire, la mandibule peut effectuer trois sortes de mouvements élémentaires : la translation antérieure et postérieure, l'abaissement et l'élévation, la diduction.

La translation antérieure

L'ensemble « tête de la mandibule – disque articulaire » subit une translation vers l'avant dans un plan sagittal, qui amène cet ensemble en totalité sous le tubercule articulaire de l'os temporal (zones 4 et 5 de Caix). Ce mouvement s'effectue grâce au muscle ptérygoïdien latéral qui envoie un faisceau à chacun des éléments de cet ensemble. Il est limité par la mise en tension des fibres temporo-discales postérieures de la capsule, c'est-à-dire le « frein méniscal postérieur » *(ligament de rappel de Poirier)* (frein passif). Si le mouvement se poursuit, le ligament se rompt, tête et disque se luxent en avant du tubercule articulaire de l'os temporal.

Le retour à la position de repos

A partir de la position de translation antérieure, le retour à la position initiale est un mouvement à la fois passif et actif lié à la contraction des fibres postérieures du muscle temporal.

La translation postérieure

Il n'y a pas de mouvement réel de translation en arrière, au delà de la position de repos. Un tel mouvement est rendu impossible par la présence du tubercule zygomatique postérieur *(heurtoir de Farabeuf)*. S'il se produisait (chute sur le menton, coup de poing), il provoquerait une fracture de ce tubercule et de la partie tympanique de l'os temporal.

L'abaissement

Il permet l'ouverture de la bouche qui s'effectue en deux temps, classiquement successifs, en fait simultanés. Le premier temps serait une translation antérieure, jusqu'à ce que la mise en tension des fibres « temporo-discales » postérieures de la capsule, arrête la progression du disque articulaire et le fixe sous le tubercule articulaire de l'os temporal. Le deuxième temps consisterait en une rotation de la tête sous le disque articulaire ainsi fixé, autour d'un axe transversal traversant les deux articulations temporo-mandibulaires ; ce temps peut être passif (sous l'effet du poids de la mandibule, par exemple chez le dormeur assis) ou actif, dû à la contraction des muscles infra-hyoïdiens.

L'élévation

Elle permet la fermeture de la bouche qui s'effectue en deux temps, survenant dans l'ordre inverse du précédent. Le premier temps consiste en une rotation de la tête sous le disque articulaire, autour de l'axe transversal traversant les deux articulations temporo-mandibulaires. Il est dû à la contraction des muscles temporal, masséter et ptérygoïdien médial. Le deuxième temps est une translation postérieure, ou mieux de retour à la position initiale par la contraction des fibres postérieures du muscle temporal.

La diduction

C'est le mouvement des ruminants, des mâcheurs de chewing-gum. Il s'effectue dans un plan transversal. L'une des deux articulations temporo-mandibulaires subit un mouvement de rotation autour d'un axe vertical qui laisse la tête de la mandibule sous la fosse mandibulaire de l'os temporal. L'autre articulation subit un mouvement de translation antérieure, puis de retour à la position de repos. Dans un deuxième temps, le rôle des deux articulations est inversé, celle qui avait tourné subit une translation, celle qui s'était avancée puis avait reculé subit une rotation axiale. On obtient ainsi des mouvements alternatifs qui portent le menton tantôt à droite, tantôt à gauche.

Bibliographie

Abjean J, Korbandeau JM (1980) L'Occlusion. J Prilat Editeur, Paris

Berjemo Fenoll A, Gonzales Sequeros O, Gonzales Gonzales JM (1992) Histological study of the temporomandibular joint capsule: theory of the articular complex. Acta Anat 145: 24-28

Caix Ph (1991) L'articulation temporo-mandibulaire et son vrai-faux ménisque. Approche morphologique, fonctionnelle, clinique et chirurgicale. Thèse de Doctorat en Biologie Humaine, Amiens

Couly G (1974) Anatomie maxillo-faciale. J Prilat Editeur, Paris

Lundeen HC, et al (1970) Introduction à l'Anatomie occlusale. J Prilat Editeur, Paris

Marseillier E (1979) Les dents humaines: Morphologie. Gauthier-Villars, Paris

Pelletier M (1969) Anatomie maxillo-faciale. Librairie Maloine, Paris

Permar D (1974) An outline for dental anatomy. Lea & Febiger, Philadelphia

Rodriguez-Vasquez JF, Merida Velasco JR, Jimenez Collado J (1992) Development of the human spheno-mandibular ligament. Anat Rec 233: 453-460

Shimada K, Davis WJ, DiDio LWJ (1986) The mandibulostylohyoid ligament. Surg Radiol Anat 8: 67-70

Scott JH, Symons NBB (1974) Introduction to dental anatomy, 7th edn. Churchill Livingstone, Edinburgh

Vanneuville G, Birou G, Deloup PL, Guillot M, Garcier JM (1994) The anatomical basis for ultrasonography of the lateral pterygoid muscle and the infratemporal fossa. Surg Radiol Anat 16: 57-61

Wheeler RC (1969) An atlas of tooth form. Saunders Compagny, Philadelphia

Chapitre 9

Le nerf trijumeau – Le nerf ophtalmique

C Fontaine

Le nerf trijumeau

Le nerf trijumeau (V) est le plus volumineux des nerfs crâniens. Il doit son nom à sa division précoce en trois branches terminales, les nerfs ophtalmique *(n. de Willis)*, maxillaire *(n. maxillaire supérieur)* et mandibulaire *(n. maxillaire inférieur)*. C'est un nerf complet, moteur, sensitif et végétatif.

Organogenèse

Le nerf trijumeau est le nerf du premier arc branchial (arc mandibulaire). Le ganglion trigéminal provient de la fusion de deux ébauches ophtalmique et maxillo-mandibulaire, qui restent séparées chez les vertébrés inférieurs. La racine motrice, branchio-motrice, est destinée au mésenchyme du premier arc, différencié en appareil manducateur.

A partir du tube neural, au stade 11 (24 jours environ) apparaît une condensation de la crête neurale correspondant au ganglion trigéminal sur la paroi latérale du rhombencéphale. Au stade 12 (26 jours environ), le quatrième ventricule apparaît, le ganglion trigéminal se distingue facilement ; au stade 13 (28 jours environ), les nerfs crâniens sont en place ; au stade 14 (32 jours), le ganglion trigéminal est volumineux ; au stade 15 (33 jours environ), tous les noyaux du nerf trijumeau sont en place ; au stade 18 (44 jours environ), le pont et le cervelet sont rudimentaires ; à la fin de la période embryonnaire (stade 23), tous les éléments du système nerveux sont en place ; nerfs et organes des sens présentent leur silhouette définitive.

Anatomie morphologique

Origine réelle (fig. 9-1)

La racine sensitive véhicule des neurofibres sensitives dont le corps cellulaire est situé dans le ganglion trigéminal, et dont les axones gagnent les noyaux sensitifs du nerf trijumeau : noyau pontique (par un trajet direct oblique à travers le pont), noyau mésencéphalique (par l'intermédiaire d'un tractus de substance blanche, le tractus mésencéphalique), noyau spinal ou inférieur (par l'intermédiaire d'un tractus de substance blanche, le tractus spinal). La racine motrice véhicule des neurofibres branchio-motrices dont le corps cellulaire est situé dans le noyau moteur du nerf trijumeau, à mi-hauteur du pont, sous la fosse rhomboïde.

Origine apparente (figs. 4-1 et 9-1)

Le nerf trijumeau émerge de la face antéro-latérale du pont, à l'union de ses tiers supérieur et moyen, par deux racines, sensitive (ou portion majeure) et motrice (ou portion mineure), souvent séparées par un pont de tissu nerveux *(lingula de Wrisberg)*.

La racine sensitive, la plus large (5 mm), est en position caudale ; la racine motrice, la plus mince (2 mm), est en position rostrale.

Trajet (fig. 9-1)

La racine sensitive traverse le trigone ponto-cérébelleux, oblique en avant, latéralement et en haut, et s'épanouit en un plexus triangulaire (9 mm de large)

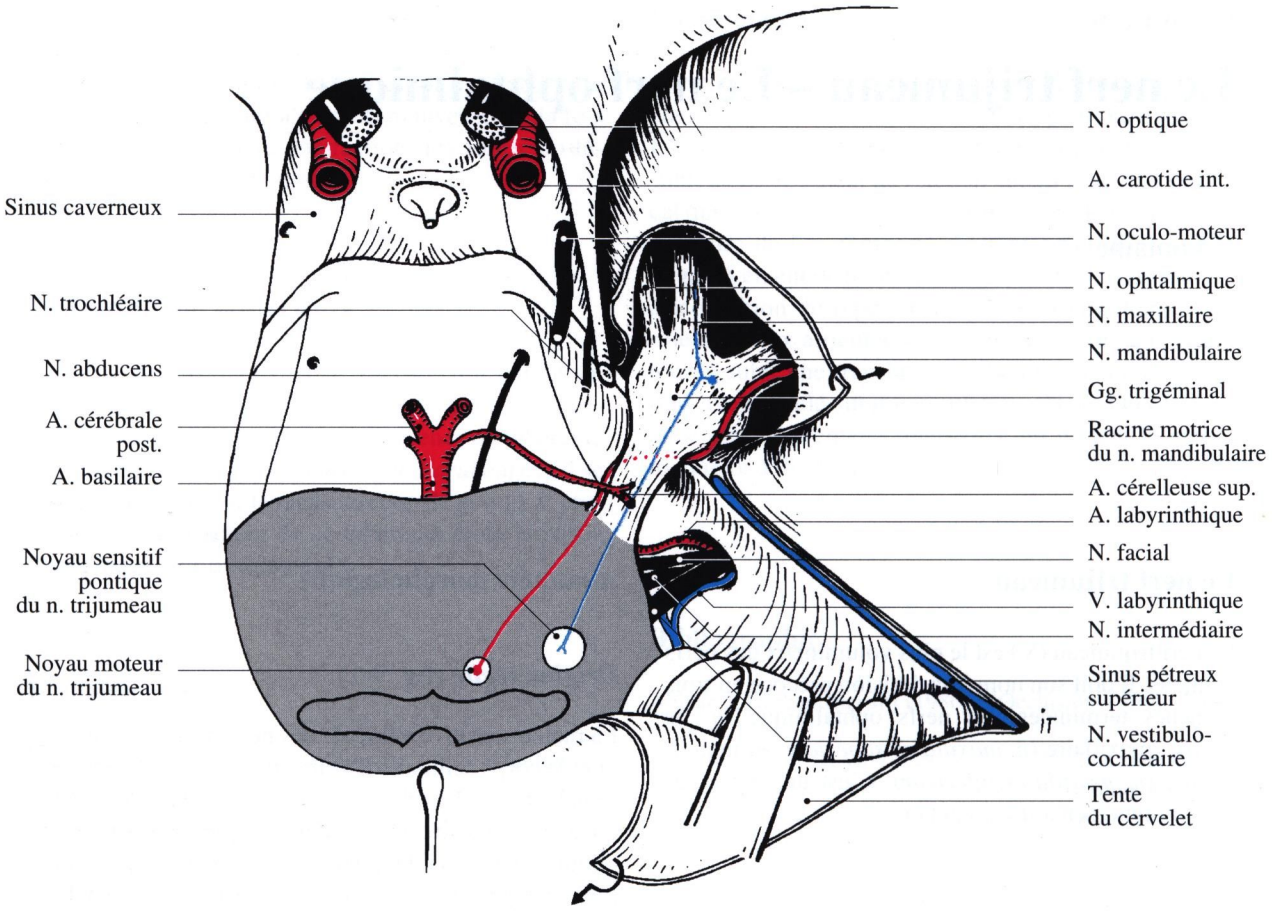

Fig. 9-1. Le nerf trijumeau et le ganglion trigéminal. Le trigone ponto-cérébelleux

précédant un ganglion semi-lunaire, le ganglion trigéminal *(gg. de Gasser)* ; ce dernier a la forme d'un haricot à hile postéro-médial, de 15 mm de large, 5 mm de long et 3 mm d'épaisseur ; il est situé dans un dédoublement de la dure-mère de la fosse crânienne moyenne, le cavum trigéminal *(c. de Meckel)*, sur la face antéro-supérieure du rocher. Du bord antérieur du ganglion trigéminal s'échappent les trois branches terminales : le nerf ophtalmique *(n. de Willis)*, le plus grêle, le nerf maxillaire *(n. maxillaire supérieur)* et le nerf mandibulaire *(n. maxillaire inférieur)*, le plus gros.

La racine motrice se place successivement au-dessus, médialement puis au-dessous de la racine sensitive, puis latéralement par rapport au ganglion trigéminal. Après s'être divisée en deux rameaux ou après avoir formé un plexus *(pl. de Santorini)*, elle s'unit à la partie sensitive du nerf mandibulaire au niveau du foramen ovale.

Anatomie topographique

Dans le trigone ponto-cérébelleux (fig. 9-1)

Le trigone ponto-cérébelleux est un espace triangulaire à base antéro-latérale, occupé par une citerne subarachnoïdienne et limité, en avant et latéralement par la face postéro-supérieure du rocher, médialement par le pont et la moelle allongée séparés par le sillon bulbo-pontin, en arrière par le cervelet, en haut par la tente du cervelet, et en bas par la partie latérale de l'os occipital.

Le nerf trijumeau est l'élément le plus haut et le plus médial de ce trigone ; chaque racine a une gaine piale propre. Au-dessous et latéralement à lui se trouve le paquet acoustico-facial, constitué par le nerf facial (VII), le nerf intermédiaire (VII bis), le nerf vestibulo-cochléaire (VIII) et, selon les cas, l'artère céré-

belleuse antérieure et inférieure ou l'artère labyrinthique ; ces éléments se dirigent vers le méat acoustique interne, d'où sort la veine labyrinthique, qui se jette dans le sinus pétreux inférieur. Plus en bas se trouvent les nerfs mixtes, les nerfs glosso-pharyngien (IX), vague (X) et accessoire (XI), qui se dirigent vers le foramen jugulaire. Médialement à eux, le nerf hypoglosse (XII) s'engage dans le canal de l'hypoglosse.

Médialement, se trouvent l'artère basilaire, couchée sur le sillon basilaire du pont, et le nerf abducens (VI), qui pénètre la paroi postérieure du sinus caverneux. L'artère cérébelleuse supérieure surcroise le nerf trijumeau et lui abandonne une artériole.

Sur le bord supérieur du rocher

Le nerf trijumeau échancre le bord supérieur du rocher : c'est l'incisure trigéminale *(incisure de Grüber)*. La grande circonférence de la tente du cervelet et le sinus pétreux supérieur passent en pont au-dessus du nerf.

Dans le cavum trigéminal

Le cavum trigéminal *(c. de Meckel)* est un diverticule de la dure-mère logeant le ganglion trigéminal. La racine sensitive et la racine motrice y ont une gaine piale propre et une gaine arachnoïdienne commune.

Le plancher du cavum est représenté par la face antéro-supérieure du rocher, parfois déhiscente, déprimée par la présence du ganglion : c'est l'empreinte trigéminale, parfois bordée par un tubercule postéro-latéral *(t. de Princeteau)*. Le cavum a la forme d'un gant à trois doigts (Lazorthes) et comporte trois parties : un poignet postérieur aplati pour les racines sensitive et motrice, une main large et aplatie pour le plexus triangulaire et le ganglion trigéminal, trois doigts pour chacune des branches terminales.

Par l'intermédiaire du cavum trigéminal, le nerf trijumeau entre en rapport :
– en bas avec la face antéro-supérieure du rocher sur laquelle courent les nerfs grand pétreux *(n. grand pétreux superficiel)* et petit pétreux *(n. petit pétreux profond)*, et, si elle est déhiscente, l'artère carotide interne, dans le second segment de sa partie pétreuse ;
– en avant et latéralement avec ses branches de division, les nerfs ophtalmique (V1), maxillaire (V2) et mandibulaire (V3), qui se dirigent respectivement vers la fissure orbitaire supérieure *(fente sphénoïdale)* via la paroi latérale du sinus caverneux, le foramen rond et le foramen ovale ;
– latéralement avec l'artère méningée moyenne qui émerge du foramen épineux *(trou petit rond)* et le rameau méningé de l'artère maxillaire qui émerge du foramen ovale ;
– en haut avec le lobe temporal du cerveau.

Le nerf trijumeau peut être blessé par les fractures de l'apex du rocher, irrité par les infections de celui-ci : c'est le syndrome de Gradénigo.

Vascularisation

Les racines du nerf et le ganglion trigéminal sont vascularisés par le rameau trigéminal de l'artère cérébelleuse supérieure, les rameaux trigéminaux et le rameau du ganglion trigéminal de l'artère carotide interne, ainsi que par l'artère méningée moyenne et le rameau méningé accessoire de l'artère maxillaire.

Systématisation (Voir J Bossy, Neuro-anatomie, 1990, p. 86, Springer Verlag)

La fonction sensitive (fig. 9-2 et 9-3)

Le nerf trijumeau est le nerf branchial sensitif de la face. Il ne possède pas de fibres intéroceptives, ce rôle étant suppléé par les autres paires crâniennes. Il transporte donc la sensibilité extéroceptive de trois types : nociceptive, discriminative et propioceptive.

Un noyau (colonne 6, branchiale sensitive du tronc cérébral) est affecté à chaque type de sensibilité, analogue à celui de la corne postérieure de la moelle.

Le premier neurone du nerf trijumeau dont le corps cellulaire est situé dans le ganglion trigéminal se jette :
– au niveau de la moelle allongée : sur le noyau spinal ou inférieur du nerf trijumeau pour la sensibilité nociceptive ;
– au niveau du pont : sur le noyau pontique ou principal du nerf trijumeau pour la sensibilité tactile discriminative ;
– au niveau du mésencéphale : sur le noyau mésencéphalique du nerf trijumeau pour la sensibilité proprioceptive, c'est-à-dire essentiellement pour les muscles masticateurs innervés par le nerf mandibulaire (V3) ;

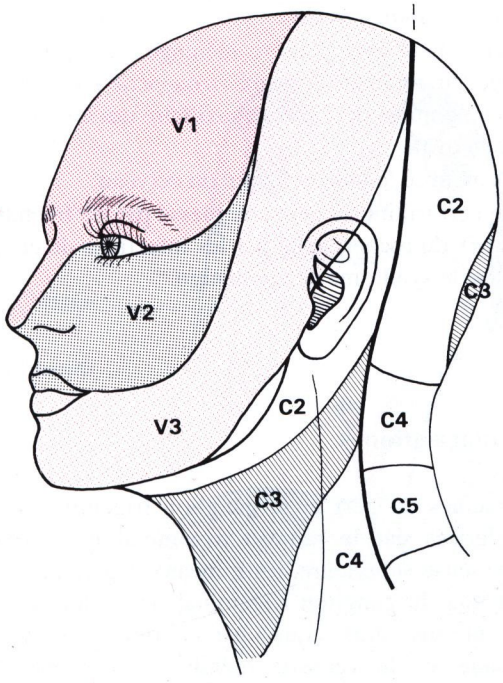

Fig. 9-2. Les dermatomes de la face et du cou (in J Bossy, Neuro-anatomie, p. 83, Springer Verlag 1990)

la proprioception des muscles faciaux situés en regard des branches du nerf maxillaire (V2) doit être assurée par le noyau pontique.

Le deuxième neurone croise la ligne médiane, emprunte le lemnisque trigéminal et gagne le noyau ventral postéro-médial du thalamus.

Au niveau de ces noyaux, le territoire correspondant aux trois nerfs, ophtalmique, maxillaire et mandibulaire, est respectivement antéro-inférieur, central et postéro-supérieur.

Le troisième neurone de la voie relie le thalamus au cortex; la représentation de la face (dont le territoire du nerf maxillaire) sur le gyrus post-central *(circonvolution pariétale ascendante)* est présente sur trois zones :

– médiale et supérieure, petite, correspondant à la zone de sensibilité générale ;
– moyenne et latérale, à la jonction de la représentation tronc-membre supérieur, correspondant à la zone de sensibilité segmentaire ;
– latérale et inférieure pour la sensibilité d'expression.

Une fonction viscéro-motrice sécrétoire est assurée par des fibres du nerf trijumeau dont les corps cellulaires sont situés dans les noyaux d'autres nerfs crâniens : noyau lacrymal (n. facial), noyau salivaire crânial (n. intermédiaire), noyau salivaire caudal (n. glosso-pharyngien).

Les fonctions sudomotrice, pilomotrice et vasomotrice sont assurées par des fibres d'origine sympathique issues des plexus carotidiens, interne et externe, qui utilisent les rameaux terminaux du nerf trijumeau pour gagner les téguments.

Anatomie clinique

Le nerf peut être le siège de crises douloureuses paroxystiques : c'est la névralgie faciale, qui affecte le plus souvent le territoire d'une seule de ses branches. Son atteinte par le virus de la varicelle réalise le zona, dont la localisation au territoire du nerf ophtalmique est la plus grave, car elle s'accompagne d'ulcérations de la cornée.

Le nerf ophtalmique

Le nerf ophtalmique (V1) est la première et plus petite branche de division du nerf trijumeau (V). C'est un nerf purement sensitif destiné à l'œil, à l'orbite, aux téguments péri-orbitaires et à la partie antérieure de la cavité nasale.

Anatomie morphologique

Origine réelle

Les neurofibres sensitives qui le constituent ont leur corps cellulaire situé dans le ganglion trigéminal *(gg. de Gasser)* ; leurs axones gagnent les noyaux sensitifs du nerf trijumeau, surtout leur partie antérieure et inférieure.

Origine apparente

La première branche de division du nerf trijumeau se détache de la partie médiale du bord antérieur du ganglion trigéminal *(gg. de Gasser)* et se dirige obliquement en haut et en avant vers la paroi latérale du sinus caverneux.

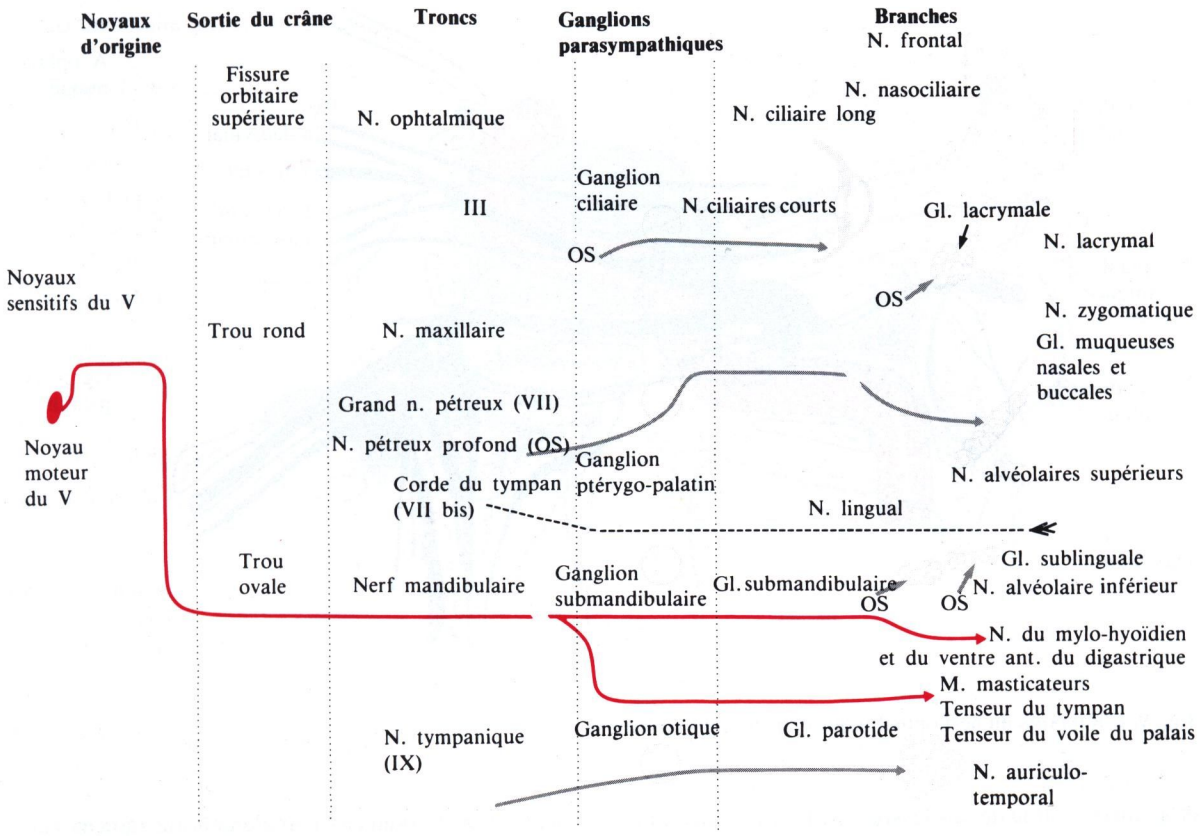

Fig. 9-3. Systématisation du nerf trijumeau (in : J Bossy, Neuro-anatomie, p. 86, Springer Verlag 1990)

Trajet – Terminaison (fig. 9-5)

Le tronc du nerf ophtalmique est très court, car il se divise très rapidement en ses trois branches terminales dans la paroi latérale du sinus caverneux ; ce sont les nerfs lacrymal, frontal et naso-ciliaire *(n. nasal)*. Ces nerfs gagnent l'orbite par la fissure orbitaire supérieure *(fente sphénoïdale)* et s'y distribuent.

Anatomie topographique du tronc et des branches terminales

En raison de leur proximité dans la paroi du sinus caverneux et dans la fissure orbitaire supérieure, les rapports du tronc et des trois branches de division seront envisagés simultanément.

Dans la paroi latérale du sinus caverneux (fig. 9-4)

Le tronc du nerf ophtalmique est très court, car il se divise très rapidement en ses trois branches terminales, les nerfs lacrymal, frontal et naso-ciliaire *(n. nasal)*.

A son entrée dans la partie postérieure de la paroi latérale du sinus caverneux, le tronc du nerf est placé au-dessous des nerfs oculo-moteur *(n. moteur oculaire commun)* et trochléaire *(n. pathétique)*, latéralement et au-dessous du nerf abducens *(n. moteur oculaire externe)*, au-dessus du nerf maxillaire *(n. maxillaire supérieur)*.

Dans la partie moyenne de la paroi latérale du sinus caverneux, le tronc du nerf, oblique en haut et en avant, croise la face latérale des nerfs oculo-moteur

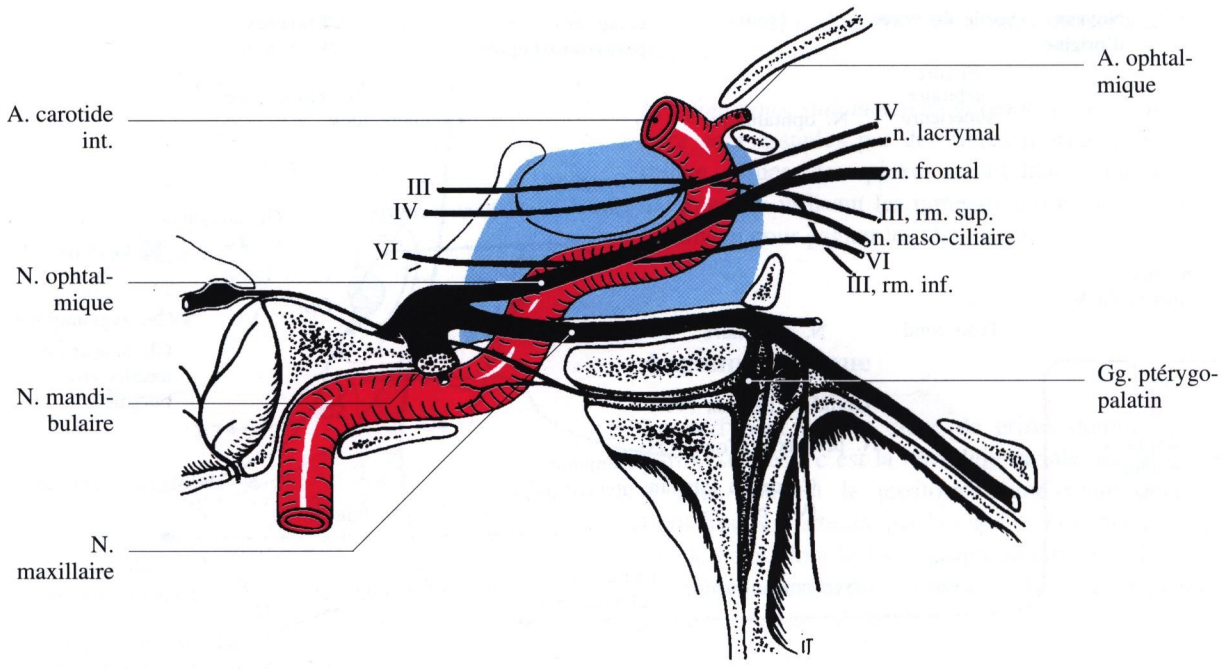

Fig. 9-4. Rapports du nerf ophtalmique dans le sinus caverneux

et abducens ; il reste au-dessous du nerf trochléaire et au-dessus du nerf maxillaire.

Dans la partie antérieure de la paroi latérale du sinus caverneux, le nerf se divise : les nerfs lacrymal et frontal continuent sa direction oblique en haut et en avant, gagnant la partie étroite de la fissure orbitaire supérieure avec le nerf trochléaire ; le nerf naso-ciliaire, plus sagittal, traverse la partie large de la fissure orbitaire supérieure avec le nerf oculo-moteur.

Dans la fissure orbitaire supérieure (figs. 12-2 et 14-4)

La fissure orbitaire supérieure *(fente sphénoïdale)* présente une partie large, inféro-médiale, et une partie étroite et effilée, supéro-latérale, partiellement comblée latéralement par le périoste orbitaire (voir chap. 12). Dans la partie latérale se disposent dans le sens latéro-médial : les nerfs lacrymal, frontal et trochléaire ; ils pénètrent dans l'orbite en position extra-cônique. Les éléments qui traversent la partie médiale de la fissure orbitaire supérieure passent également dans l'anneau tendineux commun des muscles du globe oculaire *(anneau de Zinn)* et pénètrent dans l'orbite en position intra-cônique ; ce sont : le nerf naso-ciliaire médialement, le nerf abducens latéralement, le rameau supérieur du nerf oculo-moteur en haut, le rameau inférieur du nerf oculo-moteur en bas, le rameau sympathique pour le ganglion ciliaire *(racine sympathique)* au centre, la ou les veines ophtalmiques en position variable.

Distribution

Les branches collatérales

La seule branche collatérale importante est le rameau tentoriel ou méningé *(nerf récurrent d'Arnold)* qui naît peu après l'origine du nerf, se dirige en arrière, croise le nerf trochléaire *(n. pathétique)*, et se ramifie dans la tente du cervelet et la partie postérieure de la faux du cerveau.

Les anastomoses avec les nerfs moteurs de l'œil sont discutées (Valentin).

Le nerf lacrymal

Il longe la paroi latérale de l'orbite, au bord supérieur du muscle droit latéral de l'œil *(m. droit externe)*,

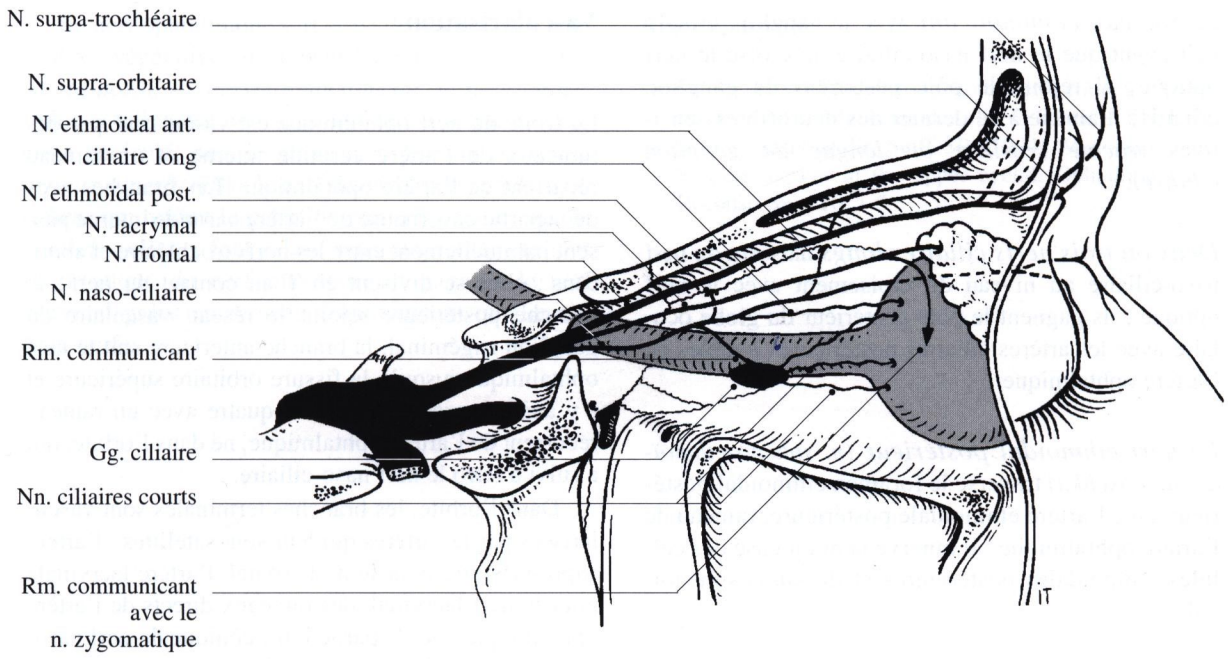

Fig. 9-5. Le nerf ophtalmique : vue d'ensemble

traverse la glande lacrymale et s'épanouit dans la partie latérale de la paupière supérieure. Auparavant, il a reçu le rameau communicant que lui envoie le nerf zygomatique, branche du nerf maxillaire, par lequel les neurofibres sécrétoires du ganglion ptérygo-palatin *(gg. de Meckel)* parviennent à la glande lacrymale.

Le nerf frontal

C'est la plus grosse branche du nerf ophtalmique. Il chemine entre la paroi supérieure de l'orbite et le muscle releveur de la paupière supérieure. Avant d'atteindre le bord supra-orbitaire, il se divise en deux rameaux, les nerfs supra-trochléaire *(n. frontal interne)* et supra-orbitaire *(n. frontal externe)*.

Le nerf supra-trochléaire, long et grêle, dirigé médialement, passe au-dessus de la trochlée du muscle oblique supérieur de l'œil ; il se divise en deux rameaux, ascendant et descendant, anastomosés avec le rameau nasal externe du nerf ethmoïdal antérieur.

Le nerf supra-orbitaire se divise en deux rameaux, latéral, le plus gros, et médial, le plus petit, qui marquent respectivement l'incisure [ou le foramen] supra-orbitaire et l'incisure [ou le foramen] frontale sur le bord supra-orbitaire de l'os frontal.

Leurs rameaux superficiels sont destinés à l'innervation de la partie médiale de la paupière supérieure (rameaux palpébraux) et du front (rameaux frontaux). Leurs rameaux profonds sont destinés à l'os et au périoste sous-jacent. Ces rameaux sont accompagnés par les rameaux homonymes de l'artère ophtalmique.

Le nerf naso-ciliaire (figs. 15-1 et 15-3)

Le nerf naso-ciliaire chemine d'abord dans le cône musculo-aponévrotique des muscles du globe oculaire. Par rapport au nerf optique et à l'artère ophtalmique, il est d'abord situé latéralement, puis au-dessus, enfin médialement. D'abord situé sous le muscle droit supérieur de l'œil, il se dirige médialement et en avant, pour quitter le cône musculaire en passant entre les muscles droit médial *(m. droit interne)* et oblique supérieur de l'œil *(m. grand oblique)*. Il se termine en se divisant en nerf ethmoïdal antérieur et nerf infra-trochléaire.

Au cours de son trajet, il abandonne de nombreuses collatérales : le rameau communicant avec le ganglion ciliaire, les nerfs ciliaires longs, les nerfs ethmoïdaux postérieur et antérieur.

Le rameau communicant avec le ganglion ciliaire naît avant que le nerf naso-ciliaire ne croise le nerf optique ; il rejoint le pôle postérieur du ganglion ciliaire ; il amène à ce dernier des neurofibres sensitives *(racine sensitive ou longue du ganglion ciliaire).*

Deux ou trois nerfs ciliaires longs naissent du nerf naso-ciliaire au niveau du croisement avec le nerf optique ; ils gagnent le pôle postérieur du globe oculaire avec les artères ciliaires postérieures longues de l'artère ophtalmique.

Le nerf ethmoïdal postérieur (n. sphéno-ethmoïdal de Luschka) traverse le foramen ethmoïdal postérieur avec l'artère ethmoïdale postérieure, rameau de l'artère ophtalmique ; il innerve la muqueuse des cellules ethmoïdales postérieures et du sinus sphénoïdal.

Le nerf ethmoïdal antérieur (n. nasal interne) traverse le foramen ethmoïdal antérieur avec l'artère ethmoïdale antérieure, rameau de l'artère ophtalmique ; il pénètre ainsi dans le fosse crânienne antérieure où il abandonne un rameau méningé destiné à la partie antérieure de la faux du cerveau ; il suit un sillon *(sillon ethmoïdal)* sur la face supérieure de la lame criblée de l'os ethmoïde, qu'il perfore *(trou ethmoïdal)* pour gagner la cavité nasale. Il s'y divise en rameaux nasaux médiaux, latéraux, internes et externe *(n. naso-lobaire)* ; les rameaux médiaux descendent sur la partie antérieure du septum nasal ; les autres rameaux nasaux sont destinés à la partie antérieure de la paroi latérale de la cavité nasale : les rameaux latéraux pour la zone située en avant des cornets, les rameaux internes pour la tête des cornets ; le rameau nasal externe *(n. naso-lobaire)* chemine dans un sillon à la face postérieure de l'os nasal, glisse entre celui-ci et le cartilage latéral du nez pour innerver les téguments de la pointe du nez.

Le nerf infra-trochléaire *(n. nasal externe)* passe sous la trochlée du muscle oblique supérieur de l'œil *(m. grand oblique)*, et s'épanouit à l'angle médial de l'orbite en rameaux muqueux (pour la partie médiale de la conjonctive), rameaux palpébraux (pour la partie médiale des deux paupières supérieure et inférieure), rameaux nasaux (pour la racine du nez) et rameaux lacrymaux (pour la caroncule, les canalicules lacrymaux et le sac lacrymal).

Vascularisation

Le tronc du nerf ophtalmique est vascularisé par des rameaux de l'artère carotide interne et un rameau récurrent de l'artère ophtalmique. Les branches nées de la partie caverneuse de l'artère carotide interne passent habituellement entre les nerfs trochléaire et abducens ; elles se divisent en T au contact du nerf ; la branche postérieure rejoint le réseau vasculaire du ganglion trigéminal, la branche antérieure suit le nerf ophtalmique jusqu'à la fissure orbitaire supérieure et s'y anastomose trois fois sur quatre avec un rameau récurrent de l'artère ophtalmique, né dans l'orbite, qui a suivi a retro le nerf naso-ciliaire.

Dans l'orbite, les branches terminales sont vascularisées par les artères qui leur sont satellites : l'artère supra-orbitaire pour le nerf frontal, l'artère lacrymale pour le nerf lacrymal, des rameaux directs de l'artère ophtalmique pour la partie intra-cônique du nerf naso-ciliaire, et de l'artère ethmoïdale antérieure pour sa partie extra-cônique et ses branches terminales.

Systématisation (figs. 9-2 et 9-3)

Le territoire sensitif du nerf ophtalmique comprend :
– les téguments du front, de la paupière supérieure, du dos du nez ;
– la muqueuse de la partie antérieure et supérieure de la cavité nasale, des sinus frontal, ethmoïdal et sphénoïdal ;
– le globe oculaire et une partie de ses annexes (la glande lacrymale, la conjonctive de la paupière supérieure et de la partie médiale de la paupière inférieure, la partie initiale des voies lacrymales) ;
– la dure-mère, notamment la faux du cerveau et la tente du cervelet.

Il peut être testé par le réflexe cornéen : un attouchement de la cornée (nerf ophtalmique) provoque une occlusion palpébrale réflexe (nerf facial). Son atteinte entraîne une anesthésie de la cornée. Le zona ophtalmique est l'atteinte du nerf ophtalmique par le zona (au niveau du ganglion trigéminal) ; outre l'anesthésie cornéenne, il provoque des douleurs intenses et l'éclosion de vésicules dans le territoire sensitif du nerf, risquant d'entraîner des ulcérations cornéennes qui en font toute la gravité.

Le nerf ophtalmique sert aussi de vecteur aux neurofibres végétatives du noyau lacrymal *(n. lacrymo-palato-nasal, n. lacrymo-muco-nasal, n. de Yagita)* ; celles-ci suivent d'abord le nerf facial jusqu'au ganglion géniculé, puis le grand nerf pétreux *(n. grand pétreux superficiel)* et le nerf du canal ptérygoïdien *(n. vidien)* qui rejoint le ganglion ptérygo-palatin *(gg. de Meckel)* ; elles y font relais, puis empruntent le nerf zygomatique du nerf maxillaire et gagnent le nerf lacrymal grâce au rameau communicant qui lie ces deux nerfs.

Bibliographie

Libersa Cl (1951) Vascularisation des nerfs crâniens. Thèse de Doctorat en Médecine de Lille. G Sautai et fils, Lille

Vestal KP, Rathbun JE, Seiff SR (1994) Anatomy of the terminal nerves in the upper eyelid. Ophtalmic Plast Reconstr Surg 10: 1-5

Chapitre 10

Le nerf maxillaire – Le nerf mandibulaire

P Le Floch-Prigent, JP Chevrel, C Fontaine

Le nerf maxillaire

P Le Floch-Prigent, JP Chevrel

Le nerf maxillaire *(n. maxillaire supérieur)* est la branche intermédiaire de trifurcation du nerf trijumeau au delà du ganglion trigéminal *(gg. de Gasser)* (d'où son abréviation : V2), entre le nerf ophtalmique (ou V1) et le nerf mandibulaire (ou V3).

Le nerf maxillaire est exclusivement sensitif pour la peau du massif facial correspondant au bourgeon maxillaire, les dents de l'arcade alvéolaire supérieure et les gencives correspondantes, la partie supérieure du vestibule oral, le palais, le sinus maxillaire et une grande partie de la cavité nasale. Il assure la distribution des fibres sécrétoires des muqueuses nasales et orales (correspondant à son territoire d'innervation sensitive) et des fibres vaso-motrices de ses territoires cutanés. Il permet le passage de fibres d'emprunt du nerf facial, sécrétoires pour la glande lacrymale.

Anatomie descriptive

Origine réelle (figs. 9-1 et 9-2)

Ce sont les noyaux sensitifs du nerf trijumeau (colonne branchiale sensitive) dans le rhombencéphale : noyau du tractus spinal et noyau du pont, auxquels peut être adjoint le noyau du tractus mésencéphalique.

Origine apparente (figs. 9-2 et 10-1)

L'origine apparente du nerf maxillaire est le milieu du bord convexe du ganglion trigéminal *(gg. de Gasser)* d'où il émerge entre le nerf ophtalmique en haut et médialement, et le nerf mandibulaire en bas et latéralement (la position du nerf maxillaire reste donc intermédiaire en projection tant sur le plan horizontal que dans le plan sagittal). Le calibre du nerf maxillaire à son origine est intermédiaire à celui des deux autres branches, supérieur à celui du nerf ophtalmique et inférieur à celui du nerf mandibulaire.

Trajet et direction

Le nerf se dirige directement vers l'avant et légèrement latéralement jusqu'au foramen rond *(trou grand rond)*, situé à 11 ou 12 mm en avant du bord antérieur du trou déchiré *(antérieur)*. Après la traversée du foramen rond, le nerf maxillaire débouche dans la fosse ptérygo-palatine *(arrière-fond de la fosse ptérygo-maxillaire)* et se coude pour gagner la fosse infra-temporale *(fosse ptérygo-maxillaire)* par la fissure ptérygo-maxillaire *(fente ptérygo-maxillaire)* (fig. 10-1). Il traverse la partie la plus profonde de cette fosse, appliqué contre la tubérosité maxillaire dans la partie haute, antérieure et médiale de la fosse. Il se coude une deuxième fois pour se porter en avant et légèrement latéralement vers le sillon infra-orbitaire qui se prolonge par le canal infra-orbitaire, ces deux dernières formations appartenant au plancher de l'orbite (fig. 10-2). A la partie la plus antérieure du canal infra-orbitaire, le nerf débouche par son ostium

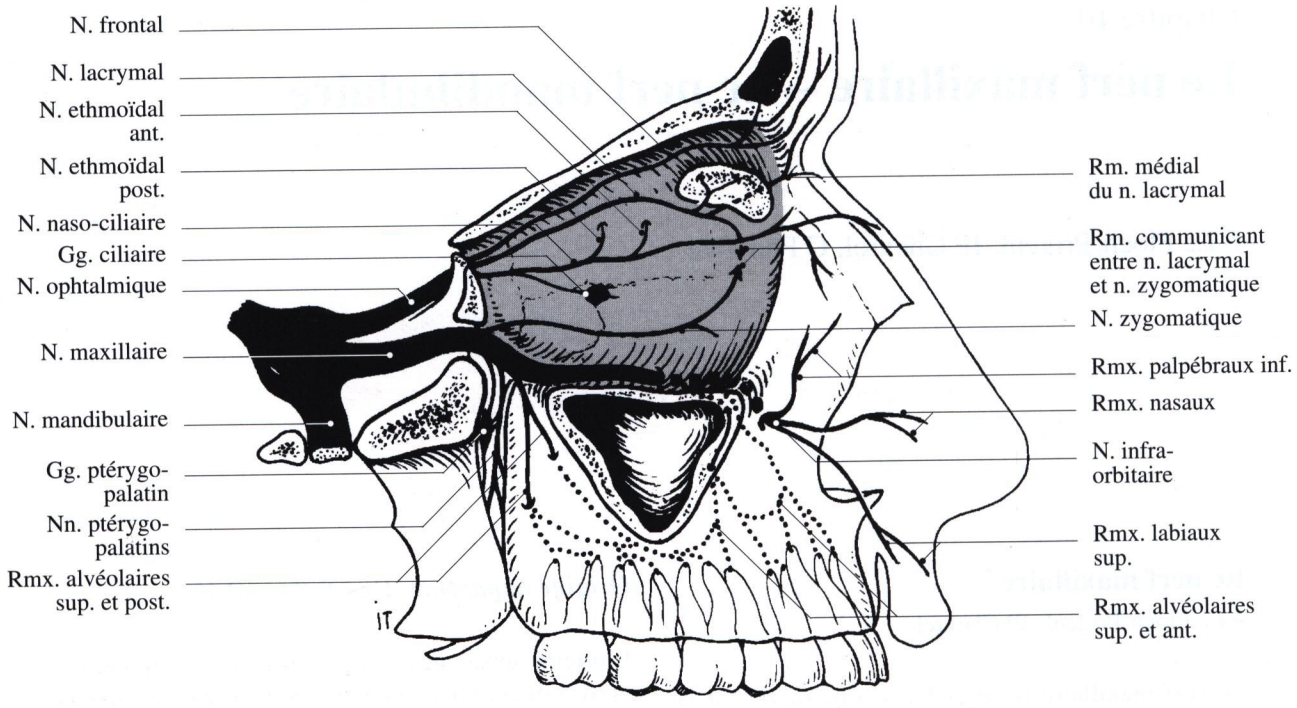

Fig. 10-1. Le nerf maxillaire et le nerf ophtalmique. Vue générale semi-schématique

antérieur dans la partie supérieure de la fosse canine, et se termine en rameaux cutanés.

Dans sa partie intra-crânienne, le nerf est légèrement rubanné avec un aspect plexiforme net ; il se rétrécit en se portant vers le foramen rond où disparaît la disposition plexiforme ; le nerf s'arrondit alors légèrement mais il n'est jamais complètement cylindrique.

Anatomie topographique

Les rapports peuvent être envisagés dans chaque segment du trajet : intra-crânien, dans le foramen rond, au niveau des fosses ptérygo-palatine et infra-temporale ; au niveau du plancher de l'orbite ; enfin à la terminaison au niveau du foramen infra-orbitaire.

Rapports intra-crâniens (fig. 9-2)

Dans la fosse crânienne moyenne *(étage moyen de la base du crâne)*, le nerf maxillaire est compris dans un étroit prolongement antérieur du cavum trigéminal *(c. de Meckel)* dont la paroi supérieure est plus épaisse que la paroi inférieure. Le nerf maxillaire repose alors en bas sur la racine inférieure et la racine moyenne de la grande aile de l'os sphénoïde, médialement par rapport au foramen ovale. Cet orifice est précédé sur plusieurs millimètres par une gouttière dont les crêtes médiale et latérale font une nette saillie vers le haut et se rejoignent en avant pour former le bord antéro-supérieur intra-crânien du foramen rond. Le sinus sphénoïdal envoie rarement un prolongement dans l'épaisseur de la grande aile de l'os sphénoïde, s'engageant entre les foramens rond et ovale (d'où la possibilité de névrite maxillaire par sinusite sphénoïdale). Médialement, le nerf maxillaire répond au dièdre inféro-latéral du sinus caverneux. Latéralement, le nerf mandibulaire se dirige vers le foramen ovale et s'éloigne du nerf maxillaire par divergence à partir du ganglion trigéminal. En haut et latéralement, le nerf mandibulaire répond au pôle du lobe temporal.

Rapports dans le foramen rond

Le foramen rond est un canal de 4 à 5 mm de longueur à direction presque horizontale et antéro-postérieure qui contient le nerf ; sa base est la racine moyenne de la grande aile de l'os sphénoïde, son toit est formé par la racine supérieure de la grande aile. Des veines

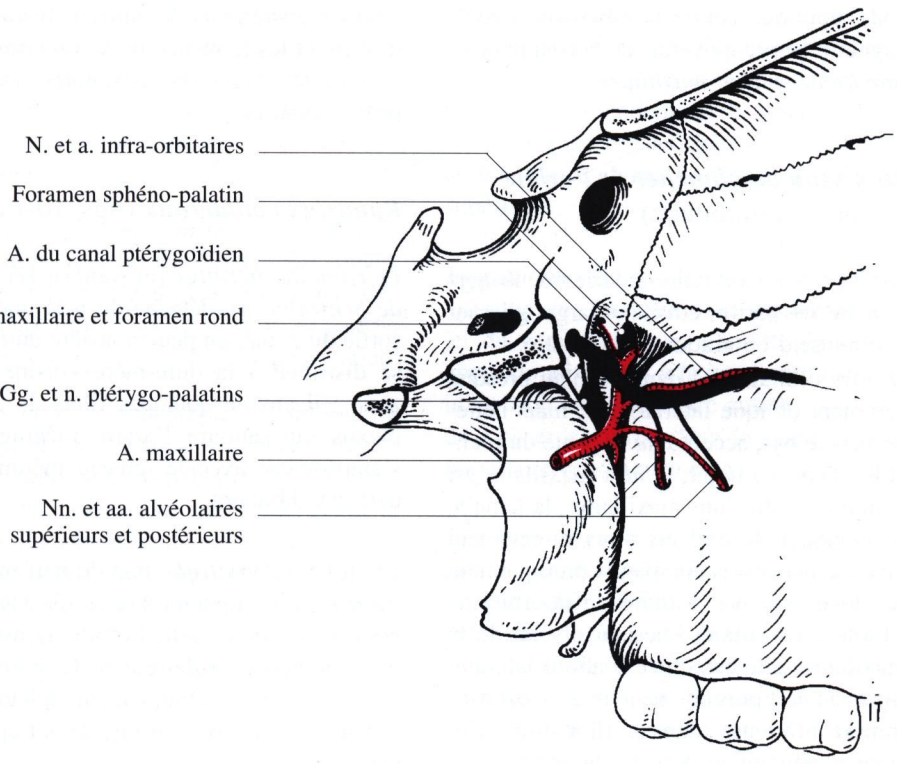

Fig. 10-2. Le nerf maxillaire : rapports au niveau de la fosse ptérygo-palatine

inconstantes *(vv. de Nühn)* empruntent le canal et relient les plexus veineux ptérygoïdiens à la partie antérieure du sinus caverneux ; elles sont généralement situées au-dessus du nerf et latéralement, et ne sont pas systématisables.

Rapports au niveau des fosses ptérygo-palatine et infra-temporale (fig. 10-2)

Au niveau de la fosse ptérygo-palatine (arrière-fond de la fosse ptérygo-maxillaire) : l'orifice antérieur, extra-crânien, du foramen rond a une forme ovalaire à grand axe oblique en bas et latéralement. Le nerf maxillaire se porte obliquement en avant et latéralement, nettement vers le bas, se rapprochant de la tubérosité maxillaire (formant la paroi antérieure de la fosse) et s'éloignant de la paroi médiale de la fosse (lame perpendiculaire de l'os palatin). Cette fosse ptérygo-palatine est occupée par une couche cellulo-graisseuse lâche où se trouve le ganglion ptérygo-palatin *(gg. de Meckel)* qui répond à l'orifice antérieur du canal ptérygoïdien (entre la base des deux lames du processus ptérygoïde) à quelques millimètres médialement au nerf.

L'artère maxillaire *(a. maxillaire interne)*, est située en dessous du nerf maxillaire et passe en avant du ganglion ptérygo-palatin, flexueuse, décrivant presque toujours une courbe à concavité supérieure sous le nerf maxillaire avant qu'elle ne s'engage dans le foramen sphéno-palatin. L'artère maxillaire donne dans la fosse ptérygo-palatine plusieurs branches : artère infra-orbitaire, artère du canal ptérygoïdien *(a. vidienne)*, artère palatine descendante. L'artère du canal ptérygoïdien se dirige en arrière vers le canal ptérygoïdien, sur le bord médial du ganglion ptérygo-palatin, c'est la plus proche du nerf. Un plexus veineux entoure le nerf et l'artère.

Au niveau de la fissure ptérygo-maxillaire (fente ptérygo-maxillaire) : le nerf maxillaire sort par la partie la plus élevée de cette fissure, appliqué sur son bord supérieur. L'artère maxillaire est située en arrière et au-dessous du nerf, appliquée contre le bord postérieur de la fissure par un ligament tendu du tubercule sphénoïdal à l'épine ptérygoïdienne antérieure.

Au niveau de la fosse infra-temporale (fosse ptérygo-maxillaire) : le nerf maxillaire n'apparaît que sur quelques millimètres dans la partie haute de la fosse

infra-temporale, appliqué contre la tubérosité maxillaire, pour gagner la partie moyenne de la fissure orbitaire inférieure *(fente sphéno-maxillaire)*.

Rapports au niveau du plancher de l'orbite (sillon puis canal infra-orbitaire)

Au niveau de la fissure orbitaire inférieure, le nerf passe à l'union de ses parties étroite et large, glissant sous la lame fibreuse d'obturation de la fissure.

Le canal infra-orbitaire est dans un plan presque sagittal, légèrement oblique latéralement mais nettement oblique vers le bas, accentuant la pente du plancher de l'orbite. Dans ce trajet, le nerf maxillaire est situé au niveau du toit du sinus maxillaire ; la lamelle osseuse peut manquer, le nerf est alors directement sous-muqueux. Le nerf est accompagné pratiquement sur toute sa longueur par l'artère infra-orbitaire, branche de l'artère maxillaire ; née au niveau de la tubérosité maxillaire, elle est située d'abord latéralement par rapport au nerf puis elle pénètre avec lui dans la fissure orbitaire inférieure ; dans le sillon infra-orbitaire, elle passe en général au-dessous du nerf pour se placer sur son bord médial.

Rapports à la terminaison, au niveau du foramen infra-orbitaire

Le nerf maxillaire sort à la partie supérieure de la fosse canine, plusieurs millimètres au-dessous du rebord inférieur de l'orbite, en regard de la jonction de sa partie oblique médiale, et de sa partie horizontale latérale. Le foramen infra-orbitaire présente une crête supéro-latérale, tranchante, contrastant avec le caractère mousse, aplati, de la partie inféro-médiale. Il est aligné sur une verticale passant par l'incisure supra-orbitaire et le foramen mentonnier (trident para-sagittal de l'innervation cutanée de la face des trois branches du nerf trijumeau, contrastant avec la palette rayonnée en avant et médialement de la terminaison des branches motrices du nerf facial pour les muscles de la mimique).

Distribution

On peut dénombrer six rameaux collatéraux : le rameau méningé [moyen], le nerf zygomatique, le nerf ptérygo-palatin, les rameaux alvéolaires supérieurs et postérieurs, le rameau alvéolaire supérieur et moyen, et les rameaux alvéolaires supérieurs et antérieurs ; les branches terminales sont les rameaux infra-orbitaires.

Rameaux collatéraux (figs. 10-1 et 10-2)

Le rameau méningé [moyen] *(n. récurrent supérieur de Schwalbe)* se détache du nerf maxillaire avant sa sortie du crâne, un peu en arrière du foramen rond : il se distribue à la dure-mère voisine, sur une petite zone ; il envoie quelques filets de renforcement au plexus qui entoure l'artère méningée moyenne et s'anastomose avec le rameau méningé récurrent du nerf mandibulaire.

Le nerf zygomatique naît du nerf maxillaire dans la traversée du foramen rond, accolé à sa face supérieure pour s'en séparer dans l'orbite au niveau du dégagement du nerf maxillaire dans la fissure orbitaire inférieure. Il se porte obliquement en haut et en avant sur la paroi latérale de l'orbite, dans l'épaisseur du périoste.

Le nerf zygomatique pénètre alors dans l'épaisseur du processus orbitaire de l'os zygomatique dans un canal osseux rapidement divisé en deux branches (fig. 2-5) : un rameau zygomatico-facial, oblique en bas et en avant, émerge sur la face antérieure de l'os, et se distribue aux téguments correspondants de la joue ; un deuxième rameau, zygomatico-temporal, oblique en haut et en arrière, émerge sur la face temporale de l'os zygomatique au-dessous du processus orbitaire de l'os frontal ; ce rameau sensitif perfore le fascia temporal et se distribue à la peau de la région temporale antérieure.

A hauteur du bord inférieur du muscle droit latéral [de l'œil], le nerf zygomatique abandonne le rameau communicant du nerf lacrymal. Celui-ci continue son trajet vers le haut jusqu'à la glande lacrymale et s'anastomose avec le nerf lacrymal (branche du n. ophtalmique), l'ensemble formant l'anse lacrymale à concavité postérieure. L'anastomose est supéro-latérale sur la glande ; de sa convexité naissent les filets lacrymaux pénétrant dans la glande et les rameaux palpébraux, plus gros qui se distribuent à la moitié latérale de la paupière supérieure (anastomose avec les filets ascendants du nerf infra-orbitaire : Zander).

Le nerf ptérygo-palatin (n. sphéno-palatin), né du nerf maxillaire dans la fosse ptérygo-palatine, est

formé de 1 à 3 filets (5 à 6 pour certains auteurs) qui se jettent 2 à 3 millimètres plus bas sur le ganglion ptérygo-palatin *(gg. sphéno-palatin de Meckel)*. Ces filets forment une sorte de plexus, passent en fait sur la face latérale ou antérieure du ganglion et donnent des branches terminales :

– *Les nerfs nasaux supérieurs*, au nombre de 3 à 5, *(nn. sphéno-palatins latéraux de Hirschfeld)*, innervent exclusivement la cavité nasale : muqueuse des deux cornets nasaux supérieurs et moyens, et parfois une partie du septum nasal et l'ostium pharyngien.

– *Le nerf naso-palatin (n. sphéno-palatin interne de Hirschfeld)* s'engage dans le foramen sphéno-palatin devant ou sous l'artère sphéno-palatine, appliqué sur la face antérieure du corps de l'os sphénoïde, gagne la partie postérieure du septum de la cavité nasale, près de son extrémité supérieure, court sur le septum en diagonale, parallèle et près du bord antérieur du vomer vers l'ostium supérieur du canal incisif *(canal palatin antérieur)* dans lequel il s'engage, émergeant de l'ostium inférieur du canal accolé à l'homologue opposé. Son territoire en est limité au quart antérieur de la muqueuse du palais et à la muqueuse rétro-alvéolaire en regard des incisives.

– *Les nerfs palatins* sont au nombre de trois : le nerf grand palatin et les nerfs petits palatins.

• Le nerf grand palatin *(n. palatin antérieur)* s'engage dans le canal grand palatin *(canal palatin postérieur)*, apparaît à la face inférieure du palais osseux par l'ostium inférieur du canal grand palatin. Ce nerf se divise en plusieurs branches terminales pour la muqueuse de la moitié antérieure du palais osseux ; il donne également un filet récurrent vers la muqueuse de la face inférieure du voile du palais et la muqueuse de la voûte du palais osseux (fig. 6-5).

• Les nerfs petits palatins *(n. palatin moyen et n. palatin postérieur)* se distribuent à la muqueuse de la moitié postérieure du palais osseux ; le rameau le plus postérieur, accompagné d'une fine artériole, branche de l'artère palatine descendante, se porte en bas et en arrière, se séparant des deux précédents, débouche à la base de l'hamulus [crochet] ptérygoïdien et se distribue à la muqueuse de la face inférieure du voile du palais par deux filets.

Les rameaux alvéolaires supérieurs et postérieurs (nn. dentaires postérieurs), au nombre de 2 ou 3, ont parfois un tronc commun ; ils proviennent du nerf maxillaire à son engagement dans le sillon infra-orbitaire, et se dirigent en bas et en avant sur la tubérosité maxillaire. Les nerfs creusent des gouttières puis disparaissent dans l'épaisseur de l'os.

Les rameaux gingivaux, nés dans le segment libre des nerfs, descendent sur la tubérosité maxillaire. La crosse de l'artère maxillaire est appliquée sur les nerfs et donne à ce niveau l'artère alvéolaire postérieure et supérieure.

Le rameau alvéolaire supérieur et moyen (n. dentaire moyen), fréquent mais inconstant, naît sur le trajet du nerf maxillaire, dans le plancher de l'orbite, approximativement à la jonction du sillon et du canal infra-orbitaire ; il pénètre aussitôt dans la profondeur de l'os et chemine dans la paroi latérale du sinus maxillaire vers la racine de la première prémolaire.

Les rameaux alvéolaires supérieurs et antérieurs (nn. dentaires antérieurs) naissent dans le canal infra-orbitaire, cheminent dans un canal creusé dans la paroi antérieure du sinus maxillaire, horizontal puis vertical et enfin dans le plancher de la cavité nasale. La division terminale se fait en branches ascendantes pour la muqueuse de la cavité nasale et en branches descendantes qui contribuent à la formation du plexus dentaire. Ils sont accompagnés par les artères alvéolaires supérieures et antérieures, nées de l'artère infra-orbitaire.

Le plexus dentaire est formé par les anastomoses des nerfs alvéolaires supérieurs entre eux et avec les rameaux antérieurs du côté opposé. Ce plexus est plus ou moins complexe et donne des branches osseuses, dentaires et gingivales. Chaque dent reçoit autant de rameaux qu'elle a de racines : molaires et prémolaires reçoivent des rameaux du plexus provenant des rameaux alvéolaires supérieurs, postérieurs et moyens ; canine et incisives reçoivent des rameaux du plexus provenant des rameaux alvéolaires supérieurs et antérieurs.

Branche terminale du nerf maxillaire : le nerf infra-orbitaire (fig. 10-1)

Il émerge du foramen infra-orbitaire, en général divisé, à la partie supérieure de la fosse canine. Il est en rapport avec la partie haute du muscle releveur de la lèvre supérieure et du muscle releveur de l'angle de la bouche [muscle canin], et s'intrique avec les rameaux zygomatiques du nerf facial.

Il donne trois groupes de rameaux :

– *les rameaux palpébraux*, ascendants, perforent le muscle releveur de la lèvre supérieure et se distri-

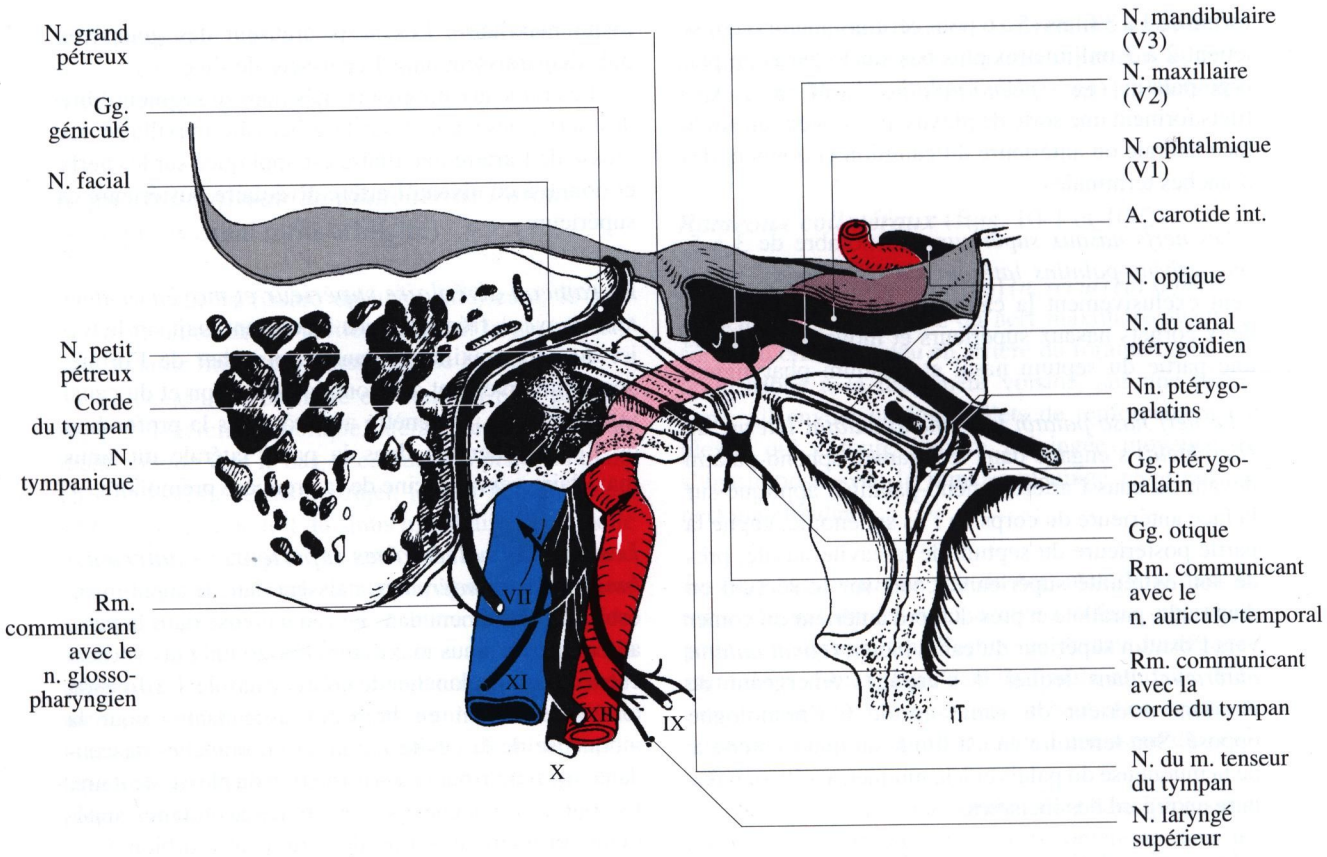

Fig. 10-3. Anastomoses du nerf maxillaire avec le nerf facial et le système nerveux autonome

buent à la paupière inférieure jusqu'à son bord libre (anastomose latérale avec le nerf lacrymal, anastomose médiale avec le nerf supra-trochléaire *(n. frontal interne)* et le nerf infra-trochléaire *(n. nasal externe)*.

– *les rameaux nasaux* émergent au bord médial du muscle releveur naso-labial ; ils innervent la peau de l'aile du nez.

– *les rameaux labiaux supérieurs*, descendants, atteignent le bord libre de la lèvre (anastomoses médiales avec les homologues opposés, et latérales avec les rameaux du nerf mentonnier provenant du nerf mandibulaire.

Anastomoses (fig. 10-3)

Les anastomoses du nerf maxillaire se font :

– *avec le nerf ophtalmique* (V1) : par le rameau communicant du nerf lacrymal avec le nerf zygomatique, par les filets palpébraux du nerf lacrymal, du nerf supra-trochléaire *(n. frontal interne)* et du nerf supra-orbitaire *(n. frontal externe)*.

– *avec le nerf mandibulaire* (V3) : interconnexion dans la fosse crânienne moyenne entre les rameaux récurrents méningés ; anastomoses entre le rameau zygomatico-temporal du nerf zygomatique *(n. temporo-malaire)* et le nerf temporal profond antérieur ; entre les filets labiaux.

– *avec le nerf facial* (VII) : entre les rameaux zygomatiques du nerf facial et les rameaux infra-orbitaires du nerf maxillaire ; par le nerf grand pétreux se jetant dans le ganglion ptérygo-palatin (VII bis, fibres provenant du noyau moteur végétatif lacrymal).

– *avec le système nerveux autonome* : nerf pétreux profond *(rameau carotidien)*, filets du plexus péri-carotidien, afférents du ganglion ptérygo-palatin.

Vascularisation (selon Libersa)

La vascularisation du nerf maxillaire dans la fosse crânienne moyenne rappelle celle du ganglion trigéminal : le nerf reçoit des branches de l'artère carotide interne, provenant souvent d'un tronc commun avec les artérioles destinées au nerf ophtalmique ; il reçoit également des artérioles issues du rameau postérieur de l'artère méningée moyenne qui vascularisent la jonction du nerf maxillaire et du ganglion trigéminal.

– Dans la fosse infra-temporale, elle est assurée par des branches collatérales de l'artère maxillaire.

– Au niveau du plancher de l'orbite, le nerf est accompagné par l'artère infra-orbitaire qui se place sur son bord médial et dont les rameaux suivent un trajet parallèle au nerf, se terminant sur le tronc, en général sur sa face supérieure.

– Les rameaux alvéolaires supérieurs et postérieurs sont vascularisés par des artères alvéolaires supérieures et postérieures provenant de l'artère maxillaire, qui les accompagnent dans la tubérosité maxillaire. A leur origine, ils reçoivent des rameaux directs de l'artère maxillaire dont la crosse est contiguë (fig. 10-2). Les nerfs alvéolaires supérieurs et antérieurs sont vascularisés par des branches des artères alvéolaires supérieures et antérieures provenant de l'artère infra-orbitaire.

– Le ganglion ptérygo-palatin reçoit sa vascularisation de l'artère du canal ptérygoïdien *(a. vidienne)* ou de l'artère palatine descendante, parfois des deux. Le nerf du canal ptérygoïdien est également vascularisé par l'artère du canal ptérygoïdien placée sur son bord médial.

Anatomie clinique

Le nerf maxillaire peut être atteint de déficits de divers types et intensités. L'examen de la sensibilité extéroceptive de la face dans le territoire du nerf maxillaire comportera la recherche des différentes sensibilités : tactile, douloureuse et thermique. Un déficit sensitif extéroceptif sur le plan quantitatif peut être plus ou moins complet (hypoesthésie ou anesthésie) ; sur le plan quantitatif, il peut être complet à tous les modes ; sur le plan topographique, il peut être limité au nerf maxillaire ou global, atteignant tout le nerf trijumeau avec le nerf ophtalmique et le nerf mandibulaire.

La névralgie « essentielle » du nerf trijumeau est fréquente : elle entraîne des douleurs fulgurantes, en coup de poignard ; la zone gâchette déclenchant la névralgie par excitation (trigger zone), lorsqu'elle intéresse le nerf maxillaire, est préférentiellement au niveau du sillon naso-génien.

Les lésions tumorales ou infectieuses du nerf maxillaire peuvent se produire sur n'importe quelle partie de son trajet. Les tumeurs du triangle ponto-cérebelleux à développement supérieur, ou un anévrisme de l'artère basilaire peuvent atteindre le nerf trijumeau intra-crânien ; le nerf maxillaire peut être atteint dans son segment intra-crânien au niveau de la grande aile de l'os sphénoïde (avec le cas particulier de la paralysie unilatérale des nerfs crâniens de Garcin) ou de la partie basse du sinus caverneux. Les tumeurs de la fosse ptérygo-palatine *(arrière-fond de la fosse ptérygo-maxillaire)* peuvent atteindre la première partie du trajet extra-crânien ; les sinusites maxillaires peuvent intéresser segment et branches adjacents à la cavité, etc.

Le nerf mandibulaire

C Fontaine

Le nerf mandibulaire *(n. maxillaire inférieur)* est la troisième et plus grosse branche de division du nerf trijumeau (d'où son abréviation V3). Il résulte de l'union de la troisième branche de division de la racine sensitive et de la totalité de la racine motrice qui innerve les quatre muscles masticateurs principaux dérivés du premier arc branchial.

Anatomie descriptive

Origine réelle

La racine sensitive véhicule des neurofibres sensitives dont le corps cellulaire est situé dans le ganglion trigéminal, et dont les axones gagnent les noyaux sensitifs du nerf trijumeau : noyau pontique (par un trajet direct oblique à travers le pont), noyau du tractus mésencéphalique (par l'intermédiaire d'un tractus de substance blanche, le tractus mésencéphalique), noyau du tractus spinal ou inférieur (par l'intermédiaire d'un tractus de substance blanche, le tractus spinal).

La racine motrice véhicule des neurofibres branchio-motrices dont le corps cellulaire est situé dans le noyau moteur du nerf trijumeau, à mi-hauteur du pont, sous la fosse rhomboïde.

Origine apparente (figs. 4-1 et 9-1)

La troisième branche de division de la racine sensitive est large et courte. Elle se détache de la partie latérale du bord antérieur du **ganglion trigéminal** *(gg. de Gasser)* et se dirige obliquement en bas, en avant et latéralement vers le foramen ovale.

La racine motrice se place successivement au-dessus, médialement, puis au-dessous de la racine sensitive, puis latéralement par rapport au ganglion trigéminal. Après s'être divisée en deux rameaux ou après avoir formé un plexus *(pl. de Santorini)*, elle s'unit à la partie sensitive du nerf mandibulaire au niveau du foramen ovale.

Trajet

Le tronc du nerf mandibulaire est très court (moins de 1 cm), car il se divise très rapidement en ses branches terminales, regroupées classiquement en deux troncs, antérieur et postérieur.

Anatomie topographique

Dans la fosse crânienne moyenne (étage moyen de la base du crâne) (fig. 9-2)

Le nerf mandibulaire est situé dans un prolongement du cavum trigéminal *(c. de Meckel)*, récessus de la dure-mère logeant le ganglion trigéminal. La racine sensitive et la racine motrice y ont une gaine piale propre. Par l'intermédiaire du cavum trigéminal, le nerf mandibulaire entre en rapport en bas avec la face antérieure du rocher de l'os temporal sur laquelle courent les nerfs grand et petit pétreux, médialement avec le nerf maxillaire dont il s'écarte à angle droit, en arrière et latéralement avec l'artère méningée moyenne qui émerge du foramen épineux *(trou petit rond)*, en haut avec le lobe temporal du cerveau.

Dans le foramen ovale

Le nerf mandibulaire traverse le foramen ovale avec le rameau méningé accessoire de l'artère maxillaire et les veines émissaires du foramen ovale, qui relient le sinus caverneux et les plexus ptérygoïdiens. En arrière et latéralement, se trouve le foramen épineux d'où émergent l'artère méningée moyenne et le rameau méningé du nerf mandibulaire. En arrière, se trouve généralement le foramen pétreux *(canal d'Arnold)* pour le nerf petit pétreux. Médialement, se trouve souvent le foramen veineux *(trou de Vésale)* pour des veines émissaires. En avant, précédé par un sillon, se trouve le foramen rond, avec le nerf maxillaire et les veines émissaires *(vv. de Nühn)*.

Dans la fosse infra-temporale (fosse ptérygo-maxillaire) (fig. 10-2)

Le nerf mandibulaire sort dans la fosse infra-temporale, juste en arrière du processus ptérygoïde, entre les deux muscles ptérygoïdiens (*région inter-ptérygoïdienne* des auteurs classiques). Cet espace est limité en haut par la face inférieure de la base du crâne, médialement par le fascia interptérygoïdien, latéralement par le muscle ptérygoïdien latéral et son fascia. Il est fermé en avant par le bord postérieur de la lame latérale du processus ptérygoïde. Il est ouvert en arrière et en bas (voir chap. 8). Dans cet espace, le nerf mandibulaire est en rapport avec l'artère maxillaire (située en dessous et latéralement) et ses rameaux méningés, les plexus ptérygoïdiens, le ganglion otique *(gg. d'Arnold)*. Ce dernier est un ganglion végétatif situé sur la face médiale du nerf mandibulaire, étroitement lié à lui et à ses branches terminales, et qui reçoit le nerf petit pétreux, issu du nerf glosso-pharyngien.

Distribution

Branche collatérale

Sa seule branche collatérale est le rameau méningé, né du nerf mandibulaire à son émergence du foramen ovale, qui remonte par le foramen épineux et se distribue à la dure-mère de la fosse crânienne moyenne, au sinus sphénoïdal et aux cellules mastoïdiennes.

Branches terminales (fig. 8-9)

Le nerf mandibulaire se divise presque immédiatement en deux troncs, l'un antérieur, l'autre postérieur.

Le tronc antérieur est surtout moteur ; il fournit classiquement le tronc temporo-massétérique, le nerf tem-

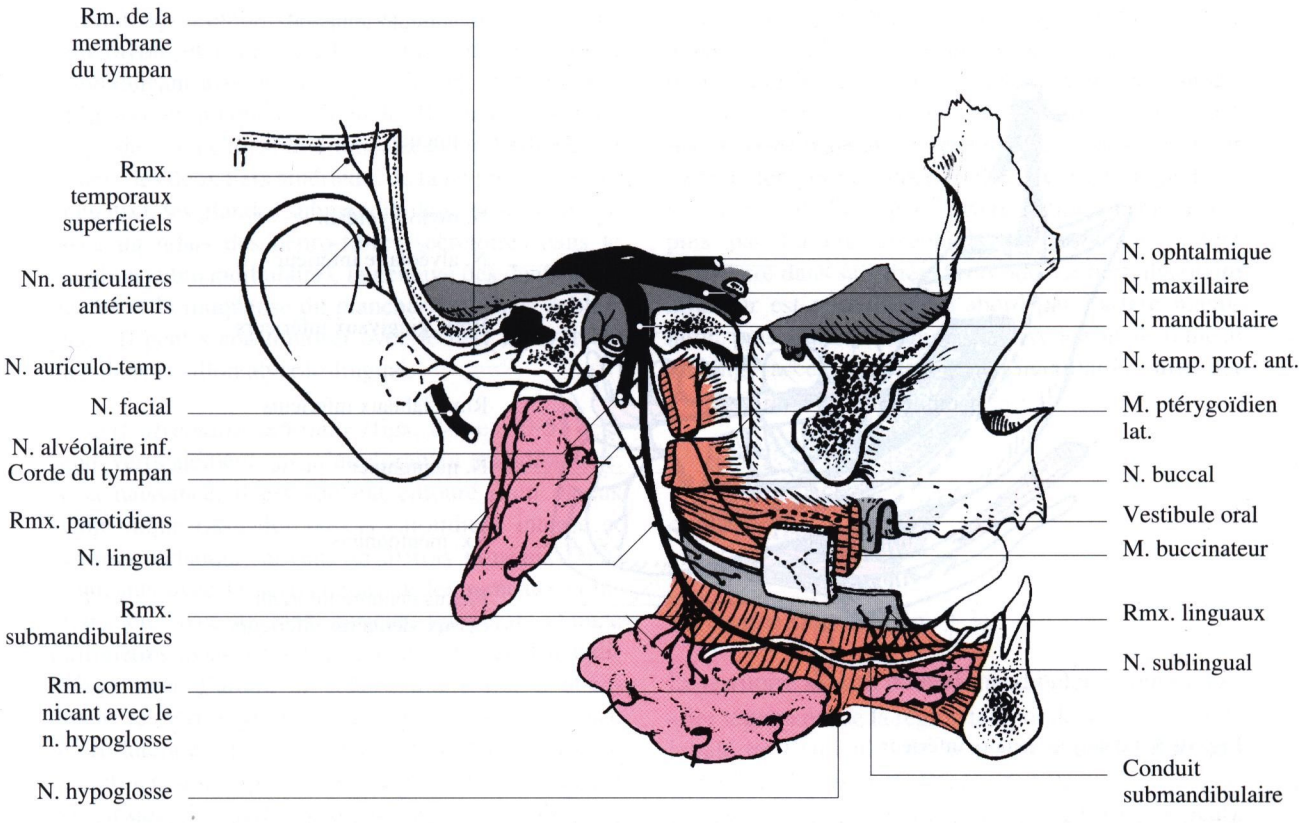

Fig. 10-4. Le nerf mandibulaire. Vue générale semi-schématique. Trajet du nerf lingual

poral profond moyen, le tronc temporo-buccal (figs. 8-6 et 8-9).

Le nerf temporal profond moyen passe au-dessus du bord supérieur du fascia ptérygo-temporo-mandibulaire *(ligament de Hyrtl)* et du muscle ptérygoïdien latéral et gagne la face profonde du muscle temporal qu'il innerve.

Le tronc temporo-massétérique passe au-dessus du bord supérieur du fascia ptérygo-temporo-mandibulaire et du muscle ptérygoïdien latéral et se divise en nerf temporal profond postérieur et en nerf massétérique. Le nerf temporal profond postérieur gagne la face profonde du muscle temporal qu'il innerve. Le nerf massétérique quitte la région avec l'artère homonyme par l'incisure mandibulaire et aborde le muscle masséter par son bord postérieur et sa face profonde.

Le tronc temporo-buccal passe au-dessus du bord supérieur du fascia ptérygo-temporo-mandibulaire, puis à la face profonde du muscle ptérygoïdien latéral, entre ses deux faisceaux qu'il innerve au passage (nerf ptérygoïdien latéral) et se divise en nerf temporal profond antérieur et nerf buccal. Le nerf temporal profond antérieur gagne la face profonde du muscle temporal qu'il innerve. Le nerf buccal, seule branche sensitive du tronc antérieur, se dirige en bas et en avant, sort de la région entre la branche de la mandibule et le muscle buccinateur et innerve la peau de la joue et la muqueuse de la joue et de la partie postérieure du vestibule oral (après avoir traversé le muscle buccinateur sans l'innerver).

Le tronc postérieur est surtout sensitif. Il fournit certes le tronc commun des muscles ptérygoïdien médial, tenseur du tympan et tenseur du voile du palais, mais surtout le nerf auriculo-temporal, le nerf lingual et le nerf alvéolaire inférieur.

Le tronc commun des muscles ptérygoïdien médial, tenseur du tympan et tenseur du voile du palais (fig. 8-9) se dirige médialement, perfore (seul ou déjà divisé) le fascia cribriformis (partie supérieure du fascia interptérygoïdien) et se distribue à ces trois

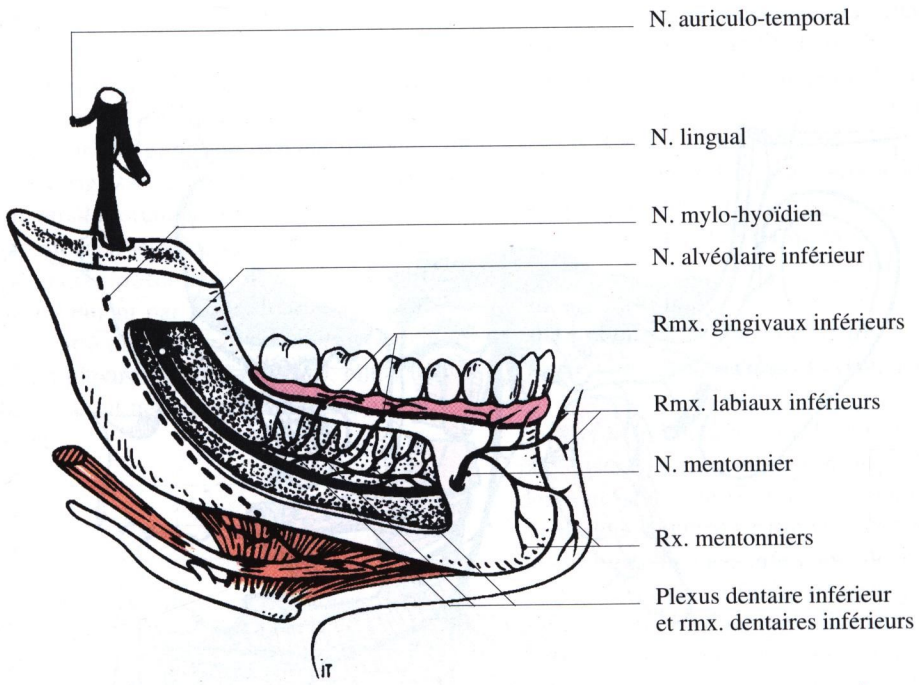

Fig. 10-5. Le nerf alvéolaire inférieur

muscles. Le nerf ptérygoïdien médial aborde le bord supérieur du muscle homonyme, le nerf du muscle tenseur du tympan atteint le muscle au niveau de son insertion sur la trompe auditive, le nerf du muscle tenseur du voile du palais atteint le muscle derrière le processus ptérygoïde.

Le nerf auriculo-temporal (figs. 8-7, 10-4 et 10-5) naît du nerf mandibulaire souvent par deux racines. Il se dirige horizontalement vers l'arrière. Il est perforé par l'artère méningée moyenne et sort vers la loge parotidienne par la boutonnière rétro-condylienne *(b. de Juvara)*, au-dessus de l'artère maxillaire. Il croise alors la face médiale de l'artère temporale superficielle, se coude à angle droit et monte verticalement en arrière des vaisseaux temporaux superficiels. Il innerve l'articulation temporo-mandibulaire (rameaux articulaires), l'auricule (nerfs auriculaires antérieurs), le méat acoustique externe (nerf du méat acoustique externe), la membrane tympanique (rameau de la membrane du tympan), la glande parotide (rameaux parotidiens) et la peau de la région temporale (rameaux temporaux superficiels). Il est anastomosé avec le nerf facial par un ou plusieurs rameaux communicants empruntés par les fibres sécrétoires de la glande parotide.

Le nerf lingual (figs. 6-15, 7-4, 8-7 et 10-4) naît du nerf mandibulaire par une racine le plus souvent, mais parfois par deux racines ou par un plexus. Il échange souvent un à trois rameaux communicants avec le nerf alvéolaire inférieur. Il peut abandonner des branches collatérales pour les muscles ptérygoïdiens latéral et médial et palato-glosse (neurofibres motrices ou proprioceptives). Il reçoit à angle aigu la corde du tympan, collatérale du nerf intermédiaire *(n. de Wrisberg)*, qui sort de la fissure pétro-tympanique. Il se dirige vers la loge submandibulaire avec le muscle stylo-glosse, en passant entre les parties bucco- et glosso-pharyngiennes du muscle constricteur supérieur du pharynx et se place directement sous la muqueuse orale à hauteur de la troisième molaire inférieure. Là, ses rapports sont variables et il est vulnérable lors des extractions de la dent de sagesse : il est situé le plus souvent au contact de la plaque linguale de la troisième molaire dans le plan horizontal, parfois au-dessus du plan de la plaque linguale, rarement au niveau ou au-dessus de la crête alvéolaire. Il gagne ensuite la loge sublinguale et la face latérale de la langue. Il y contracte des rapports étroits avec le conduit submandibulaire *(c. de Wharton)* auquel il « donne le bras », se plaçant successivement latéralement, puis au-dessous, enfin médialement par rapport à lui (fig. 10-4). Il est situé au-dessus du nerf hypoglosse, dont la courbe

à grand rayon embrasse celle du nerf lingual, à plus petit rayon, et avec lequel il s'anastomose (rameau communicant avec le nerf hypoglosse). Il s'épanouit enfin sous la muqueuse linguale. Il innerve l'isthme du gosier et la tonsille (rameaux pour l'isthme du gosier), les deux tiers antérieurs de la langue (rameaux linguaux), les glandes submandibulaire et sublinguale (avec un relais des neuro-fibres secrétoires dans le ganglion submandibulaire), la gencive des dents antérieures et la muqueuse du plancher oral (nerf sublingual). Il peut s'anastomoser avec le nerf mylo-hyoïdien dans le sillon alvéolo-lingual.

Le nerf alvéolaire inférieur (figs. 8-7 et 10-5) descend verticalement jusqu'au foramen mandibulaire. A sa naissance, il est souvent entouré d'un plexus sympathique (issu des plexus carotidiens interne et externe), échange souvent un à trois rameaux communicants avec le nerf lingual et des rameaux communicants avec le nerf auriculo-temporal. Quinze millimètres avant de s'engager dans le canal mandibulaire avec l'artère alvéolaire inférieure, il abandonne le nerf mylo-hyoïdien, qui glisse à la face inféro-latérale du muscle mylo-hyoïdien ; il innerve ce dernier, ainsi que le ventre antérieur du muscle digastrique. Le nerf alvéolaire inférieur, volontiers plexiforme dans le canal mandibulaire (plexus dentaire inférieur), se distribue aux racines des dents de l'arcade dentaire inférieure (rameaux dentaires inférieurs) et à la gencive adjacente (rameaux gingivaux inférieurs), ainsi qu'au menton et à la lèvre inférieure par le nerf mentonnier, qui sort du canal mandibulaire au niveau du foramen mentonnier. C'est à son entrée dans le canal mandibulaire que le chirurgien-dentiste fait son anesthésie, en palpant et en visant la lingula mandibulae *(épine de Spix)*. Son anesthésie endort les huit dents de l'arcade dentaire inférieure ipsilatérale et le menton. Elle peut intéresser aussi le nerf lingual, en raison de la faible distance (un centimètre environ) qui sépare là les deux nerfs. Le nerf mylo-hyoïdien abandonne parfois des rameaux pour la mandibule, pénétrant par la face linguale, pouvant innerver les incisives.

Vascularisation

Le tronc du nerf mandibulaire est vascularisé par les rameaux trigéminaux et le rameau du ganglion trigéminal de l'artère carotide interne, ainsi que par l'artère méningée moyenne et le rameau méningé accessoire de l'artère maxillaire. Les rameaux musculaires sont vascularisées par les branches homonymes de l'artère maxillaire : artères temporales profondes antérieure et postérieure, artère massétérique, artère buccale, artère ptérygoïdienne. Le nerf auriculo-temporal est vascularisé d'abord par l'artère méningée moyenne, puis par l'artère temporale superficielle. Le nerf lingual est vascularisé d'abord par l'artère méningée moyenne, puis par l'artère alvéolaire inférieure ou l'artère maxillaire dans sa variété profonde. Le nerf alvéolaire inférieur est vascularisé d'abord par l'artère maxillaire, puis l'artère méningée moyenne et le rameau méningé accessoire de l'artère maxillaire, enfin par l'artère alvéolaire inférieure.

Systématisation

Territoire sensitif (fig. 9-3)

Le territoire sensitif du nerf mandibulaire comprend :
– les téguments de la région temporale, du tragus et du lobule de l'auricule, de la région parotido-massétérique (sauf la région de l'angle de la mandibule, innervée par le nerf grand auriculaire du plexus cervical), de la joue, de la lèvre inférieure et du menton ;
– la muqueuse de l'isthme du gosier, de la joue, de la lèvre inférieure, de la gencive inférieure et des deux tiers antérieurs de la langue ;
– les dents de l'arcade dentaire inférieure ;
– la dure-mère de la fosse crânienne moyenne ;
– les artères de la fosse infra-temporale et de la région temporale.

Territoire moteur

Le territoire moteur comprend surtout les muscles masticateurs principaux, mais aussi le muscle mylo-hyoïdien, le ventre antérieur du muscle digastrique, le muscle tenseur du tympan et le muscle tenseur du voile du palais.

Territoire sensoriel

Le nerf mandibulaire sert de vecteur aux neurofibres sensorielles des deux tiers antérieurs de la langue ; celles-ci suivent le nerf lingual, remontent la corde du tympan, le nerf facial, le nerf intermédiaire *(n. de Wrisberg)* et se terminent dans le noyau gustatif *(n. de Nageotte)*, partie du noyau du tractus solitaire.

Territoire végétatif

Le nerf mandibulaire sert de vecteur aux neurofibres végétatives du noyau salivaire supérieur ; celles-ci suivent d'abord le nerf intermédiaire jusqu'au ganglion géniculé, puis le nerf facial, puis la corde du tympan qui rejoint le nerf lingual. Elles le quittent pour se rendre aux glandes submandibulaire et sublinguale, en faisant relais dans le ganglion submandibulaire (et le ganglion sublingual quand il existe).

Bibliographie

Bartsch C, Wagner A, Miehe B, Kowalewski R (1991) Zum Austritt der Chorda tympani aus der Cavitas tympanica und ihrem Verlauf bis zu ihrem Eintritt in den N. lingualis. Anat Anz 173: 243-246

Bossy J, O'Rahilly R, Müller F (1990) Ontogenèse du système nerveux. In: J Bossy, JP Chevrel (eds) Anatomie clinique. Neuro-anatomie. Springer-Verlag, Paris, pp 357-379

Brodal A (1969) Neurological anatomy in relation to clinical medicine. Oxford University Press, New York, pp 322-62

Carpenter MB (1976) Human neuroanatomy, 7th edn. Williams & Wilkins, Baltimore, pp 411-29

Couly (1989) Anatomie maxillo-faciale, 2e edn. CDP, Paris, pp. 17-22

Déjerine J, Mme Déjerine Klumpke. Anatomie des centres nerveux, tome I (1895, réédition 1980), tome II (1901, réédition 1980). Masson, Paris

Delmas A (1975) Voies et centres nerveux, 10e edn. Masson, Paris

Gaudy JF (1986) Bases anatomiques des anesthésies locales et loco-régionales en odonto-stomatologie. Mém Lab Anat Fac Med Paris, N°83

Gouazé A (1983) L'examen neurologique et ses bases anatomiques. Expansion Scientifique Française, Paris

Gouazé A (1988) Neuroanatomie clinique. Expansion Scientifique Française, Paris

Hovelacque A (1927) Anatomie des nerfs crâniens et rachidiens et du système grand sympathique. Doin, Paris

Kiesselbach JE, Chamberlain JG (1984) Clinical and anatomic observations on the relationship of the lingual nerve to the mandibular third molar region. J Oral Maxillofac Surg 42: 565-567

Lazorthes G (1955) Le système nerveux périphérique. Masson, Paris

Leblanc A (1989) Imagerie anatomique des nerfs crâniens. Springer-Verlag, Paris.

Libersa Cl (1951) Vascularisation des nerfs crâniens. Thèse de Doctorat en Médecine, Lille. G Santai et fils, Lille

Mercier P, Cronier P, Mayer B, Pillet J, Fischer G (1982) Microanatomical study of the arterial blood supply of the facial nerve in the pontocerebellar angle. Anat Clin 3: 263-270

Poirot G, Delattre JF, Palot C, Flament JB (1986) The inferior alveolar artery in its bony course. Surg Radiol Anat 8: 237-244

Racz L, Maros T (1981) Anatomische Variationen des Nervus lingualis beim Menschen. Anat Anz 149: 64-71

Racz L, Maros T, Seres-Strum L (1981) Die anatomische Variationen des Nervus alveolaris inferior und ihre Bedeutung in der Praxis. Anat Anz 149: 329-332

Wilson S, Johns P, Fuller PM (1984) The inferior alveolar and mylohyoid nerves: an anatomic study and relationship to local anesthesia of the anterior mandibular teeth. J Am Dent Assoc 108: 350-352

Chapitre 11

Le nerf hypoglosse

Ph Mercier, J Pillet

Le nerf hypoglosse est un nerf presque exclusivement moteur, à l'exception d'un rameau méningé ; il se distribue aux muscles de la langue, au muscle génio-hyoïdien et semble innerver tous les muscles de la région infra-hyoïdienne. Il joue un rôle important dans la mastication, la succion, la déglutition et la parole. Il forme avec son homologue controlatéral la douzième paire des nerfs crâniens.

Organogenèse

La langue apparaît vers la quatrième semaine sur le plancher du pharynx ; les deux tiers antérieurs sont formés par la confluence de deux bourgeons linguaux latéraux provenant de la partie ventro-médiane de la première paire d'arcs branchiaux ; le tiers postérieur, ou racine, est réalisé par la fusion de la **copula** (renflement médian provenant de la réunion des parties ventro-médianes des deuxièmes paires d'arcs branchiaux) avec **l'éminence hypobranchiale** formée à partir du mésoderme des 3e et 4e arcs. Les muscles sont constitués par les somites 7, 8 et 9, premiers myotomes du tronc qui secondairement vont subir une « céphalisation ». A chacun de ces myotomes correspond un nerf édifié sur le principe d'un nerf spinal [ou rachidien] ; la fusion de ces trois nerfs donne naissance à la douzième paire crânienne avec une racine postérieure munie d'un ganglion qui persistera chez l'embryon mais régressera chez l'adulte ; la persistance des racines postérieures, exceptionnelle chez l'adulte, est classique chez l'animal (batracien, chien, chat, chevreuil...) (Winckler). Ainsi, par ses filets d'origine disposés en éventail à claire-voie, le nerf hypoglosse peut être assimilé à la réunion de plusieurs racines médullaires ; il est donc l'équivalent d'une racine antérieure d'un nerf spinal dont la portion sensitive a disparu chez l'homme adulte.

Anatomie descriptive

Noyaux d'origine (figs. 4-1a, 9-1 et 11-1)

Les origines réelles sont situées dans la moelle allongée *(bulbe rachidien)* sous la fosse rhomboïde, au niveau de deux noyaux principal et accessoire :

– le noyau principal du nerf hypoglosse est une colonne grise somatomotrice qui prolonge dans la moelle allongée la corne ventrale de la moelle épinière [ou spinale] et soulève au niveau du plancher du quatrième ventricule, à la partie basse de l'éminence médiale, le trigone du nerf hypoglosse *(aile blanche interne)* ; séparés par le raphé médian, les deux noyaux, droit et gauche, entrent respectivement en rapport ventralement avec la formation réticulaire et le faisceau longitudinal médial *(bandelette longitudinale postérieure)*, latéralement avec les noyaux du nerf vague ; les deux noyaux sont connectés par des fibres commissurales *(f. de Meynert)* qui permettent leur association fonctionnelle dans les différents mouvements de la langue qui sont presque toujours bilatéraux ; d'autre part, ils reçoivent, par les fibres cortico-nucléaires du tractus pyramidal *(faisceau géniculé)* qui décussent au niveau des noyaux, les fibres motrices corticales provenant du centre lingual controlatéral, centre cortical situé au pied du gyrus précentral entre le centre facial et le centre masticateur ; enfin, il existerait des connexions affectées aux

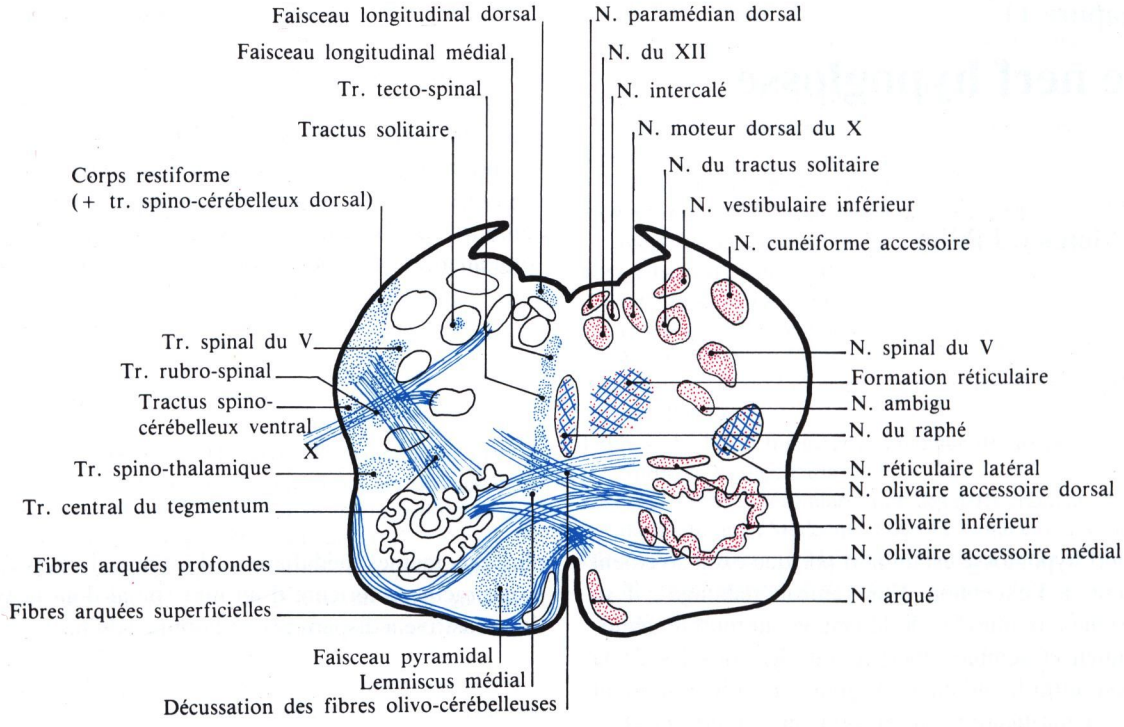

Fig. 11-1. Coupe transversale de la moelle allongée passant par la partie moyenne de l'olive et le noyau principal du n. hypoglosse (In : J Bossy 1990, Neuro-anatomie, p. 138, Springer-Verlag)

mouvements réflexes avec les fibres sensitives des noyaux des nerfs vague, glosso-pharyngien et trijumeau et avec le faisceau longitudinal médial ;

– le noyau accessoire, plus petit, est situé entre le noyau ambigu latéralement et le noyau principal en arrière et médialement.

Les fibres qui naissent de ces noyaux sont toutes directes et se portent en avant en décrivant une courbe à concavité latérale ; elles traversent la formation réticulaire, puis se glissent entre, latéralement le noyau ambigu et l'olive, et médialement le faisceau longitudinal médial et le lemnisque médial *(ruban de Reil médian)*, puis émergent au niveau du sillon latéral ventral après avoir côtoyé le versant latéral des fibres cortico-spinales du tractus pyramidal.

Origine apparente (fig. 4-2)

Le nerf hypoglosse naît du sillon latéral ventral *(sillon collatéral antérieur)* par dix à quinze filets disposés verticalement et nettement distincts à leur point d'émergence ; le filet supérieur reste à 3 ou 4 mm du sillon bulbo-pontique alors que le filet inférieur se projette au niveau de la décussation des fibres cortico-spinales du tractus pyramidal.

Trajet et direction

Les filets radiculaires se regroupent en deux troncs, supérieur et inférieur, et convergent vers le canal du nerf hypoglosse *(canal condylien antérieur)* où ils fusionnent. A sa sortie du crâne, le nerf décrit une grande courbe à concavité antéro-supérieure et chemine successivement dans l'espace latéro-pharyngien, dans le trigone carotidien, dans le trigone submandibulaire pour rejoindre finalement la face latérale de la langue.

Anatomie topographique

Dans la fosse crânienne postérieure
(étage postérieur de la base du crâne)

Les filets supérieurs descendants, les filets moyens horizontaux et les filets inférieurs ascendants convergent régulièrement vers l'orifice endocrânien du canal du nerf hypoglosse, formant un éventail à base bulbaire et à sommet osseux ; en haut et en arrière, les filets sont au contact de l'olive, puis sont surplombés par les racines crâniales du nerf accessoire (XI) ; les filets reposent en avant et en bas sur la face postérieure de l'artère vertébrale ou de l'artère spinale antérieure, qui à ce niveau distribue une ou deux artérioles pour le nerf ; latéralement, l'artère cérébelleuse inféro-postérieure, née de la face postérieure de l'artère vertébrale, peut passer parfois au milieu des filets du nerf hypoglosse mais généralement les sépare des racines crâniales du nerf accessoire ; le nerf hypoglosse à ce niveau chemine dans la citerne pré-médullaire accompagné d'une petite gaine arachnoïdienne qui s'interrompt au niveau du ou des points de pénétration durale du nerf ou qui se prolonge sur 2 ou 3 mm au-delà de ce point.

Dans le canal du nerf hypoglosse
(canal condylien antérieur)

Le nerf, unique ou dédoublé, pénètre dans le canal situé au-dessus et en arrière du condyle occipital ; dans ce canal, long d'un centimètre, oblique en avant, en bas et latéralement, le nerf est accompagné d'un plexus veineux, le plexus veineux du canal du nerf hypoglosse *(plexus veineux du trou condylien antérieur)* (fig. 31-3), qui l'entoure et qui s'anastomose dans le crâne avec les plexus veineux du foramen magnum et le sinus occipital, et à l'extérieur du crâne par l'intermédiaire de deux veines avec le sinus pétreux inférieur ; enfin, le nerf est accompagné d'une artériole, le rameau méningé de l'artère pharyngienne ascendante et par un filet nerveux, le rameau récurrent méningé, né du nerf hypoglosse à la sortie du canal.

Dans l'espace latéro-pharyngien (fig. 24-2)

A sa sortie du crâne, le nerf hypoglosse est appliqué contre la colonne vertébrale au contact de la partie dorsale de la paroi du pharynx ; il est postérieur et médial par rapport aux vaisseaux et nerfs de l'espace maxillo-pharyngé. Puis il s'écarte de la paroi viscérale, croise la face postérieure de l'artère carotide interne et entre en rapport avec la partie supérieure du ganglion cervical supérieur du tronc sympathique auquel il s'anastomose. Puis il longe la face postérieure du ganglion inférieur du nerf vague, fusionne avec lui sur quelques millimètres et s'insinue entre, latéralement la veine jugulaire interne, et médialement le nerf vague et l'artère carotide interne. Il pénètre ensuite dans le trigone carotidien.

Dans le trigone carotidien (fig. 11-2)

Le nerf contourne l'artère carotide externe, au-dessous de l'origine de l'artère occipitale, 5 à 20 mm au-dessus de la bifurcation de l'artère carotide commune puis change de direction et se porte en avant vers la région supra-hyoïdienne ; dans le trigone carotidien, le nerf hypoglosse entre en rapport avec le ventre postérieur du muscle digastrique qui, oblique en bas et en avant, croise aussi la face latérale de l'artère carotide externe mais dans un plan supérieur au nerf. Le tronc veineux thyro-linguo-pharyngo-facial constitué en arrière de la grande corne de l'os hyoïde sous le nerf hypoglosse, s'écarte obliquement du nerf pour se jeter dans la veine jugulaire interne. Le nerf hypoglosse en haut, la veine jugulaire interne en arrière, le tronc thyro-linguo-pharyngo-facial en avant délimitent un triangle (Farabeuf) dans le fond duquel on aperçoit l'artère carotide externe. A ce niveau, le nerf n'est recouvert que par le muscle sterno-cléido-mastoïdien et, en avant de lui, par la lame superficielle du fascia cervical.

Dans la région supra-hyoïdienne (fig. 6-15)

Le nerf devenu presque horizontal repose avec la veine linguale sur le muscle hyo-glosse qui le sépare de l'artère linguale au-dessus de la grande corne de l'os hyoïde. Latéralement, il est croisé par le ventre postérieur du muscle digastrique et par le muscle stylo-hyoïdien ; l'ensemble de la région est masqué latéralement par la glande submandibulaire ; à ce niveau, le nerf traverse successivement deux régions « chirurgicales » dans lesquelles se pratique la ligature de l'artère linguale ; la première, en arrière *(triangle de Béclard)*, est limitée par le ventre postérieur du muscle digastrique, la grande corne de l'os hyoïde

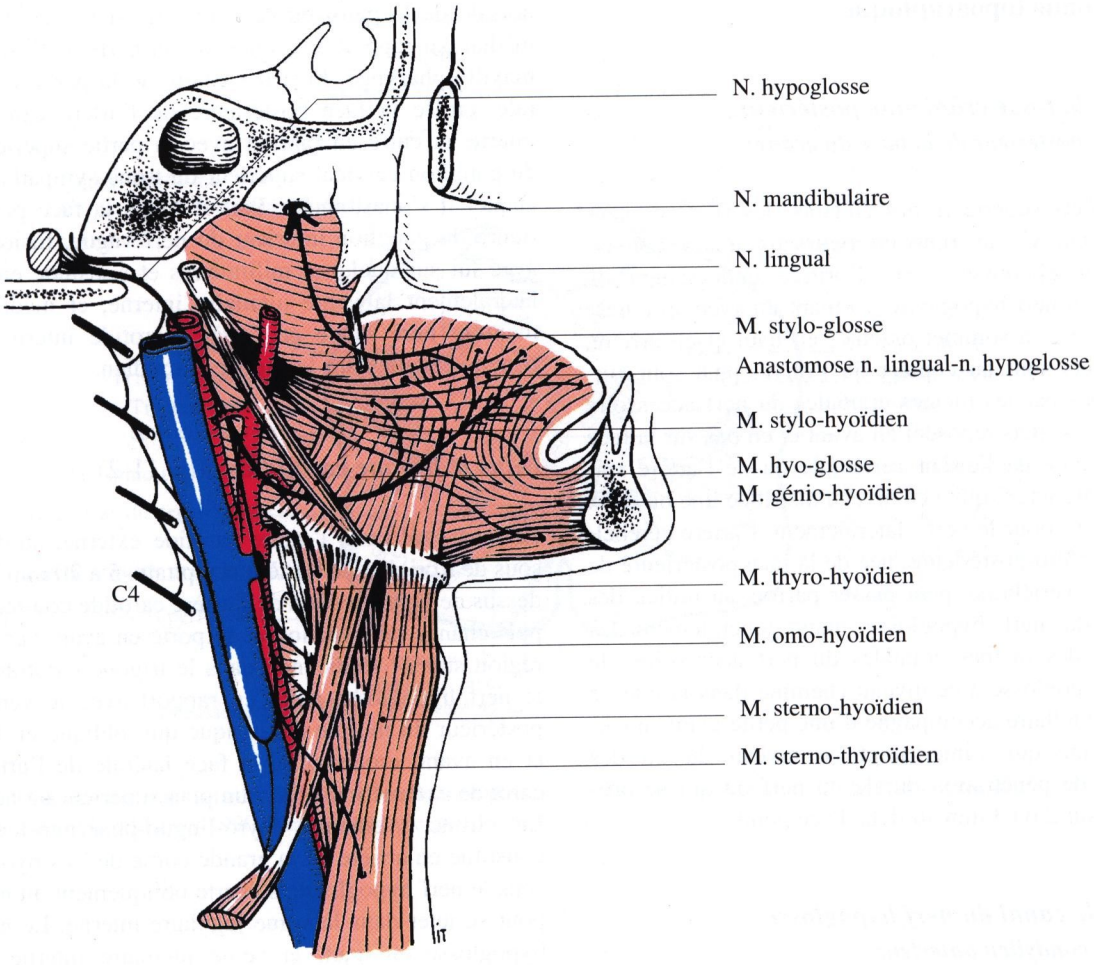

Fig. 11-2. Vue latérale du nerf hypoglosse droit

et le bord postérieur du muscle hyo-glosse : à ce niveau, le nerf traverse l'aire du triangle ; la deuxième est plus antérieure *(triangle de Pirogoff)* et est limitée par le tendon du muscle digastrique en arrière, le bord postérieur du muscle mylo-hyoïdien en avant et le nerf hypoglosse en haut.

Sur la face latérale de la langue (figs. 6-15 et 7-4)

Le nerf hypoglosse s'insinue avec le conduit submandibulaire *(c. de Wharton)* placé au-dessus de lui dans l'interstice qui sépare le muscle hyo-glosse du muscle mylo-hyoïdien et arrive ainsi dans la région sublinguale où il se termine en se distribuant aux muscles de la langue ; il repose médialement sur le muscle génio-glosse et est recouvert latéralement par le muscle mylo-hyoïdien. Le nerf lingual est sus-jacent au nerf hypoglosse décrivant une courbe semblable à la sienne, mais de plus court rayon.

Distribution (figs. 11-2, 11-3 et 23-10)

Rameaux collatéraux

Le rameau méningé, sensitif, naît dans le canal du nerf hypoglosse et, après un trajet récurrent, se distribue à la dure-mère de la fosse crânienne postérieure. Il est en fait constitué des fibres anastomotiques provenant du plexus cervical *(anse de l'atlas).*

La racine supérieure de l'anse cervicale (branche descendante du nerf hypoglosse) contrairement aux descriptions des auteurs classiques, est formée des fibres des trois premiers nerfs cervicaux ; celles-ci descendent dans la gaine carotidienne et se distribuent aux muscles infra-hyoïdiens.

Le nerf du muscle thyro-hyoïdien naît à l'intérieur du trigone carotidien et se distribue à ce muscle.

Dans la région supra-hyoïdienne, le nerf abandonne des *rameaux aux muscles de la langue* qu'il croise à ce niveau : muscles hyo-glosse, stylo-glosse et génio-hyoïdien.

Rameaux terminaux

Après avoir fourni ses rameaux collatéraux, le nerf hypoglosse s'épanouit en filets terminaux au moment où il croise le bord antérieur du muscle hyo-glosse ; ces filets, recouverts latéralement par la glande sublinguale, sont en rapport médialement avec les vaisseaux profonds de la langue *(a. et vv. ranines)* et le muscle génio-glosse ; après s'être anastomosés entre eux, ils pénètrent dans l'épaisseur de la langue et se distribuent aux muscles qui la constituent. Le nerf hypoglosse innerve successivement les muscles génio-glosse, hyo-glosse, stylo-glosse, palato-glosse, lingual inférieur, lingual supérieur, transverse et les parties glosso-tonsillaire et glosso-pharyngienne du muscle constricteur supérieur du pharynx (voir chap. 6).

Anastomoses

Le nerf hypoglosse est anastomosé :

– *avec le nerf lingual* sur la face latérale du muscle hyo-glosse,

– *avec le nerf vague*, au niveau de son ganglion inférieur *(ganglion plexiforme)* par fusion des deux nerfs,

– *avec le plexus cervical superficiel*, par une anastomose supérieure avec l'anse de C1 et une anastomose inférieure avec l'anse de C2 et C3,

– *avec le nerf hypoglosse controlatéral* dans l'épaisseur du muscle génio-hyoïdien ou entre les muscles génio-hyoïdien et génio-glosse,

– *avec le tronc sympathique cervical* au niveau du ganglion cervical supérieur.

Vascularisation

Dans la cavité crânienne, les racines du nerf hypoglosse sont placées entre l'artère vertébrale en avant et l'artère cérébelleuse inféro-postérieure en arrière. Elles reçoivent de fins rameaux artériels de ces artères et de l'artère spinale antérieure. Ces vaisseaux sortent avec le nerf par le canal du nerf hypoglosse et peuvent s'anastomoser avec une branche de l'artère méningée postérieure (Libersa).

Dans l'espace latéro-pharyngé, le nerf reçoit des artérioles nées de l'artère pharyngienne ascendante et du plexus péri-carotidien.

Dans les régions carotidiennes et sus-hyoïdienne, il est successivement vascularisé par des rameaux issus de l'artère carotide externe, puis des artères faciale et linguale.

Sur la face latérale de la langue, il reçoit des rameaux issus de l'artère linguale et de l'artère sous-mentale [ou a. submentale].

Constitution (figs. 11-3 et 11-4)

Le schéma classique de la constitution du nerf hypoglosse est bien connu macroscopiquement (fig. 11-3 a). Le tronc du nerf donne les branches pour les muscles de la langue. Il donne également une branche descendante qui s'anastomose avec une branche descendante du plexus cervical pour former l'**anse cervicale** *(anse de l'hypoglosse)*. Celle-ci innerve les muscles infra-hyoïdiens, à l'exception des muscles génio-hyoïdien et thyro-hyoïdien qui semblent être innervés par deux filets issus du tronc du nerf hypoglosse.

En fait, et cela est connu depuis Holl (*in* Winckler) et confirmé par ce même auteur à l'aide de coupes histologiques longitudinales, la disposition réelle est toute autre (fig. 11-3 b) :

– les fibres issues de la partie haute du plexus cervical donnent le rameau méningé, puis se divisent : une partie suit pendant quelques centimètres le tronc du nerf hypoglosse puis s'en détache pour innerver les muscles génio-hyoïdien et thyro-hyoïdien. L'autre partie constitue **la racine supérieure**

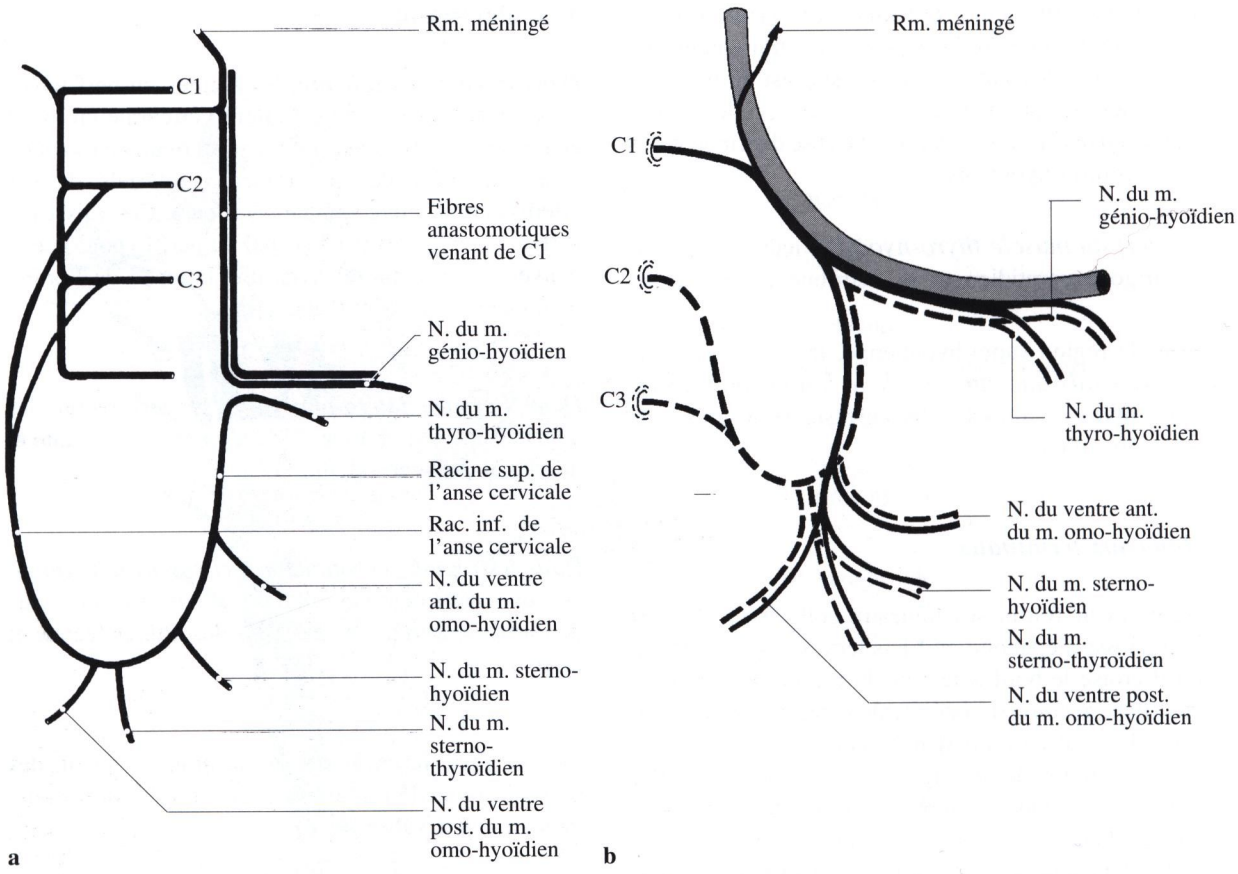

Fig. 11-3. a Organisation du nerf hypoglosse (d'après Rouvière, schéma simplifié) ; **b** Organisation du nerf hypoglosse (d'après Winckler, schéma simplifié)

▶

Fig. 11-4. Organisation du nerf hypoglosse (à l'aide de coupes transversales)
1 – coupe du tronc de l'hypoglosse. Les deux petits faisceaux inférieurs correspondent probablement aux nerfs destinés aux muscles génio-hyoïdien et thyro-hyoïdien
2 – coupe du tronc du nerf hypoglosse au-delà de la branche descendante. Le tronc nerveux principal est inchangé. Il existe toujours deux petits faisceaux accessoires
3 – coupe de l'anse cervicale. Il existe trois faisceaux dont un plus volumineux
4 – idem, après le départ du nerf destiné au ventre antérieur du muscle omo-hyoïdien. Celui-ci provient donc vraisemblablement d'un faisceau descendant
5 – coupe un peu plus basse. Les faisceaux sont dissociés
6 – cette coupe intéresse les nerfs destinés aux muscles sterno-hyoïdien (faisceaux supérieur et inférieur) et sterno-thyroïdien (faisceau central)
7 – nerf destiné au ventre postérieur du muscle omo-hyoïdien
8 – anse cervicale commençant à se ramifier
9 – anse cervicale beaucoup moins ramifiée. La comparaison de ces deux coupes montre qu'il s'agit de fibres descendantes provenant du plexus cervical

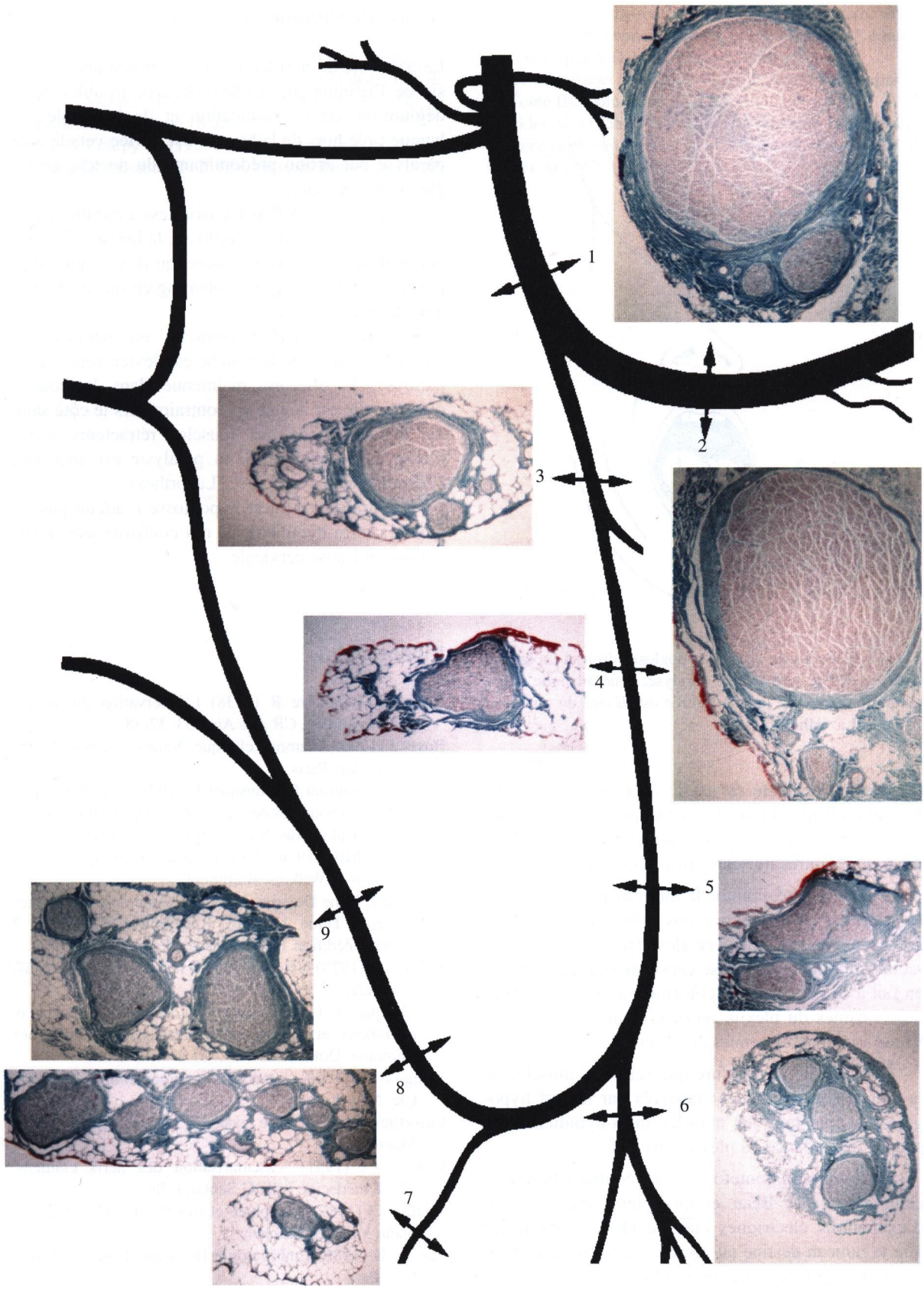
1
2
3
4
5
6
7
8
9

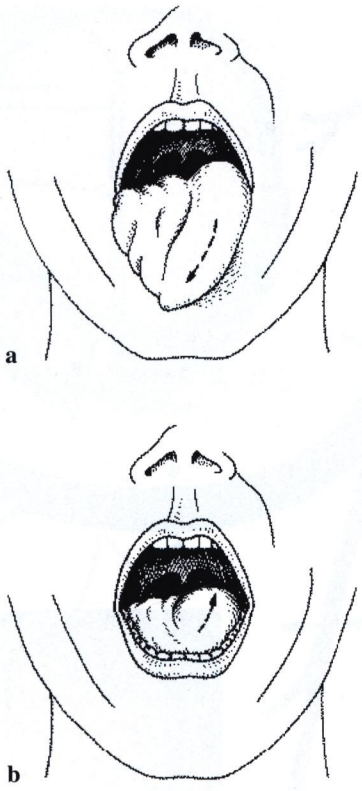

Fig. 11- 5. Paralysie du nerf hypoglosse droit. **a** La langue tirée est déviée vers le côté paralysé. L'hémilangue droite est atrophiée ; **b** la langue rentrée est déviée du côté sain (d'après Lazorthes)

de l'anse cervicale *(branche descendante du nerf hypoglosse)* qui rejoint la racine inférieure issue du plexus cervical pour former l'anse cervicale. Celle-ci innerve les autres muscles infra-hyoïdiens ;

– il en résulte, comme le fait remarquer Winckler (et cela est confirmé par nos préparations histologiques en coupes transversales) (fig. 11-4), que la racine supérieure de l'anse cervicale n'appartient pas en fait à ce nerf mais est constituée à la fois de fibres descendantes du plexus cervical venues de C1 et de fibres ascendantes venues de C2 et C3.

Cela conduit à conclure que seuls les muscles de la langue sont réellement innervés par le nerf hypoglosse et que tous les muscles infra-hyoïdiens sont sous la dépendance du plexus cervical.

Cette opinion, toutefois, est en contradiction avec celle émise par Beau et Granpierre qui, à partir d'excitations électriques chez le chien, considèrent que le rameau destiné au muscle génio-hyoïdien provient directement du nerf hypoglosse.

Anatomie clinique (fig. 11-5)

La paralysie du nerf hypoglosse entraîne une paralysie de l'hémilangue ipsilatérale avec troubles de la déglutition, de la mastication et de la parole ; la langue tirée hors de la bouche est déviée vers le côté paralysé par action prédominante du muscle génioglosse du côté sain.

Vulpian (rapporté par Lazorthes) a montré que si l'on sectionne le nerf hypoglosse, la langue n'est pas complètement paralysée parce qu'il y a une suppléance par le nerf glosso-pharyngien qui innerve le muscle stylo-glosse.

Lorsque le nerf hypoglosse est paralysé, la langue tirée hors de la bouche est déviée vers le côté paralysé. Si elle est maintenue dans la bouche ouverte, elle est déviée au contraire vers le côté sain, par prédominance des muscles rétracteurs stylo-glosse et hyo-glosse. Si la paralysie est ancienne, l'hémilangue est atrophiée (Lazorthes).

La paralysie du nerf hypoglosse n'atteint pas les muscles infra-hyoïdiens, ce qui confirme leur innervation par l'anse cervicale.

Bibliographie

Beau A, Granpierre R (1938) L'innervation du muscle génio-hyoïdien. CR Ass Anat 33, 32-38

Bossy J (1990) Anatomie clinique, Neuro-anatomie. Springer-Verlag, Paris

Caliot Ph, Dumont D, Bousquet V, Midy D (1986) A note on the anastomoses between the hypoglossal nerve and the cervical plexus. Surg Radiol Anat 8: 75-79

Carpenter MB (1976) Human Neuroanatomy, 7e edn. Williams & Wilkins, Baltimore

Dejerine J, Mme Dejerine-Klumpke. Anatomie des centres nerveux. Tome 1 (1895, Réédition 1980), Tome 2 (1901, Réédition 1980). Masson, Paris

Delmas A (1975) Voies et centres nerveux, 10e édn. Masson, Paris

Hovelacque A (1927) Anatomie des nerfs crâniens et rachidiens et du système grand sympathique chez l'homme. Doin, Paris

Krieg WJS (1953) Functional neuroanatomy. Blakiston Cie, New York

Lazorthes G (1955) Le système nerveux périphérique. Masson, Paris

Libersa Cl (1951) Vascularisation des nerfs crâniens. Thèse médecine Lille.G Sautai, Lille

Maillot Cl (1987) Encéphale et moelle épinière. JF Bergmann Verlag, München

Pansky B (1986) Embryologie Humaine. Ellipses-Marketing, Paris

Paturet G (1964) Traité d'Anatomie Humaine, Tome IV, Système Nerveux. Masson, Paris

Pheline Y, Solassol A, Benjaballah (1963) A propos de l'anse de l'hypoglosse. Etude basée sur la dissection de 813 cadavres. Laboratoire d'Anatomie, Faculté de médecine, Alger, pp 18-23

Poirier P, Charpy A (1925) Traité d'Anatomie Humaine, Tome III, fascicule 3, 2e édn. Masson, Paris

Rouvière H (1974) Anatomie humaine descriptive, topographie fonctionnelle. Tome I: tête et cou, 11e édition révisée par A Delmas. Masson, Paris

Testut L, Latarjet A (1949) Traité d'Anatomie Humaine, Tome III. Doin, Paris

Winckler G (1955) A propos des relations qui existent entre le plexus cervical et le nerf grand hypoglosse. CR Ass Anat 92: 1415-1419

Chapitre 12

L'orbite

A Ducasse

Situées à la jonction du crâne et de la face, séparées par la cavité nasale, les orbites forment deux profondes cavités contenant l'appareil de la vision. En forme de pyramide quadrangulaire, on leur décrit quatre parois, quatre bords, un orifice antérieur large et un sommet postérieur. En fait, cette pyramide s'évase et sa partie la plus large se situe environ 1 cm en arrière de l'orifice antérieur. De plus, dans son tiers postérieur, elle ne présente plus que trois parois en raison de la disparition de la paroi inférieure.

Mensurations. Axe de l'orbite

Au niveau de son orifice antérieur, elle mesure 40 mm de large pour 35 mm de haut. Sa profondeur moyenne est de 40 mm. L'axe de l'orbite est fortement oblique en avant et latéralement, formant avec l'axe visuel, strictement antéro-postérieur, un angle de 23°. Alors que la paroi médiale est située dans un plan sagittal, la paroi latérale est fortement oblique en avant et latéralement, à tel point que les deux parois latérales prolongées en arrière se coupent à angle droit au niveau du bord supérieur du dorsum sellae.

Anatomie morphologique et topographique

La paroi supérieure (plafond) de l'orbite

Triangulaire à base antérieure, elle est constituée par deux os : en avant, la face externe de la partie orbitaire de l'os frontal ; en arrière, la face inférieure de la petite aile de l'os sphénoïde, unie à l'os frontal par la suture sphéno-frontale. Dans sa partie antérieure, elle est fortement concave, formant les fosses orbitaires. Elle présente latéralement la **fosse de la glande lacrymale** *(fossette lacrymale)* où se loge la glande lacrymale, et médialement la **fossette trochléaire** où s'insère la trochlée du muscle oblique supérieur *(m. grand oblique ou m. trochléaire)*.

Relativement mince, cette paroi sépare l'orbite de la fosse crânienne antérieure *(étage antérieur de la base du crâne)* où reposent les lobes frontaux des hémisphères cérébraux, et du sinus frontal qui s'étend plus ou moins loin latéralement selon les individus.

La paroi latérale

Triangulaire à base antérieure, fortement inclinée en arrière et médialement, elle est constituée par trois os : la facette orbitaire du processus zygomatique de l'os frontal *(apophyse orbitaire externe)* en haut, la face orbitaire de l'os zygomatique en avant et la face orbitaire de la grande aile de l'os sphénoïde qui forme ses deux tiers postérieurs. Ces trois os sont réunis par les sutures fronto-zygomatique, sphéno-frontale et sphéno-zygomatique.

Cette paroi présente le **foramen zygomatico-orbitaire** (orifice orbitaire du canal temporo-malaire), canal en Y contenant les vaisseaux et le rameau zygomatico-orbitaires du nerf zygomatique (*n. temporo-malaire*). Elle sépare l'orbite de la fosse temporale en avant et latéralement, de la fosse crânienne moyenne *(étage moyen de la base du crâne)* en arrière.

La paroi inférieure (plancher) de l'orbite

Egalement triangulaire, à base antérieure, elle n'existe que dans les deux tiers antérieurs de l'orbite.

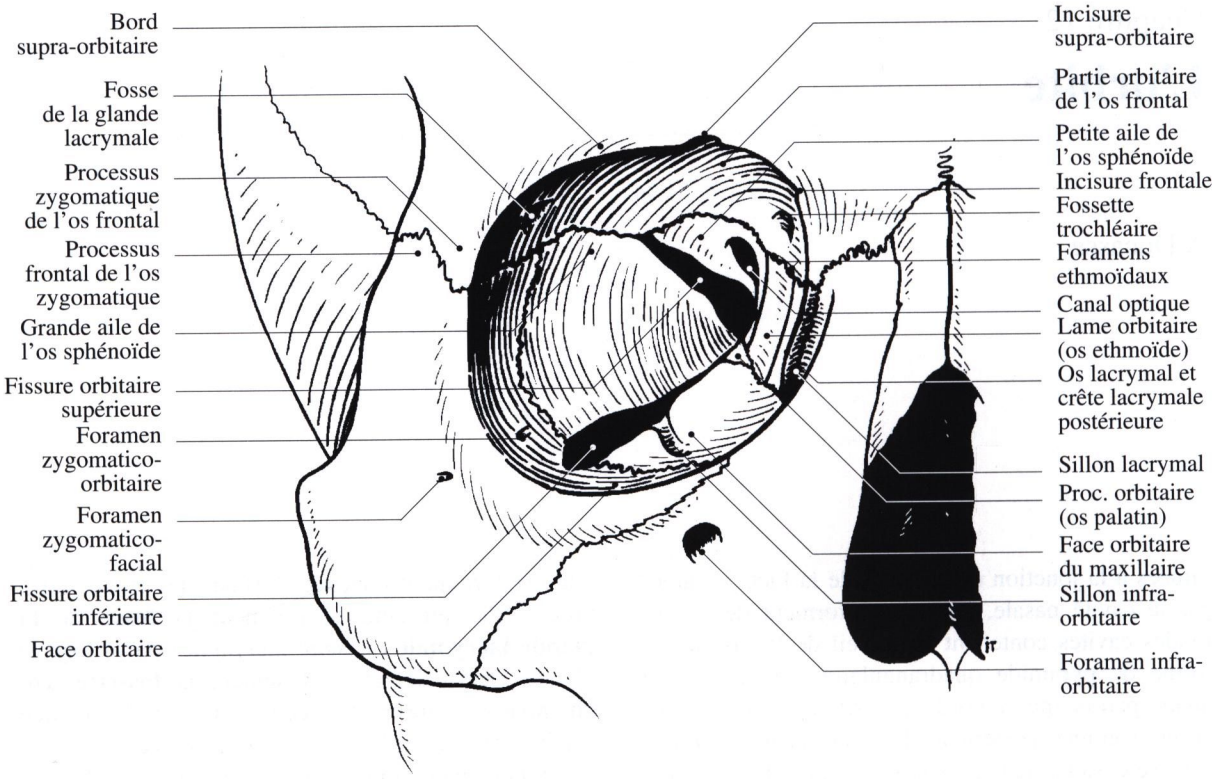

Fig. 12-1. L'orbite, vue antérieure

Inclinée en bas, en avant et latéralement, elle est constituée par trois os : en avant et latéralement, la face orbitaire de l'os zygomatique ; en avant et médialement, la face orbitaire du maxillaire ; en arrière, sur une zône étroite, le processus orbitaire de l'os palatin. Ces trois os sont réunis par deux sutures : zygomatico-maxillaire en avant, palato-maxillaire en arrière.

Sur cette paroi se trouve le **sillon infra-orbitaire** *(gouttière sous-orbitaire)*, oblique en avant et médialement depuis la fissure orbitaire inférieure *(fente sphéno-maxillaire)*. En avant, ce sillon se transforme en **canal infra-orbitaire** fermé, qui s'ouvre sous le bord infra-orbitaire, au niveau du foramen infra-orbitaire. Sillon et canal infra-orbitaires contiennent le nerf et l'artère infra-orbitaires, branches respectives du nerf et de l'artère maxillaire.

Le plancher est une paroi extrêmement mince, fragile, séparant l'orbite du sinus maxillaire, ce qui explique la fréquence relative des fractures orbitaires à ce niveau, avec comme conséquence l'incarcération d'une partie du contenu orbitaire dans le sinus maxillaire.

La paroi médiale

Quadrilatère, orientée sagittalement, elle est formée par quatre os. D'avant en arrière, on trouve :

La face latérale du processus frontal du maxillaire (apophyse montante)

Elle se situe en arrière de la crête lacrymale antérieure ;

La face latérale de l'os lacrymal (unguis)

Elle présente la **crête lacrymale postérieure** ;

La lame orbitaire de l'os ethmoïde (os planum)

Elle est formée par la face latérale du labyrinthe ethmoïdal *(masse latérale)* ;

La partie tout antérieure de la face latérale du corps de l'os sphénoïde.

Entre les deux crêtes lacrymales, postérieure et antérieure, se situe la **fosse du sac lacrymal** *(gouttière du sac lacrymal)*. On peut, comme certains auteurs, considérer la crête lacrymale postérieure

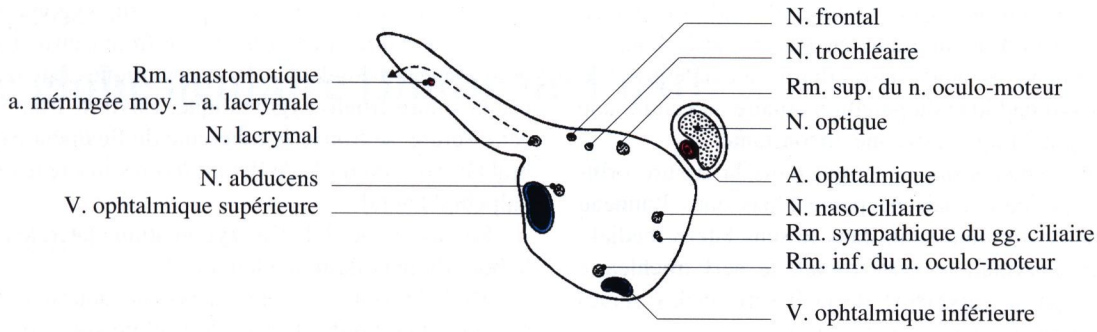

Fig. 12-2. Eléments vasculo-nerveux traversant la fissure orbitaire supérieure et le canal optique

comme la limite antérieure de la paroi médiale de l'orbite. En bas, cette crête se termine par un crochet : le **hamulus lacrimalis** qui limite avec le bord supérieur du maxillaire l'ostium supérieur du conduit lacrymo-nasal. Tous ces os sont réunis par les sutures : lacrymo-maxillaire, lacrymo-ethmoïdale et sphéno-ethmoïdale.

Extrêmement mince, la paroi médiale sépare l'orbite de la cavité nasale et des cavités sinusiennes : sinus sphénoïdal en arrière, cellules ethmoïdales en avant.

Les bords ou angles de l'orbite

Le bord supéro-médial

Il est formé d'avant en arrière par les sutures fronto-maxillaire, fronto-lacrymale, fronto-ethmoïdale. Le bord supérieur de l'os lacrymal remontant moins haut que celui des deux autres os, l'os frontal s'encastre vers le bas entre l'os ethmoïde et le maxillaire.

Au niveau de la suture fronto-ethmoïdale se placent les ostiums des foramens ethmoïdaux, antérieur et postérieur : le **foramen ethmoïdal antérieur**, situé en moyenne 20 mm en arrière du rebord orbitaire, contient l'artère ethmoïdale antérieure et le nerf ethmoïdal antérieur. Le **foramen ethmoïdal postérieur**, situé environ 15 mm en arrière du précédent, contient l'artère ethmoïdale postérieure et le nerf ethmoïdal postérieur.

Le bord inféro-médial

Il est constitué d'avant en arrière par les sutures lacrymo-maxillaire, ethmoïdo-maxillaire et sphéno-palatine. A l'extrémité antérieure de ce bord, on trouve l'ostium supérieur du conduit lacrymo-nasal.

Le bord supéro-latéral

Il est formé de deux portions : en avant, il se situe sans limite nette sur l'os frontal ; en arrière, il est constitué par la **fissure orbitaire supérieure** *(fente sphénoïdale)*, orifice faisant communiquer l'orbite avec la fosse crânienne moyenne, et formant la paroi antérieure du sinus caverneux.

En forme de virgule à grosse extrémité inféro-médiale, la fissure orbitaire supérieure est limitée en haut par la face inférieure de la petite aile de l'os sphénoïde, en bas par le bord supérieur de la face orbitaire de la grande aile, latéralement par l'os frontal interposé entre les deux ailes, médialement par la face latérale du corps de l'os sphénoïde, dans l'écartement des racines des deux ailes.

On lui distingue deux parties : une partie médiale large où passent les principaux éléments vasculo-nerveux, et une partie latérale, effilée, comblée par le périoste orbitaire.

Le corps du sphénoïde présente à proximité de l'extrémité médiale de la fissure le **tubercule sous-optique**, sur lequel s'insère **l'anneau tendineux commun** *(tendon de Zinn)*. C'est un court tendon qui se divise en quatre bandelettes sur lesquelles s'insèrent les muscles droits du globe oculaire (fig. 14-4). Les deux bandelettes inférieures, inféro-latérale et inféro-médiale restent simples, alors que les deux bandelettes supérieures sont divisées en leur centre par un orifice : la bandelette supéro-médiale est ainsi traversée par le nerf optique et l'artère ophtalmique, éléments ayant pénétré dans l'orbite par le canal optique ; la bandelette supéro-latérale est traversée par certains éléments vasculo-nerveux venant de la fissure orbitaire supérieure. C'est cet orifice qui constitue l'anneau tendineux commun proprement dit. Les éléments pénétrant par la fissure orbitaire supérieure puis passant dans cet anneau sont les suivants (figs. 12-2 et

14-4) : le rameau supérieur du nerf oculo-moteur en haut, son rameau inférieur en bas, le nerf abducens latéralement, le nerf naso-ciliaire médialement, la racine sympathique du ganglion ciliaire au centre, une veine ophtalmique moyenne, inconstante.

Les éléments qui pénètrent dans la fissure orbitaire supérieure, mais ne passent pas dans l'anneau tendineux commun sont, dans le sens latéro-médial : le nerf lacrymal, le nerf frontal, le nerf trochléaire dans la partie supérieure de la fissure, et les veines ophtalmiques supérieure et inférieure.

Le bord inféro-latéral

Il comprend également deux parties :
– en avant, il passe dans le processus frontal *(apophyse orbitaire)* de l'os zygomatique ;
– en arrière, il est constitué par la **fissure orbitaire inférieure** *(fente sphéno-maxillaire)*. Dirigée obliquement en avant et latéralement, plus large en avant qu'en arrière, celle-ci est comprise entre la grande aile de l'os sphénoïde en haut, la face orbitaire du maxillaire en bas et la face orbitaire de l'os zygomatique latéralement. Son bord inférieur est échancré, à l'union de son tiers antérieur et de ses deux tiers postérieurs, par le sillon infra-orbitaire. Fermée par le périoste orbitaire, la fissure orbitaire inférieure fait communiquer sur le squelette l'orbite avec la fosse ptérygo-palatine.

L'entrée de l'orbite (ouverture antérieure)

Ouverte en anneau de clef à sa partie médiale, elle est quadrilatère chez l'adulte et formée successivement par :

En haut : le **bord supra-orbitaire** *(arcade orbitaire)* de l'os frontal mousse dans son tiers médial et saillant dans les deux tiers latéraux ; il présente à la jonction de ces deux portions, l'**incisure supra-orbitaire**, parfois transformée en un véritable foramen, où passent l'artère et le nerf supra-orbitaires. Inconstamment plus médialement, on rencontre l'incisure frontale.

Latéralement : le bord du processus zygomatique *(apophyse orbitaire externe)* de l'os frontal en haut et le bord supéro-médial de l'os zygomatique sont réunis par la suture fronto-zygomatique. Environ 1 cm sous cette suture, se trouve le tubercule du ligament palpébral latéral *(tubercule de Whitnall)* où s'insère le raphé palpébral latéral.

En bas : le bord de l'os zygomatique latéralement, le bord du maxillaire médialement.

Médialement : la crête lacrymale antérieure qui prolonge le rebord inférieur de l'orbite sur le processus frontal du maxillaire *(apophyse montante)*.

Le sommet ou apex orbitaire

Il correspond à l'extrémité médiale de la fissure orbitaire supérieure.

Au-dessus, et proche de lui, se trouve le **canal optique**, canal osseux situé entre les deux racines de la petite aile du sphénoïde. Il fait communiquer l'orbite et la fosse crânienne antérieure. Oblique en avant, en bas et latéralement, long de 6 à 12 mm, il est limité en haut par la face inférieure de la racine supérieure de la petite aile, en bas par la face supérieure de sa racine inférieure, latéralement par la jonction des deux racines, et médialement par la face latérale du corps de l'os sphénoïde creusé par le sinus sphénoïdal. Son orifice antérieur, orbitaire, est ovalaire, à grand axe vertical, large de 5 mm ; son orifice postérieur, crânien, est ovalaire, à grand axe horizontal.

Il contient le nerf optique entouré de ses méninges et l'artère ophtalmique, située sur le flanc inféro-latéral du nerf. Il peut être visualisé radiologiquement par l'incidence de Hartmann.

Le périoste orbitaire

Il tapisse toute la cavité osseuse, mais en reste facilement décollable. Il se poursuit avec la dure-mère au niveau du canal optique et de la fissure orbitaire supérieure. Enfin, il ferme la fissure orbitaire inférieure.

Chapitre 13

Le globe oculaire [bulbe de l'œil]

A Ducasse

Appareil sensoriel destiné à percevoir les influx lumineux, l'appareil de la vision comporte deux organes récepteurs, les globes oculaires, situés dans deux cavités osseuses déjà décrites : les orbites.

Ces globes oculaires sont entourés par des annexes, ensemble disparate de structures ayant soit un rôle de mobilisation : les muscles oculo-moteurs, soit un rôle de protection : les paupières, soit un rôle de glissement : conjonctive et appareil lacrymal.

Ils sont reliés au système nerveux central par les voies optiques.

Rappel embryologique (fig. 13-1)

La mise en place du globe oculaire et de ses annexes se fait à partir de deux des trois feuillets embryonnaires : l'ectoblaste et le mésoblaste.

Les dérivés ectoblastiques

Très tôt dans l'organogenèse (vers le 18e jour), avant même sa fermeture complète, le tube neural émet une évagination latérale : la vésicule optique [ou ophtalmique] primaire. Située au niveau du prosencéphale, puis du diencéphale, elle lui est reliée par une portion rétrécie : le pédoncule optique. L'épiblaste céphalique en regard de cette vésicule, s'épaissit et forme la placode optique.

Cette vésicule primaire subit ensuite un processus d'invagination sur elle-même, en « doigt de gant » qui la transforme en une vésicule à deux feuillets, interne et externe ; c'est la vésicule optique (ou oph-

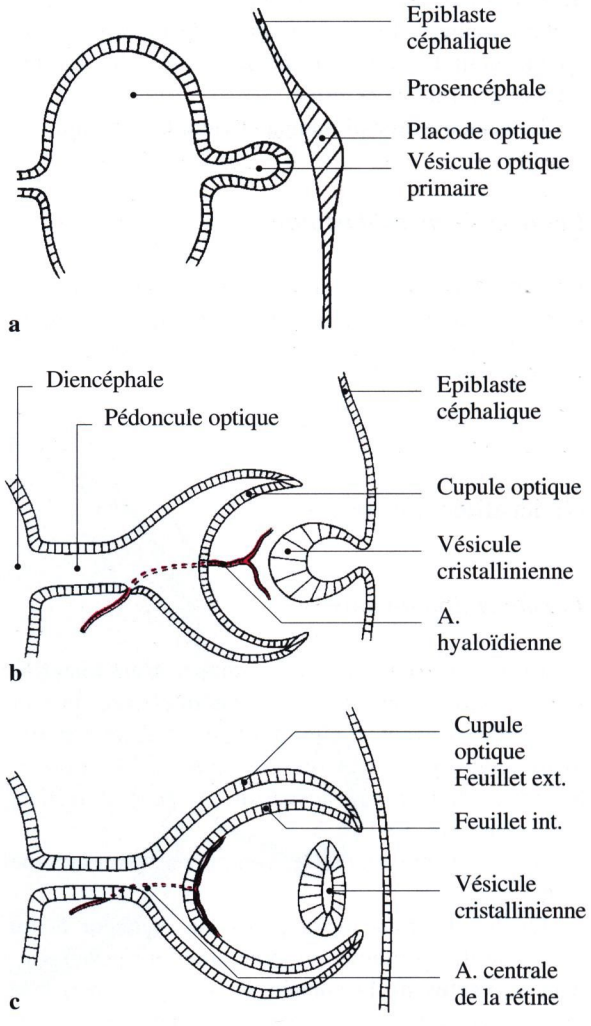

Fig. 13-1. a Vésicule optique primaire ; **b** et **c** vésicule optique secondaire

talmique) secondaire ou cupule optique (ou ophtalmique). Cette invagination intéresse également le pédoncule avec constitution d'une fente : la fente embryonnaire (*colobomique*). Par cette fente pénètrent dans la cupule des vaisseaux, notamment l'artère hyaloïdienne. La placode optique semble attirée à l'intérieur de la cupule et va former une vésicule : la vésicule cristallinienne, bordée d'une seule couche de cellules épiblastiques.

Les deux feuillets de la cupule constituent la rétine qui est donc d'origine neuroblastique, et qui représente une expansion du tube neural. Le feuillet externe reste simple et forme l'épithélium pigmentaire. Le feuillet interne se stratifie et forme la rétine neuro-sensorielle. L'espace entre ces deux feuillets diminue et devient virtuel. Les axones des cellules rétiniennes colonisent le pédoncule optique qui devient plein et forme le nerf optique. La fente embryonnaire se ferme et emprisonne l'artère hyaloïdienne dont la partie distale régresse ; elle devient l'artère centrale de la rétine.

La vésicule cristallinienne devient le cristallin.

Les dérivés mésoblastiques

Ils vont constituer les autres éléments du globe oculaire : la sclère [ou sclérotique], la tunique vasculaire du globe [ou uvée], le corps vitré et l'ensemble des annexes.

Généralités (fig. 13-2)

Forme et dimensions

De forme sphérique, le globe oculaire n'est toutefois pas une sphère parfaite ; sa partie antérieure, la cornée, saille en avant. Il s'ensuit un écart entre son diamètre antéro-postérieur (en moyenne de 24,2 mm) et les autres diamètres, transversal (24 mm) et vertical (23,6 mm) (fig. 13-1).

Son poids moyen est de 7 grammes et son volume de 6,5 cm^3.

On lui distingue deux pôles, un équateur et un ensemble de méridiens : le pôle antérieur correspondant au **vertex de la cornée**, le pôle postérieur à la région maculaire ; l'équateur est un plan perpendiculaire au globe à égale distance des deux pôles ; les méridiens sont des demi-cercles passant par les deux pôles et repérés par leur situation horaire.

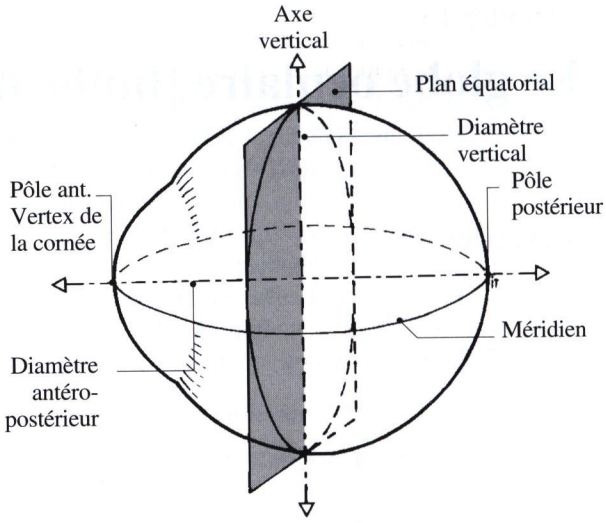

Fig. 13-2. Configuration du globe oculaire

Situation du globe oculaire dans l'orbite (fig. 13-3)

Le globe oculaire est situé dans la partie antérieure de l'orbite. Il la déborde en avant dans le plan horizontal : la ligne tangente aux rebords orbitaires médial et latéral coupe le globe oculaire au niveau de l'angle irido-cornéen médialement, au niveau scléral latéralement. Dans un plan sagittal, la ligne unissant les rebords orbitaires supérieur et inférieur est tangente au vertex de la cornée. Il s'ensuit que le globe oculaire est bien protégé en haut, en bas et médialement, mais mal protégé sur son versant latéral.

Le globe n'est pas centré dans l'orbite : il est plus proche des parois latérale (6 mm) et supérieure (9 mm) que des deux autres parois, inférieure et médiale (11 mm).

Enfin, l'axe visuel en position primaire est strictement antéro-postérieur, alors que l'axe orbitaire est oblique en avant et latéralement. Il en résulte un angle entre ces deux axes d'environ 23°.

Constitution du globe oculaire (fig. 13-4)

Il comporte une triple paroi, formée de l'extérieur vers l'intérieur par trois tuniques : la tunique fibreuse : sclère [ou sclérotique] et cornée ; la tunique vasculaire du globe [ou uvée] et la tunique interne du globe, constituée par la rétine. Cette paroi limite un contenu formé par les milieux transparents : d'avant en arrière : l'humeur aqueuse, le cristallin et le corps vitré.

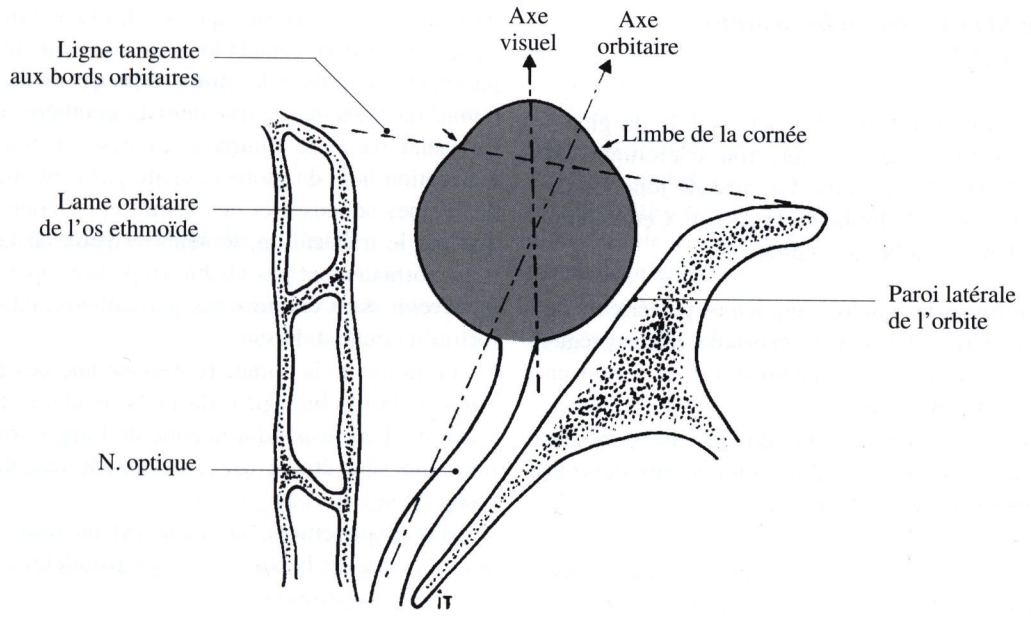

Fig. 13-3. Situation du globe oculaire dans l'orbite

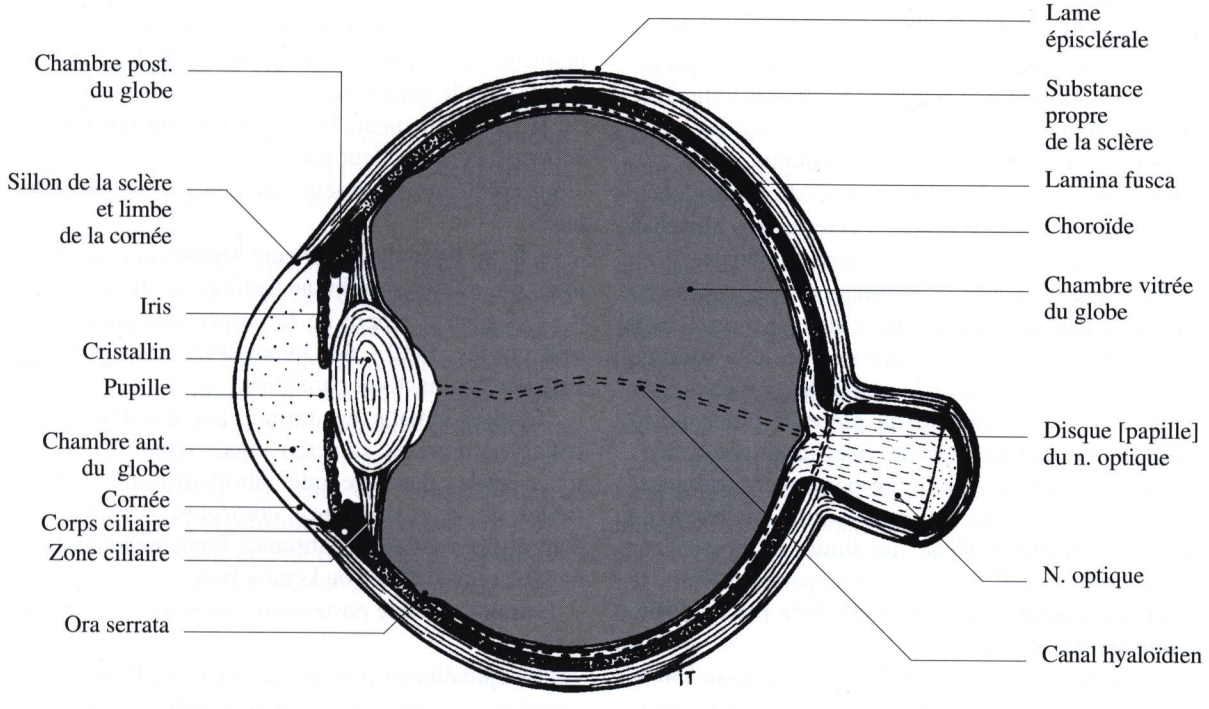

Fig. 13-4. Coupe sagittale du globe oculaire

Tunique fibreuse du globe oculaire (figs. 13-4 et 13-5)

La tunique fibreuse forme la coque solide du globe. Elle est constituée par la sclère [ou sclérotique] en arrière et la cornée en avant. La zone de jonction de ces deux tissus est le limbe de la cornée. Cette membrane confère au globe sa rigidité.

La sclère forme les quatre cinquièmes postérieurs de la coque oculaire : blanche et résistante, elle est régulièrement sphérique. Son épaisseur est de 1 mm en arrière, 0,6 mm en avant.

Sur sa face externe, elle donne insertion aux muscles du globe dont les fibres tendineuses s'enfoncent à l'intérieur même de la sclère.

Elle est percée d'orifices :

– En arrière : l'orifice du nerf optique, situé 3 mm médialement et 1 mm au-dessous du pôle postérieur du globe. Taillé en cône à base postérieure, son diamètre antérieur est de 1,5 mm. Le canal intra-scléral ainsi formé est en partie fermé en avant par la lame criblée, émanant de la sclère et traversée par les fibres optiques.

– Autour du nerf optique : les orifices des artères et des nerfs ciliaires postérieurs, courts et longs dont ceux des deux artères ciliaires longues postérieures, l'une médiale, l'autre latérale.

– Au niveau de l'équateur : les orifices des veines vorticineuses ; habituellement au nombre de quatre, ces veines traversent la sclère de façon très oblique et émergent un peu en arrière de l'équateur sur les méridiens situés au centre des quatre quadrants.

– En avant des insertions des muscles droits du globe : les orifices des artères ciliaires antérieures, branches des artères musculaires ou de l'artère lacrymale.

En avant, la sclère se continue avec la cornée au niveau du **limbe de la cornée**. Cette jonction, taillée en biseau aux dépens de la face interne de la sclère, a la forme d'une rainure où la cornée vient s'enchasser et qui forme à la surface du globe le sillon de la sclère. Cette rainure présente une limite antérieure : le biseau scléral, et une limite postérieure saillante : l'éperon scléral. Entre les deux se situe une bande de sclère, le **septum scléral**, qui limite en profondeur une gouttière entre le biseau et l'éperon scléral : la **gouttière sclérale**, elle-même comblée par le **trabéculum scléral** (fig. 13-5).

Le trabéculum est tendu depuis l'anneau tendineux *(a. de Schwalbe)* jusqu'à l'éperon scléral et la bande ciliaire. Il est formé de fibres superposées : les fibres trabéculaires qui ont schématiquement un rôle de filtre pour l'humeur aqueuse. La face externe du trabéculum est en contact avec un vaisseau circulaire, parallèle au limbe : le **sinus veineux de la sclère** *(canal de Schlemm)*, situé dans la gouttière sclérale. Ce canal recueille l'humeur aqueuse et assure son évacuation hors du globe oculaire par l'intermédiaire des veines aqueuses et des veines épisclérales. Masqué par le trabéculum, le sinus veineux de la sclère n'est normalement pas visible en gonioscopie. Il peut le devenir dans certains cas particuliers, notamment lorsqu'il contient du sang.

Le limbe de la cornée représente une des grandes voies d'abord chirurgical du globe oculaire. En profondeur, il correspond à la zone de l'angle irido-cornéen qui sera étudié avec la tunique vasculaire du globe [uvée].

Histologiquement, la sclère est un tissu fibreux dense, formé de bandes fibreuses parallèles à la surface et s'entrecroisant.

La cornée ferme en avant la tunique fibreuse.

Caractérisée par sa transparence, elle forme le cinquième antérieur de la coque oculaire. Sa courbure, plus accentuée, est responsable de la saillie en avant du pôle antérieur du globe.

Sa face antérieure est elliptique : de 12 mm de diamètre horizontal pour 11 mm de diamètre vertical. Cette différence explique l'astigmatisme physiologique. Sa face postérieure est circulaire, de 13 mm de diamètre. Son épaisseur moyenne est de 0,58 mm au centre chez le sujet vivant.

Histologiquement, la cornée est constituée de la surface à la profondeur par :

– un épithélium antérieur : de 7 à 8 couches cellulaires ;

– la lame limitante antérieure (*membrane de Bowman*) qui est une membrane hyaline, acellulaire ;

– la substance propre de la cornée (*stroma*), représentant les 9/10e de l'épaisseur, constituée de lamelles conjonctives parallèles.

Chaque lamelle est formée par des fibrilles de collagène dont les caractéristiques fixes (périodicité transversale, diamètre inter-fibrillaire) sont responsables de la transparence cornéenne. Ces fibrilles sont noyées dans une substance fondamentale contenant de rares cellules ou kératocytes ;

– la lame limitante postérieure (*membrane de Descemet*) ;

– un épithélium postérieur, l'endothélium de la chambre antérieure : monostratifié, d'environ 500 000 cellules maintenues entre elles par des jonctions solides. Ces cellules ne se divisent pas et leur perte

est définitive. Cette perte physiologique avec l'âge est encore accrue lors des traumatismes chirurgicaux.

La cornée est avasculaire. Par contre, elle est richement innervée par les nerfs ciliaires longs et courts.

Tunique vasculaire du globe oculaire

La tunique vasculaire du globe oculaire [ou uvée] se compose, d'arrière en avant, de trois éléments : la choroïde, le corps ciliaire et l'iris.

La choroïde (figs. 13-4 et 13-6) tapisse les deux tiers postérieurs du globe oculaire, entre sclère en dehors et rétine en dedans. Elle s'arrête et adhère en arrière aux bords de l'orifice papillaire, d'où part le nerf optique. En avant, elle se continue par le corps ciliaire.

Essentiellement constituée de vaisseaux, on lui décrit de dehors en dedans :

– *la lame supra-choroïdienne*, séparée de la sclère par un espace virtuel : l'espace supra-choroïdien ;

– *le stroma choroïdien* : tissu conjonctif lâche, contenant les vaisseaux et les nerfs choroïdiens.

Les vaisseaux se disposent en deux couches : les gros et moyens vaisseaux en dehors et la lame chorio-capillaire en dedans.

Les artères issues des artères ciliaires courtes postérieures en arrière et des branches récurrentes du grand cercle artériel de l'iris en avant, se divisent en artérioles puis en capillaires qui forment la lame choroïdo-capillaire. Celle-ci est drainée par des veinules qui confluent pour former en général quatre veines vorticineuses.

La lame choroïdo-capillaire (figs. 13-6 et 13-7) joue un rôle capital dans la vascularisation de la rétine. Formée d'une couche unique de capillaires, on peut la considérer, d'après Hayreh, comme constituée d'un ensemble d'unités circulatoires. Chaque unité est centrée par une artériole terminale et limitée en périphérie par des veinules de drainage.

Les capillaires de la lame choroïdo-capillaire, les plus gros de l'organisme, sont fenêtrés, notamment sur leur versant interne (rétinien) et dépourvus de péricytes, ce qui les oppose aux capillaires rétiniens.

– *La lame basale* (*membrane de Bruch*) est située entre la lame choroïdo-capillaire et l'épithélium pigmentaire de la rétine ; elle est constituée de cinq couches dont seules les trois couches intermédiaires lui appartiennent en propre. On trouve de dehors en dedans : la membrane basale de la lame choroïdo-capillaire, la couche collagène externe, la couche élastique, la couche collagène interne et la membrane basale de l'épithélium pigmentaire.

Ainsi constituée, la choroïde a un double rôle : rôle nutritif par ses vaisseaux, notamment pour la rétine et rôle d'écran par les nombreuses cellules pigmentées qu'elle contient.

Le corps ciliaire (figs. 13-5 et 13-7)

Formant un anneau large de 7 à 8 mm, situé entre la choroïde en arrière et l'iris en avant, il est triangulaire en coupe et présente trois faces et un sommet :
– la face antéro-externe est appliquée sur la sclère ;
– la face postéro-interne présente deux parties : en arrière, elle est lisse : c'est l'**orbiculus ciliaris** *(orbe ciliaire)*, en avant, elle est plissée du fait de l'existence de saillies, les procès ciliaires : c'est **la couronne ciliaire** ;
– la base (ou face antérieure) se confond à sa partie moyenne avec la racine de l'iris. Plus en avant et en dehors, elle participe à la constitution de l'angle irido-cornéen ; plus en arrière et en dedans, à celui de l'angle irido-ciliaire (sulcus ciliaire).
– le sommet est situé à l'ora serrata.

Le corps ciliaire est constitué par deux éléments essentiels : le muscle ciliaire et les procès ciliaires.

Le muscle ciliaire (*m. tenseur de la choroïde*), muscle lisse, triangulaire à la coupe, situé sur le versant externe du corps ciliaire, est composé de fibres méridiennes longitudinales, de fibres radiales et circulaires (fig. 13-5).
– Les fibres méridiennes (*m. de Brücke*) se terminent en avant sur l'éperon scléral.
– Les fibres circulaires (*muscle de Rouget*), sont situées sur le versant antéro-interne des fibres longitudinales.
– Les fibres radiales sont perpendiculaires aux précédentes.

Le muscle ciliaire, innervé par le contingent parasympathique du nerf oculo-moteur, joue un rôle important dans le phénomène d'accommodation, par son action sur la zonule ciliaire.

Les procès ciliaires sont formés par des pelotons vasculaires. Ils ont un rôle sécrétoire : c'est à ce niveau que se forme l'humeur aqueuse.

Ces procès ciliaires, au nombre d'environ 80, de 2 mm de long, sont séparés entre eux par des sillons : les plis ciliaires.

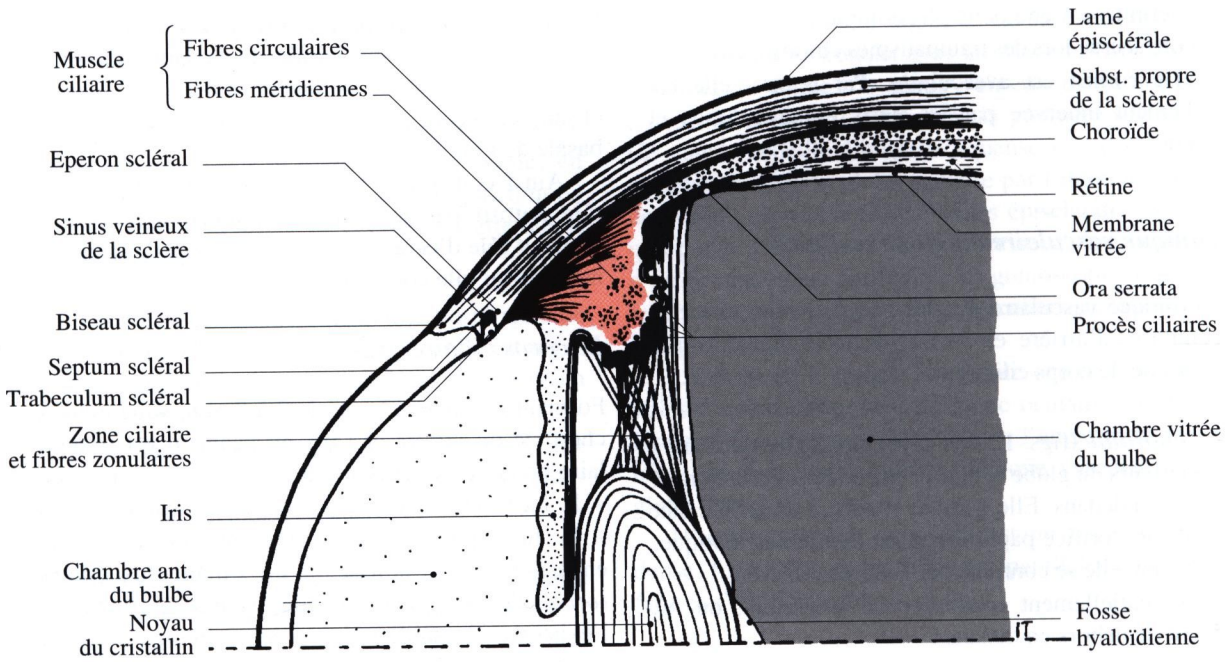

Fig. 13-5. Le limbe de la cornée et de l'angle irido-cornéen

Le corps ciliaire contient également le grand cercle artériel de l'iris : le plus souvent incomplet, il est constitué par les deux artères ciliaires longues postérieures, médiale et latérale, et par les artères ciliaires courtes antérieures issues des artères musculaires. Ce grand cercle artériel situé en plein corps ciliaire donne :
– des rameaux au corps ciliaire, notamment aux procès ciliaires ;
– des rameaux à l'iris, de direction radiaire ; ils forment le petit cercle artériel de l'iris autour de la pupille ;
– des rameaux récurrents destinés à la choroïde.

La face postéro-interne est tapissée par l'épithélium ciliaire, formé d'une couche externe pigmentée et d'une couche interne claire. Ces deux couches représentent la continuation de la rétine, en avant de l'ora serrata ; cette rétine est non fonctionnelle et ne contient pas de cellules photo-réceptrices.

L'iris

Véritable diaphragme vertical, percé en son centre d'un orifice, la pupille, l'iris a deux faces et un bord périphérique.

La face antérieure présente à l'union de son tiers axial et de ses deux tiers périphériques, la collerette irienne, ligne festonnée, marquée par la présence de cryptes. Cette collerette sépare une zone axiale, sphinctérienne, atteignant la pupille, d'une zone périphérique, allant jusqu'à la racine de l'iris.

Cette face présente une couleur variable bleu ou brun en fonction de la quantité de pigments du stroma irien.

La face postérieure est uniformément brune chez tous les individus. Près de la pupille, elle prend appui sur la face antérieure du cristallin.

Ces deux faces limitent les chambres du bulbe : la face antérieure limite en arrière la chambre antérieure, la face postérieure limite en avant la chambre postérieure (fig. 13-4).

Le bord périphérique ou bord ciliaire s'insère sur le corps ciliaire et entre dans la constitution de l'angle irido-cornéen par sa face antérieure et de l'angle irido-ciliaire par sa face postérieure.

La pupille, orifice légèrement décalé du côté nasal, mesure en moyenne 3 à 4 mm de diamètre.

L'iris est constitué par trois couches, qui sont d'avant en arrière :
– la couche cellulaire antérieure,
– le stroma irien contenant le **muscle sphincter de la pupille** : muscle lisse, annulaire, plat, situé près de l'orifice pupillaire,

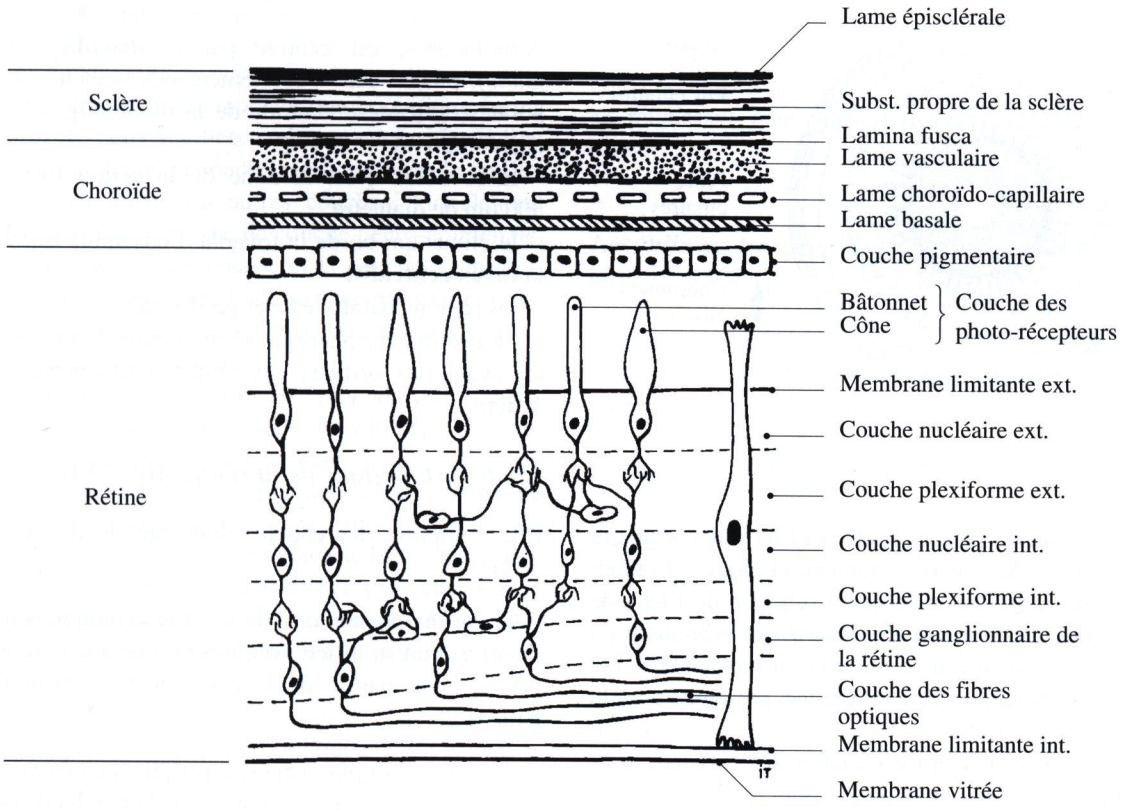

Fig. 13-6. Coupe histologique schématique de la paroi du globe oculaire

– l'épithélium irien comportant lui-même deux couches ;
– une couche épithéliale antérieure formant le **muscle dilatateur de la pupille** : muscle lisse étendu depuis le bord ciliaire de l'iris jusqu'au sphincter de la pupille, et une couche pigmentée postérieure.

Cet épithélium irien représente la partie tout antérieure de la rétine, non fonctionnelle.

Les deux muscles, sphincter et dilatateur de la pupille, sont innervés par le système nerveux autonome : le muscle sphincter, par le contingent parasympathique du nerf oculo-moteur ; sa contraction diminue le diamètre pupillaire (myosis). Le muscle dilatateur est innervé par le contingent sympathique, issu de la moelle thoracique haute ; sa contraction augmente le diamètre pupillaire (mydriase).

Vascularisation de l'iris

Les artères issues du grand cercle artériel de l'iris situé dans le corps ciliaire ont une disposition radiaire de la périphérie vers le centre. Elles s'anastomosent entre elles près de la pupille pour former un cercle incomplet : le petit cercle artériel de l'iris.

L'angle irido-cornéen (fig. 13-5)

Situé à la jonction du bord ciliaire de l'iris et de la cornée, il est en fait constitué d'avant en arrière par la cornée, la sclère, le corps ciliaire et l'iris. Etendu sur une circonférence de 360°, il limite en périphérie la chambre antérieure du globe oculaire. Il joue un rôle essentiel dans l'évacuation de l'humeur aqueuse. Profondément placé en regard du limbe de la cornée (*limbe scléro-cornéen*), il est accessible à l'examen clinique au moyen de systèmes optiques, lors de la gonioscopie. Cet examen met en évidence les différents éléments constitutifs de l'angle : qui sont d'avant en arrière :

– l'anneau de Schwalbe, limite périphérique de la cornée ;
– le trabéculum scléral, plus ou moins pigmenté ;
– l'éperon scléral, ligne blanche ;
– la bande ciliaire, brunâtre qui représente le fond de l'angle ;
– le bord ciliaire de l'iris, qui en constitue la paroi postérieure.

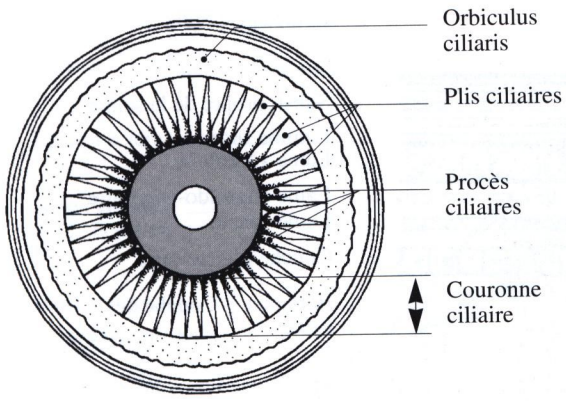

Fig. 13-7. Vue postérieure du corps ciliaire

Cet examen permet également de noter le degré d'ouverture de l'angle, élément clinique essentiel. Cette ouverture est variable en fonction de l'âge, de la position du cristallin, de l'amétropie éventuelle du sujet. La fermeture de l'angle est responsable d'une crise de glaucome aigu (excès de pression dans la chambre antérieure).

On peut considérer à l'angle irido-cornéen, deux parois :

La paroi antérieure est constituée par la jonction scléro-cornéenne, correspondant au limbe de la cornée.

En profondeur, la cornée se termine par l'anneau de Schwalbe, épaississement de la lame limitante postérieure (*membrane de Descemet*).

La paroi postérieure est constituée par le corps ciliaire et l'iris. Les fibres longitudinales du muscle ciliaire viennent s'insérer sur l'éperon scléral. Le bord ciliaire de l'iris prend naissance sur le corps ciliaire, laissant visible, entre elle et l'éperon scléral, une portion du muscle ciliaire : la bande ciliaire. Il existe parfois des reliquats mésodermiques tendus de l'iris à l'éperon scléral au-dessus de la bande ciliaire : ce sont les procès iriens.

La tunique interne : la rétine

La rétine est la couche sensorielle : fine membrane rosée, elle tapisse toute la choroïde depuis la papille jusqu'à l'ora serrata. Plus en avant, elle tapisse la face postérieure du corps ciliaire et de l'iris, mais cette partie est non fonctionnelle.

On lui distingue classiquement deux zones, l'une centrale, l'autre périphérique.

La rétine centrale, située en arrière des veines vorticineuses, est centrée par la **macula** *(tache jaune)*, placée dans l'écartement des branches temporales de l'artère centrale de la rétine (fig. 13-8) ; elle comprend :

– la foveola : c'est la zone de la vision fine, de 300 µm de diamètre.

– le clivus qui borde la foveola, l'ensemble formant la **fovea centralis**.

– les régions parafovéale et périfovéale.

La rétine périphérique s'étend entre l'ora serrata en avant, les orifices des veines vorticineuses en arrière.

Etude histologique de la rétine (fig. 13-6)

Elle comporte dix couches qui sont de dehors en dedans :

– *la couche pigmentaire* de la rétine (*épithélium pigmentaire*) unistratifiée, solidement unie à la choroïde par la lame basale de la choroïde (*membrane de Bruch*) ;

– *la couche des photo-récepteurs* : il s'agit en fait de la partie externe des cellules sensorielles hautement spécialisées qui caractérisent la rétine ; ces cellules sont de deux types : les cônes et les bâtonnets. Les cônes prédominent en rétine centrale et sont même les seules cellules photo-réceptrices retrouvées au niveau de la foveola ;

– *la membrane limitante externe* ;

– *la couche nucléaire externe* formée par les noyaux des cellules photo-réceptrices ;

– *la couche plexiforme externe* : zone de synapse entre cellules photo-réceptrices et cellules bipolaires ;

– *la couche nucléaire interne* : formée par les cellules bipolaires ;

– *la couche plexiforme interne* : zone de synapse entre cellules bipolaires et ganglionnaires ;

– *la couche ganglionnaire de la rétine* ;

– *la couche des fibres optiques, axones des cellules ganglionnaires* ;

– *la membrane limitante interne.*

Ces dix couches ont une épaisseur variable, en fonction des zones rétiniennes. Globalement, la rétine

est très mince au niveau de la foveola : 130 µm, épaisse au niveau du clivus (410 µm) puis diminue d'épaisseur pour atteindre 100 µm en extrême périphérie.

Il est important de rappeler que la rétine se forme à partir de deux feuillets embryonnaires : le feuillet externe qui donne la couche pigmentaire et le feuillet interne qui forme les autres couches, globalement regroupées sous le terme de couche neuro-épithéliale. Entre la couche pigmentaire et la couche neuro-épithéliale, il persiste chez l'adulte un espace virtuel, qui peut éventuellement se réouvrir lors de la survenue d'un décollement de rétine.

L'organisation rétinienne répond au schéma neuro-anatomique des voies sensitives : l'influx lumineux reconnu par les cellules photo-réceptrices est transmis au thalamus par une chaîne neuronale comportant trois neurones intra-rétiniens : la cellule photo-réceptrice, un neurone intermédiaire : la cellule bipolaire, équivalent d'un inter-neurone, et enfin, la cellule ganglionnaire du nerf optique. Cette dernière possède un axone long, formant la couche des fibres optiques.

Ces axones se regroupent au niveau du disque [papille] pour former le nerf optique et vont gagner le corps géniculé latéral où ils se termineront (voir p. 184).

A côté de ces cellules nerveuses, la rétine contient également des cellules d'association : cellules horizontales et amacrines, et des cellules gliales : cellules dites de Müller et astrocytes.

Vascularisation de la rétine (fig. 13-8)

Les artères

Elles forment deux systèmes :

– La partie externe de la rétine, jusqu'à la couche plexiforme externe, est sous la dépendance de la lame choroïdo-capillaire, qui prend en charge notamment la vascularisation fovéolaire.

– La partie interne de la rétine est vascularisée par les branches de l'artère centrale de la rétine ; celle-ci se divise au niveau de la papille en quatre branches : deux temporales, supérieure et inférieure, et deux nasales. Ces branches sont terminales. Elles se divisent en artères plus fines puis en artérioles, enfin en capillaires. Ces capillaires sont continus, non fenêtrés et entourés de péricytes. Ils s'arrêtent à 300 µm du centre de la fovea, limitant ainsi une aire avasculaire centrale, sous la dépendance de la seule lame choroïdo-capillaire.

Il peut éventuellement exister des artères supplémentaires : les artères cilio-rétiniennes qui suppléent en partie l'artère centrale.

Les veines

Les capillaires sont drainés par des veinules qui convergent vers la papille en formant quatre veines se réunissant pour former la veine centrale de la rétine.

Les milieux transparents du globe oculaire (fig. 13-4)

Formant le contenu du globe oculaire, ils sont au nombre de trois : d'arrière en avant : le corps vitré, le cristallin et l'humeur aqueuse.

Le corps vitré

Le corps vitré remplit les deux tiers postérieurs du globe. D'aspect gélatineux, il se moule sur la rétine en arrière et vient au contact du cristallin en avant. Il est limité par une membrane, la **membrane vitrée** (*m. hyaloïde*) qui adhère fortement à la région de l'ora serrata, y formant la base du corps vitré (fig. 13-5).

En arrière de la base du corps vitré, la partie postérieure de la membrane vitrée est en contact avec la membrane limitante interne de la rétine, et passe en pont devant le disque [ou papille] du nerf optique, au pourtour duquel elle adhère.

En avant de la base du corps vitré, la partie antérieure de la membrane vitrée forme la limite postérieure de la chambre postérieure du globe, puis vient au contact du cristallin où elle adhère, formant un ligament circulaire *(lt. de Wieger)* ; puis la membrane vitrée passe en pont en arrière du cristallin, séparée de celui-ci par la fosse hyaloïdienne *(fossette patellaire)*.

La base du corps vitré, circulaire, est constituée par l'adhérence de la membrane vitrée au corps ciliaire et à la rétine périphérique. Débutant 2 mm en avant de l'ora serrata, sur la pars plana du corps ciliaire, elle se poursuit en arrière de l'ora serrata sur 4 mm environ.

Le corps vitré est parcouru par le **canal hyaloïdien** (*canal de Cloquet*), contenant parfois des résidus de l'artère hyaloïdienne. Histologiquement, il contient des cellules : les hyalocytes, une trame collagène et de l'acide hyaluronique.

Le cristallin

C'est une lentille biconvexe, transparente, placée en arrière de l'iris et maintenue en place par un ligament

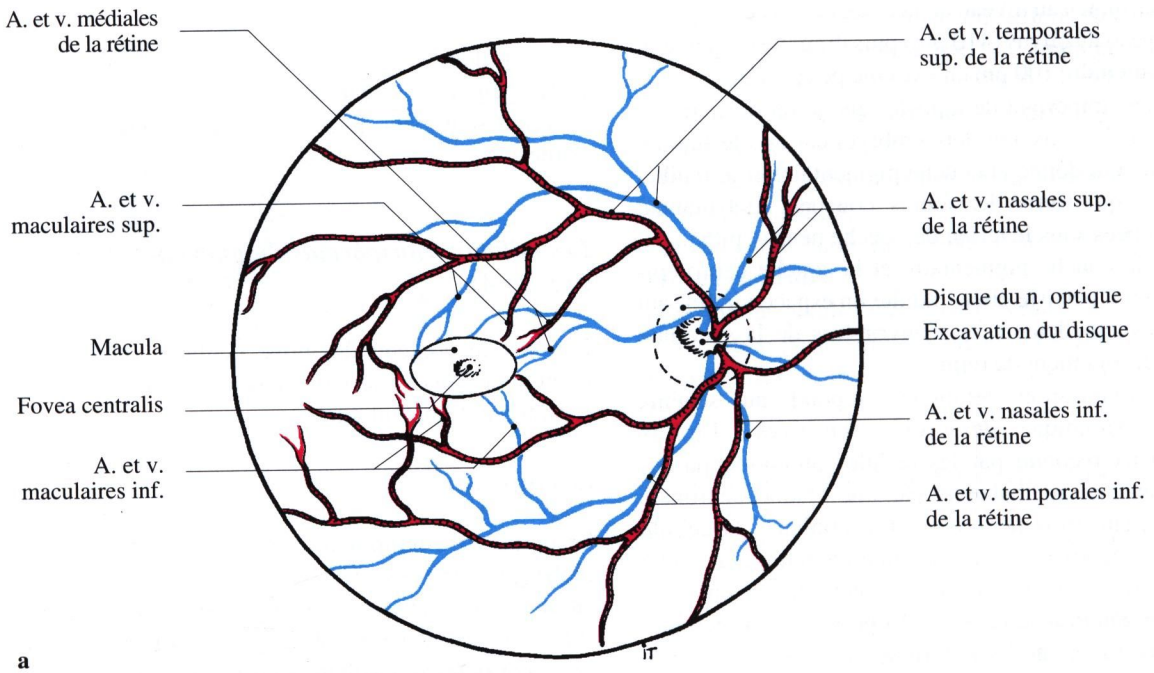
A. et v. médiales de la rétine
A. et v. maculaires sup.
Macula
Fovea centralis
A. et v. maculaires inf.
A. et v. temporales sup. de la rétine
A. et v. nasales sup. de la rétine
Disque du n. optique
Excavation du disque
A. et v. nasales inf. de la rétine
A. et v. temporales inf. de la rétine
T

a

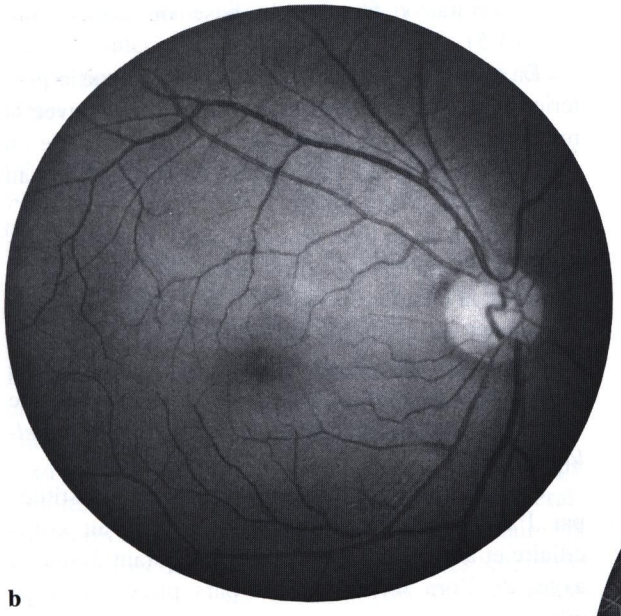

b

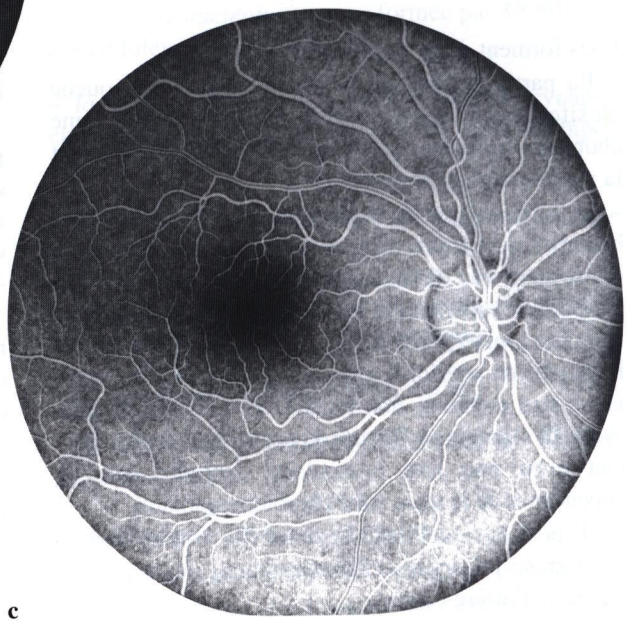

c

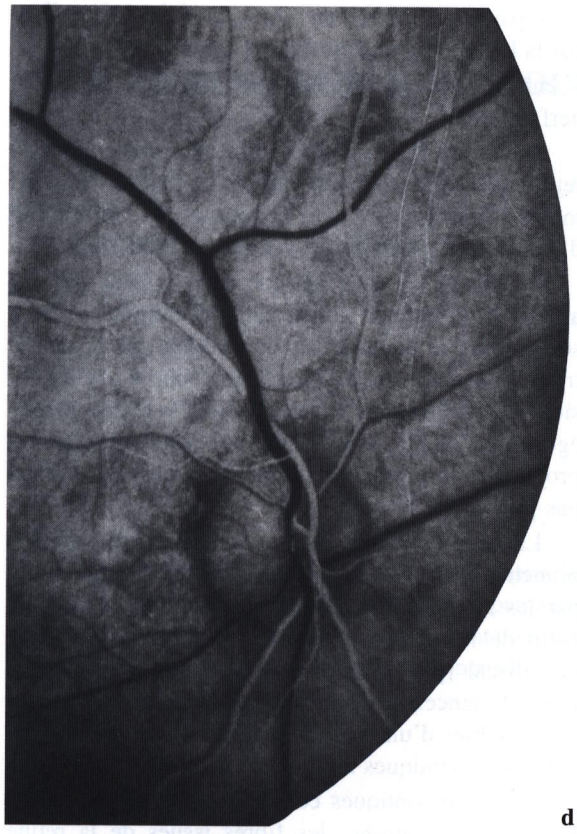

d

Fig. 13-8. Les artères de la rétine. **a** Représentation schématique ; **b** aspect du fond d'œil droit normal ; **c** vue du fond d'œil droit en angiographie après injection intra-veineuse de fluorescéine. Noter le remplissage total des artères alors que les veines ne contiennent du colorant que le long de leurs bords, et l'aspect noir de la fovea (zone avasculaire centrale) ; **d** aspect angiographique du disque du nerf optique [papille] au temps artériel précoce. Seule l'artère centrale de la rétine et ses branches sont remplies de colorant. Les veines apparaissent noires.

suspenseur **zone** [ou **zonule**] **ciliaire** (*zonule de Zinn*) (fig. 13-5). Son opacification aboutit à une cataracte.

Il présente deux faces, antérieure et postérieure, réunies par un équateur. Son diamètre est de 10 mm pour une épaisseur de 4 mm, mais le cristallin est doué d'une certaine plasticité mise en jeu lors de l'accommodation.

Il est limité par une capsule et contient des fibres cristalliniennes qui s'organisent en noyaux ; du centre vers la périphérie : noyau embryonnaire, noyau fœtal puis noyau adulte. Il est avasculaire et ses constituants (protéines) très tôt isolés du système vasculaire, peuvent être responsables de phénomènes auto-immuns.

Il est maintenu en place par un ensemble de fibrilles tendues à partir du corps ciliaire et formant la **zonule ciliaire** (*zonule de Zinn*). Selon leurs insertions et leurs terminaisons, on distingue des fibres cilio-cristalliniennes antérieures (se terminant sur la face antérieure de la lentille), cilio-cristalliniennes postérieures et cilio-équatoriales. S'y ajoutent des fibres cilio-ciliaires, tendues entre deux points du corps ciliaire.

L'humeur aqueuse

Liquide incolore, ressemblant à de l'eau, l'humeur aqueuse a un rôle important dans le maintien de la tension oculaire. Sécrétée par les procès ciliaires, elle remplit les deux chambres de l'œil et suit un véritable circuit obligatoire.

La chambre postérieure du globe, triangulaire, à base externe, est limitée par l'iris en avant, le corps ciliaire latéralement, la face antérieure du cristallin, la zone ciliaire et la partie antérieure de la membrane vitrée en arrière. Entre l'iris et le corps ciliaire, se situe l'angle irido-ciliaire ou sulcus ciliaire. Entre la zone ciliaire et la partie antérieure de la membrane vitrée, existe un espace virtuel (*canal de Hannover*) ; enfin, entre les fibres zonulaires antérieures et postérieures se trouvent les espaces zonulaires (*canal de Petit*).

La chambre antérieure du globe est limitée par la face postérieure de la cornée en avant, la face antérieure de l'iris en arrière, l'angle irido-cornéen en périphérie.

Ces deux chambres communiquent entre elles par la pupille.

L'humeur aqueuse, déversée dans la chambre postérieure gagne la chambre antérieure par la pupille, puis est évacuée après traversée du trabéculum de l'angle irido-cornéen par le sinus veineux de la sclère (*canal de Schlemm*). Tout obstacle sur ce trajet, notamment au niveau de la pupille ou du trabéculum aboutira à une rétention de l'humeur aqueuse, elle-même source d'une hypertonie oculaire.

Ces trois éléments qui forment les milieux transparents du globe oculaire : humeur aqueuse, cristallin et corps vitré, ont cette transparence comme caractéristique fondamentale. Toute perte de transparence de l'un d'entre eux bloque la propagation des rayons lumineux jusqu'à la rétine.

Origine de la voie optique

L'ensemble des fibres optiques issues des cellules ganglionnaires de la rétine se regroupe pour former le nerf optique. Celui-ci débute au niveau du disque [ou papille] du nerf optique, bien visible à l'examen du fond d'œil, tranchant par sa couleur blanc jaunâtre sur le restant de la rétine. Ovale à grand axe vertical, son diamètre est de 1,5 mm. Il se situe à 3,5 mm médialement et 0,8 mm au-dessus de la foveola. Il présente près de son centre l'émergence de l'artère centrale de la rétine qui se divise en ses quatre branches terminales et la convergence des veines rétiniennes formant le tronc de la veine centrale de la rétine. Son centre est excavé par une dépression : l'excavation du disque dont le diamètre ne dépasse pas normalement trois dixièmes du diamètre du disque (fig. 13-8). Son bord est habituellement bien marqué.

Ce disque du nerf optique correspond à un orifice creusé dans la partie postérieure du globe : le canal choroïdo-scléral. Ce canal est en tronc de cône, à sommet antérieur ; son diamètre postérieur est de 3,5 mm. Ses parois sont constituées par les trois tuniques du globe qui se terminent à ce niveau : rétine, choroïde et sclère. En fait, la sclère se poursuit à ce niveau sous la forme d'une lame perforée dont les multiples orifices sont traversés par les fibres optiques : la lame criblée. Immédiatement en arrière de cette lame, les fibres du nerf optique se myélinisent.

On peut décrire trois parties au disque [ou papille] du nerf optique

– la partie pré-laminaire en avant de la lame criblée, correspondant à la terminaison de la rétine et de la choroïde ;
– la partie laminaire ou intra-laminaire, constituée par la lame criblée elle-même ;
– enfin la région rétro-laminaire, véritable départ du nerf optique.

Au niveau des bords du canal choroïdo-scléral, la rétine et la choroïde se terminent de manière plus ou moins franche, ce qui explique la possibilité d'anneaux péri-papillaires visibles au fond d'œil.

Le disque du nerf optique est constitué par les axones des cellules ganglionnaires rétiniennes et à son niveau, il n'existe aucune cellule photo-réceptrice. De ce fait, le disque est une zone « aveugle », située à l'intérieur du champ visuel. On le dénommait également tache de Mariotte ou tache aveugle. La projection d'un faisceau lumineux sur le disque n'est pas perçue par le sujet.

La vascularisation du disque est assurée par des branches de l'artère centrale de la rétine et également par les artères ciliaires courtes postérieures qui forment de façon inconstante un cercle anastomotique péri-discal [péri-papillaire] (*cercle de Zinn-Haller*). Les déficiences de cette vascularisation artérielle sont responsables d'une pathologie spécifique : les neuropathies ischémiques antérieures aiguës.

Les fibres optiques convergent vers le disque de façon très organisée : les fibres issues de la rétine nasale convergent vers la portion nasale de la papille ; les fibres issues de la région maculaire forment un faisceau inter-disco-maculaire [ou inter papillo-maculaire] compris entre la fovea et le bord temporal du disque, très important en pratique clinique. Un raphé horizontal sépare les fibres de la moitié supérieure de la rétine des fibres de la moitié inférieure. Enfin, les fibres supérieures et les fibres inférieures convergent de façon arciforme vers le disque du nerf optique.

Bibliographie

Bec P, Ravault M, Arne JL, Trepsat C (1980) La périphérie du fond d'œil. Masson, Paris

Hayreh SS (1974) The choriocapillaris. Albrecht von Graeves. Arch Klin Ophthalmol 192: 165-179

Hayreh SS (1975) Segmental nature of the choroidal vasculature. Br J Ophthalmol 11: 631-648

Mouillon M, Romanet JP. Anatomie de l'uvée. Encycl Med Chir (Paris), Ophtalmologie, 21003C10, 4 12 03, 16 p

Saraux H, Lemasson C, Offret H, Renard G (1982) Anatomie et histologie de l'œil, 2e édn. Masson, Paris

Chapitre 14

Les annexes du globe oculaire

A Ducasse

On regroupe sous ce terme un ensemble disparate de structures ayant, soit un rôle de protection : les paupières, soit un rôle de mobilisation : les muscles , soit un rôle de glissement : l'appareil lacrymal et la conjonctive.

Les paupières

Ayant le double rôle de protéger le globe oculaire [ou bulbe de l'œil] et d'étaler le film lacrymal en permanence devant la cornée, les deux paupières, supérieure et inférieure, sont mobiles et séparées par un espace : la fente palpébrale.

Limites. Configuration extérieure (fig. 14-1)

En continuité avec les téguments de la face, leur limite est fixée artificiellement au bord inférieur du sourcil pour la paupière supérieure et au sillon palpébro-génien pour la paupière inférieure.

Chaque paupière présente à décrire deux faces : antérieure et postérieure ; deux bords : un périphérique et un central ou bord libre ; et deux extrémités : médiale et latérale.

La face antérieure

Elle est divisée en deux portions par le sillon palpébral : une portion centrale ou tarsale, lisse, tendue, et une portion périphérique, plus lâche : la portion orbitaire. Le sillon palpébral supérieur est plus marqué et plus éloigné du bord libre que le sillon inférieur.

La face postérieure

Lisse, elle est formée par la conjonctive.

Le bord périphérique

Il répond aux limites des paupières.

Le bord libre

Long de 30 mm, épais de 2 mm, il présente la **papille lacrymale** à l'union des cinq sixièmes latéraux avec le sixième médial. Au sommet de la papille, se trouve l'orifice du canalicule lacrymal ou **point lacrymal** (fig. 14-9). L'orifice supérieur est légèrement plus médial que l'orifice inférieur.

Cette papille divise le bord libre en deux portions :

– une portion médiale, courte : c'est la portion lacrymale où le bord libre est lisse et dépourvu de cils ;

– une portion latérale, plus longue : c'est la portion ciliée, caractérisée par la présence de cils. En arrière de l'implantation des cils, on distingue 20 à 35 orifices glandulaires : ce sont les orifices des glandes tarsales (*glandes de Meibomius*).

Les extrémités des paupières forment les commissures palpébrales (*canthus*). La commissure palpébrale médiale recouvre deux éléments : la caroncule lacrymale, saillie rosée, et le pli semi-lunaire de la conjonctive : repli conjonctival falciforme, débordant latéralement la caroncule. Son bord latéral concave limite avec la conjonctive un cul-de-sac. Il représenterait la troisième paupière de certains mammifères.

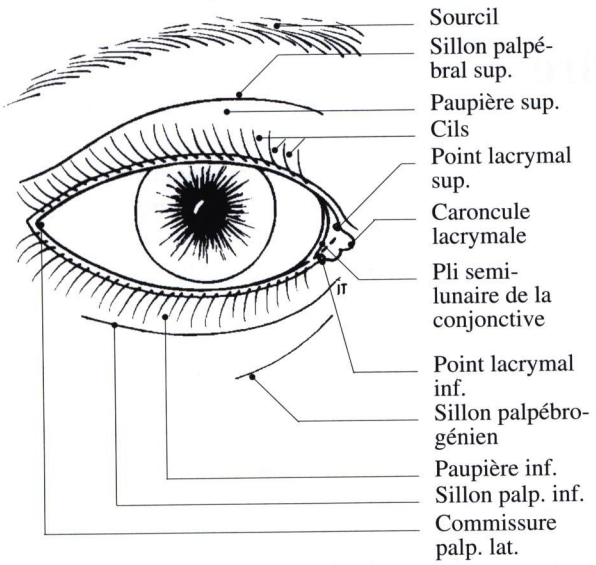

Fig. 14-1. Les paupières droites

Constitution des paupières

Chaque paupière comporte sept plans constitutifs ; on trouve d'avant en arrière :
– *la peau* : la plus fine de l'organisme,
– *une couche de tissu cellulaire lâche*,
– *le muscle orbiculaire de l'œil* (*m. orbiculaire des paupières*),
– *une deuxième couche de tissu cellulaire lâche*,
– *une charpente fibreuse* : tarse (supérieur ou inférieur) et septum orbitaire,
– *une couche musculaire lisse* : le muscle tarsal (supérieur ou inférieur) (*m. palpébral supérieur ou m. de Müller et m. palpébral inférieur*),
– *une muqueuse* : la conjonctive

Il faut y ajouter au niveau de la paupière supérieure un muscle strié : le muscle releveur de la paupière supérieure.

Le muscle orbiculaire de l'œil
(figs. 3-2, 3-3, et 14-3)

Muscle strié, débordant les paupières, c'est un muscle cutané (peaucier) de la face, et comme tel, innervé par le nerf facial (VII). On lui distingue trois parties : orbitaire, palpébrale et lacrymale.

La partie orbitaire

Elle est située à la périphérie du muscle, elle forme un anneau plat, étalé autour du rebord orbitaire. Ses fibres insérées sur le ligament palpébral médial et la partie supéro-médiale du rebord orbitaire jusqu'au foramen supra-orbitaire, tournent autour de l'orbite et viennent se terminer sur la crête lacrymale antérieure au-dessous du ligament palpébral médial. Cette portion envoie des faisceaux dits divergents vers le sourcil et la joue.

La partie palpébrale

Elle est beaucoup plus complexe, subdivisée en plusieurs faisceaux :

Portion marginale pré-ciliaire

Elle est formée de fibres tendues de l'angle médial à l'angle latéral de l'œil en avant des bulbes pileux des cils.

Portion marginale rétro-ciliaire (muscle de Riolan)

Elle est formée de fibres aux insertions identiques mais placées en arrière des bulbes ciliaires.

Portion pré-tarsale

Elle est formée de fibres circulaires placées en avant du tarse, s'insérant au niveau du ligament palpébral médial. Elles contournent l'angle latéral pour revenir s'insérer près de leur origine. Jones considère qu'elle présente quatre chefs : deux superficiels (un supérieur et un inférieur) et deux profonds. Les deux chefs superficiels se réunissent pour venir s'insérer sur la crête lacrymale antérieure en formant le ligament palpébral médial, les deux chefs profonds s'unissent pour s'insérer sur la crête lacrymale postérieure, formant la partie lacrymale (*muscle de Horner*), qui enserre le canalicule lacrymal.

Portion pré-septale

Elle est formée de fibres annulaires s'insérant sur la crête lacrymale postérieure et le dôme du sac lacrymal, contournant l'angle latéral pour venir se terminer sur le ligament palpébral médial. Ces fibres tapissent le septum orbitaire.

Le muscle orbiculaire de l'œil permet l'occlusion palpébrale, l'étalement du film lacrymal et l'évacuation des larmes par ses fibres s'insérant sur le sac lacrymal et le muscle de Horner.

La partie lacrymale

Elle est formée par les deux chefs profonds de la portion pré-tarsale (voir plus haut).

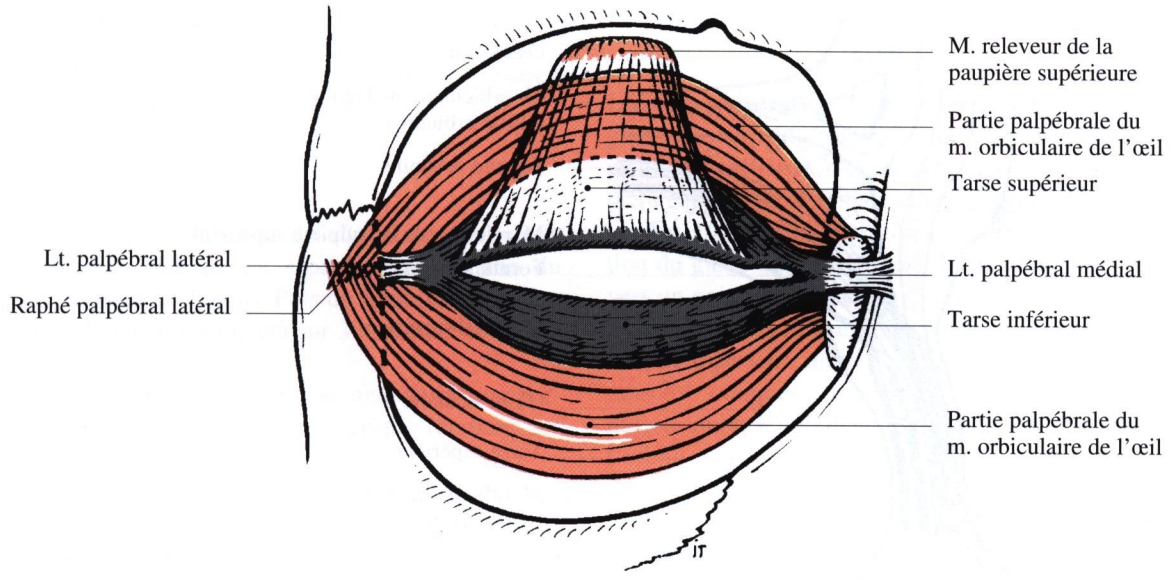

Fig. 14-2. Le tarse

L'armature fibreuse des paupières

Elle est constituée par deux éléments : le tarse et le septum orbitaire.

Le tarse

C'est un tissu fibro-élastique résistant, concave en arrière, qui donne le galbe aux paupières (fig. 14-2).

Le tarse supérieur, semi-lunaire, mesure l0 mm de hauteur au centre. Le tarse inférieur est plus petit, plus rectangulaire, haut de 4 à 5 mm. Chaque tarse s'étend jusqu'au bord libre correspondant où s'ouvrent les orifices des glandes tarsales *(gl. de Meibomius)*.

Classiquement, ils sont réunis à leurs extrémités par les ligaments palpébraux qui les solidarisent au squelette osseux.

Le raphé palpébral latéral se porte latéralement et vient se fixer sur le tubercule du ligament palpébral latéral (t. *de Withnall*).

Le ligament palpébral médial se porte médialement et se divise en deux tendons : un tendon direct, blanc, nacré qui se fixe sur la crête lacrymale antérieure et un tendon réfléchi qui va s'insérer sur la crête lacrymale postérieure.

En fait, actuellement, on considère le tendon direct comme étant le tendon d'insertion des faisceaux superficiels du muscle orbiculaire de l'œil dans sa portion pré-tarsale (*tendon canthal médial*), et le tendon réfléchi comme formé par le muscle de Horner (c'est-à-dire les faisceaux profonds du même muscle orbiculaire pré-tarsal) ; celui-ci forme la partie lacrymale du muscle orbiculaire de l'œil.

Le septum orbitaire

C'est une lame fibreuse qui s'étend du bord périphérique des tarses au rebord orbitaire. Il ferme en avant l'orbite (fig. 14-3).

Son insertion périphérique se situe sur la crête lacrymale postérieure puis le long du rebord orbitaire supérieur, passe ensuite devant le tubercule de Withnall puis le long du rebord orbitaire inférieur. Il s'ensuit que la loge lacrymale est en avant du septum et donc séparée par ce dernier de l'orbite.

L'insertion tarsale du septum se fait le long du bord périphérique du tarse correspondant, sur le raphé palpébral latéral et sur le muscle de Horner. Au niveau de la paupière supérieure, le septum est traversé à sa partie moyenne par le muscle releveur de la paupière supérieure.

Le muscle releveur de la paupière supérieure (figs. 14-3, 14-5 et 14-6)

Muscle orbitaire strié, innervé par le rameau supérieur du nerf oculo-moteur, il permet l'ouverture palpébrale. Son atteinte est responsable de la chute de la paupière supérieure [ptosis].

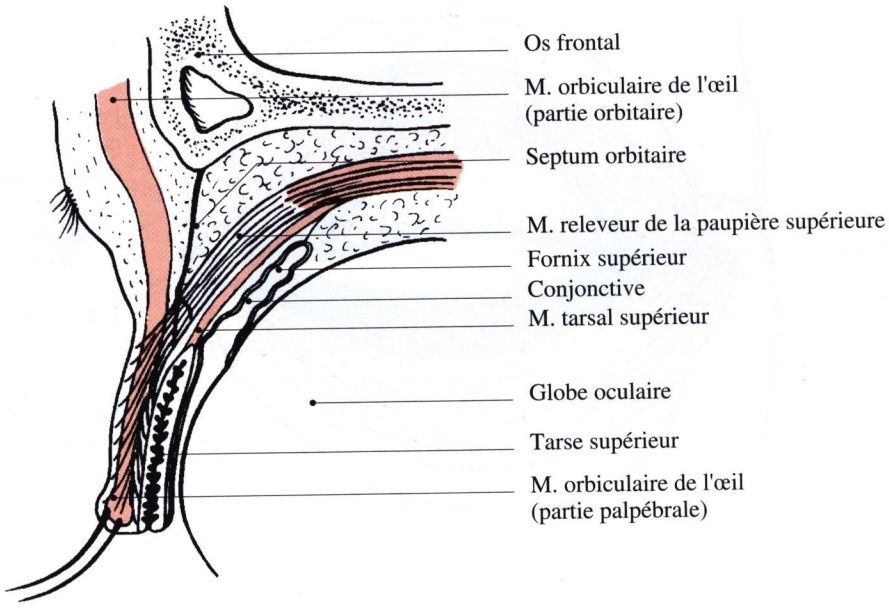

Fig. 14-3. Coupe sagittale de la paupière supérieure

Issu du fond de l'orbite, il vient se terminer dans la paupière supérieure.

Son insertion postérieure se situe sur le périoste orbitaire au-dessus du canal optique. De là, il se dirige en s'élargissant vers la partie antérieure de l'orbite, cheminant sous le plafond orbitaire, au-dessus du muscle droit supérieur qu'il déborde médialement. Arrivé au niveau du rebord orbitaire, il laisse place à un large tendon qui se recourbe vers le bas. Les fibres tendineuses vont se terminer de différentes manières :
– la majeure partie s'insère sur la peau, à la face profonde du derme de la paupière supérieure, sur une hauteur de 10 mm à partir du bord ciliaire, après avoir traversé le muscle orbiculaire de l'œil (lame superficielle) ;
– une partie des fibres vient se fixer à la moitié inférieure de la face antérieure du tarse (lame profonde) ;
– enfin, certaines fibres s'étendent latéralement vers l'os formant les faisceaux orbitaires latéral et médial du muscle releveur de la paupière supérieure. Le faisceau latéral se fixe sur le tubercule du ligament palpébral latéral (*lt. de Withnall*) ; le médial sur la partie supérieure de la crête lacrymale postérieure.

La couche musculaire lisse

Elle est représentée par les muscles tarsaux.

Le muscle tarsal supérieur (m. palpébral sup.) (muscle de Müller)

Il est tendu depuis la face inférieure du muscle releveur de la paupière supérieure jusqu'au bord supérieur du tarse.

Le muscle tarsal inférieur (m. palpébral inf.)

Il s'étend de l'expansion palpébrale du muscle droit inférieur au bord inférieur du tarse inférieur.

La couche muqueuse : la conjonctive

Tapissant la face postérieure des paupières, elle se recourbe en formant des culs-de-sac, pour venir tapisser le globe oculaire jusqu'au limbe de la cornée.

On lui distingue ainsi trois portions :

La conjonctive palpébrale

Débutant au niveau du bord libre de la paupière, elle recouvre le tarse auquel elle adhère fortement.

Les fornix de la conjonctive (culs-de-sac)

Zones de réflexion, ils sont au nombre de quatre : supérieur, inférieur, latéral et médial.

La conjonctive bulbaire

Elle vient tapisser la sclère qu'elle laisse voir par sa transparence. Elle en est séparée par la gaine du globe (*capsule de Tenon*). Près du limbe, conjonctive et gaine du globe fusionnent sur 3 mm et ne sont plus dissociables.

Histologiquement, c'est une muqueuse comportant un épithélium de type cylindrique reposant sur un chorion.

Vascularisation des paupières

Les artères

Ce sont principalement les deux artères palpébrales médiales, supérieure et inférieure, issues de l'artère ophtalmique. Au niveau de la paupière supérieure, l'artère palpébrale supérieure forme deux arcades : l'une supérieure au bord supérieur du tarse, l'autre inférieure, pré-tarsale, juste au-dessus du bord ciliaire. Ces deux arcades reçoivent sur leur versant latéral une artère palpébrale latérale issue de l'artère lacrymale.

Au niveau de la paupière inférieure, l'artère palpébrale inférieure ne forme le plus souvent qu'une seule arcade le long du bord libre en avant du tarse. Cette arcade reçoit également latéralement une artère palpébrale latérale issue de l'artère lacrymale.

Les veines

Elles sont drainées par les veines de voisinage et par les veines palpébrales et lacrymales.

Les lymphatiques

Le drainage lymphatique se fait pour la partie médiale des paupières vers les nœuds lymphatiques submandibulaires et pour la partie latérale vers les nœuds préauriculaires.

Innervation sensitive

L'innervation sensitive est assurée par les nerfs infra-trochléaire, lacrymal, supra-orbitaire et infra-orbitaire.

Les muscles du globe oculaire

L'orbite contient sept muscles striés : six muscles du globe oculaire [du bulbe] et un muscle destiné à la paupière supérieure : le muscle releveur de la paupière supérieure, décrit au paragraphe précédent.

Les six muscles du globe permettent la mobilisation du globe oculaire et donc l'orientation du regard vers un point déterminé.

Ces six muscles se répartissent en quatre muscles droits : supérieur, inférieur, médial et latéral, et deux muscles obliques : supérieur et inférieur. Seul le muscle oblique inférieur ne s'insère pas au fond de l'orbite.

Les muscles droits (figs. 14-4 à 14-8)

Longs de 4 cm, les quatre muscles droits s'étendent du fond de l'orbite à la sclère, limitant un cône à sommet postérieur.

Les insertions postérieures se font sur un tendon commun (*tendon de Zinn*). Ce tendon s'insère au niveau de l'extrémité médiale de la fissure orbitaire supérieure (*fente sphénoïdale*) et se divise en quatre bandelettes formant des intersections tendineuses qui séparent l'origine des quatre muscles droits.

L'anneau tendineux commun, situé en regard de la fissure orbitaire supérieure et du canal optique, est formé par le dédoublement de la bandelette supéro-latérale.

Chaque muscle droit naît du tendon lui-même et de deux bandelettes voisines : ainsi, le muscle droit supérieur se fixe sur les deux bandelettes supéro-latérale et supéro-médiale, le muscle droit médial sur les deux bandelettes supéro-médiale et inféro-médiale, le muscle droit latéral sur les bandelettes inféro-latérale et supéro-latérale, et le muscle droit inférieur sur les bandelettes inféro-latérale et inféro-médiale.

De là, le corps musculaire aplati, triangulaire à base antérieure, se dirige vers l'avant en s'élargissant. Chaque muscle tapisse la paroi orbitaire correspondante.

Ils atteignent l'équateur du globe oculaire et se moulent sur le globe pour venir se fixer sur la sclère par un tendon terminal, chacun dans le quadrant correspondant : supérieur, inférieur, médial et latéral.

Ce tendon, large de 10 mm en moyenne, s'insère dans la sclère dans sa portion pré-équatoriale, à une distance du limbe de la cornée qui est classiquement de 5, 6, 7 et 8 mm, respectivement pour les muscles droits médial, inférieur, latéral et supérieur (progression de Tillaux). En fait, ces chiffres sont sujets à variations.

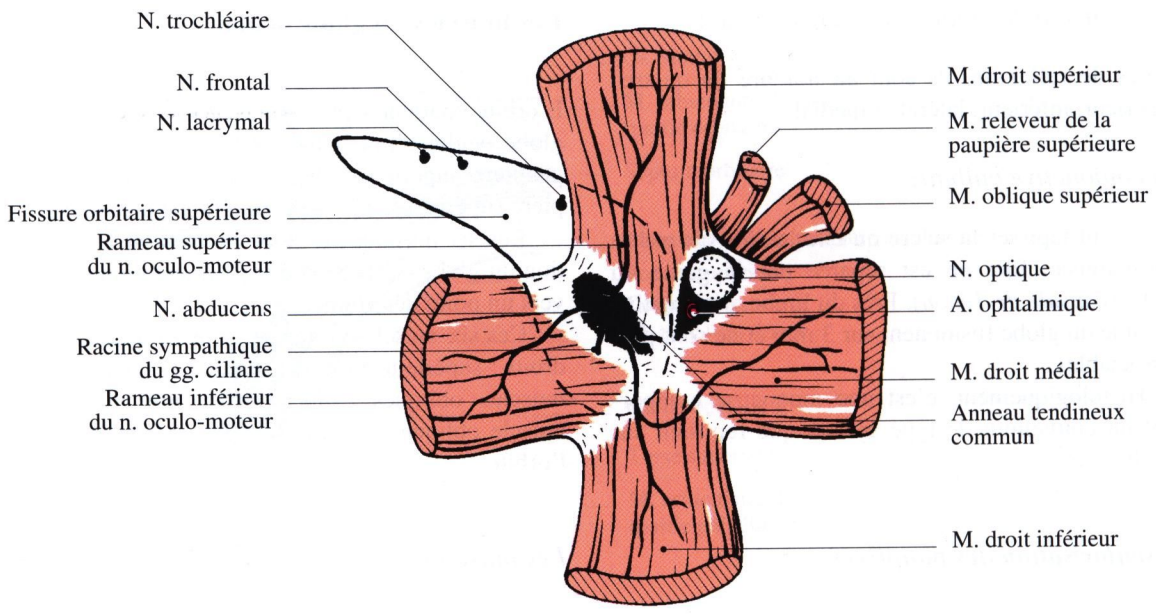

Fig. 14-4. L'anneau tendineux commun et les insertions des muscles droits du globe oculaire

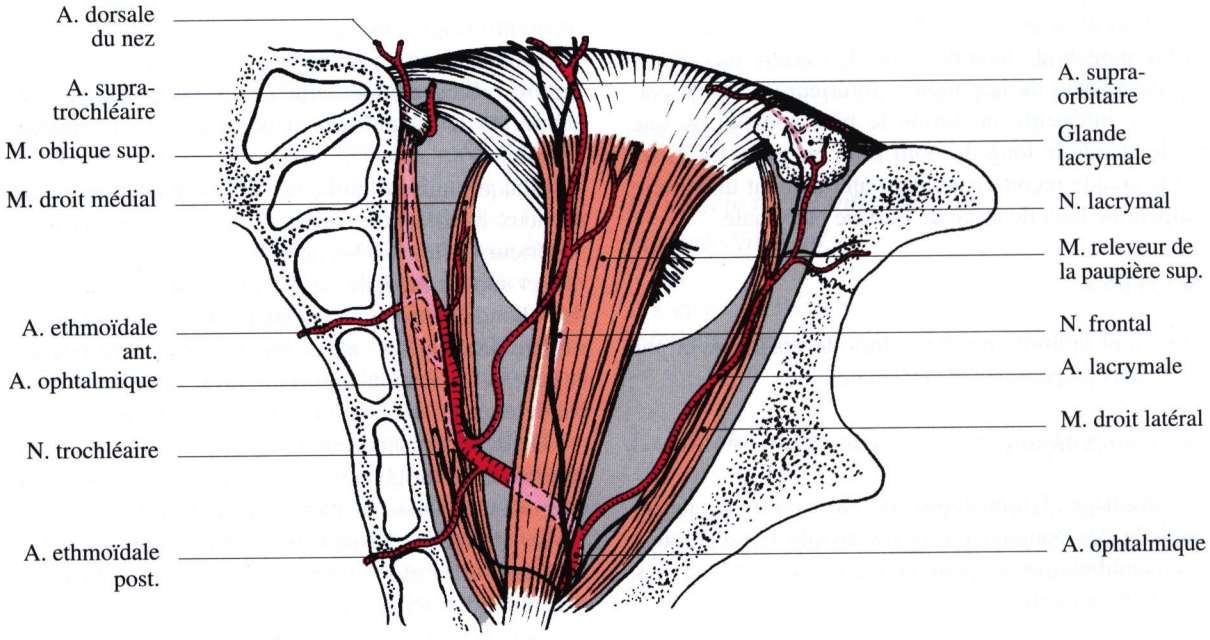

Fig. 14-5. Vue supérieure de l'orbite – Le muscle droit supérieur est recouvert par le muscle releveur de la paupière supérieure

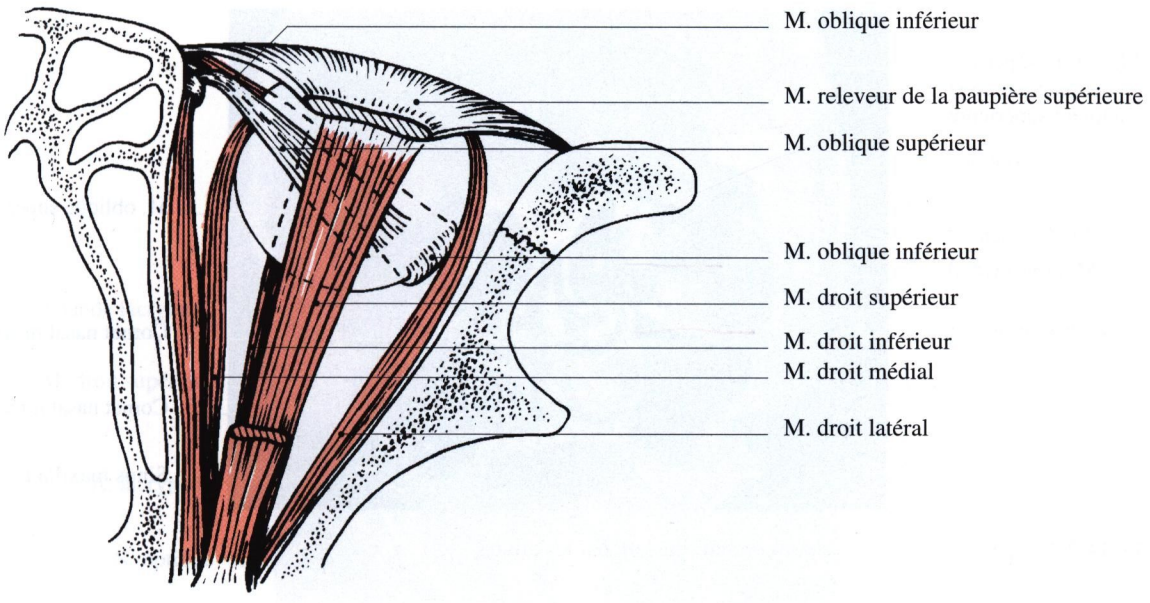

Fig. 14-6. Vue supérieure des muscles du globe oculaire après résection partielle du muscle releveur de la paupière supérieure

Dans l'ensemble, et cela conditionne leurs actions, les muscles droits ont un axe parallèle à celui de l'orbite, donc oblique en avant et latéralement.

Les muscles obliques

Le muscle oblique supérieur (figs. 14-6 et 14-8)

Il s'insère en arrière sur le périoste orbitaire, au-dessus et médialement par rapport au canal optique, et à l'insertion du muscle releveur de la paupière supérieure. De là, le muscle, arrondi, se dirige sagittalement le long du bord supéro-médial de l'orbite, au-dessus du muscle droit médial jusqu'à sa trochlée (poulie de réflexion) : c'est un anneau fibro-cartilagineux situé dans la fossette trochléaire de l'os frontal. A ce niveau, il présente un tendon intermédiaire qui, à la sortie de l'anneau, change totalement de direction : il devient oblique en bas, en arrière et latéralement, et s'élargissant, vient se fixer sur la sclère, après être passé au-dessous du muscle droit supérieur. Cette insertion curviligne, convexe latéralement et en arrière se fait dans le quadrant postérieur, supérieur et latéral de la sclère. Elle est donc rétro-équatoriale.

D'un point de vue mécanique, l'axe d'action de ce muscle correspond à sa deuxième portion, après la trochlée : il est donc oblique en bas, en arrière et latéralement.

Le muscle oblique inférieur (fig. 14-6)

Il est le seul à s'insérer dans la partie antérieure de l'orbite ; il naît du plancher orbitaire, sur le bord latéral de l'ostium supérieur du conduit lacrymo-nasal. De là, il se porte en arrière, latéralement et en haut, contourne le globe oculaire en passant au-dessous du muscle droit inférieur et vient se fixer dans la sclère par un tendon curviligne à convexité postéro-latérale au niveau du quadrant postérieur, inférieur et latéral du globe. Tout comme son homologue supérieur, son insertion est rétro-équatoriale. Ce tendon terminal est en partie recouvert par le muscle droit latéral et son extrémité postérieure est très proche de la macula.

Fascias musculaires – Gaine du globe oculaire (capsule de Tenon)

La gaine du globe est une membrane fibro-élastique qui recouvre la sclère depuis la cornée jusqu'au nerf optique. Blanche et résistante, plus mince en avant, elle présente comme tout organe de glissement deux feuillets : un feuillet interne viscéral appliqué sur la sclère et un feuillet externe pariétal en contact avec la

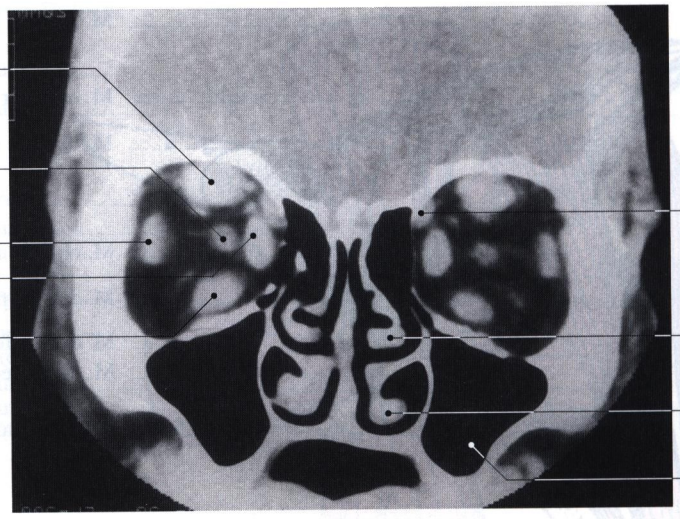

Fig. 14-7. Coupe tomodensitométrique coronale passant par les orbites

graisse orbitaire et la conjonctive en avant. Entre les deux, se situe un espace virtuel : l'espace épiscléral *(espace de Tenon)*.

Les six muscles du globe perforent la capsule avant d'atteindre la sclère. Chaque muscle, ainsi que le muscle releveur de la paupière supérieure, est entouré par un fascia. La gaine des six muscles du globe se fusionne avec la gaine du globe lorsque les muscles la perforent.

Le fascia de chaque muscle droit est reliée à celui des muscles droits voisins par une membrane inter-musculaire. L'ensemble formé par les muscles droits, leurs fascias et les membranes inter-musculaires constituent un cône à sommet postérieur et à base antérieure : le cône fascio-musculaire, où cheminent le nerf optique, l'artère ophtalmique et d'autres éléments dont les nerfs moteurs du globe. Ce cône divise la cavité orbitaire en deux parties : intra-cônique et extracônique.

Les expansions aponévrotiques

De la gaine du globe et des fascias musculaires partent des expansions vers la conjonctive, la paupière inférieure et le rebord orbitaire.

L'expansion palpébrale du muscle droit inférieur relie ce muscle au bord inférieur du tarse inférieur. Elle abaisse la paupière inférieure lors du regard vers le bas.

Les expansions orbitaires sont surtout marquées pour les muscles droit médial et droit latéral, formant les ailerons. L'aileron médial relie la gaine du muscle droit médial à la crête lacrymale postérieure.

L'aileron latéral, plus développé, relie la gaine du muscle droit latéral à la paroi latérale de l'orbite en arrière de l'insertion du ligament palpébral latéral.

L'expansion du muscle droit supérieur le relie au muscle releveur de la paupière supérieure et latéralement au rebord orbitaire. Elle assure une synergie d'action entre le muscle releveur et le muscle droit supérieur : élévation de la paupière lors du regard vers le haut.

L'expansion du muscle droit inférieur l'unit au muscle oblique inférieur (*ligament de Lockwood*).

Enfin, la gaine du muscle oblique inférieur envoie une expansion à la partie latérale du plancher de l'orbite.

Cet ensemble, la gaine du globe, les gaines musculaires et leurs expansions forment les fascias de l'orbite.

Vascularisation artérielle des muscles du globe (figs. 14-8 et 15-1)

Chaque muscle reçoit plusieurs pédicules artériels, issus des artères de voisinage et l'abordant en général par sa face oculaire dans sa partie postérieure.

Schématiquement :
- le muscle droit supérieur est vascularisé par les branches des artères ophtalmique et lacrymale ;
- le muscle droit latéral : par des branches des artères lacrymale et musculaire inférieure ;
- le muscle droit inférieur : par des branches de l'artère musculaire inférieure seule ;
- le muscle droit médial : par des branches de l'artère musculaire inférieure et de l'artère ophtalmique ;

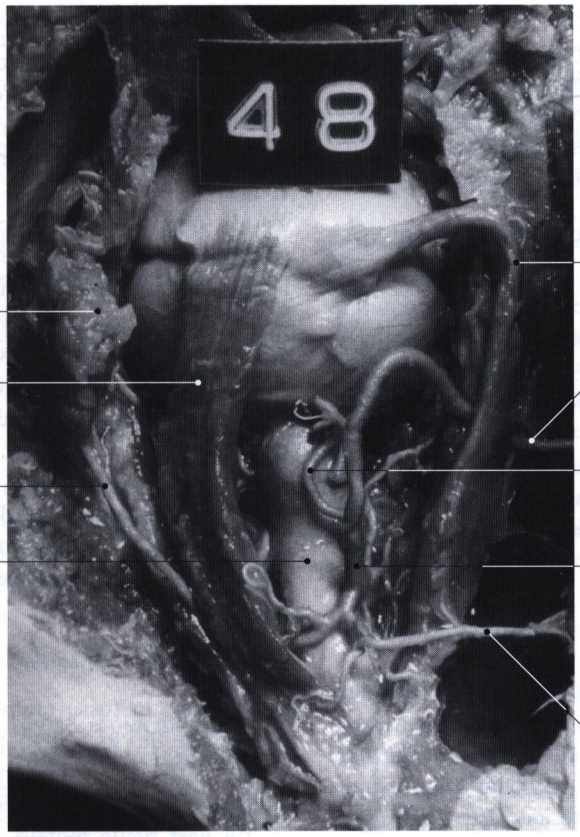

Fig. 14-8. Dissection de l'orbite gauche. Vue supérieure

– le muscle oblique supérieur : par des rameaux issus des artères ophtalmique, supra-orbitaire et ethmoïdales ;

– le muscle oblique inférieur : par deux branches issues, l'une de l'artère musculaire inférieure, l'autre de l'artère infra-orbitaire (système carotidien externe). C'est le seul muscle du globe présentant un véritable pédicule vasculo-nerveux : nerf, artère et veine.

Action des muscles du globe oculaire

Le globe oculaire peut réaliser trois types de mouvements de base (la partie antérieure du globe étant prise pour référence) :

– dans un plan horizontal, rotation latérale (abduction) ou médiale (adduction) autour d'un axe vertical ;

– dans un plan vertical, sagittal : rotation vers le haut (élévation) ou le bas (abaissement) autour d'un axe transversal ;

– dans un plan frontal : rotation vers l'extérieur : extortion, ou l'intérieur : intortion, autour d'un axe antéro-postérieur ;

Les muscles droits horizontaux n'ont qu'une seule action : le muscle droit latéral est abducteur, le muscle droit médial est adducteur du globe.

Les muscles droits verticaux ont chacun trois actions. Celles-ci sont conditionnées par leur trajet parallèle à l'axe orbitaire et leur insertion antérieure pré-équatoriale : le muscle droit supérieur est élévateur, adducteur et intorteur : le muscle droit inférieur est abaisseur, adducteur et extorteur.

Les muscles obliques ont également trois actions, conditionnées par leur trajet et leur insertion sclérale rétro-équatoriale : le muscle oblique supérieur est abaisseur, abducteur et intorteur ; le muscle oblique inférieur est élévateur, abducteur et extorteur.

Innervation motrice des muscles du globe oculaire (fig. 14-4)

Elle est sous la dépendance de trois nerfs crâniens : le nerf oculo-moteur (III), le nerf trochléaire (IV) et le nerf abducens (VI).

Ils assurent l'innervation motrice des sept muscles de l'orbite :

– le nerf oculo-moteur prend en charge cinq muscles : les muscles droits supérieur, médial et inférieur, le muscle oblique inférieur et le muscle releveur de la paupière supérieure. Il comporte également un contingent para-sympathique moteur, assurant l'innervation du muscle ciliaire et du sphincter de l'iris ;
– le nerf trochléaire innerve le muscle oblique supérieur ;
– le nerf abducens innerve le muscle droit latéral.

Ces trois nerfs, comme tous les nerfs crâniens, présentent une origine réelle, le noyau, une origine apparente, un trajet extra-cérébral, et une terminaison, orbitaire en l'occurence.

Les noyaux des nerfs crâniens sont décrits dans le tome de Neuro-Anatomie (chap. 15). Aussi décrirons-nous ces trois nerfs à partir de leur origine apparente.

Origine apparente (fig. 4-2)

Elle correspond à l'émergence du nerf hors du tronc cérébral.

Pour le nerf oculo-moteur, elle est située à la face antérieure du mésencéphale, à la jonction du pédoncule et de l'espace perforé postérieur. Elle se fait par deux groupes de fibres qui dessinent un V : le groupe médial longe l'espace perforé postérieur, le groupe latéral se situe sur le versant médial du pédoncule.

Le nerf trochléaire est le seul nerf crânien présentant une origine apparente située à la face postérieure du tronc cérébral : il émerge à la face postérieure du mésencéphale, sous le colliculus inférieur, à côté du frein du voile médullaire supérieur (*valvule de Vieussens*).

Le nerf abducens émerge du sillon bulbo-pontin, au-dessus de la pyramide de la moelle allongée.

Rapports au niveau des origines apparentes

Ce sont surtout des rapports vasculaires : le nerf oculo-moteur est enserré dans une pince artérielle formée par la terminaison de l'artère basilaire et de ses branches médialement, l'artère cérébrale postérieure en haut, l'artère cérébelleuse supérieure en bas.

Le nerf abducens est entouré par l'origine de l'artère basilaire médialement, l'artère vertébrale en bas, l'artère cérébelleuse inféro-antérieure en haut.

Trajet

Ces trois nerfs vont traverser successivement la fosse crânienne postérieure, la loge caverneuse, la fissure orbitaire supérieure et, enfin, l'orbite.

Rapports dans la fosse crânienne postérieure (fig. 9-1)

Ces nerfs traversent l'espace sub-arachnoïdien :

Le nerf oculo-moteur, oblique en avant et latéralement, situé au-dessus de la petite circonférence de la tente du cervelet, croise le bord latéral du dorsum sellae.

Le nerf trochléaire contourne latéralement le mésencéphale, avant de se diriger en avant et latéralement. Dans cette partie circumpédonculaire, il croise de bas en haut le bord médial de la petite circonférence de la tente du cervelet.

Le nerf abducens, oblique en avant, latéralement et en haut, va perforer la dure-mère, cheminer sur la face postérieure du rocher, avant de croiser son bord supérieur, en passant sous le ligament pétro-sphénoïdal (*lt. de Grüber*), tendu du bord supérieur du rocher au bord latéral du dorsum sellae. C'est dans cette portion sub-durale qu'il peut être lésé dans les fractures du crâne.

Rapports dans la loge caverneuse (figs. 9-4 et 31-4)

Située dans la fosse crânienne moyenne, de part et d'autre de la loge hypophysaire, limitée par des parois durales, la loge caverneuse contient le sinus caverneux et l'artère carotide interne.

Le nerf oculo-moteur perfore le toit de la loge, lame triangulaire limitée par la petite circonférence de la tente du cervelet latéralement, la grande circonférence en arrière, le ligament inter-clinoïdien médialement. Son point de pénétration est situé un peu en avant du milieu de la ligne séparant les deux processus clinoïdes, antérieur et postérieur.

Le nerf trochléaire perfore également le toit de loge, mais en un point plus postéro-latéral, au niveau de l'entrecroisement des deux circonférences de la tente du cervelet.

Ces deux nerfs vont ensuite cheminer dans la loge, au contact de sa paroi latérale ; le nerf oculo-moteur, oblique en bas et en avant, se divise en ses deux rameaux, supérieur et inférieur au niveau du processus clinoïde antérieur, le nerf trochléaire croise le nerf oculo-moteur de bas en haut.

Les trois rameaux du nerf ophtalmique, branche du trijumeau, cheminent également au contact de cette paroi ; le nerf frontal croise de bas en haut le nerf oculo-moteur et le nerf trochléaire ; le nerf naso-ciliaire (*n. nasal*) vient se placer entre les deux branches du nerf oculo-moteur ; le nerf lacrymal est placé plus latéralement.

De ce fait, à la partie antérieure de la loge caverneuse, on trouve au niveau de sa paroi latérale, de haut en bas, les nerfs : lacrymal, frontal, trochléaire, le

rameau supérieur du nerf oculo-moteur, le nerf nasociliaire, le rameau inférieur du nerf oculo-moteur.

Le nerf abducens pénètre dans la loge en franchissant le bord supérieur du rocher, puis se place à l'intérieur de la loge et croise la face latérale de l'artère carotide interne.

Rapports dans la fissure orbitaire supérieure et l'anneau tendineux commun (figs.12-2 et 14-4)

Ces rapports sont décrits au chapitre 12 et au début de ce paragraphe.

Rapports dans l'orbite (fig. 14-4)

Les deux rameaux du nerf oculo-moteur se placent à l'intérieur du cône fascio-musculaire et se séparent : après avoir croisé le nerf optique, le rameau supérieur se termine dans le muscle droit supérieur qu'il aborde par sa face inférieure, à son tiers postérieur. Il s'en détache un rameau qui gagne le muscle releveur de la paupière supérieure.

Le rameau inférieur se divise rapidement en un rameau médial qui innerve le muscle droit médial, et un rameau latéral qui innerve le muscle droit inférieur puis devient le nerf du muscle oblique inférieur dans lequel il se termine, après avoir donné la racine oculo-motrice du ganglion ciliaire (racine courte du ganglion ophtalmique) (fig. 15-3). Cette racine contient les fibres pré-ganglionnaires para-sympathiques du nerf oculo-moteur qui font relais dans le ganglion ciliaire. Les fibres post-ganglionnaires émergent du ganglion sous la forme de nerfs ciliaires courts qui gagnent le muscle ciliaire et le sphincter de l'iris.

Ce territoire moteur du nerf oculo-moteur explique la symptomatologie des paralysies de ce nerf qui, lorsqu'elles sont complètes, associent un ptosis, une mydriase, une limitation de l'élévation, de l'adduction et de l'abaissement du globe, et une déviation latérale.

Le nerf trochléaire extra-cônique croise la face supérieure du muscle releveur de la paupière supérieure et se termine dans le muscle oblique supérieur à son tiers postérieur. La paralysie du nerf trochléaire s'accompagne principalement d'une diplopie verticale (le malade voit double), avec gêne à la lecture.

Le nerf abducens intra-cônique se termine dans la partie postérieure du muscle droit latéral. Sa paralysie entraîne une diplopie horizontale avec impossibilité d'abduction, le globe étant dévié médialement.

L'appareil lacrymal

Il se compose d'un ensemble sécrétoire, les glandes lacrymales principales et accessoires, et d'un système d'évacuation des larmes, les voies lacrymales.

Les glandes lacrymales principales (figs. 14-5 et 14-8)

Situées à la partie supéro-latérale de l'orbite, elles sont formées de deux amas glandulaires : une partie orbitaire, la plus volumineuse et une partie palpébrale, séparées par l'expansion latérale du muscle releveur de la paupière supérieure.

Jaunâtres, lobulées, elles mesurent ensemble en moyenne 20 mm de longueur pour 15 mm de largeur et 5 mm d'épaisseur. Leur poids moyen est de 0,8 g.

La partie orbitaire de la glande lacrymale

Ovalaire, aplatie, à grand axe oblique en arrière, en bas et latéralement, elle est située dans une loge. On lui décrit deux faces, deux bords et deux extrémités. La face supéro-latérale, convexe, répond à la fosse de la glande lacrymale de l'os frontal. La face inféro-médiale, concave, se moule sur le muscle droit latéral et sur l'expansion latérale du muscle releveur de la paupière supérieure.

Le bord antérieur, parallèle au rebord orbitaire répond au septum, le bord postérieur à la graisse orbitaire.

Les deux extrémités, latérale et médiale, reposent respectivement sur l'expansion orbitaire du muscle droit latéral et le muscle releveur de la paupière supérieure.

La glande est reliée aux parois de sa loge par des tractus conjonctifs.

La partie palpébrale de la glande lacrymale

Située à la partie supéro-latérale de la paupière supérieure, sa face inférieure répond au fornix supérieur de la conjonctive et à la graisse orbitaire, sa face supérieure est en rapport avec le muscle releveur de la paupière et son expansion latérale qui la séparent de la partie orbitaire.

Son bord antérieur longe le bord supérieur du tarse et son bord postérieur contourne l'expansion du muscle releveur de la paupière supérieure et rejoint la partie orbitaire.

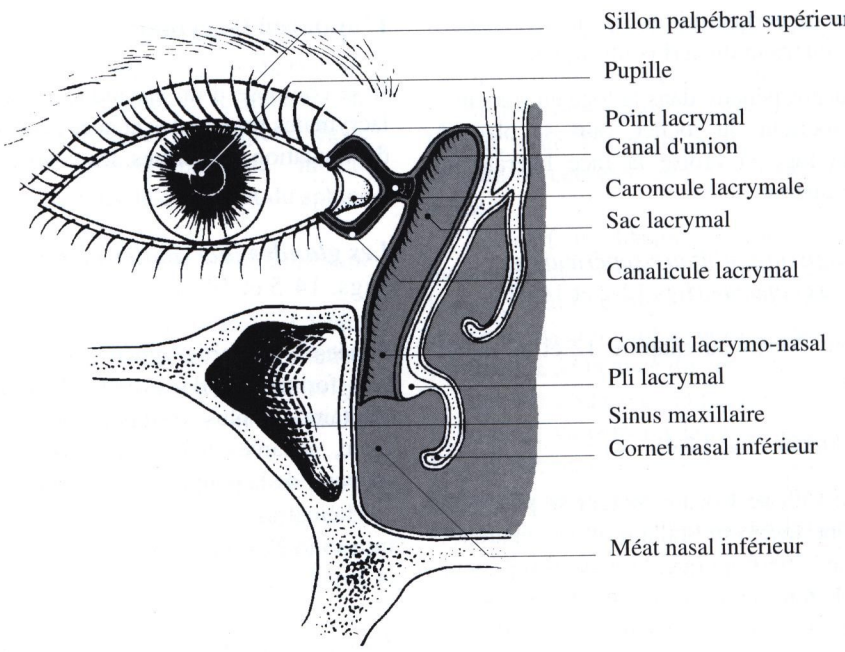

Fig. 14-9. Vue d'ensemble des voies lacrymales

Les canaux excréteurs principaux, issus de la partie orbitaire, au nombre de 3 à 5, traversent la glande palpébrale et s'ouvrent dans le fornix supérieur de la conjonctive. Les canaux excréteurs accessoires, issus de la partie palpébrale, s'ouvrent également à ce niveau.

Vascularisation artérielle

Elle est assurée par l'artère lacrymale qui aborde la partie orbitaire de la glande par son bord postérieur. Elle provient soit de l'artère ophtalmique, soit parfois de l'artère méningée moyenne (système carotidien externe) pénétrant alors dans l'orbite par un orifice osseux propre (*canal de Hyrtl*). Parfois, il existe deux artères lacrymales, l'une venant de l'artère ophtalmique, l'autre de l'artère méningée moyenne.

Innervation sécrétoire

Complexe, elle est assurée par des fibres para-sympathiques issues du noyau salivaire supérieur protubérantiel annexé au nerf facial (VII). Ces fibres suivent le nerf facial puis le nerf grand pétreux (*n. grand pétreux superficiel*) et enfin le nerf du canal ptérygoïdien (*n. vidien*), pour atteindre le ganglion ptérygopalatin (*gg. sphéno-palatin*). Là, les fibres pré-ganglionnaires font relais et les fibres post-ganglionnaires repartent en suivant le nerf maxillaire puis le nerf zygomatique (*n. temporo-malaire*) qui, classiquement, s'anastomose avec le nerf lacrymal, en formant l'anse lacrymale.

En fait, l'anse lacrymale ne semble pas être constante et les fibres sécrétoires pourraient aborder directement la glande à travers la paroi latérale de l'orbite.

Les glandes lacrymales accessoires

Nombreuses, elles sont situées au niveau de la conjonctive.

Les voies lacrymales (figs. 14-9 et 14-10)

Les larmes sécrétées par les glandes lacrymales en permanence tapissent la face antérieure de la cornée puis s'accumulent dans le lac lacrymal au niveau de l'angle médial de l'œil.

Elles sont ensuite drainées vers la cavité nasale par les canalicules lacrymaux, le sac lacrymal et le conduit lacrymo-nasal.

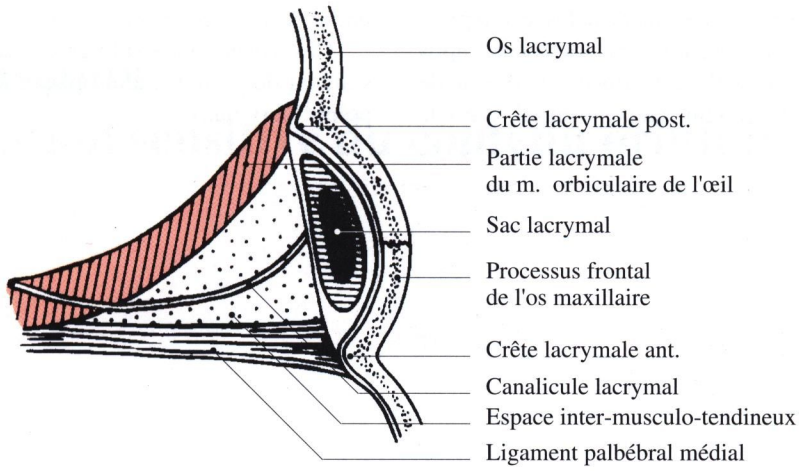

Fig. 14-10. Coupe transversale schématique passant par le sac lacrymal (d'après Rittleng)

Les canalicules lacrymaux

Ils sont au nombre de deux, un supérieur et un inférieur ; ils débutent sur le bord libre de la paupière correspondante par le point lacrymal.

Chaque canalicule présente une portion verticale courte puis une portion horizontale plus longue, la jonction entre ces deux portions faisant un angle de 90°. Les deux canalicules se rejoignent le plus souvent pour former un canal unique : le canal d'union, court, qui se jette dans le sac lacrymal après un trajet oblique en haut en arrière et médialement. Chaque canalicule est situé à l'origine dans la partie lacrymale du muscle orbiculaire de l'œil (*muscle de Horner*). Puis il s'en dégage et se place dans un espace inter-musculo-tendineux compris entre le muscle de Horner en arrière, le ligament palpébral médial en avant.

Le sac lacrymal

C'est un large réservoir vertical, à grand axe oblique en bas, latéralement et en arrière. De 12 à 14 mm de haut, il présente quatre faces et deux extrémités. Il est contenu dans une véritable loge constituée par le sillon lacrymal entre les deux crêtes lacrymales, la crête postérieure de l'os lacrymal et la crête antérieure du processus frontal du maxillaire. Le périoste orbitaire se dédouble au niveau de la crête lacrymale postérieure : un feuillet tapisse le sillon, l'autre passe en pont d'une crête à l'autre, sur la face latérale du sac.

Par l'intermédiaire de cette loge, le sac lacrymal répond :

– par sa face antérieure : au ligament palpébral médial, repère chirurgical essentiel, blanc, résistant, qui barre la face antérieure du sac à la jonction de son tiers supérieur et de ses deux tiers inférieurs, plus en avant au muscle orbiculaire et à la peau ;

– par sa face postérieure : au muscle de Horner et au septum orbitaire ;

– par sa face latérale : au canal d'union qui l'aborde à sa partie postéro-supérieure ;

– par sa face médiale : au sillon lacrymal qui le sépare de la cavité nasale au niveau du méat nasal moyen, en étant parfois séparé par les cellules ethmoïdales antérieures.

L'extrémité supérieure ou fornix est un cul-de-sac, l'extrémité inférieure s'ouvre dans le conduit lacrymo-nasal au niveau de son orifice supérieur limité par le maxillaire et le hamulus lacrimalis de l'os lacrymal.

Le conduit lacrymo-nasal

C'est un conduit osseux creusé entre le sinus maxillaire latéralement, et la cavité nasale médialement. Long de 12 à 15 mm, il est oblique en bas, en arrière et médialement, et s'ouvre dans la cavité nasale à la partie supérieure du méat nasal inférieur, environ 1 cm en arrière de la tête du cornet nasal inférieur.

Il est limité par : latéralement, le sillon lacrymal de la face médiale du maxillaire et le hamulus lacrimalis de l'os lacrymal ; médialement par l'os lacrymal en haut, le processus lacrymal du cornet nasal inférieur en bas.

L'ensemble de ces voies lacrymales est tapissé par une muqueuse qui présente de nombreux replis ou valvules. La principale est située au niveau de l'orifice inférieur du conduit lacrymo-nasal, c'est le pli lacrymal (*valvule de Hasner*).

Ces voies sont explorables radiologiquement en s'aidant de produit radio-opaque iodé, injecté par les points lacrymaux.

Chapitre 15

Vascularisation et innervation sensitive du contenu orbitaire

A Ducasse

Vascularisation du contenu orbitaire

L'artère ophtalmique (figs. 15-1 et 15-2)

La vascularisation artérielle du contenu orbitaire est assurée principalement par l'artère ophtalmique et ses branches. Elle présente une grande variabilité qui rend difficile toute systématisation.

Origine

C'est une branche collatérale de la partie cérébrale de l'artère carotide interne. Elle se détache de sa face antérieure lorsque celle-ci émerge de la loge caverneuse et se recourbe en arrière pour donner naissance à ses branches terminales. Son calibre moyen à l'origine est de 2 mm.

Trajet

Elle présente trois segments :

Segment intra-crânien

C'est le segment dans lequel l'artère chemine dans la fosse crânienne antérieure (*étage moyen de la base du crâne*), sous le nerf optique.

Segment intra-canalaire

Située dans le canal optique, l'artère est placée au-dessous, puis sur le bord latéral du nerf optique, séparé du nerf par la dure-mère.

Segment orbitaire

C'est le plus long, il est lui même subdivisé en trois parties.

Partie latéro-optique

L'artère longe la face latérale du nerf optique

Partie supra- ou infra-optique

L'artère croise le nerf optique dans le sens latéro-médial et d'arrière en avant. Habituellement, elle le croise en passant au-dessus de lui, parfois en passant au-dessous du nerf : ces sous-croisements se rencontrent dans environ 20 % des cas. Au niveau du croisement, l'artère entre en rapport également avec le ganglion ciliaire situé sur la face latérale du nerf, le nerf nasociliaire qui surcroise le nerf optique et le muscle droit supérieur en haut.

Partie médio-optique

L'artère est plus médiale que le nerf optique et s'en écarte pour se diriger vers la paroi médiale de l'orbite. Elle présente alors une vaste boucle qui la conduit au bord inférieur du muscle oblique supérieur. Le plus souvent, elle sort alors du cône fascio-musculaire en passant entre ce muscle et le muscle droit médial, puis chemine sur la paroi médiale de l'orbite, passant sous la trochlée du muscle oblique supérieur, jusqu'à sa terminaison.

Terminaison

Au niveau de l'angle supéro-médial de l'orbite, l'artère perfore le septum et se termine en une ou plusieurs artères frontales [supra-orbitaire ou frontale latérale et supra-trochléaire ou frontale médiale] et une artère dorsale du nez qui va s'anastomoser avec l'artère angulaire, branche terminale de l'artère faciale. Son calibre terminal est en moyenne de 1,3 mm.

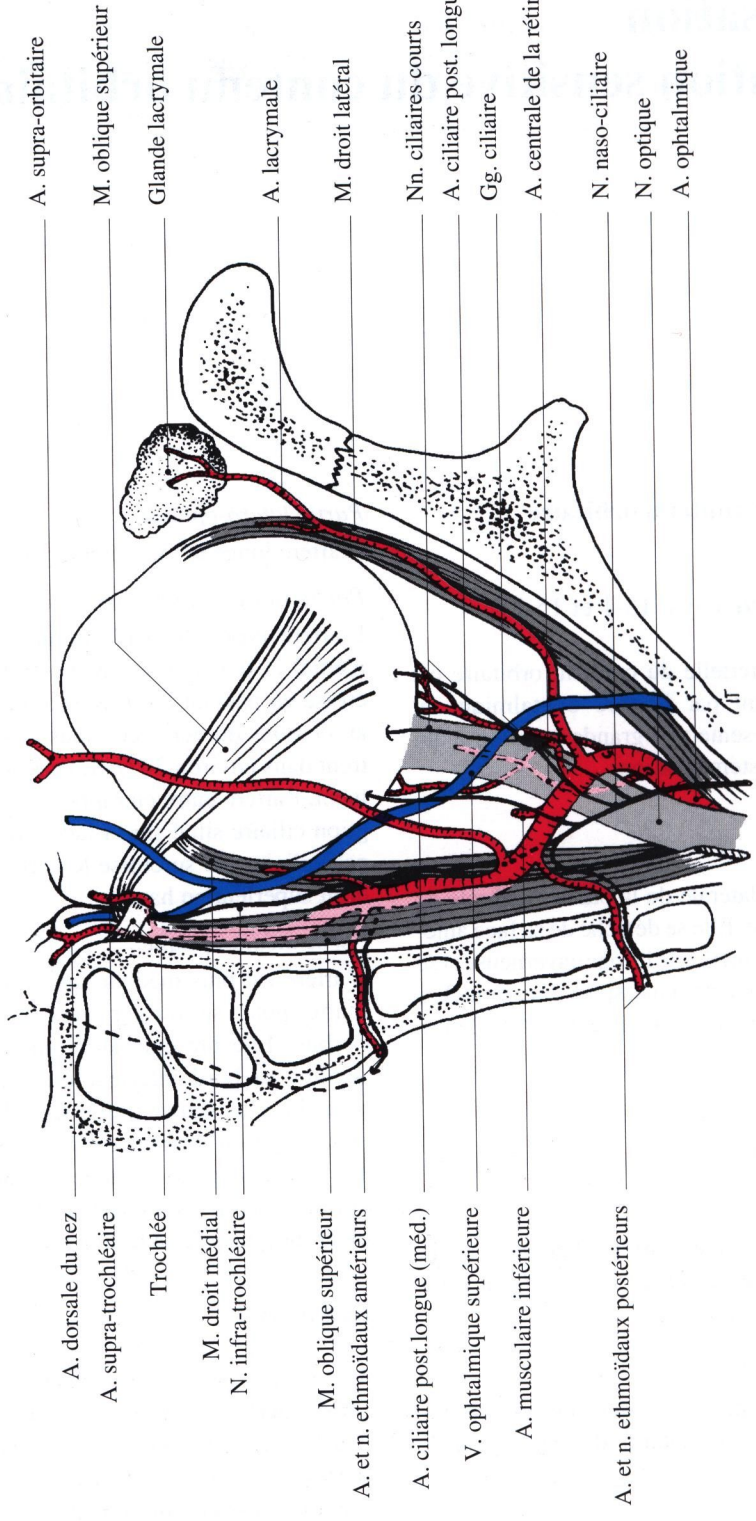

Fig. 15-1. Vue supérieure de l'orbite après ablation des muscles releveur de la paupière supérieure et droit supérieur

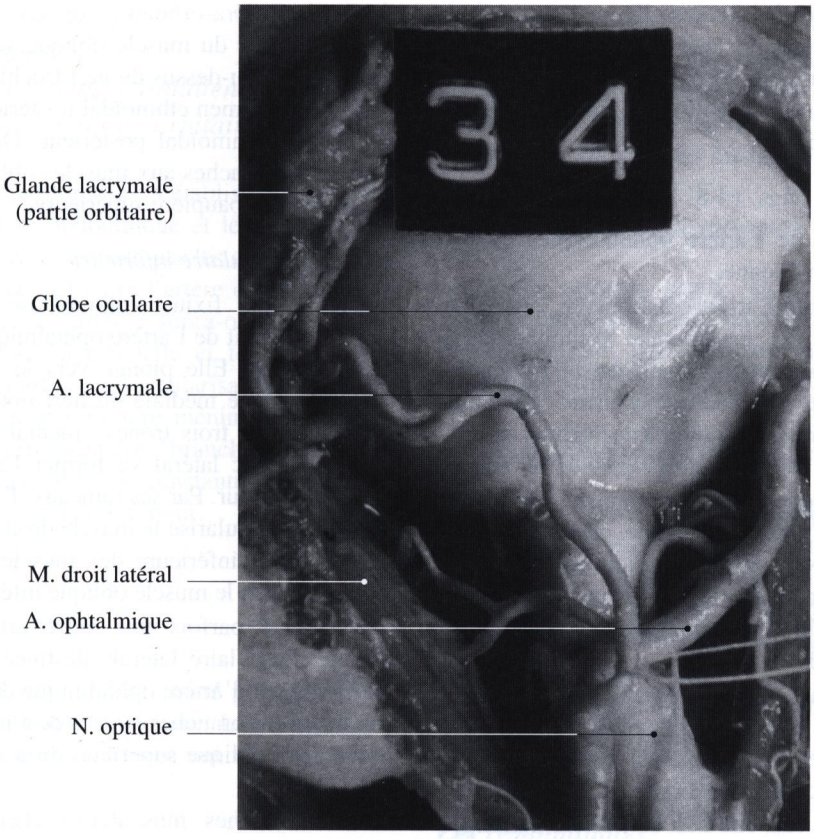

Fig. 15-2. Dissection de l'orbite gauche. Vue supérieure après ablation des muscles releveur de la paupière supérieure et droit supérieur

Branches collatérales

Nombreuses, elles présentent une grande variabilité dans leur origine et leur trajet ; certaines sont inconstantes.

Le type de croisement avec le nerf optique semble avoir un rôle prépondérant dans l'organisation du système artériel orbitaire.

Ces branches vascularisent le globe oculaire et les annexes, certaines sont à destinée extra-orbitaire.

Nous les décrirons d'arrière en avant, en se rappelant que l'origine de ces artères est variable.

Les artères du nerf optique

Ce sont les artères piales, fines, qui assurent la vascularisation du nerf dans sa partie postérieure, en arrière de la pénétration de l'artère centrale de la rétine.

L'artère centrale de la rétine

Dans 50 % des cas, elle naît directement de l'artère ophtalmique, le plus souvent avant, ou au niveau du croisement avec le nerf optique. Sinon, elle naît de l'artère ciliaire longue médiale, exceptionnellement d'une autre artère : ciliaire longue latérale ou musculaire inférieure.

D'un calibre moyen de 0,2 mm, elle longe le nerf optique puis pénètre dans ce nerf, toujours par sa face inférieure, de 8 à 12 mm en arrière de la papille.

Dans sa partie antérieure, intra-neurale, elle assure la vascularisation du nerf. Elle se dirige au centre du nerf vers la papille où elle se divise en ses quatre rameaux terminaux.

Les artères ciliaires postérieures longues

Au nombre de deux, médiale et latérale, elles naissent habituellement de l'artère ophtalmique, avant le croisement, parfois au niveau ou après ce croisement pour l'artère ciliaire médiale.

Elles se dirigent vers le globe oculaire le long du nerf optique, l'artère ciliaire latérale suivant sa face latérale, la ciliaire médiale sa face médiale après être passée sous le nerf.

D'un calibre moyen de 0,3 mm, elles donnent, près du globe oculaire, de nombreuses branches des-

tinées à la choroïde : les artères ciliaires postérieures courtes, puis perforent la sclère de part et d'autre de la papille et cheminent jusqu'au corps ciliaire où elles se divisent et s'unissent pour former le grand cercle artériel de l'iris.

L'artère lacrymale (figs. 14-8, 15-1 et 15-2)

Elle provient soit de l'artère ophtalmique, soit de l'artère méningée moyenne.

Lorsqu'elle naît de l'artère ophtalmique, cas le plus fréquent (82 %), c'est une branche volumineuse de 1 mm de diamètre, qui émerge au niveau du croisement avec le nerf optique. Elle se dirige en avant et latéralement, le long du bord supéro-latéral de l'orbite, au-dessus du muscle droit latéral, jusqu'à la glande lacrymale.

Elle reçoit fréquemment un rameau anastomotique issue de l'artère méningée moyenne. Elle contracte des rapports étroits avec le nerf lacrymal. Au cours de son trajet, elle fournit des branches musculaires au muscle droit supérieur et surtout au muscle droit latéral.

Elle se termine dans la glande d'où repartent quelques artérioles pour le muscle releveur de la paupière supérieure et les paupières, participant à la constitution des arcades palpébrales.

Dans 18 % des cas, elle naît de l'artère méningée moyenne : elle pénètre alors dans l'orbite par un orifice osseux propre creusé dans la paroi orbitaire latérale (*canal de Hyrtl*) ou la partie latérale de la fissure orbitaire. De diamètre plus faible, elle ne participe que peu à la vascularisation musculaire.

Ces artères méningo-lacrymales se rencontrent plus fréquemment lorsque l'artère ophtalmique a sous-croisé le nerf optique. Elles s'associent volontiers à l'existence d'une artère surnuméraire : l'artère musculaire latérale destinée au muscle droit latéral.

Enfin, il existe parfois simultanément deux artères lacrymales : l'une issue de l'artère ophtalmique, l'autre de l'artère méningée moyenne.

L'artère supra-orbitaire

Née de l'artère ophtalmique, elle sort rapidement du cône fascio-musculaire en passant entre les muscles droit supérieur et oblique supérieur, puis elle chemine à côté du nerf frontal, à la surface du muscle releveur de la paupière supérieure auquel elle donne des rameaux. Elle sort de l'orbite par le foramen ou l'incisure supra-orbitaire, accompagnée par le nerf supra-orbitaire et se ramifie dans les téguments du front.

L'artère ethmoïdale postérieure

Inconstante, elle naît soit de l'artère ophtalmique, soit de l'artère supra-orbitaire, sort du cône et croise le bord supérieur du muscle oblique supérieur, en passant souvent au-dessus du nerf trochléaire. Elle gagne ensuite le foramen ethmoïdal postérieur, accompagné par le nerf ethmoïdal postérieur. Dans l'orbite, elle donne des branches aux muscles oblique supérieur et releveur de la paupière supérieure.

L'artère musculaire inférieure

D'une grande fixité, volumineuse (1 mm de diamètre), elle naît de l'artère ophtalmique aussitôt après le croisement. Elle plonge vers le fond de l'orbite, croisant la face médiale du nerf optique et se divise rapidement en trois troncs : médial, latéral et postérieur. Le tronc latéral va former l'artère du muscle oblique inférieur. Par ses rameaux, l'artère musculaire inférieure vascularise le muscle droit inférieur en totalité, la partie inférieure des muscles droit latéral et droit médial et le muscle oblique inférieur.

Il existe parfois une autre artère musculaire : l'artère musculaire latérale destinée au muscle droit latéral. Enfin, l'artère ophtalmique donne au cours de son trajet des branches isolées destinées aux muscles, notamment oblique supérieur, droit supérieur et droit médial.

Les branches musculaires cheminent dans les muscles d'arrière en avant. Au niveau du tendon terminal des muscles droits, elles se poursuivent par un ou deux rameaux qui cheminent sous la conjonctive et donnent des rameaux perforants qui gagnent le grand cercle artériel de l'iris : ce sont les artères ciliaires antérieures.

L'artère ethmoïdale antérieure

Elle naît de l'artère ophtalmique, habituellement directement en regard du foramen ethmoïdal antérieur, après que l'artère ophtalmique soit sortie du cône.

Pratiquement d'emblée extra-orbitaire, elle donne parfois une branche au muscle oblique supérieur et gagne la cavité nasale. Elle est accompagnée par le nerf ethmoïdal antérieur.

Les artères palpébrales

Au nombre de deux, supérieure et inférieure, elles naissent isolément ou par un tronc commun de l'artère ophtalmique, sous la trochlée du muscle oblique supérieur.

L'artère supérieure gagne la paupière supérieure où elle forme deux arcades ; l'artère inférieure, plus longue, passe en arrière du tendon direct du ligament palpébral médial et gagne la paupière inférieure (voir chap. 14).

Anastomoses des branches de l'artère ophtalmique. Participation du système carotidien externe à la vascularisation orbitaire

De nombreuses anastomoses s'établissent entre les branches de l'artère ophtalmique et les artères péri-orbitaires : au niveau méningé par les artères ethmoïdales, au niveau cutané entre l'artère dorsale du nez et l'artère faciale, les artères supra-orbitaire, infra-orbitaire, temporale superficielle et temporale profonde antérieure. Parfois, la vascularisation lacrymale est prise en charge par l'artère méningée moyenne. Enfin, l'artère infra-orbitaire, branche de l'artère maxillaire, participe de façon constante à la vascularisation du muscle oblique inférieur.

Les veines

Le retour veineux orbitaire est assuré principalement par la veine ophtalmique supérieure. Les veines ophtalmiques moyenne et inférieure ont un rôle moins important.

La veine ophtalmique supérieure (fig. 15-1)

Formée par la réunion de deux racines au niveau de l'angle supéro-médial de l'orbite, elle chemine d'avant en arrière jusqu'à la fissure orbitaire supérieure.

La racine supérieure, issue des veines supra-orbitaire et supra-trochléaire pénètre dans l'orbite par le foramen ou l'incisure supra-orbitaire puis longe le toit de l'orbite. La racine inférieure, plus courte, prolonge la veine angulaire. Ces deux racines se réunissent en arrière de la trochlée du muscle oblique supérieur. La veine ophtalmique supérieure ainsi constituée pénètre dans le cône musculaire et se dirige oblique en bas, en arrière et latéralement vers la fissure orbitaire supérieure. Elle est placée entre le muscle droit supérieur en haut et le nerf optique qu'elle croise, en bas. Elle traverse la partie large de la fissure sans passer dans l'anneau tendineux commun et se jette dans le sinus caverneux.

Elle reçoit de nombreuses branches au cours de son trajet, notamment :
– *les veines vorticineuses supérieures*, drainant le réseau choroïdien ;
– *les veines musculaires* des muscles releveur de la paupière supérieure et droit supérieur ;
– *la veine lacrymale* ;
– habituellement *la veine centrale de la rétine*, qui émerge du nerf optique un peu en arrière du point de pénétration de l'artère centrale ;
– *les veines épisclérales* médiale et postéro-latérale.

La veine ophtalmique moyenne

Issue des muscles droits latéral et inférieur, elle gagne le sinus caverneux, en traversant l'anneau tendineux commun, puis la fissure orbitaire supérieure. Elle reçoit parfois la veine centrale de la rétine.

La veine ophtalmique inférieure

Issue de la partie antéro-médiale du plancher de l'orbite, elle se jette après un trajet oblique en arrière dans la veine ophtalmique supérieure. Parfois, elle gagne isolément le sinus caverneux en traversant la fissure orbitaire supérieure, sans passer dans l'anneau tendineux commun.

Enfin, la région du plancher orbitaire se draine en partie par la veine faciale.

Les lymphatiques

Il existe deux grandes voies de drainage lymphatique.
– La voie latérale draine les deux tiers latéraux des deux paupières, la conjonctive bulbaire, la glande lacrymale ; elle gagne les nœuds lymphatiques parotidiens.
– La voie médiale draine le tiers médial des deux paupières, une grande partie du sac lacrymal. Elle gagne les nœuds lymphatiques submandibulaires.

Innervation sensitive du contenu orbitaire et des annexes du globe oculaire

Elle est assurée par les trois branches du nerf ophtalmique qui ont traversé la fissure orbitaire supérieure (fig. 12-2).

Le nerf frontal (figs. 10-1, 14-4 et 14-5)

Il chemine sur le muscle releveur de la paupière supérieure, puis se divise 5 mm en arrière du rebord orbitaire supérieur en deux rameaux : le nerf supra-

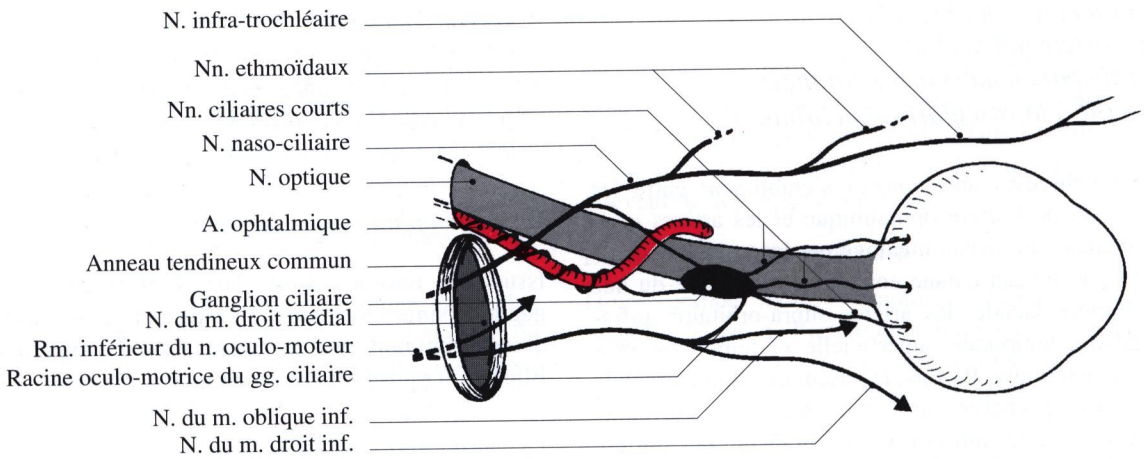

Fig. 15-3. Le ganglion ciliaire

orbitaire, qui sort de l'orbite par le foramen ou l'incisure supra-orbitaire, et le nerf supra-trochléaire. Ces deux branches vont prendre en charge l'innervation sensitive de la région frontale et des deux tiers médiaux de la paupière supérieure.

Le nerf lacrymal (figs. 14-4 et 14-5)

Il suit le bord supéro-latéral de l'orbite et gagne la glande lacrymale. Des filets nerveux émergent de la glande et se terminent dans le tiers latéral de la paupière supérieure et la peau de la région temporale.

Le nerf naso-ciliaire (figs. 9-4, 9-5 et 15-1)

Il est intra-conique. Il se porte en avant et médialement, croisant par au-dessus le nerf optique. Il croise plusieurs fois l'artère ophtalmique. Arrivé dans la partie antérieure de l'orbite, il se termine en deux rameaux : le nerf infra-trochléaire qui suit l'artère ophtalmique et innerve la région de l'angle médial, et le nerf ethmoïdal antérieur qui suit l'artère ethmoïdale antérieure.

Au cours de son trajet, le nerf naso-ciliaire a donné naissance aux deux nerfs ciliaires longs qui pénètrent dans le globe oculaire et vont au corps ciliaire, au nerf ethmoïdal postérieur qui accompagne l'artère ethmoïdale postérieure, et à la racine sensitive du ganglion ciliaire.

Le ganglion ciliaire (gg. ophtalmique) (fig. 15-3)

Situé sur la face latérale du nerf optique, il reçoit trois branches afférentes ou racines :

Une racine oculo-motrice

Issue du rameau inférieur du nerf oculo-moteur, elle contient les fibres pré-ganglionnaires para-sympathiques destinées au muscle ciliaire et au sphincter de l'iris.

Une racine sensitive

Elle est issue du nerf naso-ciliaire.

Une racine sympathique

Elle contient les fibres post-ganglionnaires sympathiques. Les fibres sympathiques destinées au globe oculaire naissent de la colonne latérale de la moelle thoracique haute (C7 à T2 = centre cilio-spinal). Les fibres pré-ganglionnaires gagnent le ganglion cervical crânial du tronc sympathique, où elles font relais. Les fibres post-ganglionnaires vont au ganglion ciliaire en suivant les vaisseaux : artère carotide interne et artère ophtalmique. Ces fibres traversent le ganglion ciliaire sans y faire à nouveau relais, à la différence des fibres para-sympathiques qui s'arrêtent dans le ganglion et en repartent sous la forme de fibres post-ganglionnaires.

Les branches efférentes du ganglion ciliaire sont les nerfs ciliaires courts qui gagnent le globe (figs. 15-1 et 15-3) : ils contiennent des fibres post-ganglionnaires sympathiques et para-sympathiques. Les premières vont innerver le muscle dilatateur de l'iris et sont responsables de la mydriase. Les secondes innervent le sphincter irien et le muscle ciliaire, et jouent un rôle dans le myosis et l'accommodation, phénomène permettant une vision nette de près comme de loin.

Bibliographie

Ducasse A (1992) Vascularisation de l'orbite. Encycl Med Chir (Paris) Ophtalmologie 20000,6 A20

Ducasse A, Delattre JF, Flament JB, Hureau J (1984) The arteries of the lacrymal gland. Anat Clin 6: 287-293

Lang J, Kageyama I (1990) The ophtalmic artery and its branches, measurements and clinical importance. Surg Radiol Anat 12: 83-90

Sarraco JB, Gastaud P, Ridings B, Urbaud CA (1983) The venous system of the peripheral choroid. Anat Clin 5: 177-185

Chapitre 16

Les voies visuelles extra-cérébrales

A Ducasse

Les informations visuelles perçues par la rétine sont transmises au cortex visuel primaire situé au niveau du lobe occipital. Le transfert de ces informations se fait par l'intermédiaire de structures dont l'ensemble forme les voies visuelles.

Partant du globe oculaire, les axones des cellules ganglionnaires de la rétine forment **le nerf optique**, qui pénètre dans la cavite crânienne par le canal optique (fig. 12-2). Les deux nerfs optiques, droit et gauche se réunissent au-dessus de la selle turcique pour former **le chiasma optique**, siège d'un entrecroisement partiel des fibres visuelles (fig. 16-1).

De chaque angle postérieur du chiasma naît **le tractus optique** (*bandelette optique*) qui va se terminer dans le corps géniculé latéral (*corps genouillé externe*) appartenant au thalamus. A son niveau, les axones des cellules ganglionnaires de la rétine se terminent et font synapse avec un nouveau neurone. Ces neurones issus du corps géniculé latéral vont se diriger vers le cortex visuel primaire situé au niveau de l'aire 17, le long des berges du sillon calcarin (*scissure calcarine*) du lobe occipital. Ces fibres ipsilatérales forment globalement **les radiations optiques**, intra-cérébrales. Elles sont constituées par des neurones thalamo-corticaux.

Nerf optique, chiasma optique et tractus optique sont visibles à la surface de l'hémisphère cérébral alors que les radiations optiques sont profondément enfouies dans la substance blanche de l'hémisphère.

Le nerf optique

Le nerf optique est le deuxième nerf crânien.

En fait, ce n'est pas un véritable nerf mais une expansion extra-crânienne du système nerveux central jusqu'au globe oculaire. Il est formé par les axones des cellules ganglionnaires de la rétine qui se sont regroupés au niveau du disque [ou papille] du nerf optique. Les deux nerfs optiques, obliques en arrière et médialement convergent au-dessus de la selle turcique et fusionnent pour former le chiasma optique.

Le nerf optique est donc étendu depuis la partie postérieure du globe oculaire jusqu'à l'angle antérieur du chiasma optique. Son trajet permet de lui reconnaître trois parties : intra-orbitaire, intra-canalaire et intra-crânienne. Il est entouré par des gaines qui ne sont que la continuité des méninges de l'encéphale : dure-mère, arachnoïde et pie-mère.

Rappel embryologique (fig. 13-1)

La rétine se met en place à partir du tube neural. La partie antérieure du tube neural ou prosencéphale émet de chaque côté une évagination qui va former la vésicule optique primaire. Lors de la division du prosencéphale en télencéphale et diencéphale, cette vésicule optique primaire reste rattachée au diencéphale auquel elle est unie par une portion de tube neural rétrécie et tubulaire, le pédoncule optique, futur nerf optique. La vésicule optique primaire s'invagine sur elle-même formant une vésicule optique secondaire ou cupule optique qui comprend deux feuillets, ébauches de la rétine définitive. Lors de cette invagination, le pédoncule optique se plisse et sa face inférieure se déprime en une fente, la fente embryonnaire par laquelle passe l'artère hyaloïdienne, future artère

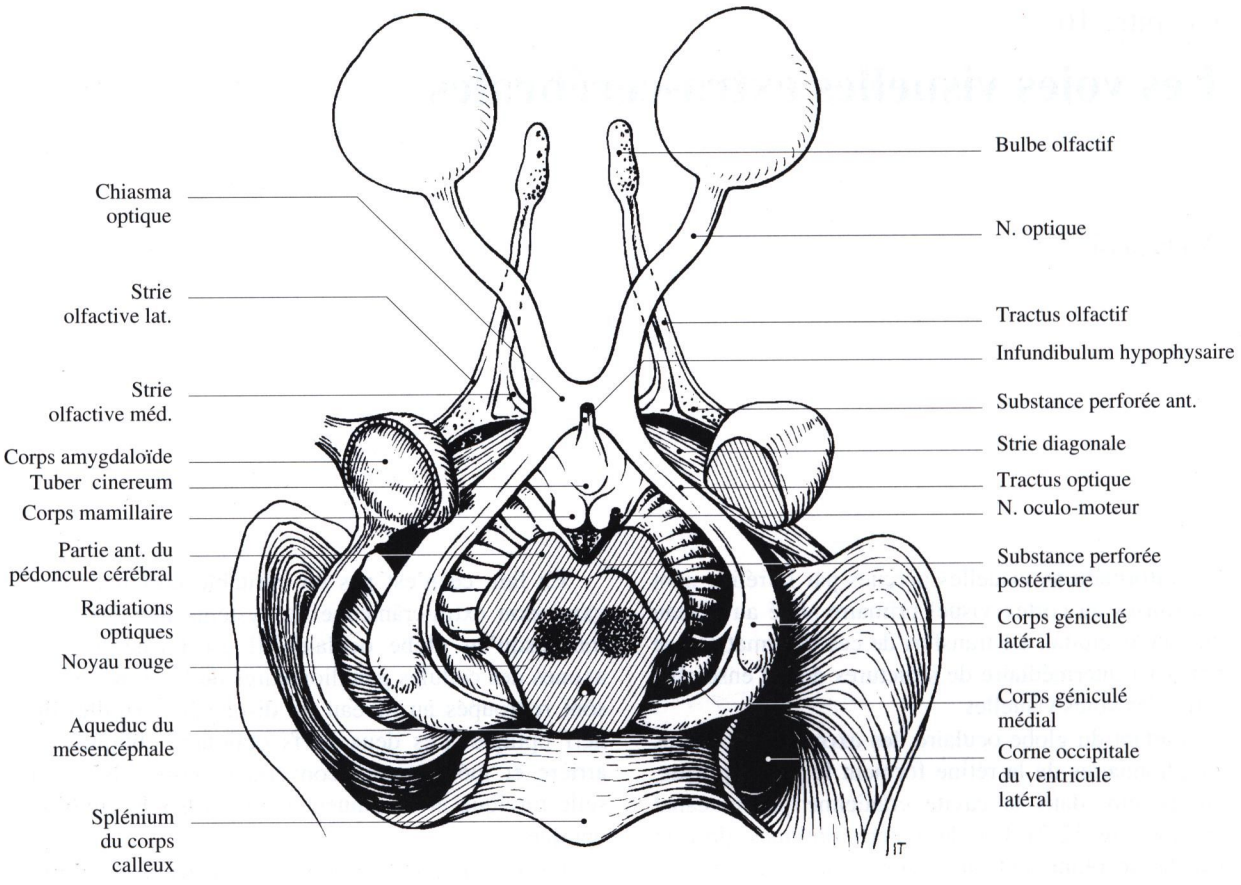

Fig. 16-1. Les voies visuelles extra-cérébrales

centrale de la rétine. La fermeture de cette fente embryonnaire, qui se situe toujours à la face inférieure du pédoncule optique, va former le nerf optique définitif. La partie terminale de l'artère hyaloïdienne est alors incorporée dans le nerf optique. La non-fermeture ou la mauvaise fermeture de cette fente aboutit aux différents colobomes chorio-rétiniens et papillaires.

Anatomie macroscopique

On divise le nerf optique en trois parties : intra-orbitaire, intra-canalaire et intra-crânienne.

La partie intra-orbitaire

Elle s'étend depuis le disque [ou papille] du nerf optique jusqu'à l'orifice exocrânien du canal optique.

Le disque du nerf optique est décrit au chapitre 13 (figs. 13-4 et 13-8).

La partie intra-orbitaire qui fait suite au disque du nerf optique, est longue d'environ 2,5 cm (voir chap. 13) ; le nerf optique est situé au centre du cône fascio-musculaire. Il présente un trajet en S avec deux courbures, une antérieure convexe latéralement et une postérieure concave latéralement. Il se dirige obliquement en arrière et médialement vers l'orifice antérieur du canal optique.

Le cône fascio-musculaire

Il est formé par les quatre muscles droits, les muscles obliques et leurs fascias. Le nerf optique forme l'axe central de la région intracônique (figs. 14-7 et 16-3). Avec lui, à l'intérieur du cône, cheminent l'artère ophtalmique et ses branches (fig. 15-1).

L'artère ophtalmique

Elle pénètre dans le cône fascio-musculaire lorsqu'elle émerge du canal optique avec le nerf optique. Elle est alors située sur le flanc inféro-latéral

du nerf. Après avoir longé le nerf optique, l'artère ophtalmique croise le nerf dans le sens latéro-médial, le plus souvent en passant au-dessus de lui, parfois en passant au-dessous du nerf. La fréquence de ces sous-croisements est d'environ 20 % (fig. 14-8). Puis l'artère ophtalmique se dirige en avant et médialement vers la paroi médiale de l'orbite et se sépare du nerf optique. Les branches collatérales de l'artère ophtalmique sont en rapport avec le nerf optique, notamment l'artère lacrymale qui se dirige vers la glande du même nom, l'artère centrale de la rétine qui naît plus précocement au niveau du croisement et qui gagne la face inférieure du nerf optique qu'elle pénètre, les artères ciliaires postérieures longues, médiale et latérale, d'où naîtront un certain nombre d'artères ciliaires courtes postérieures, l'artère supra-orbitaire et l'artère ethmoïdale postérieure qui peuvent entrer en contact avec le nerf optique.

La veine ophtalmique supérieure

Elle surcroise le nerf optique dans le sens médio-latéral (fig. 15-1) ; la veine ophtalmique inférieure sous-croise le nerf. Toutes deux se dirigent vers la fissure orbitaire supérieure (*fente sphénoïdale*).

Le nerf naso-ciliaire (figs. 9-4, 9-5 et 15-1)

Satellite de l'artère ophtalmique, il croise la face supérieure du nerf optique dans le sens latéro-médial. Il donne naissance aux nerfs ciliaires longs qui vont longer le nerf. Il émet également la racine sensitive du ganglion ciliaire (*gg. ophtalmique*). Ce ganglion est situé sur la face latérale du nerf optique et reçoit outre cette racine naso-ciliaire, une racine oculomotrice fournie par le nerf oculo-moteur et une racine sympathique (fig. 15-3). De ce ganglion partent les nerfs ciliaires courts qui longent le nerf optique jusqu'au globe oculaire où ils pénètrent dans la sclère.

Le nerf oculo-moteur

Troisième nerf crânien, il est également situé dans le cône fascio-musculaire. Il est divisé en deux rameaux (fig. 14-4) : le rameau supérieur est destiné au muscle droit supérieur et au muscle élévateur de la paupière supérieure à distance du nerf optique ; le rameau inférieur innerve les muscles droit médial, droit inférieur, oblique inférieur et fournit la racine oculomotrice du ganglion ciliaire. Il est en rapport avec la face latérale du nerf optique.

Tout à fait en arrière, à la partie postérieure du cône fascio-musculaire, le nerf abducens (VI) se termine très rapidement dans le muscle droit latéral.

La partie intra-canalaire

Le nerf optique sort de l'orbite par le canal optique qu'il traverse de dehors en dedans pour se rendre dans la région intra-crânienne. Le canal optique est long de 0,6 à 1 cm et est limité latéralement par le corps de l'os sphénoïde, en haut et en bas par les deux racines, supérieure et inférieure, de la petite aile de cet os. Dans le canal, le nerf optique, toujours entouré de ses gaines méningées, est accompagné par l'artère ophtalmique située au niveau de son bord inférieur qu'elle sous-croise pour venir se placer sur son flanc inféro-latéral. Elle est accompagnée par son plexus sympathique.

Le sinus sphénoïdal peut envahir les racines de la petite aile. Dans cette hypothèse, une sinusite sphénoïdale peut s'accompagner d'inflammation du nerf optique (névrite optique rétro-bulbaire)

La partie intra-crânienne

Longue d'environ 1 cm, elle représente la partie terminale du nerf optique qui rejoint le chiasma optique. Situé dans l'espace sub-arachnoïdien, le nerf entre en rapport avec la partie cérébrale de l'artère carotide interne qui émerge du sinus caverneux et se termine en ses rameaux terminaux après avoir donné l'artère ophtalmique. Le nerf optique est en contact avec la substance perforée antérieure (*espace perforé antérieur*) située à la face inférieure de l'hémisphère cérébral, limitée par les stries olfactives, médiale et latérale, le tractus optique en arrière, le pôle antérieur du lobe temporal et le sillon latéral (*scissure de Sylvius*) en arrière et latéralement (fig. 16-1). L'artère cérébrale antérieure, rameau terminal de l'artère carotide interne entre en rapport à ce niveau avec la face supérieure du nerf optique. Plus en arrière, le chiasma optique est en rapport avec le diaphragme de la selle (*tente de l'hypophyse*) et avec l'infundibulum hypophysaire (*tige pituitaire*).

Les gaines du nerf optique

Partie intégrante du système nerveux central, le nerf optique est entouré par les méninges cérébrales : dure-mère, arachnoïde et pie-mère.

La dure-mère est la membrane la plus externe ; elle entoure le nerf optique depuis le disque [papille] du nerf optique jusqu'à l'orifice intra-crânien du canal optique. Au niveau de l'orifice exocrânien du canal optique, elle se divise en deux feuillets : le feuillet

externe se poursuit avec le périoste orbitaire, tandis que le feuillet interne entoure seul le nerf optique dans sa portion intra-canalaire et se poursuit avec la dure-mère crânienne. La pie-mère est la seule méninge qui entoure le nerf optique dans sa portion intra-crânienne, située dans l'espace sub-arachnoïdien.

Vascularisation du nerf optique

Vascularisation artérielle

Elle est assurée par un système axial constitué par des branches de l'artère centrale de la rétine après sa pénétration dans le nerf et par un système périphérique formé par les artères piales issues de l'artère ophtalmique ou de ses branches ; seul ce système périphérique existe en arrière du point de pénétration de l'artère centrale de la rétine dans le nerf, situé toujours à la face inférieure du nerf optique, de 8 à 12 mm en arrière du disque [ou papille]. La partie intra-crânienne peut bénéficier de rameaux issus de l'artère hypophysaire supérieure.

Vascularisation veineuse

Elle est assurée par la veine centrale de la rétine et des veines piales, drainant le sang veineux vers le sinus caverneux.

Anatomie fonctionnelle

Le nerf optique contient en son sein tous les axones des cellules visuelles de la rétine d'un œil. La section du nerf optique aboutit à une cécité définitive monoculaire. Cette cécité peut se voir en particulier dans les traumatismes avec fracture des parois du canal optique. Le nerf optique peut être visualisé dans sa portion intra-orbitaire par tomodensitométrie et également par examen en résonance magnétique.

Le chiasma optique (figs. 16-1 et 16-2)

Anatomie macroscopique

Lame rectangulaire de substance blanche, située au-dessus de la selle turcique, le chiasma optique reçoit au niveau de ses angles antérieurs les deux nerfs optiques et émet à partir de ses angles postérieurs, les deux tractus optiques, ce qui lui donne une forme en X allongé.

Sa face antéro-supérieure

Elle entre dans la constitution du plancher du troisième ventricule. En avant, la lame terminale (*lame sus-optique*) vient fermer le troisième ventricule en formant sa paroi antérieure. La partie postérieure de cette face antéro-supérieure est donc directement en contact avec le liquide cérébro-spinal du troisième ventricule. En arrière, le plancher du 3e ventricule est constitué par l'infundibulum hyphophysaire, la région du tuber cinereum puis les corps mamillaires (*tubercules mamillaires*).

Sa face postéro-inférieure

Elle baigne dans le liquide cérébro-spinal de la citerne chiasmatique. Elle entre rapport avec la loge hypophysaire, formée par la selle turcique, fermée en haut par le diaphragme sellaire constitué de dure-mère. Dans cette loge se trouve l'hypophyse.

Le bord antérieur

Il reçoit de chaque côté la terminaison du nerf optique.

Le bord postérieur

Il émet de chaque côté le tractus optique.

Le bord latéral

Compris entre le nerf optique et le tractus optique, il est en rapport avec l'artère carotide interne et sa terminaison juste au-dessous de la substance perforée antérieure et au-dessus de la loge caverneuse.

Vascularisation

Le chiasma optique reçoit des rameaux des artères cérébrale antérieure et communicante antérieure.

Anatomie fonctionnelle

Le chiasma optique est une zone de décussation partielle des fibres optiques. Les fibres issues de la rétine

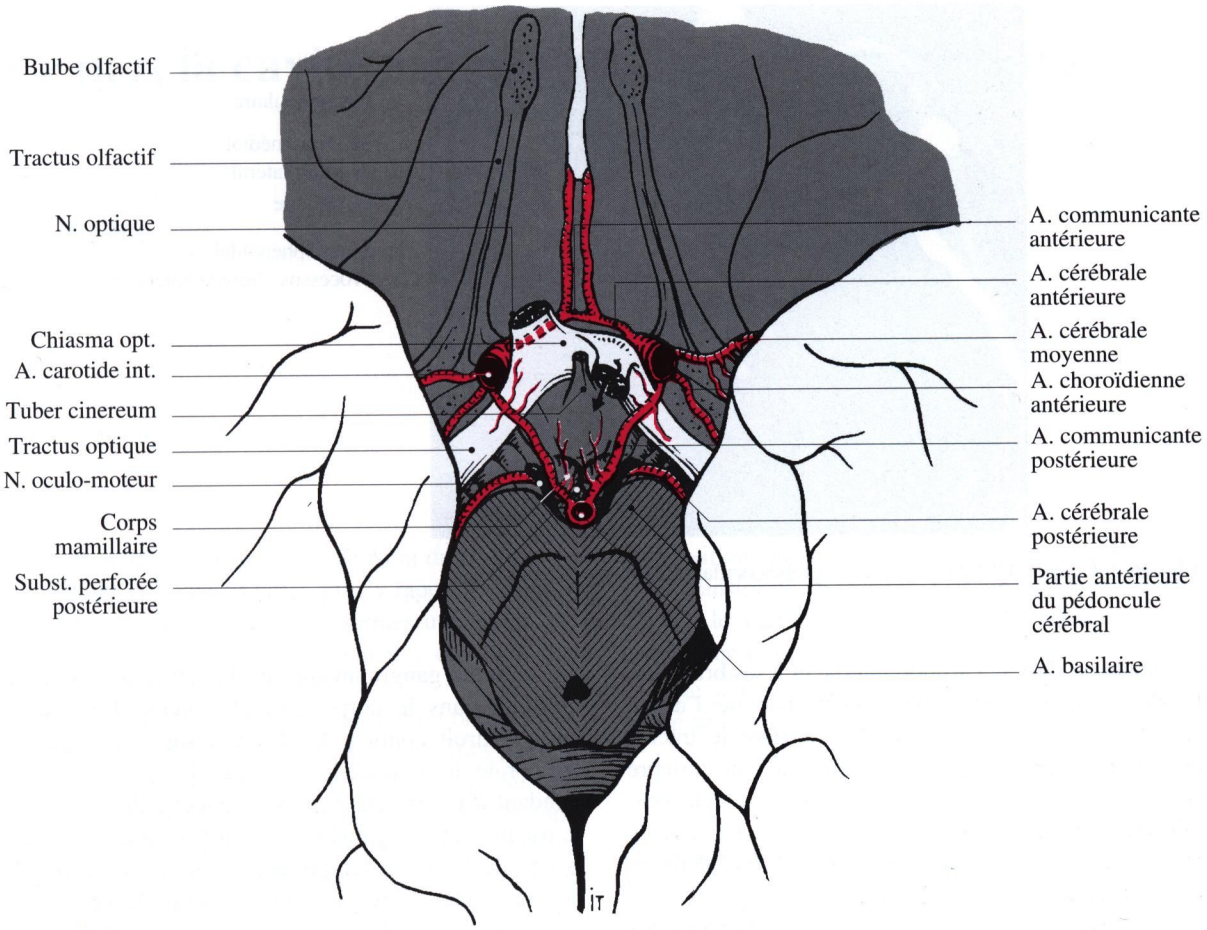

Fig. 16-2. Rapports vasculaires des voies visuelles extra-cérébrales

temporale, correspondant à l'hémi-champ visuel nasal, restent ipsilatérales et ne décussent pas au niveau du chiasma optique. Les fibres issues de la rétine nasale, correspondant au champ visuel temporal, décussent au niveau du chiasma optique et vont se retrouver dans le tractus optique contro-latéral. Cette décussation partielle fait qu'à partir du chiasma optique les voies optiques vont contenir un hémi-champ visuel controlatéral : l'hémi-champ visuel gauche dans le tractus et les radiations optiques droites, l'hémi-champ visuel droit dans le tractus et les radiations optiques gauches. Les fibres maculaires sont à la fois directes et croisées.

Du fait de cette décussation partielle, les pathologies chiasmatiques, et en particulier les compressions par des tumeurs d'origine le plus souvent hypophysaire, vont entraîner un écrasement des fibres des hémi-rétines nasales qui se croisent à l'intérieur du chiasma optique et sont responsables d'une hémianopsie bitemporale, caractéristique des lésions chiasmatiques.

Les tractus optiques (*bandelettes optiques*) (fig. 16-1)

Anatomie macroscopique

Issus du bord postérieur du chiasma optique, ils vont se terminer dans le thalamus au niveau du corps géniculé latéral en contournant le mésencéphale.

Chaque tractus optique quitte le chiasma optique et va former la limite postéro-médiale de la substance perforée antérieure. Il répond à ce niveau à la partie

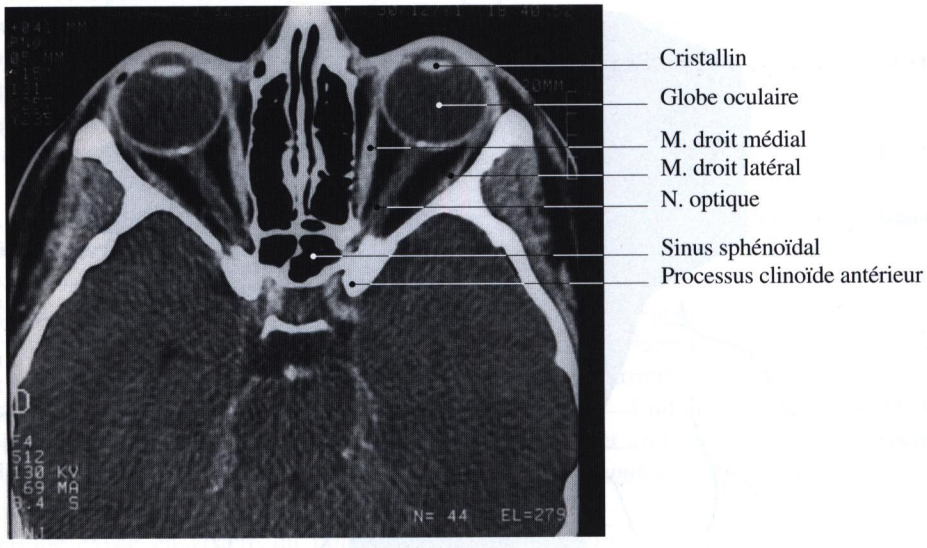

Fig. 16-3. Coupe TDM passant par les globes oculaires et les nerfs optiques

terminale de l'artère carotide interne et à ses branches. L'artère communicante postérieure, née de l'artère carotide interne, croise d'avant en arrière le tractus optique pour rejoindre l'artère cérébrale postérieure issue de l'artère basilaire et former ainsi le cercle artériel du cerveau (*polygone de Willis*). Le tractus optique limite en haut et en avant le mésencéphale, et entre en rapport avec les pédoncules cérébraux et la substance perforée postérieure prolongée en avant par le plancher du troisième ventricule formé par la région du tuber cinereum et l'infundibulum hypophysaire.

Plus en arrière, le tractus optique contourne le pédoncule cérébral dans la fissure transverse du cerveau (*fente cérébrale de Bichat*) et vient se terminer dans le corps géniculé latéral (*corps genouillé externe*) situé à la partie postérieure et inférieure du thalamus. Une partie des fibres peut gagner le colliculus supérieur (*tubercule quadrijumeau antérieur*) en empruntant le bras du colliculus supérieur (*bras conjonctival antérieur*).

Vascularisation

Le tractus optique recoit des rameaux vasculaires de l'artère communicante postérieure et de l'artère choroïdienne antérieure.

Anatomie fonctionnelle

Le tractus optique contient des fibres visuelles issues des cellules ganglionnaires de la rétine qui vont se terminer dans le corps géniculé latéral. Le tractus optique droit contient les fibres issues de la rétine temporale droite et de la rétine nasale gauche, correspondant à l'hémi-champ visuel gauche. Inversement le tractus optique gauche contient les fibres visuelles issues de la rétine temporale gauche et de la rétine nasale droite, correspondant à l'hémi-champ visuel droit. Une lésion du tractus optique sera donc responsable d'une hémianopsie latérale homonyme croisée : hémianopsie latérale homonyme gauche lors de lésion du tractus optique droit, et hémianopsie latérale homonyme droite lors de lésion du tractus optique gauche.

Il faut noter que seules 80 % des fibres des tractus optiques se terminent dans les corps géniculés latéraux ; les autres fibres se dirigent vers le colliculus supérieur où elles participent à la régulation de l'accommodation et de diverses réactions réflexes.

Les radiations optiques

A partir du corps géniculé latéral, le troisième neurone de la voie sensorielle est représenté par les radiations optiques (*r. de Gratiolet*) qui décrivent une boucle caractéristique dans la région temporale, avant d'atteindre l'aire striée (aire 17) où elles se terminent selon une rétinotopie précise.

Pour leur étude morphologique et fonctionnelle, voir le tome IV, Neuro-anatomie, chap. 33, pp. 420-422.

Chapitre 17

Le nez, la cavité nasale et les sinus para-nasaux

JF Delattre

Les termes utilisés en anatomie dérivent du latin nasus. Le mot nez et l'adjectif nasal qui s'y rapporte proviennent de cette racine latine. Les termes utilisés en clinique dérivent du grec rhis, rhinos ; on parle par exemple de rhinoscopie, de rhinite...

La cavité nasale forme un couloir étroit orienté dans le plan sagittal. Elle est divisée en deux moitiés par une cloison médiane, le septum nasal. Elle occupe au sein de la face une position centrale entre la fosse crânienne antérieure (*étage antérieur de la base du crâne*) en haut et la cavité orale en bas. Elle est en rapport latéralement avec l'orbite en haut et la région infra-orbitaire en bas, centrée par le sinus maxillaire (fig. 17-9).

Elle est anfractueuse, partiellement cloisonnée par des lames osseuses minces et arciformes, les cornets nasaux. Ces cornets s'implantent sur les faces latérales de la cavité nasale et limitent avec elles des espaces appelés méats. Ils sont destinés à augmenter la surface utile en contact avec l'air.

La cavité nasale est largement ouverte :
– en avant vers l'extérieur, au niveau de **l'ouverture piriforme** (fig. 1-1) sur laquelle s'articule le squelette cartilagineux des narines qui limite le vestibule du nez ;
– en arrière au niveau des **choanes** vers la partie nasale du pharynx (*nasopharynx*), véritable prolongement postérieur de la cavité nasale.

Les parois du squelette ostéo-cartilagineux de cette cavité sont tapissées d'une muqueuse qui lui confère deux grandes fonctions :
– respiratoire : c'est la partie initiale des voies aériennes du système respiratoire. Le rôle de la cavité nasale est de filtrer, réchauffer et humidifier l'air inspiré ainsi que de rejeter les corps étrangers qui sont retenus ;
– sensorielle : c'est l'organe de l'olfaction ; grâce à ses cellules spécialisées, la muqueuse olfactive reconnaît la composition chimique des constituants de l'air inspiré et les transforme en signaux. Ces signaux sont véhiculés par le nerf olfactif vers le bulbe olfactif et les centres nerveux.

Elle a également un rôle accessoire en tant que cavité aérienne dans la phonation.

Organogenèse

La connaissance de l'organogenèse de la cavité nasale permet de comprendre les malformations de cette partie de la face qui sont relativement fréquentes et dont les techniques de réparation sont bien codifiées. La formation de la cavité nasale est indissociable de la mise en place du palais qui cloisonne la bouche primitive ou stomodeum.

Le stomodeum (figs. 17-1 et 17-2)

Le stomodeum est une dépression tapissée d'ectoderme en continuité avec l'intestin pharyngien d'origine endodermique. La membrane bucco-pharyngienne qui les sépare à l'origine se résorbe au stade de 20 somites (26e jour) et disparaît. Il est entouré de reliefs ou bourgeons : le toit est formé par le bourgeon frontal déterminé par la saillie du télencéphale. Le plancher est constitué par les deux bourgeons mandibulaires qui reposent sur la cavité péricardique. Les murs latéraux sont formés par les deux bourgeons maxillaires (fig. 17-2a).

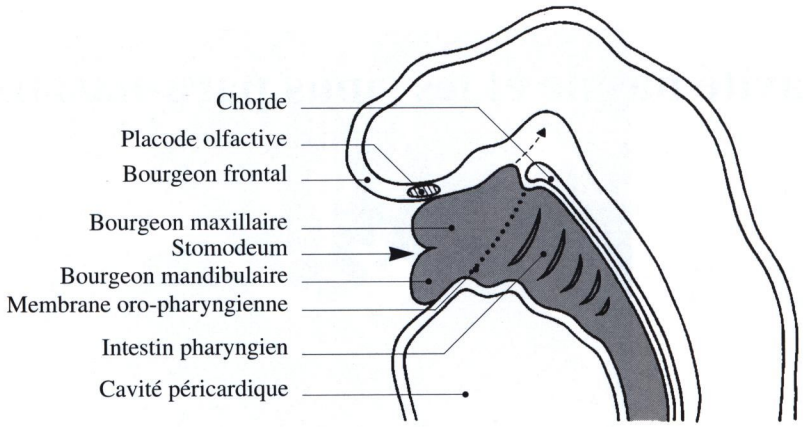

Fig. 17-1. Organogenèse de la cavité nasale : le stomodeum

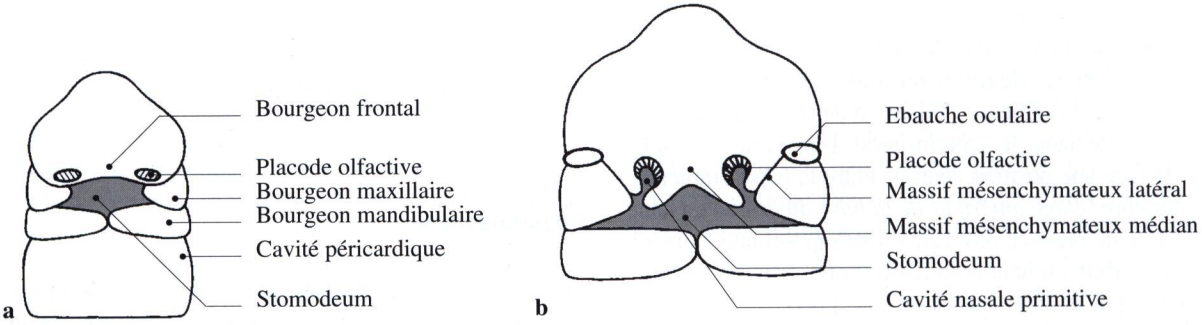

Fig. 17-2. Evolution du stomodeum. **a** Le stomodeum apparaît limité par les cinq bourgeons faciaux primitifs ; **b** invagination de la placode olfactive aboutissant à la formation de la cavité nasale primitive entre les deux massifs mésenchymateux, médian et latéral

La placode olfactive (fig. 17-2)

A la fin de la 4e semaine, apparaissent au niveau du bourgeon frontal des placodes nasales ou placodes olfactives qui se différencient à partir de l'ectoblaste. La prolifération du mésoblaste voisin transforme cette placode en gouttière antéro-postérieure. C'est la cavité nasale primitive. Dès le stade de 17 mm (46e jour) les neuroblastes de l'épithélium olfactif se différencient en cellules nerveuses qui représentent les nerfs olfactifs. Elles gagnent la région apicale de l'hémisphère correspondant. Au stade de 25 mm le bulbe olfactif commence à se différencier. Au stade de 78 mm (4e mois) les rapports entre le bulbe, les nerfs olfactifs et la lame criblée de l'os ethmoïde sont en place.

Evolution des bourgeons de la face (figs. 17-2 et 17-3)

Pendant que la gouttière nasale se développe, le bourrelet mésenchymateux périphérique se soulève et forme le bourgeon nasal latéral et le bourgeon nasal médial. Ce dernier, par coalescence avec son homologue opposé, forme un massif mésenchymateux médian. Le bourgeon latéral s'unit au bourgeon maxillaire pour former un massif mésenchymateux latéral. Ces deux massifs se soudent pour donner le palais primitif. La gouttière est ainsi transformée en sac nasal fermé en arrière par une membrane épithéliale qui prolonge en arrière le palais primitif, la membrane bucco-nasale. Cette membrane se résorbera au stade de 12 à 14 mm (38-40 jours) faisant communiquer en arrière le sac nasal avec la cavité orale

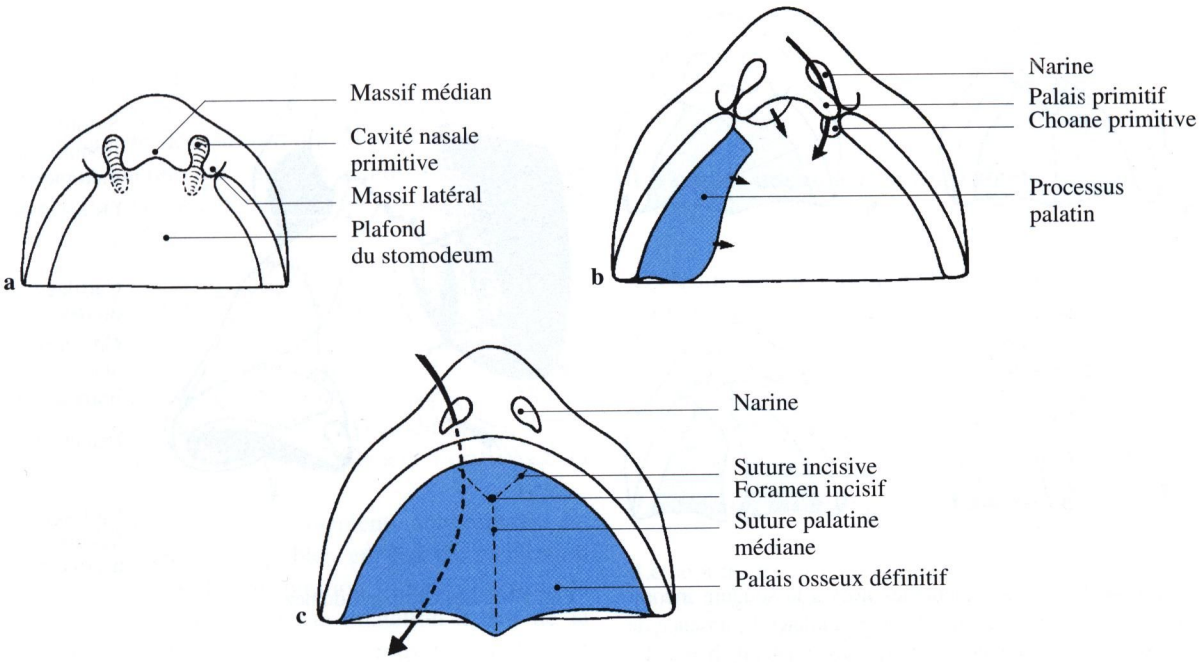

Fig. 17-3. Voute stomodéale vue par sa face inférieure. **a** La cavité nasale primitive apparaît bordée par le massif médian et le massif latéral ; **b** soudure du massif médian et du massif latéral qui aboutit à la constitution du palais antérieur ; **c** aspect du palais osseux définitif

(choanes primitives). Le sac nasal devient la cavité nasale primitive qui ne représente que la partie antéro-supérieure de la cavité nasale définitive. Le stomodeum s'ouvre donc à l'extérieur par trois orifices : deux supérieurs, pairs et symétriques, les narines, et un inférieur, impair et médian, l'orifice oral. Il n'est divisé en avant que par le palais primitif qui représente chez l'adulte la partie du maxillaire située en avant de la suture incisive visible chez le jeune enfant.

Cloisonnement de la cavité nasale (fig. 17-3)

Deux modifications vont alors survenir et transformer la cavité nasale primitive en cavité définitive beaucoup plus étendue vers l'arrière.

Un cloisonnement horizontal se fait à partir des bourgeons maxillaires qui émettent en direction médiale deux lames mésenchymateuses, les processus palatins. Celles-ci passent au-dessous des choanes primitives qui vont s'agrandir et disparaître de telle sorte qu'elles ne seront plus marquées chez l'adulte. Elle vont se souder en arrière du palais primitif et s'affronter sur la ligne médiane d'avant en arrière. La soudure médiane, qui commence au 2e mois, assez lente, aboutira au palais définitif.

Parallèlement un système sagittal apparaît au plafond du stomodeum et à la partie postérieure du palais primitif. Il s'étend en bas et en arrière en suivant la formation du palais définitif.

Ainsi se trouvent formées les deux moitiés de la cavité nasale, séparées l'une de l'autre par le septum nasal mésenchymateux où l'os et le cartilage apparaîtront plus tard. Cette cavité est séparée de la cavité orale (*c. buccale*) par le palais définitif et communique largement avec elle en arrière au niveau des choanes.

Les malformations de la face (fig. 17-4)

Les anomalies les plus fréquentes touchent la fusion des bourgeons faciaux entraînant une communication entre la cavité orale et la cavité nasale. L'absence de coalescence entre le palais primitif et le bourgeon nasal latéral entraîne une fente naso-labiale ou bec-de-lièvre. Cette anomalie peut être uni- ou bilatérale. L'absence de fusion du processus palatin entraîne une fente palatine qui peut être associée au bec-de-lièvre.

Le nez

Le nez a la forme d'une pyramide implantée au milieu de la face. Il possède un squelette ostéo-carti-

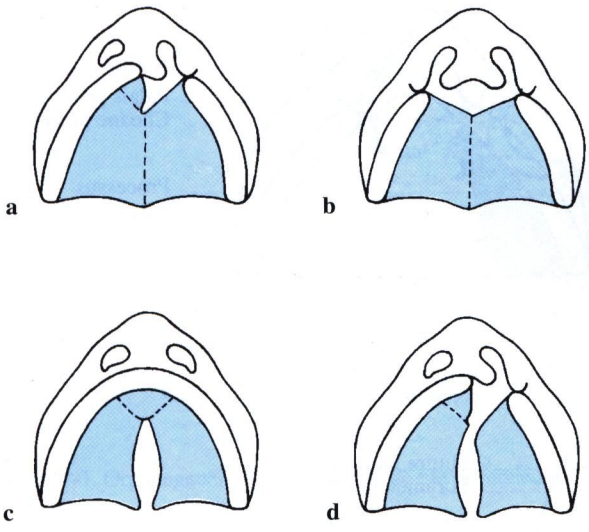

Fig. 17-4. Principales anomalies liées à la soudure incomplète des bourgeons. **a** Bec-de-lièvre unilatéral : absence de soudure du massif médian et du massif latéral, **b** bec-de-lièvre bilatéral, **c** fissure du palais osseux par absence de soudure des processus palatins, **d** bec-de-lièvre total associant un bec-de-lièvre unilatéral et une fissure du palais osseux

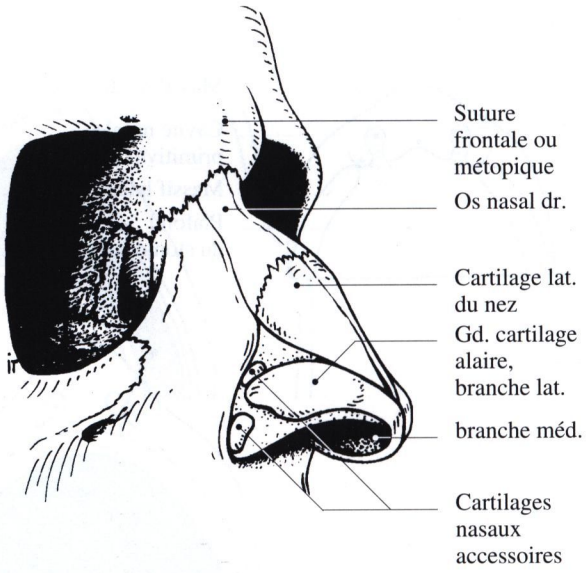

Fig. 17-5. Les cartilages du nez

lagineux recouvert par des muscles et des téguments. Il délimite la partie initiale de la cavité nasale ou vestibule.

Le socle osseux

Il constitue la base de la pyramide, formé de chaque côté par la partie antérieure du processus frontal de l'os maxillaire sur lequel s'articule l'os nasal. L'ensemble est solidement encastré dans l'angle dièdre situé à la partie médiane de l'os frontal. Ce socle osseux circonscrit l'**ouverture piriforme** (fig. 1-1), visible sur l'os sec ; elle est ovoïde et s'élargit de haut en bas. Sa partie inférieure médiane présente une saillie proéminente, l'épine nasale antérieure.

Les cartilages (fig. 17-5)

Deux cartilages, pairs et symétriques, prolongent en avant le socle osseux et donnent à la partie antérieure du nez une certaine souplesse.

Le cartilage latéral du nez

C'est une lamelle triangulaire à sommet inférieur qui prolonge en bas l'os nasal. Il constitue les parois du dos du nez de chaque coté de la ligne médiane.

Le grand cartilage alaire (cartilage de l'aile du nez)

Il forme la pointe du nez et circonscrit presque complètement l'orifice de la narine qui fait communiquer le milieu extérieur avec le vestibule du nez. Il est composé de deux branches : une branche latérale qui forme l'aile du nez et lui donne sa forme, et une branche médiale qui se recourbe pour former le bord médial de la narine.

Des cartilages accessoires

Ils peuvent être rencontrés dans les intervalles qui séparent les précédents. Du tissu fibreux comble les espaces compris entre les cartilages : il permet l'assemblage des différentes pièces entre elles et se continue avec le périoste de l'os et le périchondre des cartilages.

Les muscles

Deux muscles cutanés (*m. peauciers*) ont une action sur la partie antérieure du nez et peuvent par leur action modifier le calibre de la narine. Ils prennent leur point fixe sur le bord alvéolaire de l'os maxillaire.

Le muscle nasal

Il présente une partie transverse [m. latéral du nez] qui "sangle" les faces latérales du nez et une partie alaire [m. dilatateur des narines] qui s'insère au niveau de la branche latérale du cartilage alaire. C'est la partie active du muscle ; elle attire l'aile du nez en dehors et élargit la narine.

Le muscle abaisseur du septum nasal (m. myrtiforme)

Il est médial par rapport au précédent et s'insère à la face profonde de la peau, au niveau du septum cartilagineux. Il rétrécit transversalement l'orifice de la narine.

Normalement, ces mouvements sont limités. Ils peuvent devenir perceptibles en cas de respiration difficile ou lors de l'inspiration brutale (l'action de renifler s'accompagne d'une dilatation active de la narine). Le nerf moteur de ces muscles est le nerf facial.

Vascularisation

Elle est assurée par la terminaison de l'artère faciale qui donne une branche nasale latérale et devient l'artère angulaire. Celle-ci chemine dans le sillon naso-génien et s'anastomose très souvent avec l'artère dorsale du nez, branche terminale de l'artère ophtalmique.

Innervation

Les téguments ont une innervation sensitive qui est assurée essentiellement par le nerf ophtalmique. Le nerf principal est le nerf naso-ciliaire (*n. nasal*). Le rameau nasal externe du nerf ethmoïdal antérieur participe à cette innervation. Seule la partie latérale de l'aile du nez est innervée par les rameaux terminaux du nerf infra-orbitaire, branche du nerf maxillaire.

Anatomie clinique

Le nez, dont la forme peut être inesthétique dans l'ensemble du visage, peut faire l'objet d'interventions plastiques appelées rhinoplasties. Certains traumatismes (fracture des os nasaux) peuvent entraîner un rétrécissement de l'ouverture piriforme qui joue un rôle important dans la perméabilité nasale. Ils peuvent réclamer une correction chirurgicale destinée à rétablir la circulation de l'air.

La cavité nasale (*fosses nasales*)

C'est une cavité étroite et anfractueuse, étendue des narines en avant, jusqu'aux choanes, en arrière ; on lui décrit quatre parois : une cloison médiale, le septum nasal, une paroi latérale complexe, un toit et un plancher.

La cloison médiale : le septum nasal (fig. 17-6)

Le septum nasal (*cloison nasale*) est une lame ostéo-cartilagineuse très mince, qui sépare la cavité nasale en deux moitiés droite et gauche. Il est formé par l'assemblage de trois éléments :
– en avant, le cartilage septal complété au niveau de la pointe par le grand cartilage alaire et le tissu sous-cutané ; il correspond à la partie souple du nez ;
– à la partie moyenne, la lame perpendiculaire de l'os ethmoïde qui descend de la lame criblée ;
– en bas et en arrière, le vomer qui descend du corps de l'os sphénoïde, s'articule en bas sur toute la longueur avec la crête nasale. Le bord antérieur du vomer se divise en deux crêtes qui limitent une rainure dans laquelle s'articulent en arrière le bord postérieur de la lame perpendiculaire de l'os ethmoïde et en avant le cartilage septal.

Le septum nasal est habituellement dévié d'un côté ou de l'autre. Ces déviations, qu'elles soient congénitales ou post-traumatiques, représentent la cause la plus fréquente d'obstruction nasale et elles nécessitent parfois des gestes de résection localisée ou de septoplastie.

La paroi latérale (figs. 17-7, 17-8 et 17-9)

C'est la plus complexe. Sur cette face, s'ouvrent de nombreux orifices qu'il faut diviser en deux types :
– les uns font communiquer la cavité nasale avec les régions voisines. Ces orifices, visibles seulement sur l'os sec (recouverts par la muqueuse) livrent passage aux nerfs et aux vaisseaux ;
– les autres font communiquer la cavité nasale avec les sinus para-nasaux ; la muqueuse s'y invagine et ils sont visibles à la rhinoscopie.

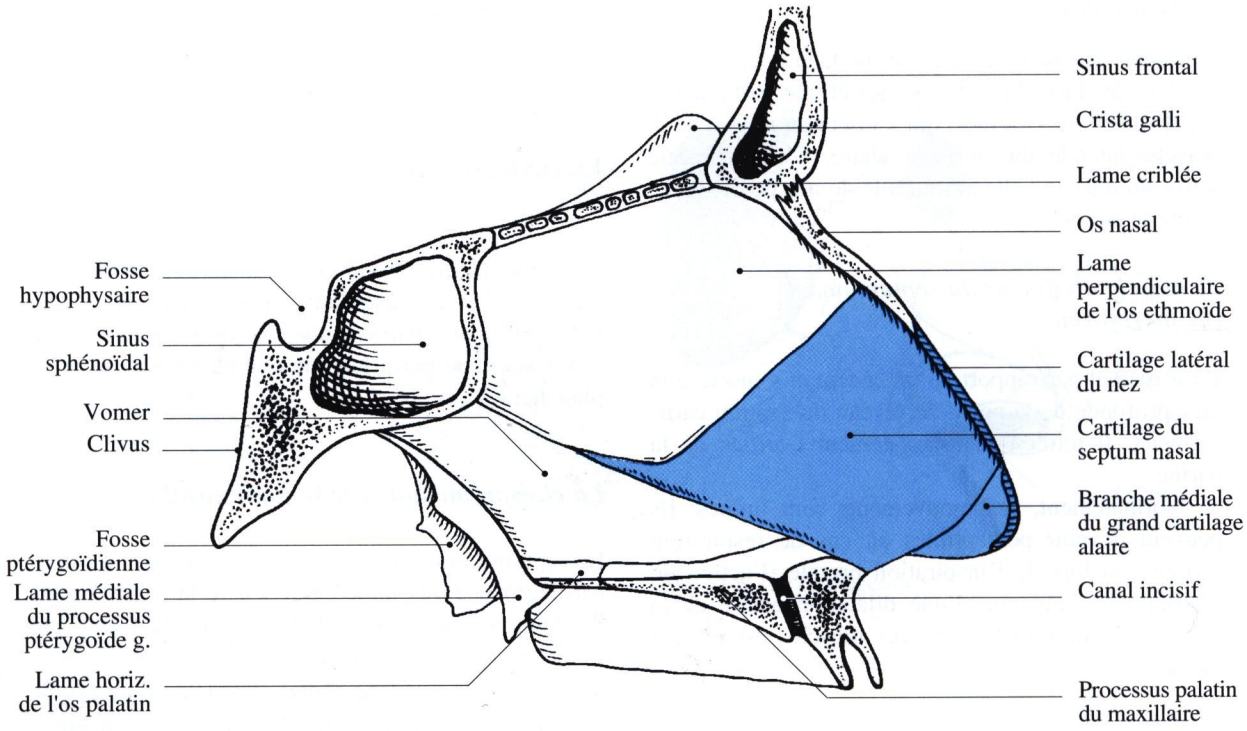

Fig. 17-6. Le septum nasal

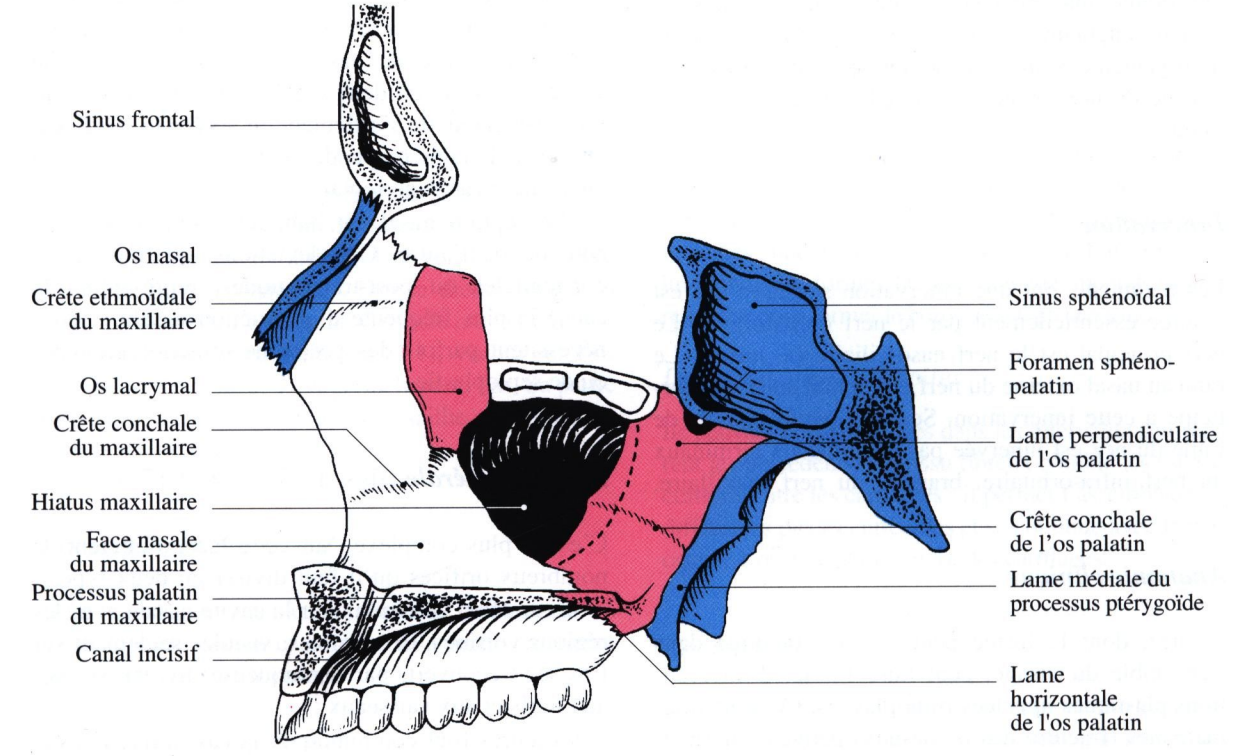

Fig. 17-7. La paroi latérale de la cavité nasale : plan latéral

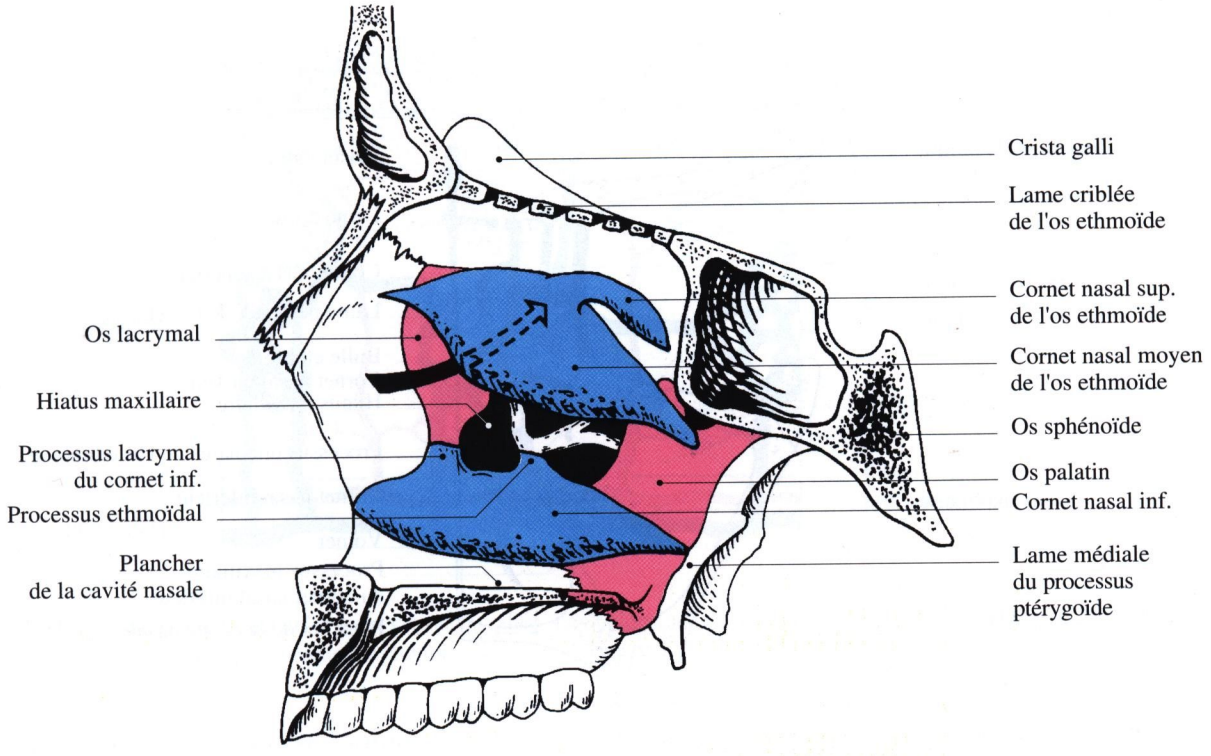

Fig. 17-8. La paroi latérale de la cavité nasale : plan médial (la flèche situe le méat nasal moyen)

Constitution de la paroi latérale

Plusieurs os entrent dans la constitution de cette paroi ; en avant et de haut en bas : l'os nasal et le processus frontal de l'os maxillaire. A la partie moyenne, la face médiale de l'os maxillaire articulée en haut avec l'ethmoïde et l'os lacrymal, et en bas avec le cornet nasal inférieur. En arrière, la lame perpendiculaire de l'os palatin et la face médiale de la lame médiale du processus ptérygoïde de l'os sphénoïde.

Description de la paroi latérale

La paroi latérale de la cavité nasale est caractérisée par l'existence de lames osseuses arciformes qui font saillie dans cette cavité, les **cornets nasaux**. Ils sont recouverts de muqueuse et permettent d'augmenter considérablement sa surface. Les cornets supérieur et moyen appartiennent à l'os ethmoïde. Le cornet nasal inférieur est un os indépendant qui s'articule avec les os de la paroi latérale sur une crête appelée crête conchale (*crête turbinale inférieure*) (fig. 17-7). Chaque cornet est situé au-dessus de la moitié postérieure du cornet sous-jacent et délimite avec la paroi latérale un espace appelé **méat**. Nous envisagerons la description de cette paroi latérale de haut en bas.

Au-dessus et en arrière du cornet nasal supérieur, on voit un espace situé devant le corps de l'os sphénoïde, le **récessus sphéno-ethmoïdal**. On note à ce niveau l'orifice du sinus sphénoïdal (voir plus loin). Cette région est parfois marquée par un cornet et un méat suprêmes.

Le cornet nasal supérieur

Il délimite le méat nasal supérieur dans lequel s'ouvrent les cellules ethmoïdales postérieures. A la partie postérieure du méat nasal supérieur, sous le corps de l'os sphénoïde, on peut voir sur l'os sec le **foramen sphéno-palatin** (*trou nasal*) (figs. 17-7 et 17-11) qui fait communiquer la fosse ptérygo-palatine avec la cavité nasale correspondante. Dans ce foramen passent des vaisseaux et des nerfs.

Le cornet nasal moyen

Il délimite le méat nasal moyen. C'est le plus important car c'est à ce niveau que la plupart des sinus communiquent avec la cavité nasale. Il est centré par une proéminence arrondie, la bulle ethmoïdale, qui correspond à la saillie du labyrinthe ethmoïdal. Certaines cellules ethmoïdales antérieures s'ouvrent à ce niveau. Au-dessous et en avant de la bulle une dépression concave en haut et en arrière est visible ; c'est le hiatus semi-lunaire

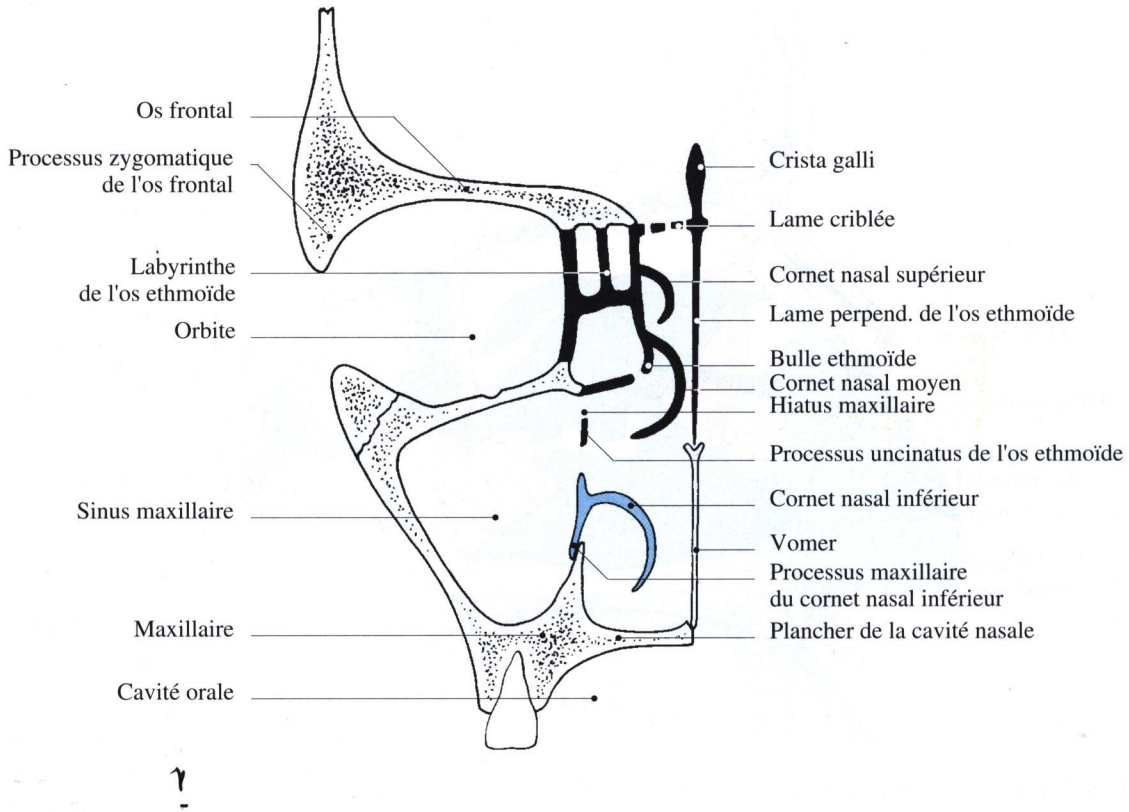

Fig. 17-9. Coupe coronale passant par la cavité nasale

(fig. 17-11) qui reçoit l'orifice du sinus maxillaire (voir plus loin). Le hiatus semi-lunaire est prolongé vers le haut par une étroite fente, l'infundibulum ethmoïdal, qui reçoit les orifices des cellules ethmoïdales antérieures. A ce niveau ou juste en avant, se trouve l'ouverture du sinus frontal.

Le cornet nasal inférieur

Il délimite avec le palais osseux le méat nasal inférieur. A la partie antérieure de ce méat, on peut voir l'ouverture du conduit lacrymo-nasal (fig. 17-11). Ce conduit est contenu dans un canal osseux qui va de l'angle médial de l'orbite à la cavité nasale. Il est formé par le sillon lacrymal de l'os maxillaire, transformé en canal par l'os lacrymal (*unguis*), et le processus lacrymal du cornet nasal inférieur.

Le toit

Il est étroit (3 à 4 mm). Haut à la partie moyenne, il s'infléchit en bas vers l'avant et vers l'arrière. La partie moyenne, ethmoïdale, a une importance considérable puisqu'elle est en rapport avec le bulbe olfactif par l'intermédiaire de la lame criblée. Par la lame criblée passent également des vaisseaux et des nerfs qui viennent de l'orbite, traversant les foramens ethmoïdaux antérieur et postérieur : tous ces orifices sont recouverts par la muqueuse. A la partie postérieure du toit, sous le corps de l'os sphénoïde, des canaux osseux antéro-postérieurs sont ménagés par les articulations du vomer et du processus sphénoïdal de l'os palatin. Certains, en particulier le **canal palato-vaginal** (*conduit ptérygo-palatin*), livrent passage à des filets nerveux issus du ganglion ptérygo-palatin destinés à la partie nasale du pharynx. Tous ces éléments sont recouverts par la muqueuse.

Le plancher

Il est lisse, en forme de gouttière concave transversalement ; il est constitué par la face nasale du palais osseux (*voûte du palais*) formé en avant par le processus palatin du maxillaire et en arrière par la lame horizontale de l'os palatin. Il est en rapport direct avec la voute de la cavité orale.

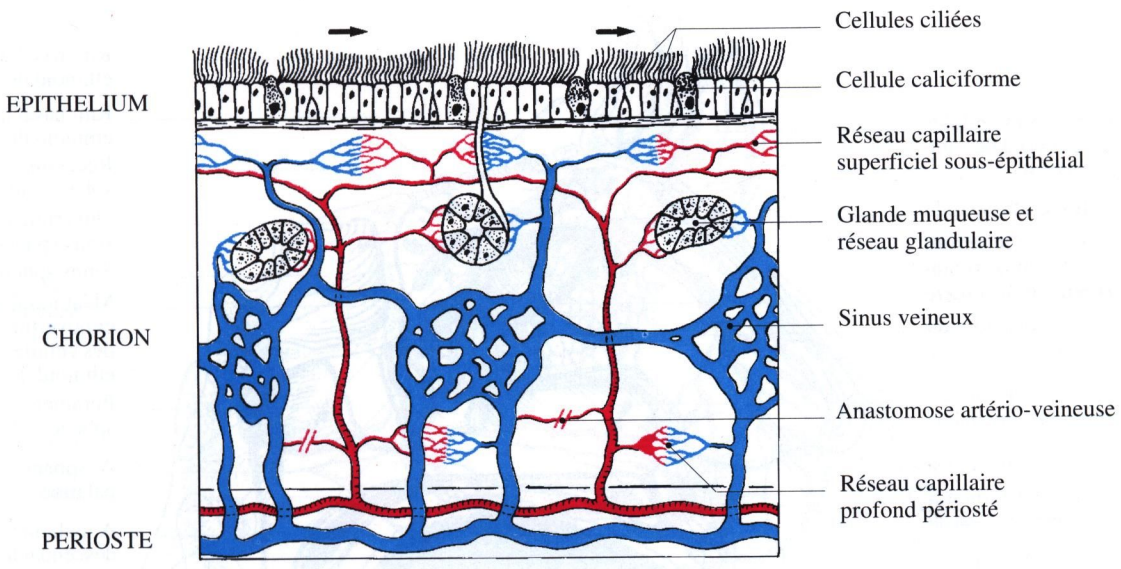

Fig. 17-10. La muqueuse respiratoire avec sa couche ciliée. Les phases actives alternent avec les phases de repos. La flèche indique le sens de propulsion du mucus. Le chorion a la structure d'un tissu caverneux

L'orifice postérieur de la cavité nasale

Nous avons décrit les narines avec le nez. La cavité nasale communique également en arrière avec la partie nasale du pharynx (*nasopharynx*) par un large orifice formé par les choanes. Sur l'os sec, cet orifice est rectangulaire plus haut que large. Il est limité par le bord postérieur des lames médiales des processus ptérygoïdes latéralement, par les ailes du vomer en haut, et par le bord postérieur libre des lames horizontales des os palatins en bas (*épine nasale postérieure*). Les choanes sont rétrécies chez le sujet vivant par la muqueuse (20 mm x 12 mm) mais il est possible d'examiner la cavité nasale par voie rétrograde à partir d'un miroir incliné introduit dans la partie nasale du pharynx (rhinoscopie postérieure). L'ostium pharyngien de la trompe auditive est visible juste en arrière du cornet nasal inférieur, entouré d'un bourrelet, le **torus tubaire** (*bourrelet de la trompe*). L'ostium de la trompe auditive peut être abordé directement et cathétérisé par la narine.

La muqueuse nasale (fig. 17-10)

La muqueuse de la cavité nasale doit être divisée en deux parties fondamentalement différentes qui correspondent aux deux grandes fonctions de la cavité nasale : l'une, la muqueuse olfactive, est le support de l'organe de l'olfaction ; l'autre, la muqueuse nasale, respiratoire, préside aux autres fonctions de la cavité nasale. L'une et l'autre forment un ensemble anatomo-fonctionnel complexe dont l'étude est indissociable de la connaissance purement morphologique de la cavité nasale.

La muqueuse nasale respiratoire

Elle recouvre la totalité des parois de la cavité, adhérant intimement au périoste et au périchondre. Ce véritable muco-périoste recouvre les orifices vasculaires et nerveux, s'invagine au niveau des ouvertures des sinus, en rétrécissant leur orifice, et tapisse leurs parois. Elle se continue également avec le revêtement du conduit lacrymo-nasal (continuité entre la muqueuse nasale et la conjonctive de l'œil). Elle est très épaisse, en particulier au niveau des cornets et réduit les couloirs aériens à de simples fentes. Elle est constituée de plusieurs couches que nous allons décrire.

L'épithélium

Il est composé essentiellement de deux types de cellules. Les cellules ciliées (80 %) donnent à l'épithélium un aspect pseudo-stratifié. Leur pôle apical présente de nombreux cils sous forme de filaments de 5 µm de hauteur et de 0,3 µm d'épaisseur. Ce tapis est dense (10 par μm^2). Chaque cil est animé de battements périodiques (fréquence de 10 par seconde) qui permettent par vagues synchrones l'élimination des particules inhalées vers le vestibule et vers la partie nasale du pharynx. Les cellules caliciformes sont moins nombreuses (1 pour 5)

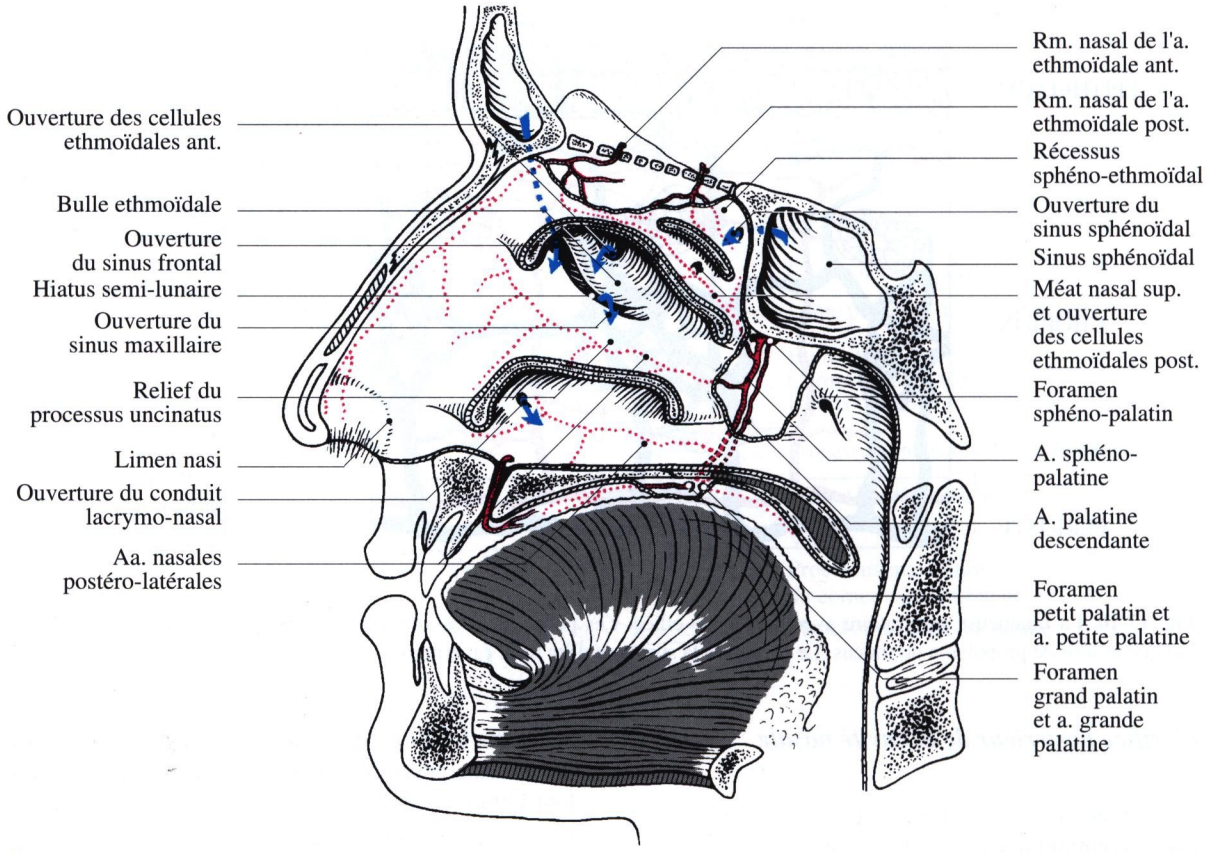

Fig. 17-11. Coupe sagittale para-médiane de la face passant par la paroi latérale de l'hémi-cavité nasale droite. Les cornets nasaux ont été sectionnés près de leur base. Les orifices des sinus sont marqués par des flèches. Vascularisation de la paroi latérale de la cavité nasale

surtout situées à la partie antérieure de la cavité nasale. Elles sécrètent du mucus. D'autres types de cellules peuvent se rencontrer ; elles assurent le renouvellement perpétuel des précédentes.

Le chorion

Le chorion sous-jacent est séparé de l'épithélium par une membrane basale. Il contient en surface des éléments du système réticulo-endothélial (défense) et des glandes exocrines muqueuses et séreuses qui participent à l'élaboration du mucus. Enfin le chorion présente une couche profonde vasculaire très particulière. Les artères pénètrent et se divisent au contact du périoste. Elles donnent des branches superficielles qui forment un système anastomotique en arcade. Leurs parois présentent des épaississements segmentaires constitués de fibres musculaires lisses qui permettent le contrôle du débit sanguin. Les veines sont disposées en une couche superficielle et une couche profonde périostée. Un tissu veineux caverneux très épais est interposé entre les deux. Leur paroi est également munie de fibres musculaires lisses qui règlent le calibre des veines et la turgescence de la muqueuse (muqueuse érectile). Ce tissu caverneux est particulièrement abondant au niveau du cornet nasal moyen. Les anastomoses artério-veineuses sont nombreuses et permettent des variations rapides et importantes du débit sanguin dont la régulation est assurée par le système nerveux végétatif.

La muqueuse olfactive (voir chap. 18)

Elle est située à la partie supérieure de la cavité nasale. Sur la face latérale, elle s'étend au-dessous de la lame criblée sur le cornet supérieur. A la face médiale, elle occupe le tiers supérieur du septum. L'existence d'un pigment donne à cette partie de la muqueuse une coloration jaune, d'où le nom de tâche jaune donnée à cette région.

C'est un neuro-épithélium puisque, à coté des cellules nasales et des cellules de soutien, on trouve de véri-

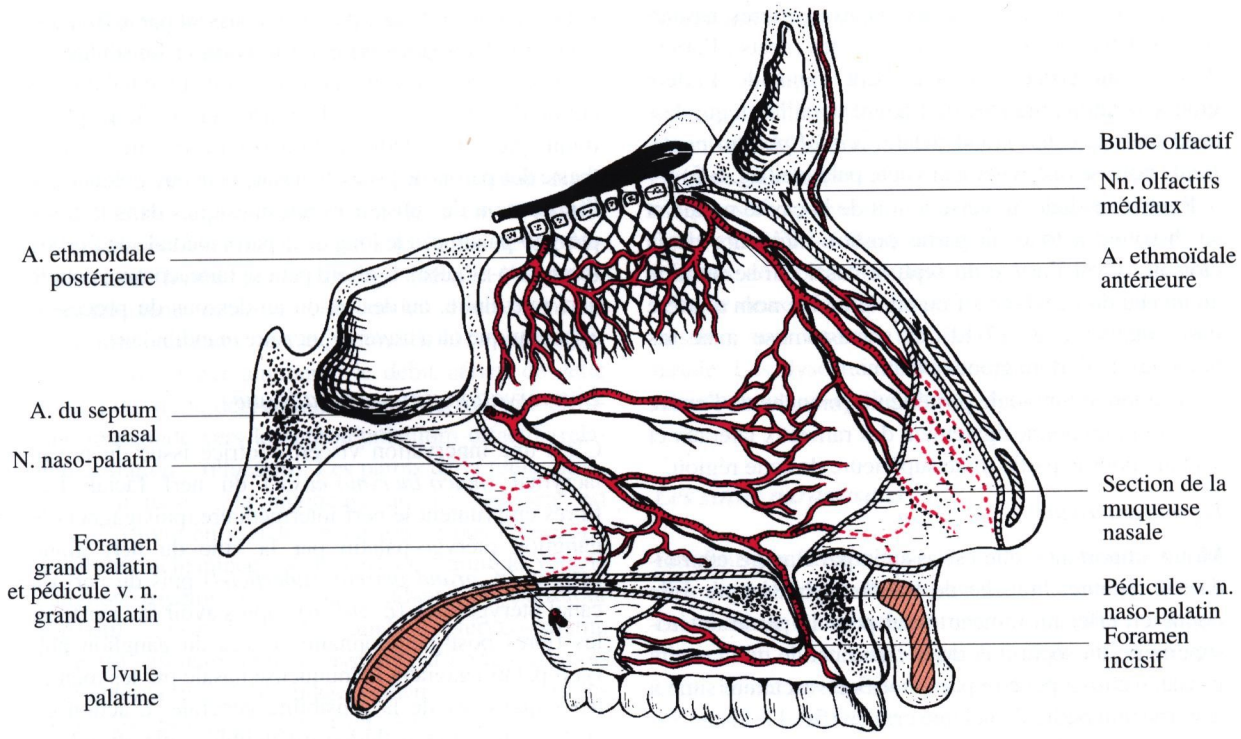

Fig. 17-12. Artères et nerfs du septum nasal. La muqueuse a été partiellement réséquée

tables cellules nerveuses réceptrices, les cellules de Schultze (1856). La cellule réceptrice olfactive est un neurone bipolaire. Le prolongement périphérique (cellulipète) présente à la surface de l'épithélium une extrémité renflée, la vésicule olfactive, qui émet une dizaine de cils de 2 µm de hauteur qui baignent dans le mucus avoisinant. Ces cils sont porteurs de sites récepteurs spécialisés (40 000 par cellule) capables de reconnaître les molécules odorantes dissoutes dans le mucus.

Le prolongement central (cellulifuge) se réunit avec les axones voisins en faisceaux entourés d'une gaine schwannienne. Ces faisceaux convergent pour donner les nerfs olfactifs, plus ou moins rassemblés en plexus. Au nombre d'une douzaine de chaque côté, (souvent plus nombreux au niveau du septum), ils cheminent sous la muqueuse, plaqués contre le périoste et déterminent à ce niveau une empreinte sur l'os. Chaque nerf traverse la lame criblée pour gagner le bulbe olfactif où s'effectue la synapse avec le deuxième neurone. Dans la traversée de la lame criblée, les nerfs olfactifs sont entourés d'un feuillet pie-mérien ou pial, d'un feuillet arachnoïdien et d'un étui dure-mérien ou dural (voir chap. 18). L'espace sub-arachnoïdien se prolonge donc en dessous de la lame criblée, dans la cavité nasale, ce qui explique la fréquence des écoulements de L.C.S. dans les fractures de la fosse crânienne antérieure (*étage antérieur de la base du crâne*) et la possibilité d'infection méningée (méningite) à point de départ nasal.

La cellule neuro-sensorielle est capable de capter un signal chimique par ses récepteurs et de les coder sous forme d'un message quantitatif et qualitatif (25 millions de canaux différents).

Vascularisation

Les artères (fig. 17-12)

Elles arrivent à la cavité nasale par deux voies : l'une postérieure, provenant de l'artère carotide externe, par le foramen sphéno-palatin, l'autre antérieure provenant de l'artère carotide interne, par la lame criblée. La cavité nasale est un carrefour anastomotique important entre les deux systèmes carotidiens.

La voie postérieure

Elle est assurée par l'artère sphéno-palatine, branche terminale de l'artère maxillaire (fig. 17-11). Elle se divise à son entrée dans la cavité nasale en deux branches :

– l'une, latérale, donne deux ou trois artères nasales postéro-latérales pour les cornets et les méats ; l'artère destinée au cornet inférieur peut venir de l'artère grande palatine, branche de l'artère maxillaire, qui descend dans le canal grand palatin (*canal palatin postérieur*) pour se distribuer à la voute palatine (fig. 6-5) ;
– l'autre, médiale, traverse le toit de la cavité nasale et se distribue à toute la partie postéro-inférieure de la cloison ; c'est l'artère du septum nasal qui se termine au niveau du canal incisif où elle prend le nom d'artère naso-palatine (fig. 17-12) et s'anastomose avec les branches de l'artère grande palatine.

L'artère ethmoïdale postérieure (branche de l'artère ophtalmique) donne également des rameaux latéraux et septaux pour la partie toute supérieure de cette région.

La voie antérieure

Moins importante, elle est assurée par l'artère ethmoïdale antérieure, branche de l'artère ophtalmique. Elle donne en effet un rameau nasal pour la partie antéro-supérieure du septum et de la face latérale de la cavité nasale. Celui-ci pénètre par un orifice vasculaire situé à la partie antérieure de la lame criblée (fig. 17-11).

Les veines

Le riche plexus veineux de la muqueuse nasale se draine vers la veine jugulaire interne, essentiellement par le plexus ptérygoïdien et la veine rétro-mandibulaire. Une voie accessoire emprunte la veine faciale.

Les lymphatiques

Les lymphatiques se drainent vers les noeuds lymphatiques cervicaux profonds.

Innervation

L'innervation de la cavité nasale est triple : innervation sensitive de la sensibilité générale, innervation sympathique et parasympathique. Le ganglion ptérygo-palatin (*gg. sphéno-palatin*) représente un véritable carrefour de ces voies.

L'innervation sensitive

La muqueuse nasale est sensible au toucher, à la douleur, au chaud et au froid. L'ensemble des stimulus est acheminé vers le ganglion trigéminal par le nerf maxillaire et le nerf ophtalmique. Les territoires nerveux sont sensiblement calqués sur les territoires artériels. Une vaste partie postérieure est innervée latéralement par les rameaux nasaux postéro-latéraux supérieur et inférieur, et médialement par le nerf naso-palatin en passant par le foramen sphéno-palatin (*trou nasal*). En avant la sensibilité est assurée par les rameaux nasaux latéral et médial du nerf ethmoïdal antérieur, et acheminée vers le nerf ophtalmique par l'intermédiaire du nerf naso-ciliaire. L'anesthésie des parois de la cavité nasale peut être obtenue par l'infiltration de substances anesthésiques dans la fosse ptérygo-palatine et le long de la paroi médiale de l'orbite (nerf naso-ciliaire). L'abord peut se faire, comme pour le nerf maxillaire, au-dessus ou au-dessous du processus zygomatique ou à travers l'incisure mandibulaire.

L'innervation para-sympathique

C'est une innervation viscéro-motrice issue du noyau lacrymal (*muco-lacrymo-nasal*) du nerf facial. Les fibres empruntent le nerf intermédiaire, puis gagnent le ganglion ptérygo-palatin par la voie du nerf grand pétreux (*n. grand pétreux superficiel*) puis du nerf du canal ptérygoïdien (*n. vidien*) ; après avoir fait synapse, les fibres post-ganglionnaires issues du ganglion ptérygo-palatin gagnent la muqueuse nasale par les mêmes nerfs que ceux de la sensibilité générale. L'action du système para-sympathique est double : elle stimule la sécrétion glandulaire du mucus et elle entraine une vasodilatation responsable d'une obstruction nasale. L'atropine (parasympatholytique) inhibe cet effet.

L'innervation sympathique

Issues du segment thoracique de la moelle épinière, les fibres pré-ganglionnaires font synapse dans le ganglion cervical supérieur. Les fibres post-ganglionnaires gagnent le nerf pétreux profond par le plexus carotidien interne. De là les fibres sont acheminées par le nerf du canal ptérygoïdien (*n. vidien*) au ganglion ptérygo-palatin. Elles gagnent la muqueuse nasale par les mêmes voies que les précédentes. Ces fibres sont essentiellement vaso-constrictives.

Subdivisions anatomo-fonctionnelles

La cavité nasale peut être subdivisée en plusieurs zones : le vestibule, la région respiratoire et la région olfactive. Cette subdivision repose sur des bases anatomiques et fonctionnelles.

Le vestibule

Le vestibule est une zone dilatée qui correspond à l'aile du nez. Sa paroi est tapissée par le tissu cutané, recouvert de poils (vibrisses). Il existe à ce niveau des glandes sudoripares et sébacées. En arrière le vestibule

est limité par un relief, le limen nasi, au niveau duquel la peau se poursuit par la muqueuse nasale.

La région olfactive

Une partie de l'air inspiré passe par le couloir étroit situé à la partie antéro-supérieure de la cavité nasale. Ce couloir correspond à la convexité du dos de la pyramide nasale formée par le cartilage latéral et l'os nasal. Véritable fente olfactive, elle conduit directement les molécules odorantes vers le plafond de la cavité nasale. L'action de flairer augmente le débit aérien de cette zone. Lors de la déglutition, il peut y avoir une diffusion rétrograde vers le neuro-épithélium olfactif (relation gustation – olfaction). Les parois de la fente olfactive sont lisses ; la muqueuse qui les tapissent est mince, pauvre en glandes et en formations ciliées. La sensibilité acheminée par le nerf ophtalmique vers le ganglion trigéminal, est indépendante du carrefour végétatif constitué par le ganglion ptérygo-palatin. Enfin, sa vascularisation est assurée par l'artère ethmoïdale antérieure et le drainage veineux se fait vers les veines cérébro-méningées. Cette région de la cavité nasale, correspondant à la fonction de l'olfaction, est donc individualisée sur le plan anatomique. Elle est en relation étroite avec l'étage crânien olfactif.

La région respiratoire

Beaucoup plus étendue, elle correspond aux cornets nasaux moyen et inférieur et aux méats nasaux correspondants. La muqueuse est ici très riche en glandes et en formations ciliées et c'est à ce niveau que les plexus veineux du chorion sont très développés. L'artère sphénopalatine est l'artère de cet étage respiratoire et les veines se drainent dans le plexus ptérygoïdien. Surtout cette muqueuse possède une commande végétative dont le carrefour est situé au niveau du ganglion ptérygo-palatin. La turgescence de la muqueuse augmente la résistance à l'écoulement de l'air et favorise les échanges thermiques et hydriques. La cavité nasale peut ainsi adapter sa fonction de réchauffement et d'humidification de l'air inspiré aux conditions du milieu extérieur. Il existe un cycle nasal physiologique ; ainsi lorsque la muqueuse est en état de turgescence dans une cavité, elle est en état de rétraction dans la cavité contro-latérale. L'air est ainsi conditionné par une cavité alors que l'autre achemine le flux aérien, ce qui permet à l'individu de ne pas avoir la sensation désagréable d'obstruction nasale. La congestion inflammatoire de la muqueuse (rhinite) est la cause la plus fréquente d'obstruction nasale. La rhino-manométrie permet de mesurer la résistance nasale.

Relations olfaction-respiration

L'acheminement des molécules odorantes vers le neuro-épithélium dépend du débit aérien dans la fente olfactive. Ainsi une stimulation olfactive irritante entraîne une réponse vasomotrice au niveau de la muqueuse respiratoire du cornet moyen qui rétrécit la fente olfactive (olfacto-myosis). En pathologie les troubles de l'olfaction (anosmies ou dysosmies) relèvent de deux grandes causes. Les dysosmies de transmission sont dues à un trouble de la perméabilité nasale. Les dysosmies de perception sont dues à une atteinte du neuro-épithélium ou des voies olfactives.

Les sinus paranasaux

Les sinus paranasaux sont des cavités sinusiennes creusées dans les os de la face, en communication avec la cavité nasale et tapissées comme elle par une muqueuse respiratoire. Leur importance fonctionnelle reste obscure ; ils ont certainement un rôle d'allègement du massif facial et peut-être un rôle dans la phonation en augmentant la caisse de résonance nasale. Il faut également souligner leur importance chez l'enfant comme moteur de la morphogenèse du massif facial [Libersa et coll., 1980]. En pathologie, le défaut de drainage d'un sinus entraîne une stase responsable d'une infection appelée sinusite.

On décrit de chaque côté quatre sinus : maxillaire, ethmoïdal, frontal et sphénoïdal.

Organogenèse

C'est à partir de la paroi de la cavité nasale primitive puis du sac nasal primitif que se développent les sinus. Ce développement se fait passivement grâce à l'activité érosive de l'épithélium. C'est au niveau du méat moyen que cette activité est la plus importante. Les cellules ethmoïdales antérieures apparaissent très tôt (10e semaine de la vie intra-utérine), puis deux récessus se forment à partir de là : l'un rostral : le récessus ethmoïdo-frontal qui deviendra le sinus frontal ; l'autre caudal : le récessus ethmoïdo-maxillaire qui deviendra le sinus maxillaire. Plus tard apparaitront les cellules ethmoïdales postérieures (3e mois) puis le sinus sphénoïdal (entre le 4e et le 6e mois). Leur potentiel de croissance reste grand après la naissance jusqu'à l'âge adulte. Le labyrinthe ethmoïdal représente donc le point de départ de tous les sinus paranasaux, en particulier sa partie antérieure. Il apparaît ainsi comme la pièce maîtresse de l'édifice sinusien. Cela explique la place privilégiée qu'occupe le méat nasal moyen puisque la plupart des sinus s'y ouvrent.

Le sinus maxillaire

Elaboré dès la 12e semaine de la vie intra-utérine, il est visible sur les radiographies dès l'âge de 5 mois. Son volume croît considérablement dans l'enfance jusqu'à l'âge de 12 ans, puis plus lentement jusqu'à l'âge adulte. C'est le plus grand des sinus. Il a la forme d'une pyramide couchée dont la base répond à la face latérale de la cavité nasale et le sommet au processus zygomatique de l'os maxillaire. Il se prolonge souvent dans l'os zygomatique. Le toit est constitué par le plancher de l'orbite. La paroi postérieure est en rapport avec les fosses infra-temporale et ptérygo-palatine. Le plancher, étroit, est formé par le processus alvéolaire du maxillaire. Ce plancher descend plus bas que celui de la cavité nasale (0,5 à 1 cm) et il présente des saillies produites par les dents ; une sinusite maxillaire peut s'accompagner de névralgies dentaires. Le sinus maxillaire s'ouvre dans la cavité nasale au niveau du tiers postérieur du hiatus semi-lunaire, dans le méat nasal moyen (fig. 17-11). Cette ouverture se fait par un court canal dont l'obliquité est variable. Il est possible de le sonder in vivo en l'abordant par la narine.

Le sinus ethmoidal

Le sinus ethmoïdal est composé de nombreuses cellules (quatre à dix sept de chaque côté) creusées dans le labyrinthe ethmoïdal, les cellules ethmoïdales. Ces cellules appartiennent rarement au seul os ethmoïde et le plus souvent les os voisins participent à leur formation (frontal, maxillaire, sphénoïde, lacrymal et palatin). L'ensemble forme le labyrinthe ethmoïdal situé entre l'orbite et la cavité nasale. Anatomiquement et embryologiquement, ces cellules doivent être individualisées en deux groupes : l'un, antérieur, s'ouvre dans le méat nasal moyen au niveau du hiatus semi-lunaire et autour de la bulle ; l'autre, postérieur, s'ouvre dans le méat nasal supérieur et le récessus sphéno-ethmoïdal.

Le sinus frontal

Présent dès la naissance, le sinus frontal ne se développe que vers l'âge de 6 ans. Il est constant à partir de 9 ans. Il peut être considéré comme l'extension d'une cellule ethmoïdale antérieure entre les lames interne et externe de l'écaille de l'os frontal (fig. 17-6). Il contracte des rapports étroits avec l'orbite et la fosse crânienne antérieure. Les deux sinus frontaux, rarement symétriques, sont séparés par une cloison osseuse oblique d'un côté. Le sinus frontal s'ouvre à la partie antérieure du hiatus semi-lunaire dans l'infundibulum du méat nasal moyen (fig. 17-10). Cette ouverture se fait par l'intermédiaire d'un canal tortueux de 15 à 20 mm de long, le canal naso-frontal.

Le sinus sphénoïdal

Développé dans le corps du sphénoïde, le sinus sphénoïdal est séparé de son homologue contro-latéral par une mince cloison osseuse (fig. 17-11) ; il s'ouvre dans la cavité nasale par un ostium de 2 à 3 mm de diamètre au niveau du récessus sphéno-ethmoïdal qui correspond à l'espace situé entre le cornet nasal supérieur (ou suprême) et la partie postérieure du septum nasal.

Cette cavité pneumatique se différencie à partir des cellules ethmoïdales postérieures dès l'âge de 3 ou 4 ans ; elle atteint la fosse hypophysaire vers la 6e année. Chaque sinus sphénoïdal répond donc en avant à la partie postérieure du labyrinthe ethmoïdal latéralement, et à la cavité nasale médialement.

Latéralement, chaque sinus est en rapport avec deux éléments importants : le nerf optique et l'artère carotide interne.

Le toit du sinus est en continuité avec le toit ethmoïdo-frontal.

L'importance de ce sinus tient à ses rapports avec la fosse hypophysaire : il est en effet possible d'aborder l'hypophyse par voie nasale en effondrant les parois du sinus sphénoïdal.

Bibliographie

Caliot C, Midy D, Plessis JL (1990) The surgical anatomy of the middle nasal meatus. Surg Radiol Anat 12: 97-101

Demard F, Charvet B (1982) Les sinus de la face. Oto-Rhino-Laryngologie, 31: 449-460

Guerrier Y, Uziel A (1978) Physiologie nasale respiratoire et troubles fonctionnels. Encycl Med Chir (Paris) Oto-Rhino-Laryngologie, 20290 A 10

Klossek JM, Fontanel JP (1991) Chirurgie endonasale sous guidage endoscopique. Masson, Paris

Libersa C, Laude M, Libersa JC (1980) La pneumatisation des cavités annexes des fosses nasales au cours de la croissance. Anat Clin 2: 265-273

Rouvière H (1967) Anatomie humaine, tome 1, tête et cou. Masson, Paris

Sobotta J (1985) Atlas d'Anatomie Humaine, tome 1. Editions Médicales Internationales, Paris

Chapitre 18

Les nerfs olfactifs

C Eloit, E Vitte

Les nerfs olfactifs sont des nerfs sensoriels constituant la première paire de nerfs crâniens. Ils sont formés par les axones des cellules réceptrices olfactives (cellules de Schultze). Ces neurones bipolaires sont situés dans la muqueuse olfactive à la partie supérieure de la cavité nasale, et représentent un ganglion étalé comparable à un ganglion spinal (Rouvière H). Fait caractérisque, la muqueuse olfactive est en renouvellement constant.

Organogenèse et phylogenèse

Le développement des nerfs olfactifs diffère de celui des autres nerfs crâniens : ils dérivent des placodes olfactives qui apparaissent au-dessous du bourgeon frontal, au-dessus et en avant du stomodeum. Les cellules de la placode olfactive se différencient en cellules sensorielles vers la fin de la cinquième semaine ; leur extrémité distale devient le futur axone qui va s'unir au bulbe olfactif. La placode, d'abord placée au contact du bulbe olfactif, en est ensuite séparée par des dérivés mésenchymateux à l'origine des méninges et du squelette osseux.

Les nerfs olfactifs sont les nerfs du télencéphale, plus précisément du rhinencéphale (Poirier et Charpy, 1904). Le rhinencéphale est très développé chez les animaux macrosmatiques comme les vertébrés inférieurs (rongeurs) et les carnivores ; il fait pratiquement défaut chez les anosmatiques tels que les cétacés.

L'homme est décrit comme étant microsmatique à cause de la régression anatomique du bulbe et du tractus olfactif du fait du développement considérable du néopallium. Mais des études en microscopie électronique montrent que l'épithélium olfactif humain est identique à celui des autres animaux au plan morphologique. En fait, l'homme utilise peu les informations olfactives par rapport aux rongeurs dont les comportements sexuel et alimentaire sont conditionnés par la perception des odeurs. Ces comportements sont probablement réprimés, dans l'espèce humaine, par la prédominance des informations corticales, et détournés en les intégrant aux informations mnésiques.

Anatomie descriptive

Les nerfs olfactifs ont été découverts en 1536 par Massa et bien décrits par Scarpa en 1789. Ils sont formés par les axones des **cellules olfactives** ou cellules bipolaires de Schultze. Ces neurones bipolaires (analogues aux neurones des ganglions spinaux) présentent :

– des dendrites qui se terminent en vésicules olfactives à la surface de l'épithélium olfactif,

– un corps cellulaire situé dans la muqueuse olfactive, et

– un axone non myélinisé et dépourvu de neurolemnocyte, situé dans la sous-muqueuse et faisant synapse avec la cellule mitrale du bulbe olfactif.

A côté des filets olfactifs, deux autres paires de nerfs atteignent le cerveau à partir de la cavité nasale : le nerf terminal et le nerf voméro-nasal (Kahle W et al., 1979).

Le nerf terminal provient du septum nasal, traverse la lame criblée de l'os ethmoïde, la lame terminale, et pénètre la paroi latérale du troisième ventricule sous

la commissure antérieure. Ce nerf appartient au système nerveux végétatif.

Le nerf voméro-nasal innerve l'organe voméro-nasal *(organe de Jacobson)*, toujours présent chez l'homme. Il rejoint le bulbe olfactif accessoire. L'organe voméro-nasal est situé sur le septum nasal, dans sa partie antérieure, entre le bord postérieur du cartilage septal et le vomer. Il est oblique en haut et en arrière, a l'aspect d'un repli de la muqueuse au fond duquel se trouve un véritable tissu neuro-récepteur.

La muqueuse olfactive

Morphologie

La muqueuse olfactive est une petite zone de la muqueuse de la cavité nasale (muqueuse pituitaire) située au-dessus d'un plan horizontal passant par le bord libre du cornet nasal supérieur. Cette muqueuse est constituée par :

– *une zone pigmentaire jaune* (locus luteus) localisée sur la face médiale du cornet nasal supérieur et sur la partie latérale du septum nasal (2 à 3 cm^2 de surface),

– *une zone sensorielle centrale* appelée **tache olfactive** (1,5 cm^2 de surface) contenant les cellules réceptrices olfactives.

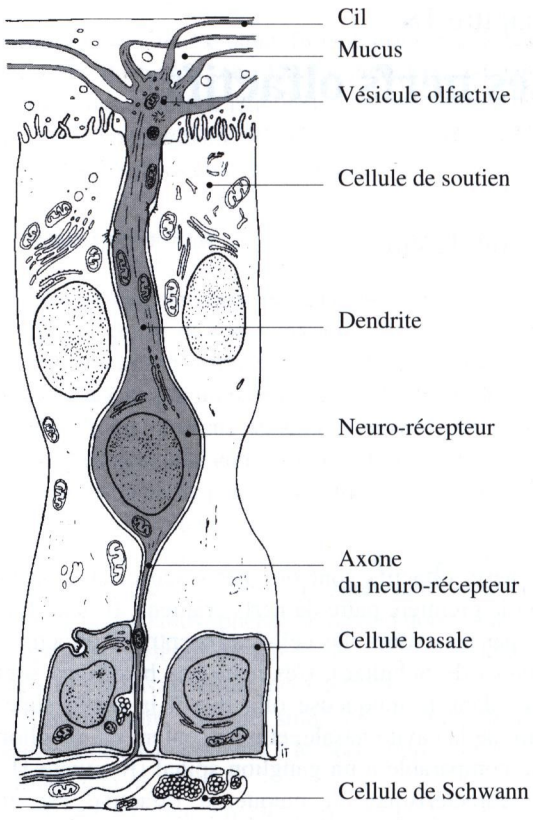

Fig. 18-1. Anatomie ultrastructurale du neuroépithélium olfactif (d'après Holley et Mac Leod, J Physiol, 1977)

Structure

La muqueuse olfactive est un neuro-épithélium prismatique pseudo-stratifié contenant les corps cellulaires et le prolongement dendritique des cellules réceptrices olfactives. L'épithélium de la muqueuse olfactive est formé par (fig. 18-1) :
– des cellules réceptrices olfactives,
– des cellules de soutien,
– des cellules basales.

Les cellules réceptrices olfactives (cellules de Schultze) (10 millions) sont des neurones bipolaires. Leur prolongement dendritique, renflé en vésicule olfactive, est coiffé d'une touffe d'environ dix cils. La vésicule et les cils affleurent la surface de la muqueuse et baignent dans un mucus dont la composition est différente de celle du reste de la muqueuse nasale (Laffort et al., 1974). Les cils, longs de 30 µm, sont limités par la membrane cytoplasmique ciliaire et animés d'un mouvement propre, différent de celui des cils de la muqueuse nasale. Le prolongement central, non myélinisé, rejoint les axones des autres neuro-récepteurs pour former les nerfs olfactifs. Plusieurs milliers de fibres entourées d'une gaine schwannienne commune atteignent, sans se ramifier, les glomérules du bulbe olfactif.

Les cellules de soutien contiennent un pigment caroténoïde, de couleur jaune brun, permettant de distinguer macroscopiquement la « zone » olfactive. Elles maintiennent les cellules réceptrices séparées les unes des autres. Elles ont une fonction sécrétoire et leur extrémité apicale est tapissée de microvillosités (Uziel et al., 1975).

Les cellules basales sont probablement à l'origine du renouvellement constant du neuro-épithélium.

Physiologie

La neurogenèse permanente a été établie par la découverte de figures mitotiques dans la couche

basale du neuro-épithélium chez l'adulte. Le marquage auto-radiographique par la thymidine tritiée (Graziadei et Metcalf, 1971 ; Moulton et Fink, 1972) permet d'établir l'existence d'une neurogenèse active durant toute la vie. Les travaux de Costando et Becker (1986) démontrent l'existence de ce renouvellement même après section ou lésion des nerfs olfactifs. En effet, si la section des nerfs olfactifs s'accompagne d'une dégénérescence des terminaisons axonales au niveau des glomérules du bulbe olfactif, les neuro-récepteurs néoformés développent un prolongement axonique qui traverse la lame criblée de l'os ethmoïde pour établir de nouvelles connexions avec ces glomérules. Le « turn over » des neuro-récepteurs est de 30 jours.

La sous-muqueuse et les nerfs olfactifs

Les nerfs olfactifs sont situés dans la sous-muqueuse composée d'un tissu conjonctif, de fibres nerveuses sensitives d'origine trigéminale et végétatives, et de volumineuses glandes tubulo-acineuses. Ces glandes sécrétent le mucus dans lequel baignent les cils neuro-sensoriels des cellules réceptrices. Les molécules odorantes hydrosolubles sont dissoutes dans le mucus et présentées ainsi aux cils.

L'épithélium et la sous-muqueuse sont séparés par une fine membrane basale.

Les nerfs olfactifs sont composés de deux groupes de fibres qui traversent les foramens de la lame criblée de l'os ethmoïde : un groupe médial et un groupe latéral.

Le groupe médial (12 à 16 nerfs pour Valentin et 8 à 10 pour Sappey) monte le long de la lame perpendiculaire de l'os ethmoïde (fig. 18-2 a). Les fibres semblent constituer une sorte de plexus à mailles relativement lâches par rapport au groupe latéral. Toutefois, les fibres des nerfs olfactifs atteignent le bulbe olfactif sans se diviser. Le groupe médial reçoit les informations olfactives provenant de la partie supérieure du septum nasal. Les rameaux médiaux des nerfs olfactifs affectent une disposition plus ou moins pénicillée (Testut, 1905).

Le groupe latéral (12 à 20 nerfs pour Valentin et 6 à 8 pour Sappey) chemine dans des gouttières situées sur le labyrinthe ethmoïdal *(masse latérale)* et forme un plexus plus dense que le plexus médial (fig. 18-2 b). Il véhicule les informations olfactives provenant de la muqueuse du cornet nasal supérieur.

La traversée de la lame criblée de l'os ethmoïde

Les rameaux des nerfs olfactifs ont des rapports méningés différents de ceux des autres nerfs crâniens. La pie-mère entoure chaque rameau en constituant son névrilème. Dans l'espace sub-arachnoïdien, les rameaux sont séparés du cerveau par deux feuillets de pie-mère. L'arachnoïde se fixe au pourtour des foramens de la lame criblée de l'os ethmoïde, mais le tissu sub-arachnoïdien se prolonge autour de chaque filet. La dure-mère entoure les foramens, puis se divise en deux feuillets. L'un se perd dans le périoste de la face nasale de la lame criblée de l'os ethmoïde ; mais l'autre entoure les rameaux des nerfs olfactifs en leur formant une gaine séparée du névrilème par le tissu sub-arachnoïdien. Ces espaces péri-olfactifs sont des diverticules de la cavité crânienne sub-arachnoïdienne dans la cavité nasale.

Cette disposition particulière et la fragilité de la lame criblée de l'os ethmoïde, expliquent la localisation préférentielle à ce niveau, des fuites de liquide cérébro-spinal dans les fractures de la base du crâne et la fréquence des méningites rhinogènes dans ce contexte.

Le bulbe olfactif

Après avoir traversé la lame criblée de l'os ethmoïde, les fibres des nerfs olfactifs disposées sur deux rangées parallèles, font synapse avec les cellules mitrales du bulbe olfactif. Le groupe latéral traverse la face inférieure du bulbe tandis que le groupe médial l'aborde par son bord médial.

Le bulbe olfactif dérive d'une évagination du télencéphale et est situé sur la face supérieure de la lame criblée de l'os ethmoïde. Il a une forme ovalaire et mesure 8 mm de long et 4 mm de large. Le bulbe olfactif donne naissance au **tractus olfactif** *(bandelette olfactive)*, puis aux **stries olfactives** *(racines olfactives)* qui se perdent dans le rhinencéphale. La dure-mère forme un petit repli devant le bulbe appelé **tente olfactive** *(t. de Trolard)*.

Il est en rapport avec : (fig. 18-3)

- en haut : le lobe frontal. Il est appliqué sur le sillon olfactif du lobe frontal qui délimite avec le bord médial de l'hémisphère le gyrus rectus ;
- en arrière : le tractus olfactif ;
- médialement : la crista galli *(apophyse crista galli)* ;
- latéralement : les artères ethmoïdales et les rameaux nasaux du nerf ethmoïdal antérieur *(n. nasal interne)*.

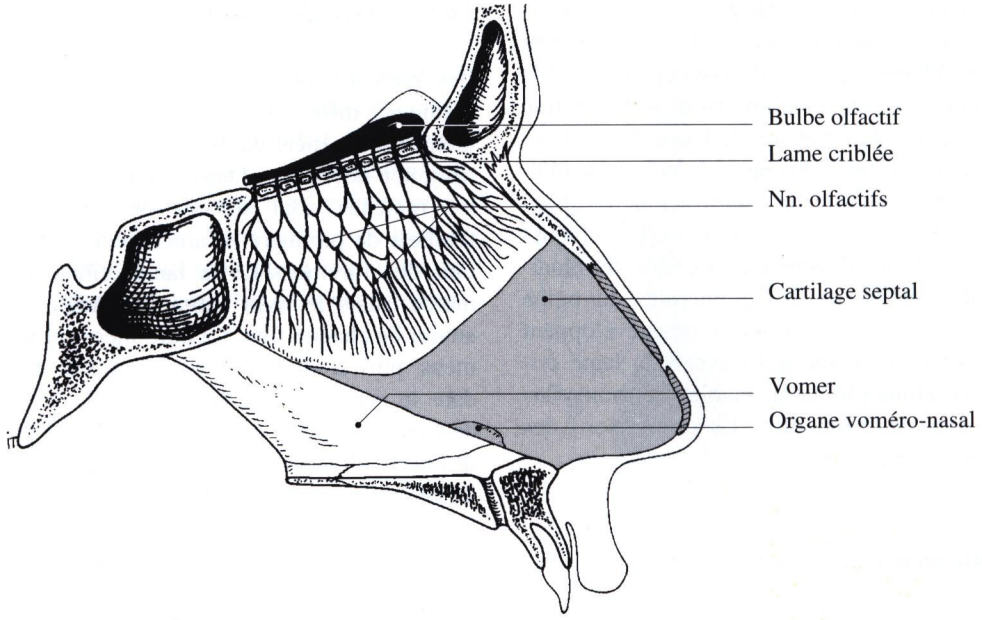

a

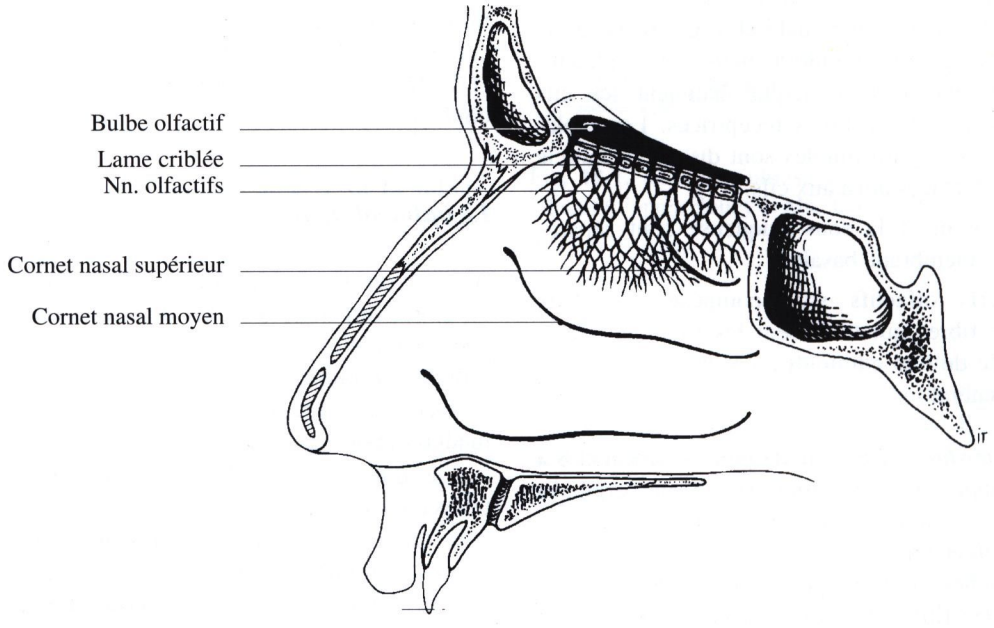

b

Fig. 18-2. **a** Trajet des nerfs olfactifs (groupe médial) ; **b** trajet des nerfs olfactifs (groupe latéral)

Structure (fig. 18-4)

Le bulbe olfactif a une structure laminaire concentrique comportant six couches chez l'homme. Il contient :
– les fibres des nerfs olfactifs (couche I),
– une couche glomérulaire : synapses entre les axones olfactifs et les dendrites des cellules mitrales et des cellules à panache (couche II),
– une couche plexiforme externe : petits neurones dépourvus d'axone et faisant synapse avec les dendrites des cellules mitrales et des cellules à panache.

Ces dernières sont des cellules de liaison entre les différentes couches (couche III) :

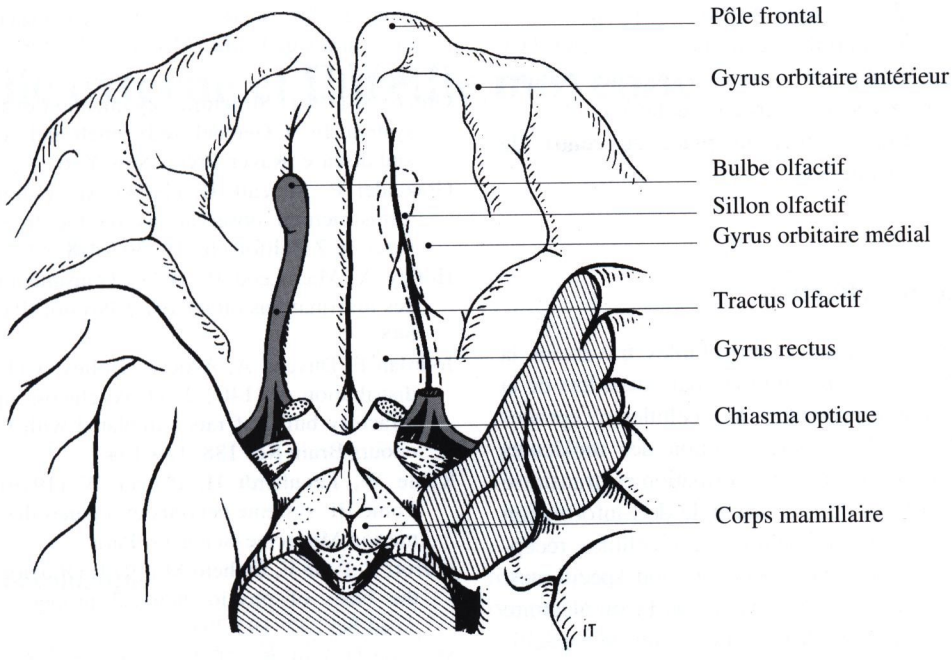

Fig. 18-3. Rapports du bulbe olfactif à la face inférieure de l'hémisphère cérébral

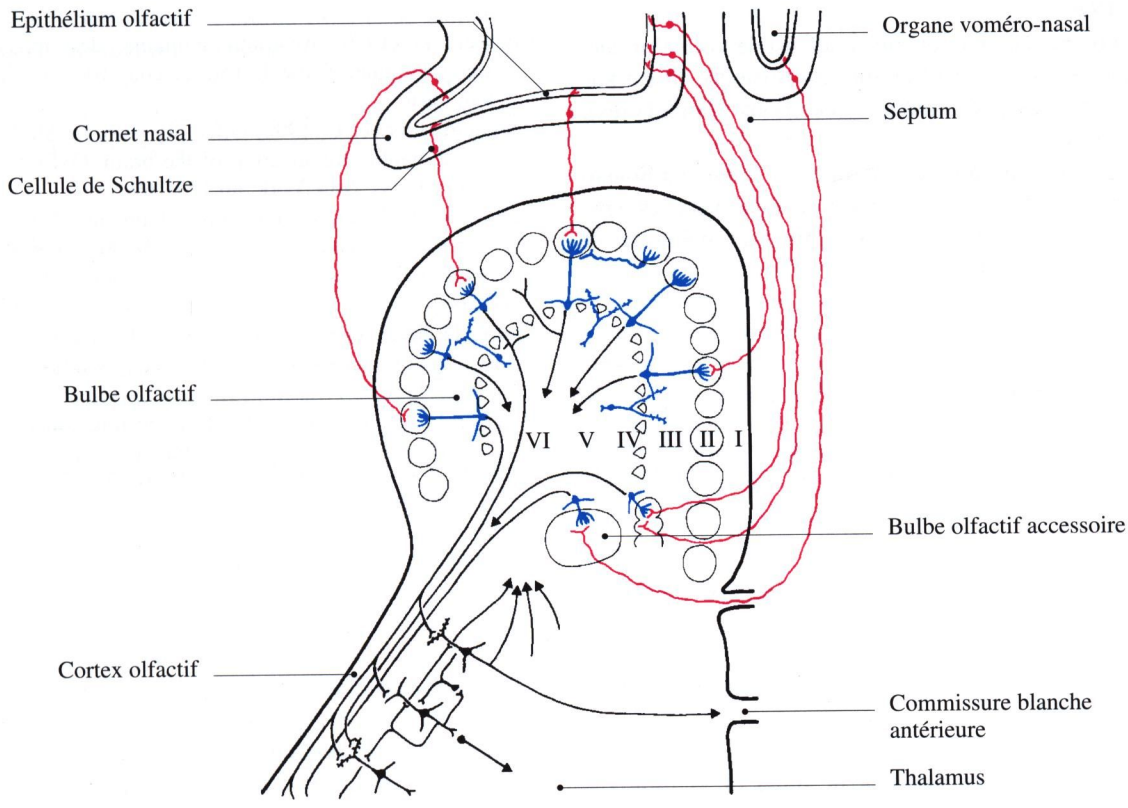

Fig. 18-4. Systématisation du bulbe olfactif d'après Sheperd et Greer (1990)

– une couche des cellules mitrales : synapses avec les dendrites des cellules granulaires (couche IV),
– une couche granulaire : synapses avec les cellules de la couche plexiforme externe (couche V),
– le nucleus olfactif antérieur placé au centre du bulbe olfactif (couche VI).

Physiologie de l'olfaction

Les molécules odorantes hydrosolubles traversent la cavité nasale lors de la respiration, mais aussi lors de la mastication, et sont présentées aux cellules réceptrices olfactives. Ces cellules, sous l'action des molécules odorantes, se dépolarisent et l'information est transmise au bulbe olfactif qui traite l'ensemble de l'information présente sur le neuro-épihélium. Les cellules réceptrices olfactives sont sélectives mais non spécifiques. Toutefois, elles ne sont pas réparties de façon aléatoire sur le neuro-épithélium : les cellules ayant une spécification voisine ont tendance à se regrouper.

La projection de l'épithélium olfactif sur le bulbe est organisée topographiquement en images sensorielles. Celles-ci ont pu être mises en évidence par des études au 2-désoxyglucose radioactif (Jourdan et al., 1980).

On ne sait pas encore quel est le rôle l'organe voméro-nasal chez l'homme. En revanche, il est stimulé par les phérormones (sécrétions glandulaires), chez la souris.

L'information olfactive, mise en forme au niveau du bulbe olfactif, est ensuite transmise vers les centres corticaux, vers le système limbique (mémoire) et vers l'hypothalamus.

Bibliographie

Costando R, Becker D (1986) Smell and taste disorders in head injury and neurosurgery patients. In: Meiselman Hl, Rivilin RS (eds) Clinical measurements of taste and smell. Mac Millian Publishing, New York, pp 567-578

Greer CA (1991) Structural organization of the olfactory system. In: T Getchell (ed) Smell and taste in health and disease. Raven Press, New York

Graziadei P, Metcalf JF (1971) Autoradiographic and ultrastructural observations on the frog's olfactory mucosa. Z Zellforsch 116: 305-318

Holley A, Mac Leod P (1977) Transduction et codage des informations olfactives. J Physiol (Paris) 79: 725-848

Jourdan F, Duveau A, Astic L, Holley A (1980) Spatial distribution of (14C) 2- Deoxyglucose uptake in the olfactory bulbs of rats stimulated with two different odours Brain Res 188: 139-154

Kahle W, Leonhardt H, Platzer W (1979) Anatomie. Tome III: système nerveux et organes des sens. Flammarion Médecine-Sciences, Paris

Laffort P, Patte F, Etcheto M (1974) Olfactory coding on the basis of physio-chemical properties. Ann NY Acad Sci 237: 193-208

Moulton D, Fink R (1972) Cell proliferation and migration in the olfactory epithelium. In: Schneider D (ed) Olfaction and taste. Tome IV. Wissenschaftliche Verlags-gesellchaft, Stuttgart

Poirier R, Charpy A (1904) Traité d'anatomie humaine. Tome III. Système nerveux: les nerfs, 2e edn. Masson, Paris

Rouvière H (1970) Anatomie humaine: descriptive et topographique. Tome I. Tête et cou, 10e edn. Masson, Paris

Shepherd G, Greer C (1990) Olfactory bulb. In: Shepherd (ed) Synaptic organization of the brain. Oxford University Press, New York, pp 133-169

Testut L (1905) Traité d'anatomie humaine. Tome III. Système nerveux périphérique, organes des sens, appareil de la respiration et de la phonation. Doin, Paris

Trotier D, Mac Leod P (1987) The amplification process in olfactory receptor cells. Ann NY Acad Sci 570: 677-679

Uziel A, Guerrier Y (1975) Exploration fonctionnelle de l'olfaction et son rôle dans le diagnostic des troubles de l'odorat. Ann Otolaryngol (Paris) 92: 475-490

Chapitre 19

L'oreille externe et l'oreille moyenne

P Tison, B Frachet

Rappel embryologique

Toutes les structures de l'oreille externe et de l'oreille moyenne dérivent de l'appareil branchial.

L'oreille externe

D'origine ectoblastique, l'oreille externe se compose du **méat acoustique externe** [ou conduit auditif externe] qui est le reliquat de la première fente ectoblastique, et de l'**auricule** [ou pavillon] qui dérive du revêtement ectoblastique des deux arcs qui la bordent.

L'oreille moyenne

D'origine endoblastique, l'oreille moyenne résulte du développement de la première poche endoblastique en **trompe auditive** (*trompe d'Eustache*), **caisse du tympan** et **cavités mastoïdiennes**. La membrane du tympan résulte de l'accolement de ces deux dépressions : sa couche externe épidermique est d'origine ectoblastique, sa couche interne, muqueuse, est d'origine endoblastique, tandis que sa couche moyenne, fibreuse, représente la mince couche de mésoblaste séparant les deux feuillets qui sont venus l'un vers l'autre.

La majeure partie des cavités de l'oreille est contenue dans l'os temporal (fig. 19-l) qui résulte de la fusion de trois os embryonnaires (fig. 19-2).

La partie pétreuse [rocher] a la forme d'une pyramide dont la pointe regarde en avant et médialement ; elle est creusée en arrière de cavités, les cavités mastoïdiennes, et en avant d'une gouttière qui forme les parois médiale et supérieure de la caisse du tympan, et de la partie osseuse de la trompe auditive.

La partie squameuse [ou écaille] recouvre en haut cette gouttière pour former le mur de la logette qui constitue la partie supérieure de la paroi latérale de la caisse du tympan. De cette fusion entre partie pétreuse et partie squameuse persiste la fissure pétro-squameuse.

La partie tympanique (*os tympanal*) a la forme d'un anneau incomplet ouvert en haut qui vient s'appliquer sur les deux autres parties de l'os temporal. Elle forme en avant la face latérale de la partie osseuse de la trompe auditive et reste largement ouverte en arrière pour former les parois antérieure, inférieure et postérieure du méat acoustique externe. Elle est parcourue sur sa face profonde par un fin sillon où s'enchasse le tympan, le sillon tympanique, interrompu entre les grandes et petites épines tympaniques par le bord inférieur du mur de la logette. Dans la suture entre le tegmen tympani et la partie tympanique chemine la corde du tympan (fissure pétro-tympanique) qui pénètre dans la caisse du tympan.

L'oreille externe

Anatomie morphologique

Au plan descriptif, elle comprend l'**auricule** [pavillon] et le **méat acoustique externe** [conduit auditif externe]. Son rôle fonctionnel de localisation des sons reste accessoire chez l'homme.

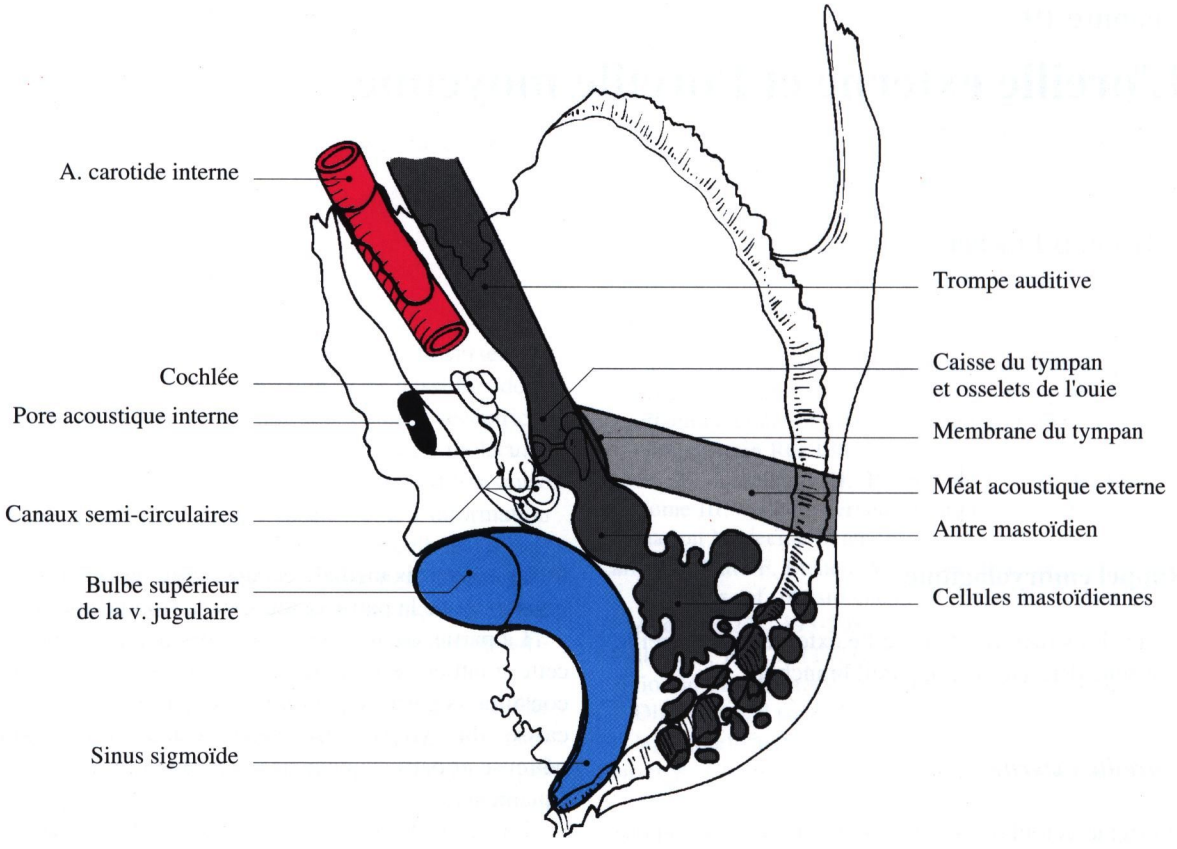

Fig. 19-1. Projection des cavités de l'oreille sur l'os temporal (vue crâniale)

L'auricule (fig. 19-3)

Il est constitué d'une lame cartilagineuse et d'un revêtement cutané adhérant intimement au cartilage sur sa face latérale. Sa face latérale présente différents reliefs séparés par des excavations :

– **la conque**, dépression la plus profonde et centrale dont le fond se continue directement par le méat acoustique externe. Elle constitue une source appréciable de cartilage dans la chirurgie d'armature des ailes du nez, par exemple ;

– **l'hélix**, qui naît dans la conque par la racine de l'hélix, borde le cartilage. Son double revêtement cutané en fait un matériau de choix pour les greffes composites pour la columelle nasale ;

– **l'anthélix**, saillie située entre hélix et conque, se divise en haut en deux bras, ou branches, délimitant la **fosse triangulaire** (*fossette naviculaire*) ;

– **le tragus**, antérieur au pore acoustique externe, est séparé de l'hélix par le sillon antérieur de l'auricule ;

– **l'antitragus** borde en bas la conque et reste séparé du tragus par l'incisure intertragique (*échancrure de la conque*).

– **le lobule** de l'auricule, repli cutané inférieur, est dépourvu de cartilage.

La face médiale de l'auricule reproduit en les inversant ces différents reliefs, mais du fait de l'adhérence de la partie antérieure de la conque à l'os temporal, sa surface libre est réduite et reste séparée du crâne par le sillon rétro-auriculaire à concavité antérieure. La peau est ici dépourvue de pilosité et constitue une zone donneuse pour les greffes de peau totale de petites dimensions.

Les ligaments de l'auricule assurent la fixité des différentes parties cartilagineuses entre elles et attachent le pavillon à l'os temporal.

Les muscles de l'auricule ont une action pratiquement nulle chez l'homme, qui ne dresse pas l'oreille pour localiser un son. On peut, par contre, mesurer, bioélectriquement, la contraction du muscle auricu-

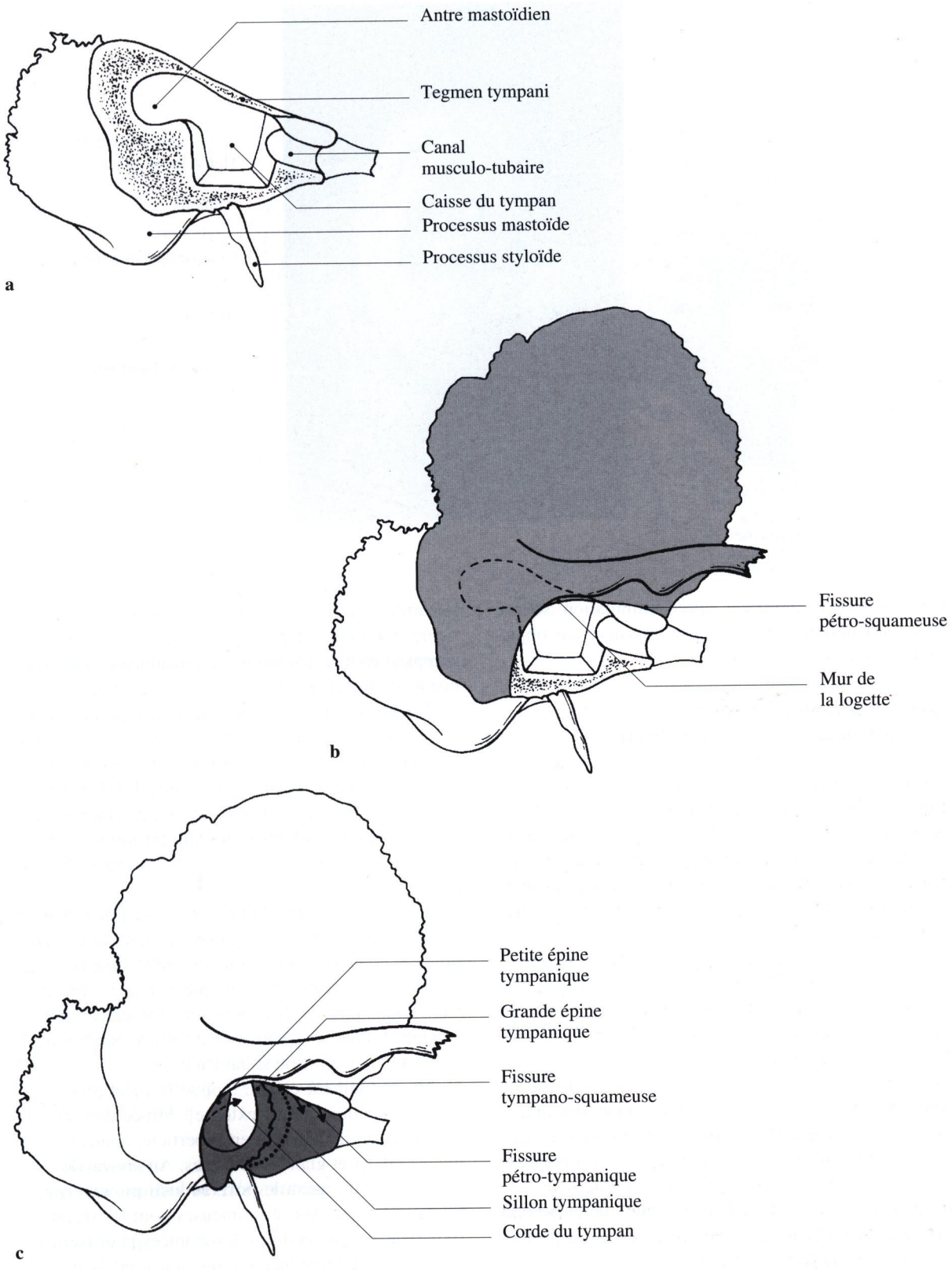

Fig. 19-2. Constitution de l'os temporal. **a** Partie pétreuse ; **b** partie squameuse ; **c** partie tympanique

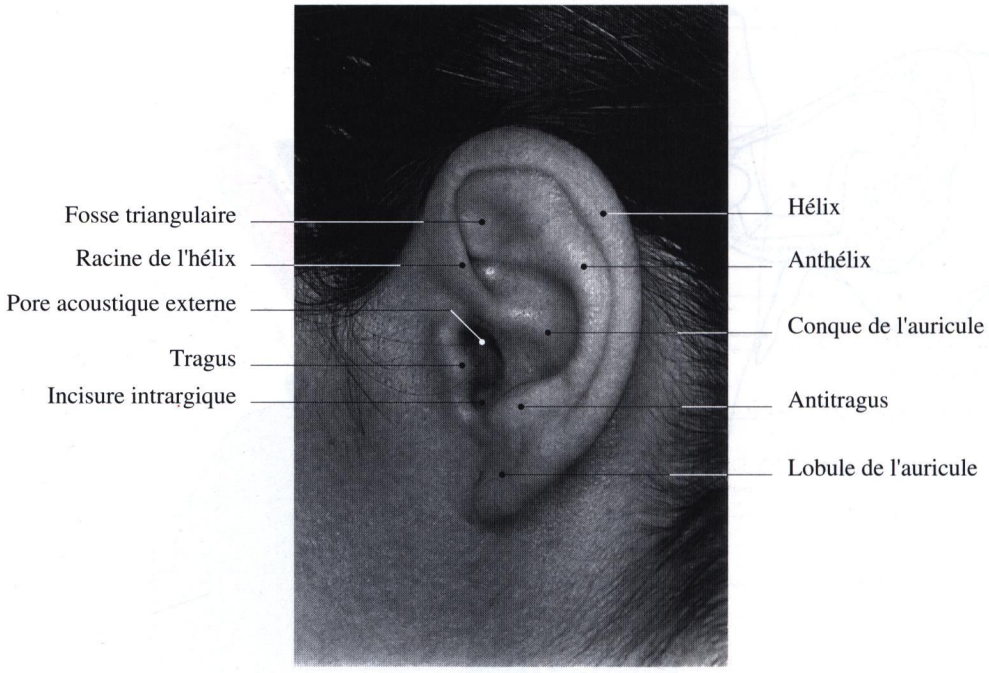

Fig. 19-3. L'auricule gauche

laire postérieur observée après stimulation sonore forte, et bénéficier ainsi d'un test grossier mais objectif de l'audition.

Méat acoustique externe [conduit auditif externe] (fig. 19-4)

C'est un canal fibro-cartilagineux puis osseux qui continue l'entonnoir formé par la conque. Il est obturé à son extrémité médiale, dans le fond, par la membrane du tympan. Sa longueur atteint 25 mm en moyenne mais, du fait de la forte inclinaison de la membrane du tympan en bas et médialement, sa paroi inférieure mesure 5 mm de plus.

En forme de cylindre aplati d'avant en arrière, il se dirige médialement et en avant en décrivant des sinuosités dues à des voussures de sa paroi qui peuvent gêner l'examen otoscopique ou la chirurgie otologique par la voie du méat acoustique [conduit auditif] : sur une coupe horizontale, son trajet est donc sinueux en S, alors que sur une coupe frontale il décrit une courbe convexe en haut. Cela explique que pour bien examiner la membrane du tympan (otoscopie), il faut tendre la portion fibro-cartilagineuse du méat, seule mobile, dans le même axe que la portion osseuse, en réclinant le tragus en avant et en portant l'auricule en haut et en arrière.

La portion fibro-cartilagineuse, superficielle est constituée par une gouttière cartilagineuse prolongeant le cartilage de l'auricule et qui forme ses parois antérieure, inférieure et postérieure. La gouttière fibreuse complète en haut la gouttière cartilagineuse et se continue médialement par le périoste du méat osseux.

La portion osseuse, profonde, comprend un peu plus de la moitié du méat et est constituée par la partie tympanique de l'os temporal (*os tympanal*) soudée en haut à la partie squameuse [ou écaille]. Cette partie tympanique forme les parois antérieure, inférieure et postérieure du conduit osseux, qui est limité médialement par le sillon tympanique où s'enchasse le tympan.

La face antérieure du processus mastoïde, dans sa partie squameuse, entre également dans la constitution de la paroi postérieure du méat osseux et est séparée de la partie tympanique par la fissure tympano-squameuse, à peu près orientée dans l'axe du conduit. La paroi supérieure est formée par le mur de la logette de la portion squameuse.

Un revêtement cutané tapisse le méat acoustique externe [conduit auditif externe]. Mince dans la portion osseuse, il s'épaissit en superficie, contenant follicules pileux et glandes sébacées. Au niveau de l'orifice externe du méat, le **pore acoustique externe**, se trouvent les glandes cérumineuses dont les sécrétions se mélangent aux cellules desquamées pour former le cérumen de consistance cireuse qui rend la peau du conduit hydrophobe et s'oppose à la pénétration des germes.

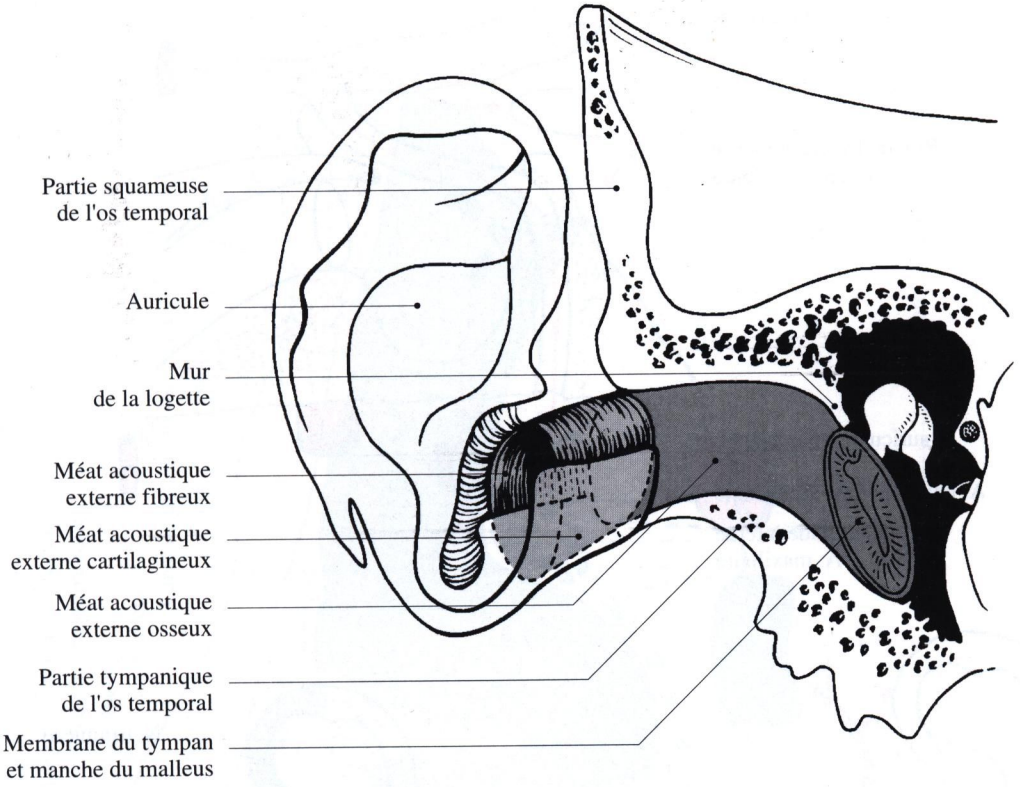

Fig. 19-4. Le méat acoustique externe [conduit auditif externe]

Anatomie topographique

L'auricule est situé en arrière de la région parotidienne, en avant de la région mastoïdienne et au-dessous de la région temporale.

Le méat acoustique externe [conduit auditif externe] répond :
– en avant, à l'articulation temporo-mandibulaire qui peut être palpée en introduisant un doigt dans le méat ;
– en arrière, au processus mastoïde et au segment mastoïdien du canal facial ;
– en haut, à la fosse crânienne moyenne (*étage moyen de la base du crâne*) par la partie inférieure horizontale de la partie squameuse de l'os temporal ;
– en bas, à la loge parotidienne.

L'extrémité médiale du méat est obturée par la membrane du tympan.

Vascularisation et innervation de l'oreille externe

Les artères (fig. 19-5)

Elles proviennent toutes de l'artère carotide externe. L'auricule et le méat acoustique externe cartilagineux sont vascularisés par l'artère temporale superficielle et l'artère auriculaire postérieure ; le conduit osseux est alimenté, à la fois par l'artère tympanique antérieure, branche de l'artère maxillaire et par l'artère stylo-mastoïdienne, branche de l'artère auriculaire postérieure ou parfois de l'artère occipitale, qui pénètre par le foramen stylo-mastoïdien dans le canal facial (*aqueduc de Fallope*) pour cheminer avec le nerf facial.

Les veines

Elles se jettent dans la veine jugulaire externe par la veine temporale superficielle et par la veine auriculaire postérieure.

Les lymphatiques

Les lymphatiques sont satellites de la veine jugulaire externe ou gagnent le nœud jugulo-digastrique (*gg. de Kuttner*).

L'innervation sensitive (fig. 19-6)

Elle est triple : le nerf auriculo-temporal, branche du nerf trijumeau, innerve la partie antérieure de l'auricule et la paroi antérieure du méat acoustique

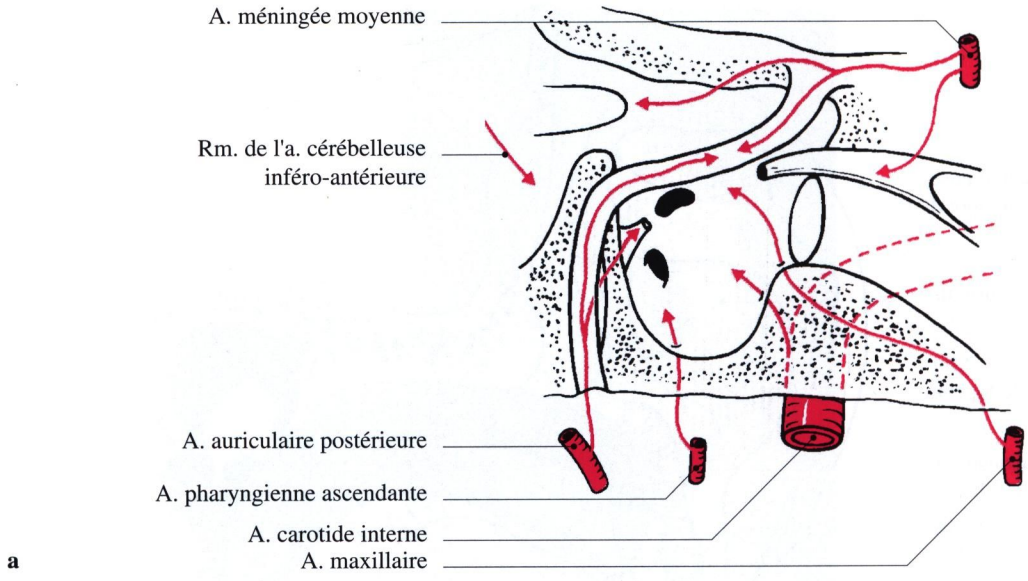

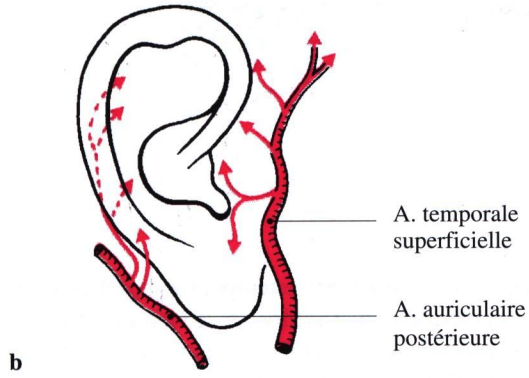

Fig. 19-5. Artères de l'oreille

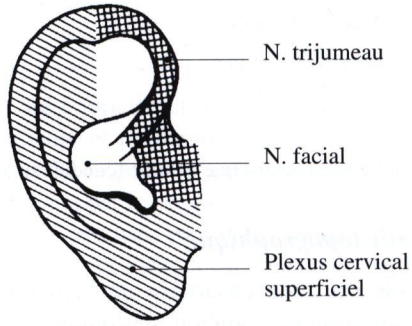

Fig. 19-6. Innervation sensitive de l'auricule

externe ; le rameau sensitif du nerf facial se distribue à la membrane du tympan, la paroi postérieure du méat et la conque (*zone de Ramsey-Hunt*) ; enfin, le nerf grand auriculaire (*branche auriculaire*) du plexus cervical superficiel innerve la face médiale, la partie postérieure et le lobule de l'auricule.

L'oreille moyenne (fig. 19-7)

Pour éviter les répétitions, sa description et ses rapports seront envisagés conjointement.

Anatomie morphologique et topographique

L'oreille moyenne se compose de la caisse du tympan, des cavités mastoïdiennes et de la trompe auditive (*trompe d'Eustache*). L'ensemble joue un rôle fonctionnel majeur en transmettant les sons extérieurs aux milieux liquidiens de l'oreille interne où se trouvent les structures nerveuses de l'audition.

La caisse du tympan contient le système tympano-ossiculaire qui conduit les vibrations sonores de l'air aux liquides de l'oreille interne. Pour pouvoir passer d'un milieu d'impédance faible (air) à un milieu d'impédance élevée (liquide), il existe une amplification des vibrations sonores d'une extrémité à l'autre de ce système grâce au rapport qui existe entre la surface de la membrane du tympan (élevée) et celle de la base (*platine*) du stapes [étrier] (faible). Une lésion du système tympano-ossiculaire entraîne une surdité de transmission.

La trompe auditive, ouverte dans le pharynx, assure le bon fonctionnement de ce système en main-

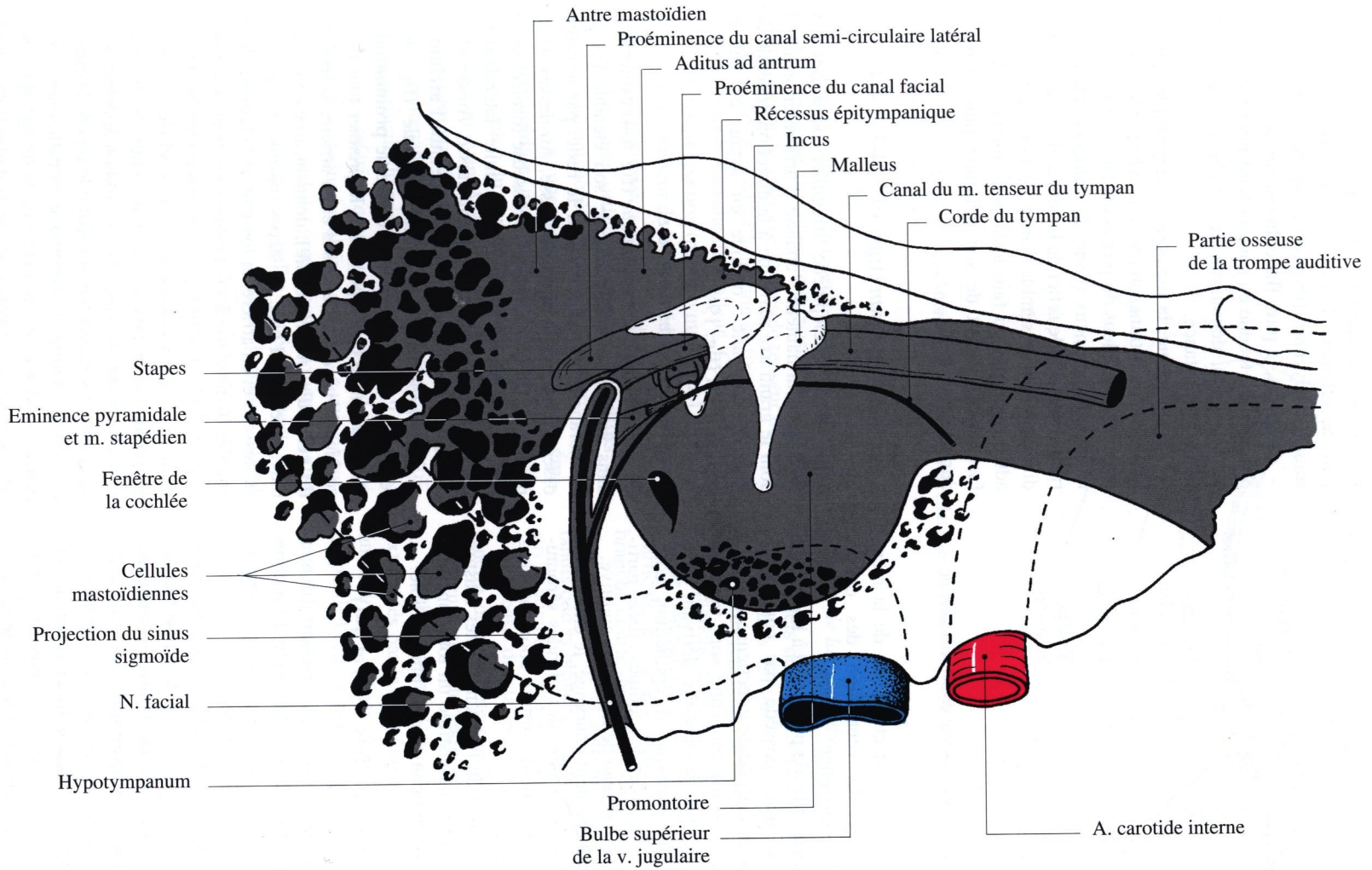

Fig. 19-7. Les cavités de l'oreille moyenne (vue latérale)

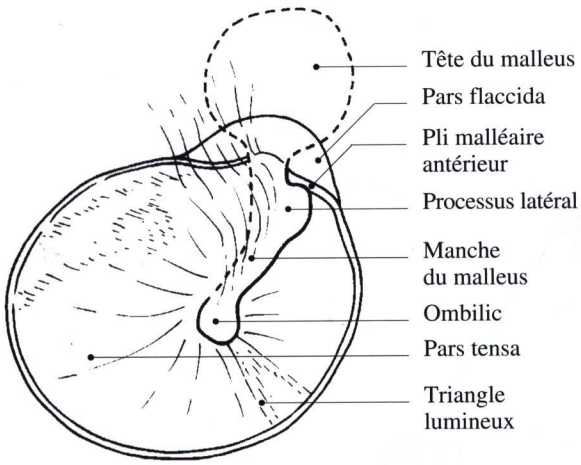

Fig. 19-8. Membrane du tympan (côté droit), vue latérale

tenant l'équipression de part et d'autre de la membrane du tympan et la ventilation des cavités aériennes de l'oreille moyenne.

Le processus mastoïde n'a pas, quant à lui, de rôle fonctionnel majeur mais possède par contre une grande importance en pathologie infectieuse.

Les cavités de l'oreille moyenne sont tapissées d'une muqueuse de type respiratoire dérivant de la première poche endoblastique. L'épithélium comporte des cellules à mucus et des cellules ciliées particulièrement denses au niveau de la trompe auditive.

Près de son abouchement pharyngé, le chorion de la trompe s'épaissit et contient des glandes séromuqueuses et du tissu lymphoïde surtout abondant chez l'enfant (tonsille tubaire).

Cet ensemble, (caisse du tympan, cavités mastoïdiennes, trompe auditive) constitue un tout fonctionnel. La membrane du tympan en est l'unité visible.

La membrane du tympan (figs. 19-8 et 4-4)

Elliptique à grand axe vertical, elle mesure 10 mm dans son grand diamètre. Elle a la forme d'un cône très évasé dont le sommet (ombilic) est en retrait de 2 mm par rapport à la périphérie. La membrane regarde en bas, en avant et latéralement. Son insertion se fait dans le sillon tympanique de la partie tympanique de l'os temporal par un bourrelet annulaire périphérique, l'**anneau tympanique**. Au niveau du mur de la logette, le sillon disparaît et l'anneau se fixe sur le processus latéral du malleus [marteau] en formant les plis malléaires antérieur et postérieur. Ces ligaments divisent la membrane tympanique en deux parties :

– au-dessous, la **pars tensa** tendue entre l'anneau et le manche du malleus, vaste, résistante, constituée par l'accollement de trois couches : externe (épidermique), moyenne (fibreuse) et interne (muqueuse) ;
– au-dessus, la **pars flaccida** (*membrane flaccide de Schrapnell*), tendue en haut au bord inférieur du mur de la logette, dépourvue de couche fibreuse et de moindre résistance.

En otoscopie, la membrane tympanique apparaît gris pâle, semi-transparente, soulevée par le relief du manche du malleus du processus latéral à l'ombilic ; le triangle lumineux (*cône de Politzer*) antéro-inférieur représente le reflet de la source d'éclairage. Son diamètre visible semble varier de l'enfance à l'âge adulte, non pas du fait de la taille même de la surface, mais du fait de son obliquité plus marquée durant l'enfance.

La caisse du tympan (figs. 19-7, 4-3 et 4-4)

C'est un parallélépidède irrégulier possèdant six faces dont la hauteur s'abaisse d'arrière en avant et dont le grand axe participe à la direction générale de l'oreille moyenne : oblique en avant, en bas et médialement (fig. 19-1)

Parois de la caisse du tympan

La paroi latérale ou tympanique (fig. 4-4) est formée dans la plus grande partie de son étendue par la membrane du tympan et, pour le reste, par le cadre osseux dans lequel elle s'enchasse. Au-dessus de la membrane du tympan, la paroi osseuse formée par le mur de la logette s'élargit et limite latéralement **l'attique**, partie supérieure de la caisse. Au-dessous, derrière la membrane du tympan, se situe l'**atrium**.

La paroi médiale ou labyrinthique (fig. 4-3) répond à l'oreille interne. Au centre, le **promontoire**, saillie arrondie en rapport avec le premier tour de la cochlée (*limaçon*) ; au-dessus et en arrière, la **fenêtre du vestibule** (*fenêtre ovale*), donnant accès au vestibule, recevant la base du stapes (*platine de l'étrier*) ; au-dessous et en arrière, la fossette de la **fenêtre de la cochlée** (*fenêtre ronde*) regardant fortement en arrière, dont le fond est obturé par une mince membrane fermant la rampe tympanique de la cochlée : c'est la membrane secondaire du tympan ; entre les fenêtres, mais en arrière, se situe une dépression appelée sinus du tympan ; son accessibilité difficile lors de la chirurgie en fait une région importante en pathologie infectieuse ; au-dessus et en arrière de la fenêtre du vestibule apparaît la proéminence de la partie tympanique du canal facial contenant le nerf facial, doublé en haut

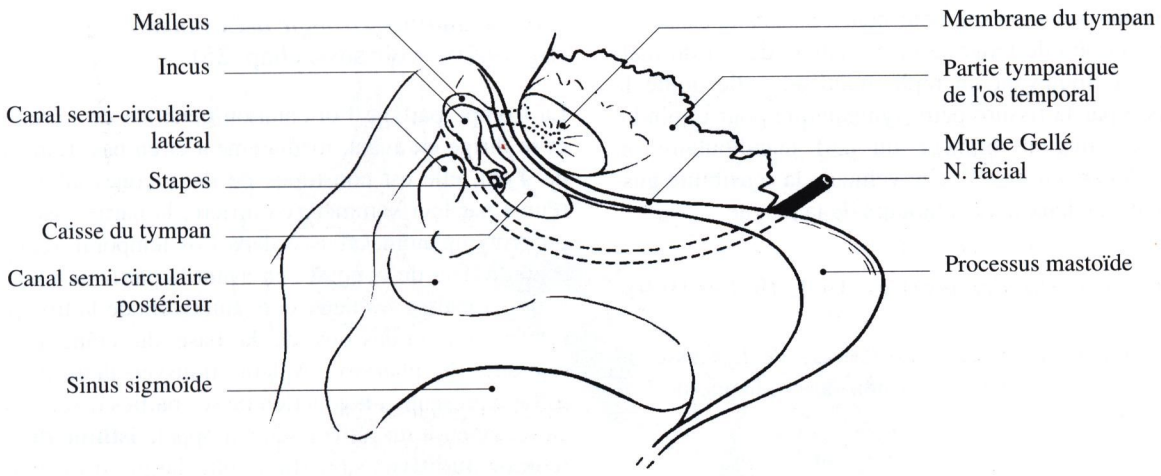

Fig. 19-9. Les cavités postérieures. Abord chirurgical par la face latérale du processus mastoïde (position opératoire). Les cellules mastoïdiennes ont été évidées

et en arrière de celle du canal semi-circulaire latéral du vestibule. En avant de la fenêtre du vestibule, sous une saillie horizontale, chemine le muscle tenseur du tympan (*m. du marteau*) dont le tendon se fixe en arrière à angle droit sur le manche du malleus. Ce canal limite avec la deuxième portion (partie tympanique) du canal facial le bord inférieur de la face médiale de l'attique.

La paroi postérieure ou mastoïdienne présente de haut en bas : un orifice triangulaire, l'**aditus ad antrum** donnant accès en arrière à l'antre mastoïdien ; au-dessous, une saillie antérieure appelée **éminence pyramidale** (*pyramide*) du sommet de laquelle émerge le tendon du muscle stapédien [m. de l'étrier] qui se fixe en avant à la tête du stapes ; enfin au-dessous, la paroi postérieure forme le mur de Gellé, paroi osseuse contenant la troisième portion (partie mastoïdienne) verticale du canal facial.

La paroi inférieure ou jugulaire répond au bulbe supérieur de la veine jugulaire (*golfe de la veine jugulaire interne*), parfois proéminent et bien visible. Dans sa variabilité, ce bulbe supérieur peut aller jusqu'au méat acoustique interne [conduit auditif interne], gênant considérablement l'abord chirurgical des tumeurs bénignes de ce conduit, comme le neurinome du nerf vestibulo-cochléaire.

La paroi supérieure ou tegmentale, encore appelée **tegmen tympani**, répond en haut aux méninges, expliquant les complications méningées des otites.

Enfin, la paroi antérieure ou carotidienne présente l'ostium postérieur de la trompe auditive et répond en bas à la portion verticale et au coude du canal carotidien contenant l'artère carotide interne.

Contenu de la caisse du tympan

Les osselets de l'ouie sont au nombre de trois, dans l'ordre, dans le sens latéro-médial : **malleus** [marteau], **incus** [enclume] et **stapes** [étrier].

Le manche du malleus uni à la membrane du tympan se poursuit par le col puis la tête du malleus qui s'articule en arrière avec le corps de l'incus. La branche courte de l'incus s'applique sur l'angle inférieur de l'aditus ad antrum dans la fosse de l'incus tandis que sa branche longue se termine par le processus lenticulaire qui s'articule sur la tête du stapes.

La base du stapes (*platine de l'étrier*) ferme la fenêtre du vestibule (*fenêtre ovale*) et ses branches antérieure et postérieure forment une arche osseuse.

La chaîne ossiculaire est maintenue en place à ses extrémités par la membrane du tympan et le ligament annulaire du stapes. Elle est aussi suspendue aux parois de la caisse par quelques ligaments.

Le **muscle tenseur du tympan** (*m. du marteau*) attire médialement le manche du malleus et tend la membrane tympanique. Inversement le **muscle stapédien** [m. de l'étrier] bascule le stapes latéralement et détend la membrane du tympan. Lors de sa contraction, ce système protège l'oreille interne des sons forts, en rigidifiant l'ensemble tympano-ossiculaire. Ces modifications sont enregistrées lors de l'épreuve dite *impédancemétrie* qui constitue un test objectif essentiel d'audiométrie. La **corde du tympan** naît au niveau de la partie mastoïdienne du nerf facial, chemine dans la fissure entre petite épine tympanique et partie squameuse de l'os temporal (*fissure*

tympano-squameuse), pour pénétrer dans la caisse du tympan où elle longe la face médiale du col du malleus en soulevant un repli muqueux ; elle quitte la caisse par la fissure pétro-tympanique pour rejoindre le nerf lingual, branche du nerf mandibulaire (*n. maxillaire inférieur*) ; elle véhicule la sensibilité gustative des deux tiers antérieurs de la langue.

Cavités mastoïdiennes (figs. 19-1, 19-7 et 19-9)

Il s'agit de diverticules postérieurs de la caisse du tympan creusés dans la portion mastoïdienne de l'os temporal.

L'antre mastoïdien

C'est la plus constante et la plus vaste de ces cavités ; réniforme, on lui décrit six faces :
– la face latérale se projette immédiatement en haut et en arrière du méat osseux au niveau de la portion squameuse de la mastoïde. C'est la voie de son abord chirurgical ;
– la face supérieure ou tegmen antri répond aux méninges et au lobe temporal ;
– la face postérieure répond au sinus sigmoïde, plus ou moins procident ;
– la face antérieure est occupée en haut par l'aditus ad antrum le faisant communiquer avec la caisse, en bas par la partie supérieure du mur de Gellé contenant le nerf facial au début de sa partie mastoïdienne, après son coude ;
– la face médiale, réduite, répond au cervelet ;
– la face inférieure se prolonge avec les cellules subantrales.

Autres groupes cellulaires

Ils occupent le processus mastoïde et restent inconstants, n'apparaissant qu'au cours de la croissance ou pouvant même manquer : les cellules sub-antrales superficielles se prolongent en bas jusqu'à l'apex du processus mastoïde (cellules de la pointe mastoïdienne) ; les cellules sub-antrales profondes donnent une extension antérieure qui passe sur le bord médial du nerf facial (cellules rétro-faciales), tandis qu'en arrière de l'antre siègent les cellules pré-sinusiennes et rétro-sinusiennes. En fait ces groupes cellulaires occupent l'os spongieux du temporal qui s'est secondairement pneumatisé à partir du processus mastoïde, et l'on décrit d'autres traînées cellulaires naissant de ce processus et étendues jusque dans le pied de la portion squameuse ou vers l'apex de la portion pétreuse (cellules rétro-labyrinthiques et trans-labyrinthiques).

Trompe auditive (trompe d'Eustache) (fig. 19-10) (voir aussi chap. 25)

La trompe partage l'orientation générale de l'oreille et se dirige en avant, médialement et en bas. Longue de 4 cm, elle est constituée de deux cônes allongés réunis par leur sommet : en arrière, la partie osseuse ou protympanum, creusée dans l'os temporal, représente le tiers du conduit ; en avant la partie cartilagineuse constitue les deux tiers antérieurs de la trompe et descend au-dessous de la base du crâne pour rejoindre le pharynx. Aplatie transversalement, la trompe présente à la jonction de ses parties osseuse et cartilagineuse un rétrécissement appelé **isthme de la trompe auditive** ; sa partie la plus large est l'ostium pharyngien.

Partie osseuse de la trompe auditive

Sa face supérieure est longée par le canal du muscle tenseur du tympan (*m. du marteau*). Sa face médiale appartient au rocher et répond au canal carotidien contenant l'artère carotide interne. Sa face inférieure est en rapport avec la fissure pétro-tympanique qui unit la partie pétreuse à la partie tympanique de l'os temporal. Sa face latérale, parcourue par la fissure pétro-tympano-squameuse (*scissure de Glaser*) qui contient la corde du tympan dans son segment pétro-tympanique, répond à l'articulation temporo-mandibulaire.

Partie cartilagineuse de la trompe auditive

Elle est constituée du cartilage tubaire formant ses parois supérieure et médiale, et d'une lame membranacée latérale. Le cartilage tubaire comporte la lame médiale, épaisse, parcourue de fissures facilitant sa dilatation, et la lame latérale plus étroite. La lame membranacée forme la paroi latérale et inférieure de la trompe.

Normalement collabée au repos, la lumière tubaire s'ouvre sous l'action de deux muscles : le muscle tenseur du voile du palais (*m. péristaphylin externe*) par ses insertions sur le tiers postérieur de la face latérale de la trompe, abaisse son plancher ; le muscle élévateur du voile du palais (*m. péristaphylin interne*) accroche, lors de sa contraction, la plaque médiale qu'il porte médialement, faisant bailler l'ostium pharyngien.

L'ouverture tubaire, assurant l'équipression aérienne de la caisse du tympan, est déclenchée, entre autres, par la déglutition.

En haut, la partie cartilagineuse de la trompe auditive répond à la suture pétro-sphénoïdale déprimée en gouttière où elle adhère.

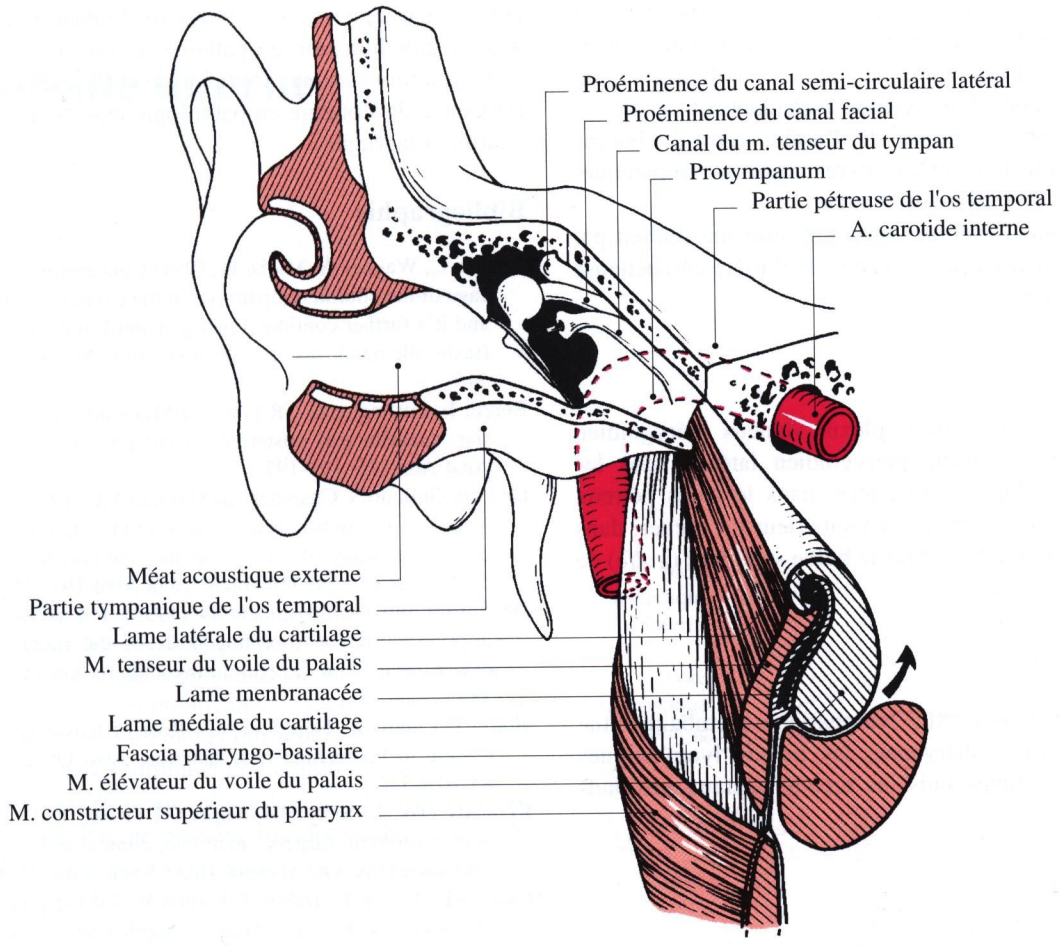

Fig. 19-10. Trompe auditive (vue antérieure)

En bas, le fascia pharyngo-basilaire, engainant la trompe, se dédouble pour contenir le muscle constricteur supérieur du pharynx.

Les rapports latéraux se font par l'intermédiaire des muscles tenseur et élévateur du voile du palais : médialement, le pharynx ; latéralement, la région comprise entre la mandibule et le pharynx, divisée en deux espaces par le fascia interptérygoïdien tendue de l'épine de l'os sphénoïde à la lame latérale du processus ptérygoïde. L'espace ptérygo-maxillaire situé sur la face latérale du fascia interptérygoïdien, contient à ce niveau le nerf mandibulaire sorti du foramen ovale. L'espace sous-parotidien antérieur, situé entre le fascia interptérygoïdien et le pharynx, contient les muscles ptérygoïdien médial et tenseur du voile du palais.

Ostium pharyngien de la trompe auditive

Il est situé sur la paroi latérale de la partie nasale du pharynx, à 1 cm en arrière du cornet nasal inférieur. Sa lèvre antérieure, à peine marquée, se prolonge en bas par le pli salpingo-palatin jusqu'au voile. Sa lèvre postérieure, très saillante, soulevée par la plaque médiale, se poursuit sur la paroi latérale du pharynx par le pli salpingo-pharyngien et limite en avant une dépression profonde postérieure, le récessus pharyngien (*fossette de Rosenmuller*).

Vascularisation et innervation de l'oreille moyenne

Les artères (fig. 19-5)

Elles forment un réseau sous-muqueux alimenté à la fois par l'artère carotide externe, l'artère carotide interne et les artères vertébrales.

L'artère carotide externe fournit des rameaux pour l'oreille moyenne par l'intermédiaire des artères auriculaire postérieure, occipitale, maxillaire, méningée moyenne, pharyngienne ascendante et faciale.

La partie pétreuse de l'artère carotide interne fournit directement les artères carotico-tympaniques destinées à la caisse du tympan.

L'artère vertébrale irrigue l'antre mastoïdien par l'intermédiaire d'une branche de l'artère cérébelleuse inféro-antérieure.

Les veines

Elles se jettent dans le plexus veineux ptérygoïdien entourant le muscle ptérygoïdien latéral, dans les veines méningées moyennes, dans le sinus pétreux supérieur longeant le bord supérieur du rocher, dans le sinus sigmoïde et dans le bulbe supérieur (*golfe*) de la veine jugulaire.

Les lymphatiques

Ils gagnent le plexus lymphatique prétubaire situé dans la paroi pharyngée, les nœuds lymphatiques rétropharyngiens, puis les nœuds latéraux profonds du cou.

Les nerfs

Le nerf mandibulaire est moteur pour le muscle tenseur du tympan et pour le muscle tenseur du voile du palais. Le nerf facial donne dans sa partie mastoïdienne le nerf du muscle stapédien : cela explique l'abolition du réflexe stapédien dans les paralysies faciales.

La complexité et la variabilité des connexions sensitives de l'oreille moyenne conduisent à la conception d'un véritable plexus tympanique formé d'anastomoses entre le ganglion inférieur du nerf glosso-pharyngien (*gg. d'Andersh*), le plexus carotidien, le ganglion ptérygo-palatin (*gg. sphéno-palatin*) et le ganglion otique. Cette disposition explique la fréquence de l'otalgie en pathologie crânio-faciale et pharyngo-laryngée.

Bibliographie

Bartsch C, Wagner A, Miehe B (1991) Concerning the passage of the chorda tympani out of the cavitas tympanica and it's further continued pathway until lingualis nerve (texte allemand, résumé anglais). Anat Anz 173: 243-246

Berzin F, Fortinguerra CR (1993) EMG study of the anterior, superior and posterior auricular muscles in man. Anat Anz 175: 195-197

De Lara Galindo S, Cuspinera de Galindo ME (1980) Semimacroscopic studies of a mucous fold in the posterosuperior quadrant of the tympanic membrane of the middle ear in some mammals. Acta Anat 107: 318-323

De Serdio JL, Lopez-Aguado D (1993) The phylogenic imprinting on the morphogenesis of the middle and external ear. Ann Otorrinolaringol Ibero Am 20: 305-319

Honjo I, Ushiro K, Haji T (1983) Role of tensor tympani muscle in Eustachian tube function. Acta Otolaryngol 95: 329-332

Kennedy DW, El-Sirsy HH, Nager GT (1986) The jugular bulb in otologic surgery: anatomic, clinical and surgical considerations. Otolaryngol Head Neck Surg 94: 6-15

Laude M, Boudin D, Dakpe J, Foulon P (1981) Le nerf de Jacobson. Branches tubaires. Applications chirurgicales. Bull Soc Anat Paris 6: 63-64

Salvinelli F, Maurizi M, Calamita S, D'Alatri L, Capelli A, Carbone A (1991). The external ear and the tympanic membrane. A three dimensional study. Scand Audiol 20: 253-256

Sarrat R, Torres A, Guzman AG (1992) Functional structure of human auditory ossicles. Acta Anat 144: 189-195

Yamasoba T, Harada T, Nomura Y (1990) Observations of the anterior epitympanic recess in the human temporal bone. Arch Otolaryngol Head Neck Surg 116: 566-570

Chapitre 20

L'oreille interne

J Roland

L'oreille interne est un ensemble d'organes complexes situés dans la partie moyenne et médiale de la partie pétreuse [ou rocher] de l'os temporal. L'apex de cet os est en effet creusé de canaux et de chambres contigus et communicants ; toutes ces cavités contiennent des éléments qui jouent un rôle dans les fonctions de l'audition et de l'équilibration.

D'un point de vue physiologique, les composants de l'oreille interne peuvent être divisés en deux catégories : les organes cochléaires et les organes vestibulaires. En fait, il existe une organisation commune qui repose sur les faits suivants : tout est contenu dans un ensemble de cavités osseuses communicantes : **le labyrinthe osseux**, fait d'un os très compact (fig. 20-1). Le labyrinthe osseux, dans sa partie antérieure, ou **cochlée** (*limaçon*), abrite les organes cochléaires ; sa partie postérieure contient les **conduits semi-circulaires** et le **vestibule** proprement dit. Tous les éléments situés dans le labyrinthe osseux prennent le nom de labyrinthe membraneux.

Les labyrinthes osseux et membraneux sont séparés par un espace rempli d'un liquide, la périlymphe ; la composition de ce fluide rappelle le liquide cérébro-spinal. L'espace périlymphatique est traversé par des franges fibro-cellulaires qui « suspendent » aux parois osseuses les éléments du labyrinthe membraneux. Ces derniers sont creux et remplis d'un liquide, l'endolymphe. Contrairement au fluide précédent, ce liquide est pauvre en protéines, riche en potassium et en mucopolysaccharides, ce qui lui donne sa viscosité.

Nous envisagerons successivement l'étude du labyrinthe osseux, puis celle du labyrinthe membraneux pour terminer par l'étude du méat acoustique interne [conduit auditif interne].

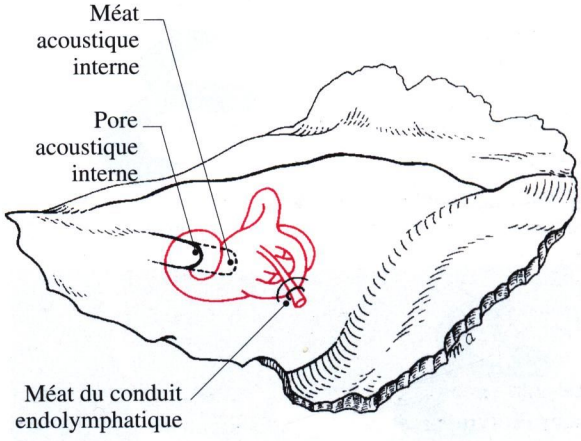

Fig. 20-1. Le labyrinthe osseux. Projection en rouge sur l'ensemble du rocher (vue postéro-médiale, rocher droit)

Le labyrinthe osseux. Anatomie descriptive

Le labyrinthe osseux antérieur
(figs. 20-2 et 20-3)

La cochlée

Autrefois appelée limaçon osseux du fait de sa forme en coquille d'escargot, elle est faite de l'enroulement d'un canal osseux, le canal spiral de la cochlée (fig. 20-3d) (*canal du limaçon*), dont l'extrémité basale a environ 3 mm de diamètre. Ce canal s'enroule autour de l'axe de la cochlée en 2 tours 3/4 dans le sens antihoraire du côté droit ; le rayon de l'enroulement diminue au fur et à mesure, ce qui

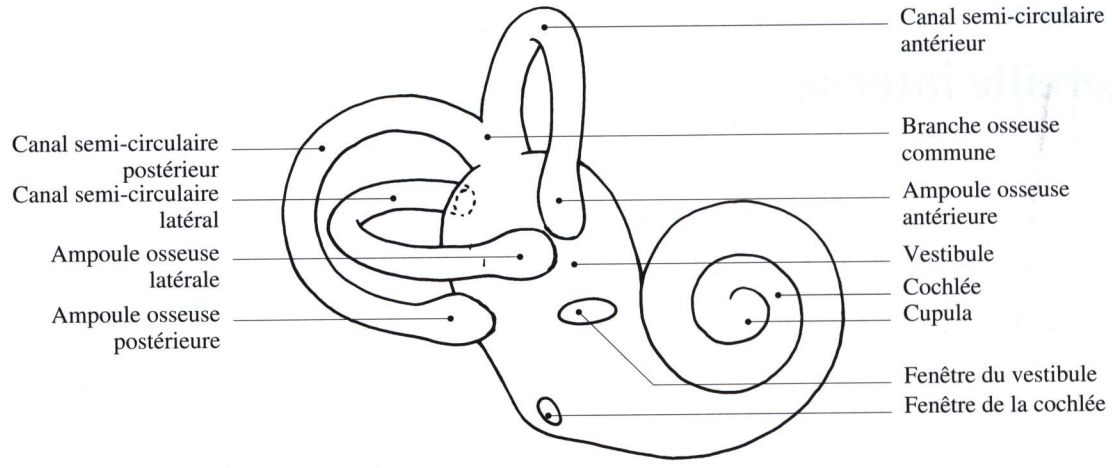

Fig. 20-2. Le labyrinthe osseux. Schéma en vue latérale du côté droit

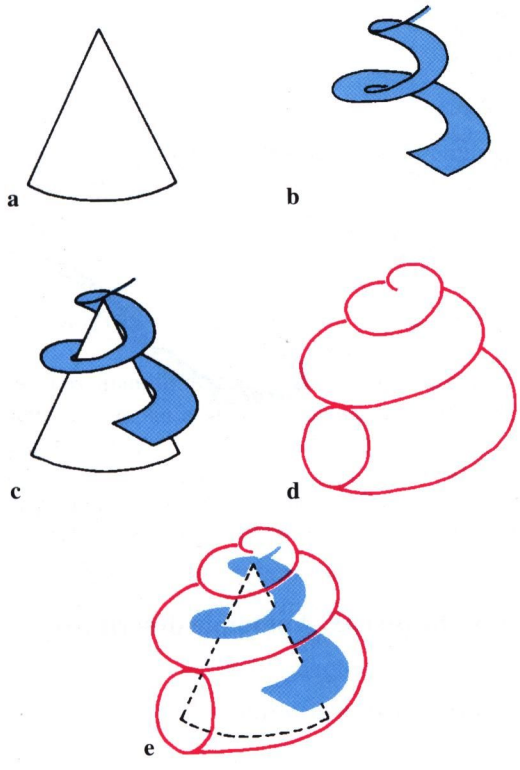

Fig. 20-3. Représentation schématique de la cochlée osseuse. **a** Modiolius ; **b** lame spirale osseuse ; **c** modiolius et lame spirale ; **d** canal spiral de la cochlée ; **e** canal spiral et lame spirale

explique la forme conique de l'ensemble. L'axe du cône est d'environ 5 mm de long et la base a, à peu près, 8 mm de diamètre.

La pointe de la cochlée ou cupula

Elle est orientée latéralement, en avant et légèrement en bas ; elle se porte donc vers la partie haute et antérieure de la caisse du tympan.

L'axe osseux de la cochlée

Il s'appelle le modiolus (*columelle*) (fig. 20-3a) ; il est en forme de cône effilé vers la cupula. En fait, il est creusé de multiples canalicules pour les filets nerveux du nerf cochléaire ; en particulier un petit canal se forme qui suit l'attache de la lame spirale : c'est le canal spiral du modiolus, (figs. 20-7 et 20-8) qui contient le ganglion spiral (*ganglion de Corti*). De ce canal en partent d'autres, très fins, qui se prolongent dans la largeur de la lame spirale ; ces canaux permettent aux fibres nerveuses de relier l'organe spiral au ganglion spiral (fig. 20-7). Il existe par ailleurs un canal central, axe à la fois du modiolus et de la cochlée (fig. 20-8). La base du modiolus est appuyée sur le tractus spiral criblé (*crible spiroïde*) situé au fond du méat acoustique interne [conduit auditif interne], les orifices qui y siègent sont ceux du nerf cochléaire (fig. 20-11).

Le canal spiral de la cochlée (figs. 20-3d et 20-7)

C'est donc le tube osseux qui s'enroule autour du modiolus ; il est recouvert dans sa partie périphérique par la lame des contours, alors qu'on appelle cloison spirale les zones osseuses communes entre les différents tours de spire. Une lamelle osseuse, la lame spirale, partage la cavité du tube osseux ; elle suit le mouvement hélicoïdal de l'ensemble, par son bord axial qui s'enroule sur toute la longueur du modiolus. Cette lame spirale ne donne

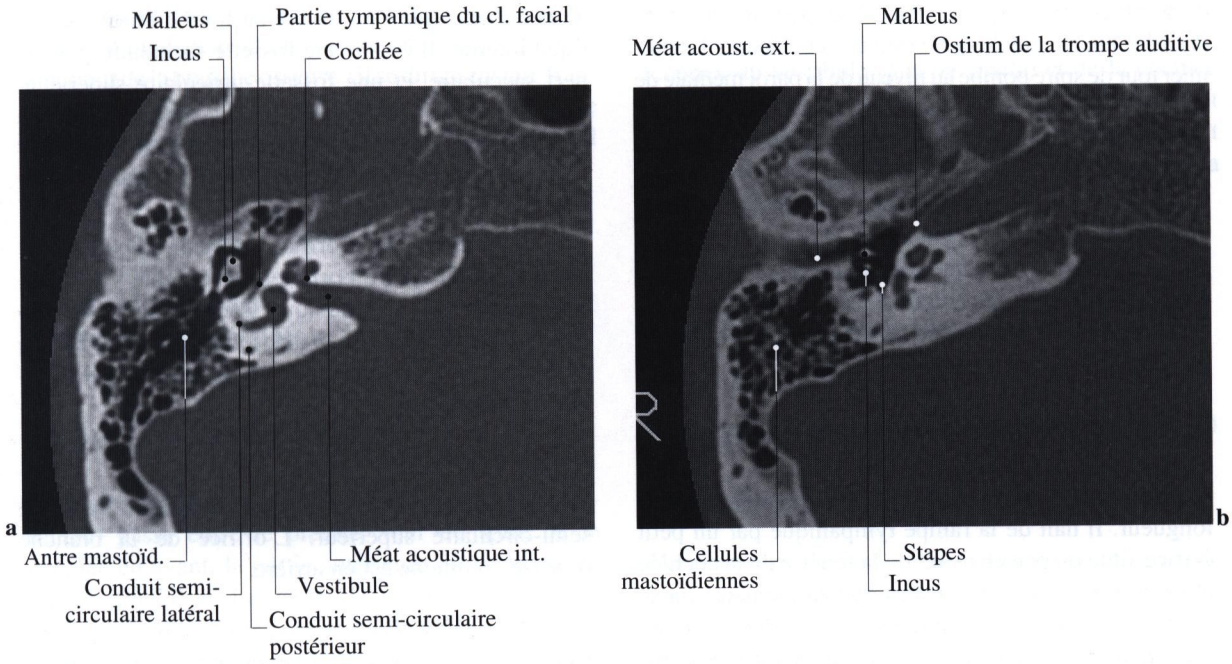

Fig. 20-4. Coupe tomodensitométrique axiale du rocher droit. **a** passant par le vestibule et la cochlée ; **b** passant par la partie moyenne de la cavité tympanique (Collection J.L. Dumas)

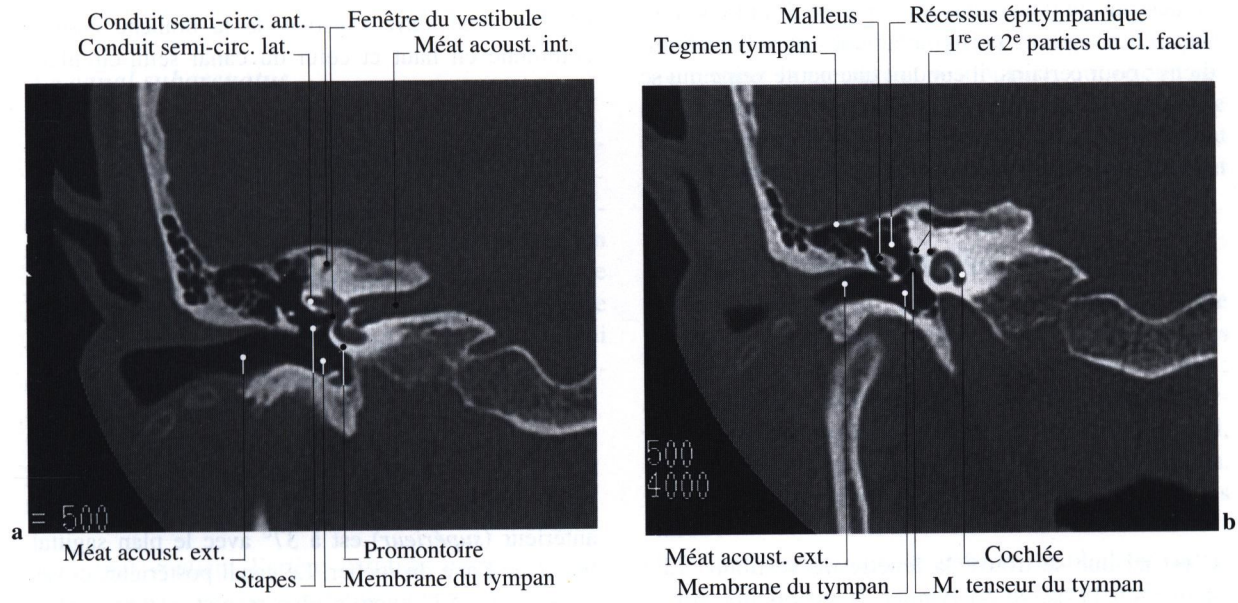

Fig. 20-5. Coupe tomodensitométrique coronale du rocher droit. **a** passant par le vestibule ; **b** passant par la cochlée

qu'un cloisonnement partiel, car elle n'atteint pas la paroi périphérique de la cochlée ; elle a donc un bord libre sur lequel s'insère la lame basilaire ; celle-ci se fixe par son bord opposé sur le pourtour osseux de la cochlée. Lame basilaire et lame spirale cloisonnent donc à elles deux le canal spiral de la cochlée. Les deux compartiments ainsi créés, que nous reverrons dans le paragraphe sur le labyrinthe membraneux, sont remplis de périlymphe, et communiquent à l'extrémité du modiolus par une petite ouverture, l'helicotrema. Le compartiment situé au-dessus de la lame spirale s'appelle rampe vestibulaire, et se poursuit dans le vestibule ; l'autre s'appelle rampe tympanique (fig. 20-7).

La base de la cochlée

Elle regarde médialement et en arrière, elle s'appuie sur le fond du méat acoustique interne ; cette base est perforée

de nombreux trous, qui servent de passage aux fibres de la racine cochléaire du nerf vestibulo-cochléaire. Le premier tour de spire bombe au niveau de la paroi médiale de la caisse du tympan, en formant ainsi le promontoire. Cette extrémité proximale comporte deux orifices (fig. 20-2) : la fenêtre de la cochlée (*fenêtre ronde*) s'ouvre à l'extrémité de la rampe tympanique, dans sa partie infra-vestibulaire ; elle donne sur la caisse du tympan et est obturée par une membrane fibro-élastique : c'est la membrane tympanique secondaire. La fenêtre du vestibule (*fenêtre ovale*) s'ouvre dans la partie infra-vestibulaire de la rampe vestibulaire.

Le canalicule cochléaire (aqueduc du limaçon)

C'est un canal très fin, d'une dizaine de millimètres de longueur. Il naît de la rampe tympanique par un petit orifice situé un peu en avant de la fenêtre de la cochlée et se dirige en arrière, en bas et latéralement, passe sous le canal semi-circulaire postérieur, et s'ouvre en s'évasant légèrement au niveau de la face postéro-supérieure de la partie pétreuse [ou rocher] de l'os temporal juste au-dessus de la fossette pyramidale, 5 mm en dessous du pore acoustique interne. Il fait communiquer les espaces périlymphatiques et subarachnoïdiens ; pour certains, il conduit une petite veine qui se jette dans le sinus latéral ; ce fait est nié par d'autres pour lesquels les vaisseaux empruntent un autre petit canal (*canal de Cotugno*) parallèle au précédent.

Le labyrinthe osseux postérieur (fig. 20-2)

Le vestibule

Parallélépipède de 6 à 7 mm de longueur, 5 à 6 mm de hauteur, 2 à 3 mm de largeur, il comporte à étudier six faces :

Une face latérale

C'est ici que se trouve la fenêtre du vestibule. Elle donne sur la caisse du tympan et est obturée par la base du stapes (*platine de l'étrier*) et son ligament annulaire. L'orifice antérieur (ampullaire) du canal semi-circulaire latéral est au-dessus, l'orifice postérieur (non ampullaire) au-dessus et en arrière.

Une face médiale

C'est une paroi de séparation avec le méat acoustique interne, de surface très irrégulière. On y trouve deux fossettes perforées de petits orifices pour les branches du nerf vestibulo-cochléaire ; elles correspondent aux aires criblées que l'on trouve au fond du méat acoustique interne. Il existe une fossette sacculaire pour le nerf sacculaire, et une fossette utriculaire supérieure pour le nerf utriculaire. On y trouve aussi l'orifice du conduit endolymphatique [aqueduc du vestibule].

Une face inférieure

Elle se présente avec l'orifice inférieur ampullaire du canal semi-circulaire postérieur et la fente vestibulo-tympanique qui communique avec la rampe tympanique de la cochlée. En avant, à la limite avec la face antérieure, se trouve l'ouverture de la rampe vestibulaire de la cochlée.

Une face supérieure

Elle présente en avant l'orifice ampullaire du canal semi-circulaire supérieur. L'orifice de la branche osseuse commune est en arrière.

Une face antérieure

Elle s'ouvre dans la rampe vestibulaire de la cochlée.

Une face postérieure

Elle se situe entre l'orifice de la branche osseuse commune en haut et celui du canal semi-circulaire postérieur.

Les canaux semi-circulaires

Au nombre de trois, ils forment chacun un anneau incomplet d'à peu près 8 mm de diamètre, et débouchent dans le vestibule par un orifice dilaté, l'ampoule, ou par un orifice simple. Le canal semi-circulaire antérieur (*supérieur*) et le canal postérieur possèdent une branche osseuse et un orifice commun (fig. 20-2). Chacun est situé dans un plan perpendiculaire à l'autre. Le canal latéral forme un angle de 30° en avant avec le plan de Francfort (il est horizontal quand la tête est penchée de 30° en avant). Le canal antérieur (*supérieur*) est à 37° avec le plan sagittal, 90° avec l'axe du rocher. Le canal postérieur, ouvert en arrière à 53° avec le plan frontal, est parallèle à l'axe de la partie pétreuse de l'os temporal [ou rocher]. Au niveau de chacune des ampoules et au ras de leur ouverture dans le vestibule, existe une tache criblée dont les pertuis sont prolongés de canalicules intra-osseux pour les nerfs ampullaires.

L'aqueduc du vestibule

C'est un petit canal (0,5 mm de diamètre sur la plus grande partie de son trajet) qui prend naissance au

niveau de la face médiale du vestibule, se dirige en arrière et médialement en passant en dessous du bord antérieur de la branche osseuse ; il se dirige ensuite franchement en arrière, pour s'ouvrir au niveau de la face postéro-supérieure du rocher (*fossette unguéale*). Il contient des vaisseaux et le canal endolymphatique.

Le labyrinthe osseux
Anatomie topographique

Rapports avec le nerf facial

La première portion du canal facial (partie labyrinthique) passe entre le premier tour de spire de la cochlée en avant, la partie antérieure du vestibule en arrière (fig. 20-4). Le genou de ce canal surmonte la cochlée ; la deuxième portion passe le long de la face latérale du vestibule entre le canal semi-circulaire latéral en haut et la fenêtre du vestibule (*fenêtre ovale*) en bas.

Le canal subarcuatus

On l'appelle aussi canal pétro-cérébelleux ou antro-cérébelleux. Il traverse le rocher entre la fossette subarcuata (supéro-latérale par rapport au méat acoustique interne) et les cavités mastoïdiennes, en décrivant une courbe convexe en avant. Durant ce trajet, il passe sous l'arche du canal semi-circulaire antérieur. Il est parcouru par l'artère subarcuata qui se rend dans l'antre et qui provient de l'artère labyrinthique (*a. auditive interne*) (fig. 20-12).

Le canal carotidien

Ce canal contient l'artère carotide interne, un fin plexus veineux et le sympathique carotidien interne ; il se coude sous la cochlée, en marquant son empreinte également au niveau de la partie antérieure de la caisse du tympan. Son segment horizontal longe la partie inférieure de la cochlée et la déborde médialement.

La caisse du tympan (figs. 20-4 et 20-5)

La face médiale de la caisse du tympan est marquée par les reliefs du labyrinthe osseux. En avant, le promontoire correspond à une voussure due au premier tour de spire de la cochlée. Plus en arrière, les fenêtres du vestibule (*fenêtre ovale*) et de la cochlée (*fenêtre ronde*) font communiquer oreille interne et oreille moyenne. Enfin, en haut et en arrière, apparaît la proéminence du canal semi-circulaire latéral sur la paroi médiale de la caisse.

Le labyrinthe membraneux

Le labyrinthe membraneux antérieur (fig. 20-6)

Compartimentation cochléaire (figs. 20-7 et 20-8)

Comme nous l'avons vu au début de ce chapitre, la lame spirale, associée à la lame basilaire, divise le canal spiral de la cochlée en deux compartiments : la rampe tympanique (au-dessous) et la rampe vestibulaire (au-dessus). Un épaississement de l'endoste de la paroi forme le ligament spiral de la cochlée ; c'est à son niveau que se fixe la lame basilaire. Un peu au-dessus de cette attache se fixe à l'endoste une autre membrane, la membrane vestibulaire, qui rejoint par son bord opposé la face haute de la lame spirale osseuse. Il se forme donc un troisième compartiment intermédiaire entre les deux rampes : c'est le conduit cochléaire.

Le conduit cochléaire (fig. 20-7)

A son extrémité, le conduit est situé dans la fente vestibulo-tympanique, il est rectiligne et s'ouvre dans le saccule par le ductus reuniens (*canal de Hensen*) ; ce segment s'appelle lagaena (fig. 20-6). L'autre partie s'enroule dans le labyrinthe osseux. Ce canal, rempli d'endolymphe, a une longueur de 30 à 35 mm. Sa section est triangulaire : il présente donc trois faces :

– la face supérieure ou membrane vestibulaire (*membrane de Reissner*) est un simple épithélium tendu entre la lame des contours et la lame spirale ; elle jouerait un rôle d'échange entre les milieux péri- et endo-lymphatiques. Elle sépare le canal cochléaire de la rampe vestibulaire ;

– la face périphérique s'appuie sur l'endoste de la lame des contours. Dans sa partie supérieure, elle est recouverte de la strie vasculaire, seul épithélium vascularisé que l'on trouve dans le corps. C'est par elle qu'est sécrétée l'endolymphe. En dessous le ligament spiral de la cochlée, épaississement de l'endoste, sert

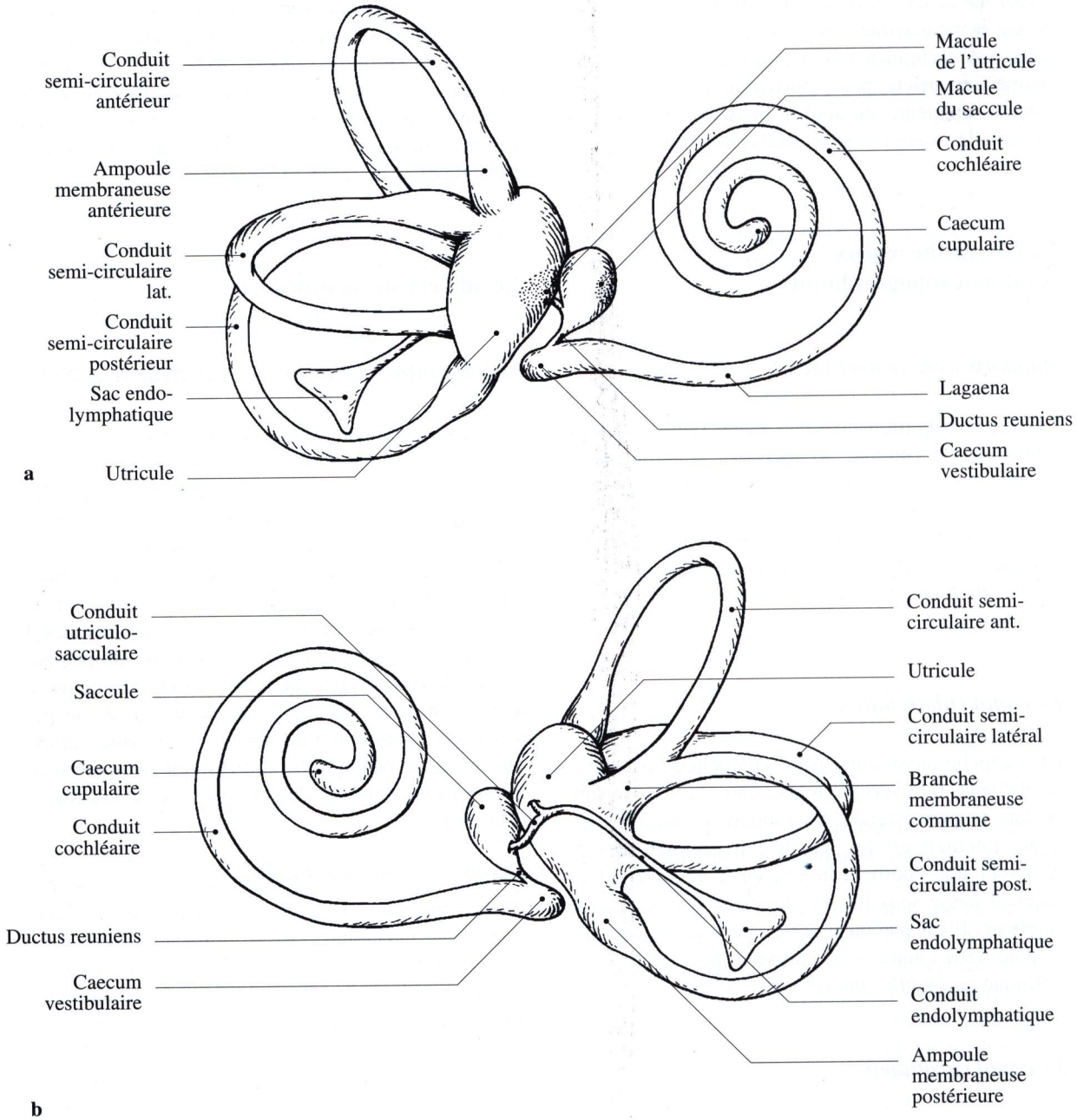

Fig. 20-6. Le labyrinthe membraneux droit. **a** Vue antéro-latérale ; **b** vue postéro-médiale

à la fois d'attache fibreuse et de lame porte-vaisseaux. Il pointe vers l'intérieur en formant la crête basilaire, sur laquelle se fixe la lame basilaire ;
– la face inférieure correspond à la lame basilaire et à une petite partie de la lame spirale. Elle sépare le canal cochléaire de la rampe tympanique. Elle présente deux intérêts majeurs : elle est susceptible de vibrer et c'est elle le support de l'organe spiral (*o. de Corti*).

L'organe spiral (*organe de Corti*)

La lame basilaire supporte sur sa face supérieure (donc celle qui donne dans le canal cochléaire) les cellules sensorielles auditives, dont le groupement

constitue l'organe spiral. Les cellules réceptrices reposent sur des cellules de soutien (*cellules de Deiters, de Hensen, etc*). Les cellules sensorielles sont par ailleurs disposées en rangs réguliers de part et d'autre des « piliers ». Ces piliers sont des cellules de soutien spéciales, disposées en deux rangées parallèles, appuyées d'une rangée à l'autre par leur sommet et séparées au niveau de leur base ; les piliers ménagent donc, entre leurs deux rangées, un espace en forme de tunnel (*t. de Corti*).

Par rapport à ce tunnel, il existe un rang de cellules réceptrices internes et des cellules externes. Ce sont des cellules ciliées dont l'extrémité des cils pénètrent une membrane acellulaire, fibrillaire, la membrana tectoria (*membrane de Corti*), qui recouvre l'ensemble de l'organe spiral ; cette lame fibrillaire est de même poids spécifique que l'endolymphe. Elle recouvre et cimente les pôles apicaux des cellules réceptrices, ceux des piliers et ceux des cellules de Deiters les plus externes ; cette membrane est traversée par les cils des cellules de Corti. Le message sonore serait dû aux variations vibratoires entre la membrane basilaire et la membrana tectoria, variations naturellement transmises aux cils des cellules réceptrices.

Les voies nerveuses cochléaires (figs. 20-7 et 20-8)

L'organe spiral contient donc les cellules réceptrices ; les prolongements de ces dernières pénètrent par de fins pertuis à l'intérieur de canalicules situés dans la lame spirale puis font synapse avec les premiers neurones de la voie cochléaire. Ceux-ci sont des neurones « en T » dont l'ensemble des corps forment le ganglion spiral (*gg. de Corti*) ; il est situé dans le canal spiral du modiolus (*c. spiral de Rosenthal*) à la racine de la lame spirale, qui présente, lui aussi, une forme hélicoïdale autour du modiolus. Les axones neuronaux gagnent le canal central du modiolus puis traversent le tractus spiral criblé (*crible spiroïde*) au fond du méat acoustique interne. C'est donc là que se forme la composante cochléaire du nerf vestibulo-cochléaire.

Le labyrinthe membraneux postérieur (fig. 20-6)

Il occupe donc les cavités osseuses du vestibule et des canaux semi-circulaires précédemment décrites et en est séparé par la périlymphe. Toutes ses cavités sont remplies par l'endolymphe.

Le labyrinthe membraneux est fait d'une membrane basale, entourée de cellules périlymphatiques (l'ensemble de ces deux membranes est parfois appelé membrana propria) et tapissée intérieurement par un épithélium qui se différencie au niveau des ampoules et des macules ; cet épithélium s'équipe alors de cellules sensorielles ciliées.

Le saccule

Il est situé dans la région antéro-médiale du vestibule osseux. Ovalaire, aplati transversalement, plus petit que l'utricule, il s'allonge parallèlement à lui. Il communique d'une part au niveau de sa face inférieure avec le limaçon membraneux par le ductus reuniens (*c. de Hensen*), et d'autre part avec l'utricule. Sa communication avec l'utricule se fait par un canal en Y d'où émerge le conduit endolymphatique [aqueduc du vestibule]. Celui-ci se dirige vers le bas et médialement pour se terminer dans le sac endolymphatique sous la dure-mère de la face postéro-supérieure du rocher.

La paroi antérieure du saccule présente un épaississement ovalaire : la macule où aboutissent les fibres nerveuses sacculaires (fig. 20-6a) ; elle est dans un plan vertical. Cette macule est un épithélium sensoriel, fait de cellules sensorielles ciliées, bordées de fibres nerveuses et de cellules de soutien. Une membrane, la membrane otoconiale, recouvre l'épithélium sensoriel ; c'est une membrane fibrillaire, gélatineuse, percée de trous pour le passage des cils des cellules sensorielles. Les **otoconies** sont des corpuscules de carbonate de calcium que l'on trouve dans la cavité sacculaire ; leur déplacement ou leur appui sur la membrane otoconiale mobilise les cils des cellules sensorielles et provoque le message qui a trait à la statique.

L'utricule

Plus volumineux, il est situé dans la partie postéro-supérieure du vestibule. Dans sa partie antérieure débouchent les branches ampullaires des conduits semi-circulaires antérieur et latéral, ainsi que le conduit utriculo-sacculaire. Dans sa partie postérieure s'abouchent la branche membraneuse commune, la branche non ampullaire du conduit semi-circulaire latéral, la branche ampullaire du conduit postérieur, la branche utriculaire du canal endolymphatique. Sa face inférieure et la partie adjacente de la face latérale sont épaissies par la présence d'une macule horizontale, dont la structure est la même que la précédente ; elle reçoit les fibres utriculaires du nerf vestibulaire. Les deux macules sont donc placées dans des plans perpendiculaires.

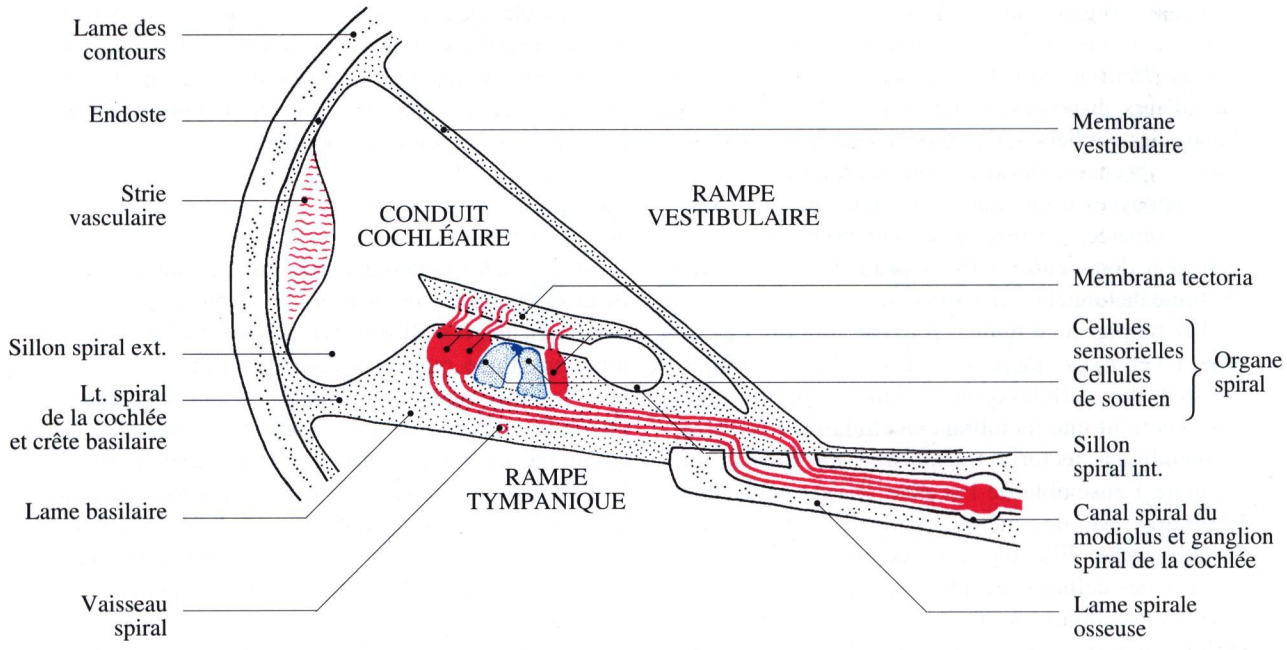

Fig. 20-7. Schéma de l'organe spiral

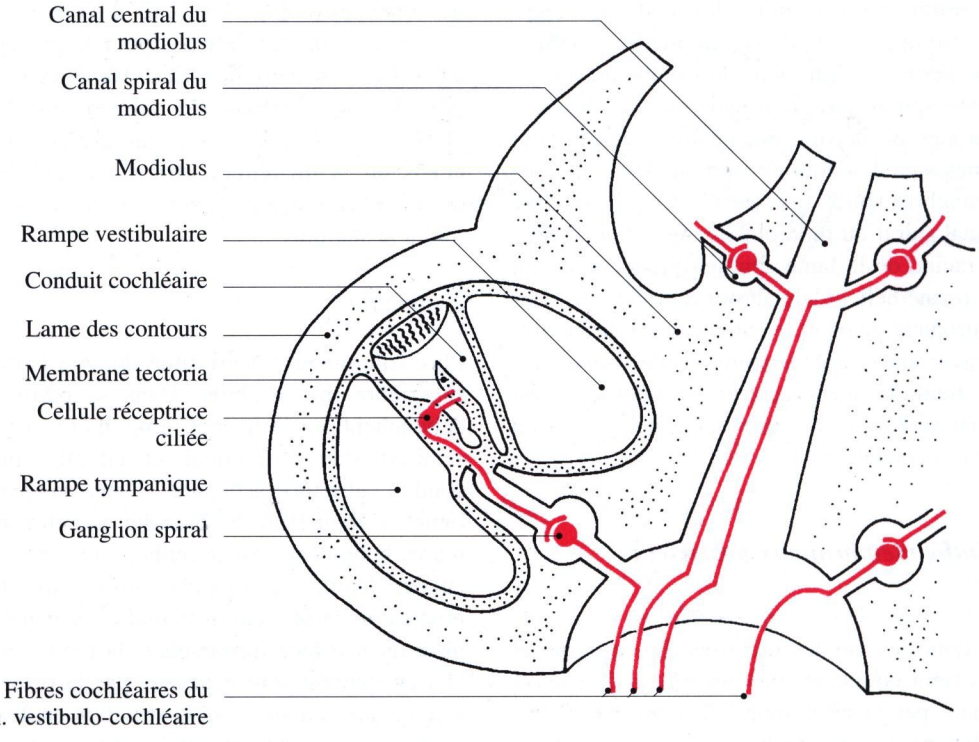

Fig. 20-8. Schéma de l'origine des voies cochléaires

Les conduits semi-circulaires

Disposés dans les canaux osseux précédemment décrits, ils en ont la forme, l'orientation et bien sûr des dimensions moindres (environ le quart de leur diamètre). Chacun possède une extrémité élargie : la branche ampullaire et une extrémité non ampullaire ; le conduit antérieur et le conduit postérieur ont une branche membraneuse commune. Ils débouchent donc dans l'utricule par cinq orifices.

Les crêtes ampullaires (fig. 20-9) : les trois ampoules sont des zones des conduits où la paroi est épaissie. Elles présentent un étranglement en raison de la présence d'un septum transversum, dont la partie la plus saillante est la crête ampullaire, qui est la zone sensorielle. Ces crêtes sont formées d'un épithélium sensoriel ; il est constitué de cellules sensorielles avec de longs cils, ainsi que de cellules de soutien. Une cupule recouvre cet épithélium ; c'est une membrane fibrillaire gélatineuse qui ferme entièrement la lumière de l'ampoule. Le déplacement de l'endolymphe dans les conduits, à l'occasion d'un mouvement de la tête, mobilise la cupule, donc les cils des cellules sensorielles. Cela est à la base de la perception des mouvements et de leur direction grâce à la diversité de l'orientation des plans des conduits semi-circulaires.

Le conduit et le sac endolymphatique (fig. 20-6)

Le conduit endolymphatique, comme nous l'avons vu, naît du saccule et de l'utricule par deux canalicules qui convergent. Il traverse le rocher et se dirige vers sa face postérieure jusqu'à son ouverture externe (*fossette unguéale*). Là existe un élargissement, tant du canal osseux que de la voie endolymphatique, qui se jette dans le sac endolymphatique. Le sac est entouré à cet endroit de dure-mère et l'importance de la vascularisation de la région est probablement due aux échanges liquidiens qui doivent se dérouler à cet endroit.

Le nerf vestibulo-cochléaire (fig. 20-10)

A partir des macules des organes vestibulaires et des crêtes ampullaires, les cellules sensorielles réceptrices se prolongent à travers le fond du méat acoustique interne. Les fibres de ces cellules se groupent en trois faisceaux dont la composition est la suivante : une branche supérieure formée par les nerfs utriculaire, ampullaire antérieur (*supérieur*), ampullaire latéral, et éventuellement sacculaire supérieur ; une branche inférieure, le nerf sacculaire ; une branche postérieure, le nerf ampullaire postérieur. Chaque branche traverse le fond du méat acoustique dans une zone bien déterminée. Ces branches, arrivées dans le méat, fusionnent pour former la racine vestibulaire ; en fait, tout commence par un renflement qui correspond au ganglion vestibulaire (*gg. de Scarpa*), amas de neurones unipolaires en « T ». La racine vestibulaire fusionne ensuite avec la racine cochléaire pour former le nerf vestibulo-cochléaire (*n. auditif*). (voir chap. 21)

Le méat acoustique interne

Situation

Il s'ouvre au niveau de la partie moyenne de la face postéro-supérieure du rocher par le pore acoustique interne [trou auditif interne]. Sa section, à peu près circulaire, a un diamètre de l'ordre de 6 mm ; sa longueur est d'environ 11 mm. Son orientation est transversale, il forme donc avec l'axe du rocher un angle de 45°.

Fond du méat acoustique interne (fig. 20-11)

Le fond est barré par une lamelle osseuse qui le sépare de l'oreille interne. Une crête, la crête transverse (*c. falciforme*), divise cette lame en une partie supérieure et une inférieure.

Partie supérieure

Elle est elle-même séparée par une crête verticale en deux parties : en avant et au-dessus, donc dans le quadrant antéro-supérieur, se situe l'aire (*fossette*) du nerf facial avec un orifice d'un millimètre de diamètre pour le canal facial (*aqueduc de Fallope*) qui laisse passage au nerf facial et au nerf intermédiaire (*de Wrisberg*) ; en arrière, se trouve l'aire vestibulaire supérieure avec un orifice supérieur prolongé de petits canalicules se dirigeant vers les ampoules des canaux semi-circulaires antérieur (*supérieur*) et latéral. Ces canaux livrent passage aux nerfs ampullaires antérieur et latéral. L'orifice inférieur conduit le nerf utriculaire par des canalicules qui aboutissent à la tache criblée de l'utricule.

Partie inférieure

On trouve en avant l'aire cochléaire, elle aussi percée de nombreux petits trous disposés à l'entrée du canal

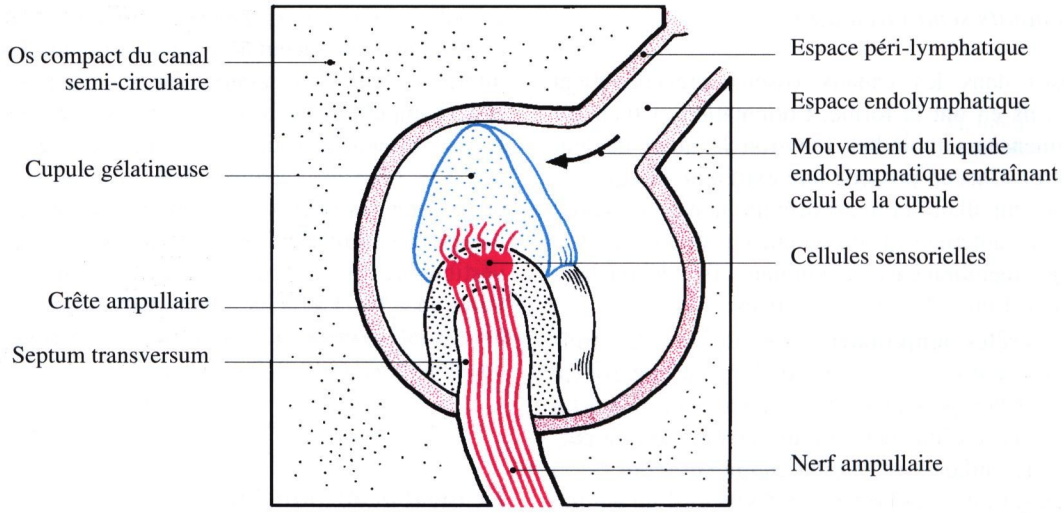

Fig. 20-9. Schéma des crêtes ampullaires

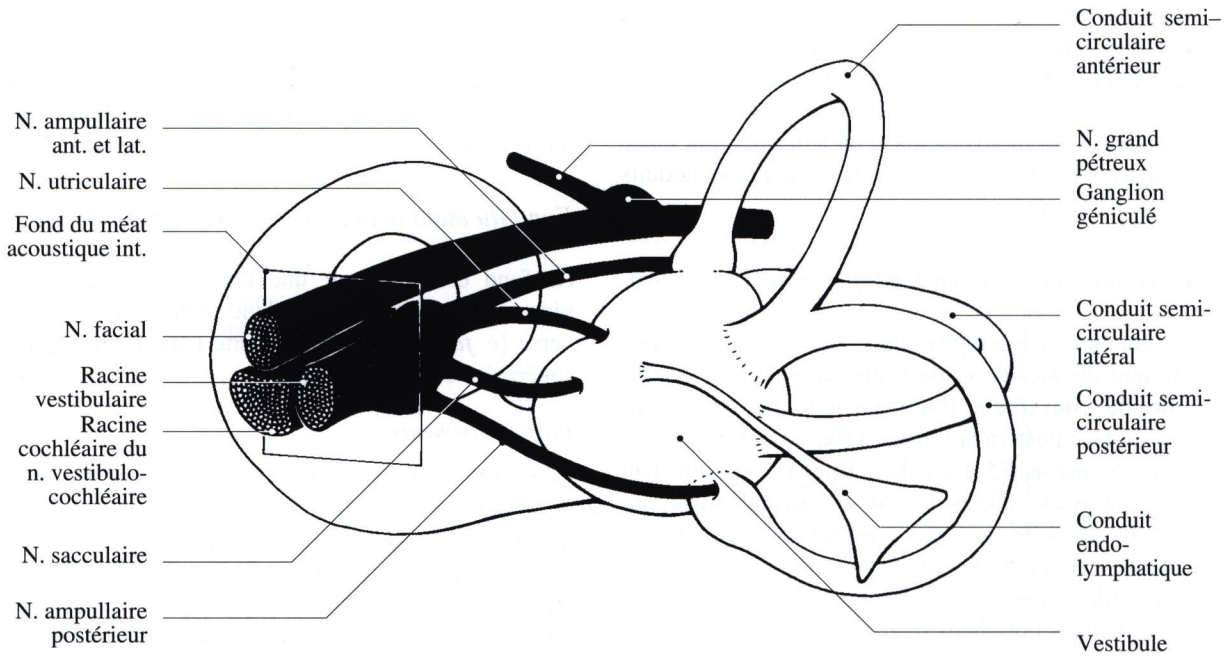

Fig. 20-10. Formation du nerf vestibulo-cochléaire droit (vue postéro-médiale)

central du modiolus, ce qui constitue le tractus spiral criblé (*crible spiroïde*). En arrière, se situe l'aire vestibulaire inférieure, dont la paroi est particulièrement mince. On y trouve des orifices traversés par le nerf sacculaire. Encore plus en arrière se situe le foramen singulare (*f. de Morgagni*) qui conduit à la tache criblée de l'ampoule postérieure et laisse passage au nerf ampullaire postérieur.

Contenu du méat acoustique interne

Le méat contient essentiellement l'ensemble nerveux formé par l'accolement du nerf facial et du nerf vestibulo-cochléaire ; le nerf facial repose dans la concavité antéro-supérieure ménagée par le nerf vestibulo-cochléaire. L'artère labyrinthique les accompagne et se subdivise au fond du méat ; l'artère cérébelleuse

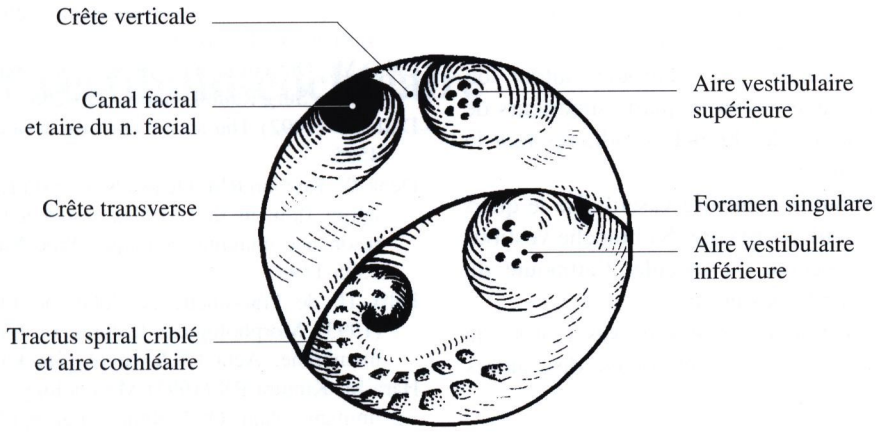

Fig. 20-11. Le fond du méat acoustique interne (vue schématique médiale du côté droit)

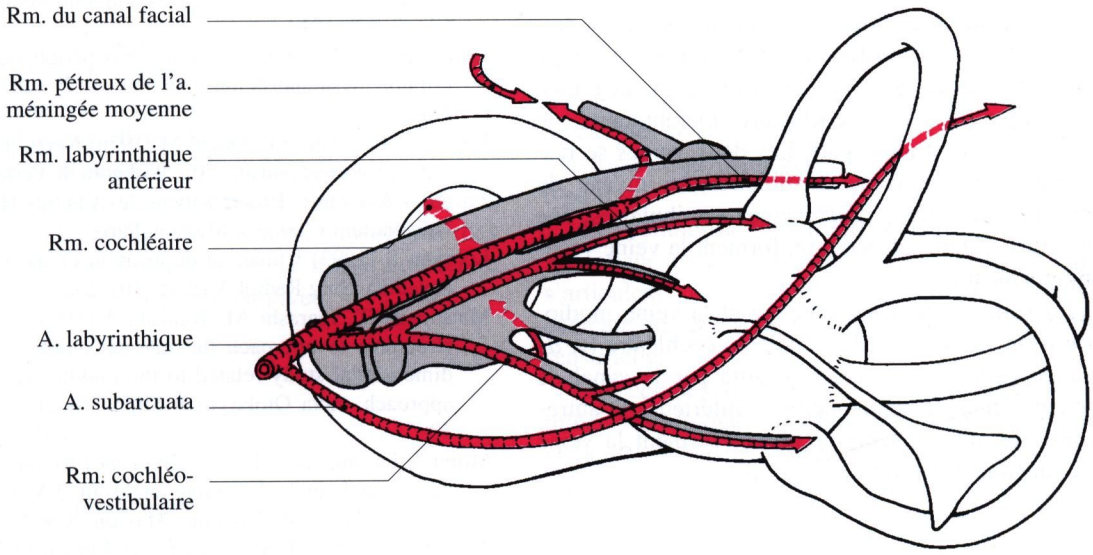

Fig. 20-12. Vascularisation artérielle de l'oreille interne (vue postéro-médiale)

inféro-antérieure forme le plus souvent une boucle qui pénètre dans le conduit entre les troncs nerveux ; c'est de cette boucle que provient l'artère labyrinthique. Des espaces subarachnoïdiens baignent les structures vasculaires et nerveuses sur toute la longueur.

Vascularisation de l'oreille interne

Les artères (fig. 20-12)

L'artère cérébelleuse inféro-antérieure, branche de l'artère basilaire (*tronc basilaire*), se coude au niveau de l'entrée du méat acoustique interne ; ce coude s'insinue entre le nerf vestibulo-cochléaire et le nerf facial. Elle donne généralement à cet endroit l'artère labyrinthique (*a. auditive interne*) ; cette artère peut éventuellement provenir directement de l'artère basilaire, un peu au-dessus de la précédente. Elle donne d'abord l'artère subarcuata qui pénètre dans le canal du même nom et se rend vers l'intérieur de l'antre en passant sous l'arche du canal semi-circulaire antérieur. Cette artère participe à la vascularisation de la partie haute du vestibule et des conduits semi-circulaires. L'artère labyrinthique se divise ensuite en plusieurs branches principales qui

accompagnent les troncs nerveux à l'intérieur du labyrinthe. On trouve ainsi en général :
– le rameau cochléaire qui s'enroule autour du modiolus et vascularise les trois quarts supérieurs de la cochlée. Elle donne des branches radiaires tout le long de la lame spirale ;
– le rameau vestibulo-cochléaire vascularise le quart restant par sa branche cochléaire. Sa branche vestibulaire alimente la macule du saccule, l'ampoule du conduit semi-circulaire postérieur ;
– le rameau vestibulaire antérieur vascularise la macule de l'utricule et les ampoules des autres conduits semi-circulaires.

Les veines

Au niveau de la cochlée, se forment les veines spirales antérieure et postérieure qui drainent la rampe vestibulaire et la lame spirale d'une part, la rampe tympanique, le canal cochléaire membraneux, le ganglion spiral d'autre part. Les deux veines se rassemblent en une veine modiolaire. Au niveau du labyrinthe postérieur, deux veines vestibulaires, une antérieure, l'autre postérieure, forment la veine vestibulo-cochléaire.

La veine vestibulo-cochléaire et la veine modiolaire forment la veine du canalicule cochléaire (*v. de l'aqueduc du limaçon*) qui se jette par le canal de Cotugno dans le sinus pétreux inférieur. D'autres veines des canaux semi-circulaires forment la veine de l'aqueduc du vestibule.

Bibliographie

Caillé JM, Piton J, Boussens J (1975) Anatomic radiologic study of the cerebello-labyrinthine arterial system normal aspect. Connections with internal auditory canal. In: G Salamon (ed) Advances in cerebral angiography. Springer Verlag, Berlin

Caix M, Outrequin G (1979) The bony semi-circular canals. Surg Radiol Anat 1: 259-266

Dallos P (1992) The active cochlea. J Neurosci 12: 4575-4585

Denk W, Keolian RM, Ogawa S, Jelinski LW (1993) Oscillatory flow in the cochlea visualized by a magnetic resonance imaging technique. Proc Natl Acad Sci 90: 1595-1598

Felix H, de Fraissinette A, Johnsson LG, Gleeson MJ (1993) Morphological features of human Reissner's membrane. Acta Otolaryngol (Stockh) 113: 321-325

Hara M, Kimura RS (1993) Morphology of the membrana limitans. Ann Otol Rhinol Laryngol 102: 625-630

Hubbard A (1993) A traveling-wave amplifier model of the cochlea. Science 259: 68-71

Josset P, Bre M, Lecomte D, Hannoun L (1985) Une technique originale d'étude de l'os temporal humain. Anat Clin 7: 175-181

Lazorthes G (1971) Le système nerveux périphérique. Description, systématisation, exploration, 2e édn. Masson, Paris

Legent F, Perlemuter L, Quéré M (1976) Nerfs crâniens et organes correspondants. In: Waligora J, Perlemuter L (eds) Anatomie. Enseignement des Centres Hospitalo-Universitaires, tome 3. Masson, Paris

Louryan S (1993) Unilateral duplication of the vestibular aqueduct. Surg Radiol Anat 15: 207-208

Matsunaga T, Igarashi M, Kanzaki J (1991) Landmark structures to approach the internal auditory canal: a dimensional study related to the middle cranial fossa approach. Acta Otolaryngol Suppl (Stockh) 487: 48-53

Moret J, Lasjaunias P, Delvert JP (1986) Blood supply of the ear and cerebellopontine angle. In: J Vignaud (ed) The ear. Diagnostic imaging. Masson, New York

Paturet G (1951) Traité d'anatomie humaine. Tome 1: Ostéologie - Arthrologie - Myologie. Masson, Paris

Tran Ba Huy P, Bastian D, Ohresser M (1984) Anatomie de l'oreille interne. Encycl Med Chir (Paris) ORL: 20020 A10

Williams PL, Warwick R (1980) Gray's Anatomy, 36th edn. Churchill Livingstone Edinburgh

Chapitre 21

Le nerf vestibulo-cochléaire

E Vitte

Le nerf vestibulo-cochléaire [ou huitième nerf], *(n. auditif ou n. acoustique)*, constitue la portion périphérique ou le premier neurone des voies vestibulo-cochléaires. Il est formé de cellules en « T » analogues aux neurones des nerfs spinaux.

C'est un nerf sensoriel comprenant deux racines distinctes : la racine vestibulaire, transportant des informations sur l'équilibre, et la racine cochléaire véhiculant des informations auditives.

Généralités

Le nerf vestibulo-cochléaire a un trajet totalement intra-crânien depuis les récepteurs sensoriels de l'oreille interne jusqu'aux noyaux vestibulaires et cochléaires du tronc cérébral. Il parcourt le méat acoustique interne [conduit auditif interne] et le trigone ponto-cérébelleux. Les corps cellulaires des neurones qui le constituent sont situés dans le **ganglion vestibulaire** *(gg. de Scarpa)* pour la racine vestibulaire, et dans le **ganglion spiral** *(gg. de Corti)* pour la racine cochléaire.

La racine vestibulaire

Anatomie morphologique

Les dendrites de la racine vestibulaire font synapse avec les cellules ciliées de l'épithélium vestibulaire.

Les cellules ciliées vestibulaires (fig. 21-1)

L'épithélium vestibulaire est composé de deux types de cellules sensorielles ciliées : les cellules de type I (phylogénétiquement plus récentes) et les cellules de type II.

Les cellules de type I, piriformes, sont en contact synaptique avec un calice nerveux afférent, sur lequel s'articulent des terminaisons nerveuses efférentes exerçant un contrôle post-synaptique sur la cellule sensorielle.

Les cellules de type II sont contactées par des terminaisons afférentes (en bouton) du nerf vestibulaire et des terminaisons efférentes exerçant un contrôle pré-synaptique sur la cellule sensorielle. Ces cellules de type II sont surtout retrouvées à la base des crêtes et à la périphérie des macules (voir chap. 20).

Les cellules vestibulaires ont, à leur apex, des cils en contact avec l'endolymphe. Le kinocil est le seul véritable cil ; son déplacement entraîne celui des stéréocils adjacents organisés en rangées décroissantes par rapport au stéréocil. Le déplacement des stéréocils dans la direction du kinocil provoque une dépolarisation (une activation) de la cellule sensorielle. La garniture ciliaire des cellules sensorielles présente des différences morphologiques suivant les régions qui correspondent, sans aucun doute, aux différences fonctionnelles (Sans A, 1990).

Mode de constitution de la racine vestibulaire (fig. 20-10)

Les dendrites de la racine vestibulaire sont regroupées en plusieurs branches (voir chap. 20) :

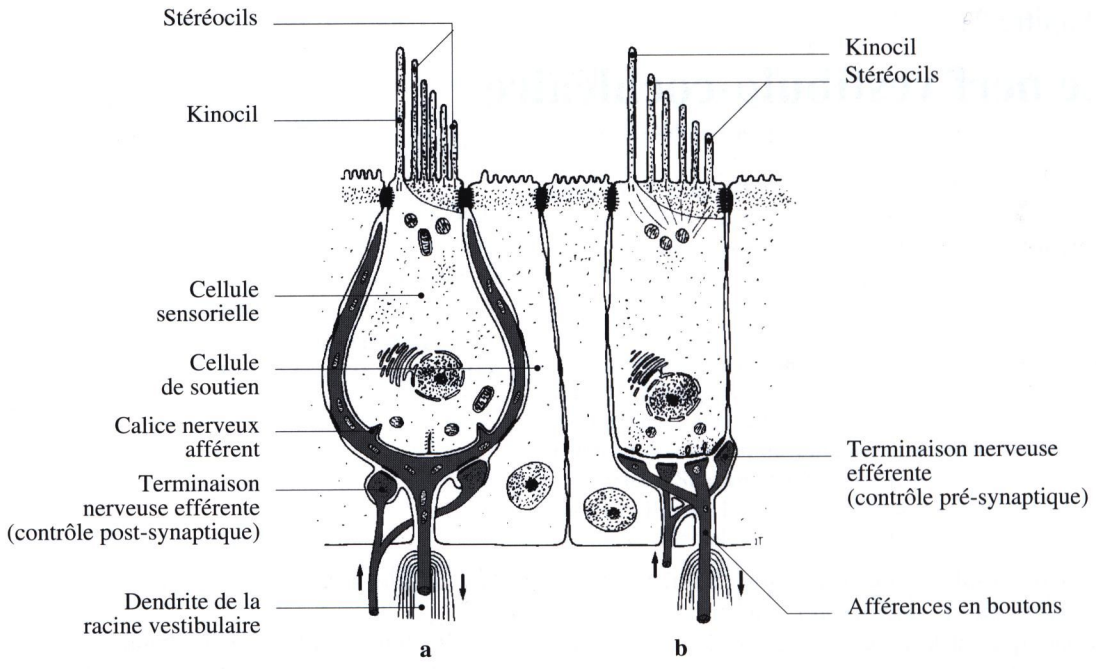

Fig. 21-1. Cellules sensorielles de l'épithélium vestibulaire en microscopie électronique (d'après Sans A, 1990). **a** Cellule de type I ; **b** cellule de type II. Les flèches indiquent le sens de l'influx nerveux

– La racine vestibulaire supérieure correspond à la fusion du nerf utriculaire (provenant de la macule utriculaire) et des nerfs venant des crêtes ampullaires des conduits semi-circulaires antérieur *(supérieur)* et latéral *(externe)* et de la partie antéro-supérieure de la macule sacculaire par l'anastomose de Voit. Elle émerge dans le méat acoustique interne par l'aire vestibulaire supérieure *(quadrant postéro-supérieur).*
– La racine vestibulaire inférieure reçoit des fibres venant de la macule sacculaire et du conduit semi-circulaire postérieur. Le nerf sacculaire est souvent adhérent à la racine cochléaire et s'engage dans l'aire vestibulaire inférieure *(quadrant postéro-inférieur)* du fond du méat acoustique interne (fig. 20-11). Le nerf ampullaire postérieur provenant de la crête ampullaire postérieure, traverse le foramen singulare *(f. de Morgagni).* Gacek, en 1961, a décrit une petite branche provenant du nerf ampullaire postérieur et innervant la partie la plus postérieure de la crête ampullaire postérieure ou encore la stria neglecta. Celle-ci est un organe vestibulaire exceptionnellement rencontré chez l'homme à la partie inférieure de l'utricule, près de la crête ampullaire postérieure à laquelle elle est vraisemblablement incorporée (Tran Ba Huy et al, 1990).

Chez certains poissons cartilagineux qui ne possèdent qu'un limaçon rudimentaire représenté par une évagination du saccule, la lagaena, le nerf vestibulaire forme à lui seul le huitième nerf crânien. Chez les vertébrés inférieurs, il existe un rameau allant se distribuer à la cloison utriculo-sacculaire : le ramulus neglectus (Poirier P et Charpy A, 1904).

Origine réelle – Le ganglion vestibulaire (gg. de Scarpa) (fig. 21-2)

Ce ganglion contient les corps cellulaires des neurones de la racine vestibulaire. Il est situé dans le méat acoustique interne, au plancher du fond (Anson BJ et Donalson JA, 1973) et est souvent composé de deux parties : vestibulaire supérieure *(ganglion de Scarpa)* et vestibulaire inférieure *(ganglion de Boettcher).* Les cellules ganglionnaires sont dépourvues de myéline, contrairement à ce qui est observé chez les autres vertébrés (Sterkers, 1986).

Fonctionnement du système vestibulaire périphérique

Fernandez C et al. (1988) ont montré chez le chinchilla, que les cellules sensorielles étaient groupées en



Fig. 21-2. Le labyrinthe membraneux et ses afférences vestibulo-cochléaires

unités fonctionnelles dont les modalités d'afférences diffèrent selon leurs emplacements. La réponse d'un récepteur vestibulaire n'est pas uniforme mais modulée suivant la région sollicitée par une stimulation (Sans A, 1990).

Ainsi, on distingue au sein de la racine vestibulaire des unités irrégulières (petites fibres) qui font synapse avec les cellules de type II par des boutons synaptiques, et des unités régulières (grosses fibres myélinisées) qui se terminent en calice sur les cellules de type I ou parfois aussi avec des boutons synaptiques sur les cellules de type II.

Les macules utriculaires et sacculaires codent pour les accélérations linéaires.

Pour les informations vestibulaires provenant des conduits semi-circulaires :
– les unités régulières codent les accélérations rotatoires aux basses fréquences de stimulation, les vitesses aux fréquences moyennes et la position aux fréquences élevées ;
– les unités irrégulières sont des accéléromètres aux basses et hautes fréquences et des vélocimètres aux fréquences intermédiaires.

La racine cochléaire

Anatomie morphologique

Les dendrites de la racine cochléaire font synapse avec les cellules ciliées internes et externes de l'organe spiral *(organe de Corti)*. Les dendrites de la racine cochléaire s'anastomosent pour 95 % d'entre elles avec les cellules ciliées internes et pour 5 % avec les cellules ciliées externes (pourtant trois fois plus nombreuses que les cellules ciliées internes). Ces cellules ont une activité électrophysiologique totalement différente.

Les cellules ciliés internes (figs. 21-1 et 21-3)

Les cellules ciliées internes sont les vraies cellules sensorielles assurant la transduction de l'excitation mécanique en codage nerveux interprétable par les centres nerveux. Ces cellules ont, à leur apex, des cils formant un « V » ouvert vers le modiolus. Elles sont connectées à leur base aux fibres de type I de la racine cochléaire. Elles reçoivent aussi des fibres provenant

du système cochléaire efférent latéral. Les synapses sont de type axo-dendritiques avec les fibres du nerf cochléaire.

Les cellules ciliées externes (fig. 21-3)

Les cellules ciliées externes ont une taille variable le long de la cochlée. A la base, elles ont pratiquement la même taille que les cellules ciliées internes alors qu'à l'apex, elles sont deux fois plus longues. Cela est aussi vrai pour leurs cils qui forment un « W » à leur apex. Leurs membranes latérales peuvent être le siège d'échanges avec la périlymphe et contiennent des **« citernes lamellées »** (Saito K, 1983), impliquées dans les phénomèmes contractiles. Les cellules ciliées externes font synapse avec des fibres spirales provenant des neurones ganglionnaires de type II (5 % des fibres de la racine cochléaire). Ces fibres sont amyéliniques et innervent chacunes 10 à 20 cellules ciliées externes. Les cellules ciliées externes reçoivent aussi des informations du système cochléaire efférent médian.

Origine réelle – Le ganglion spiral (gg. de Corti) (figs. 20-7 et 20-8)

Les dendrites de la racine cochléaire traversent les foramens nerveux de la lame spirale où les fibres sont en contact avec la périlymphe de la rampe tympanique, puis le canal spiral du nodiolus (*canal de Rosenthal*) pour se rendre au ganglion spiral. Ce ganglion est étalé dans les deux tours et demi de la lame spirale osseuse. Deux types de neurones ont été décrits (Kimura et al. 1979, Otal et Kimura, 1980) : les cellules de type I sont des cellules de grande taille dont le corps cellulaire est recouvert de myéline ; les cellules de type II ne représentent que 5 % des fibres et ne sont pas myélinisées (Spoendlin H, 1981). Les fibres axonales traversent ensuite les canaux longitudinaux du modiolus *(columelle)*, puis le tractus spiral criblé, dans l'aire cochléaire au fond du méat acoustique interne. La racine cochléaire, ainsi constituée de 30 000 fibres, chemine ensuite dans le méat acoustique interne.

Fonctionnement de la cochlée (d'après Uziel A et Pujol R, 1990)

Lorsque l'onde auditive a traversé l'oreille moyenne et entraîné une vibration de la chaine ossiculaire, le stapes [étrier] s'enfonce dans la fenêtre vestibulaire *(f. ovale)* et entraîne un courant liquidien de la périlymphe dans la rampe vestibulaire. La vibration se transmet à la membrane basilaire avec une tonotopie : les fréquences graves sont situées à l'apex de la cochlée et les aiguës à la base. Puis il apparaît un glissement de la membrana tectoria ; les cellules ciliées externes sont alors excitées grâce au cisaillement de leurs cils. Les cellules ciliées externes se contractent, renforçant la vibration dans une région spécifique de la cochlée. Ces cellules agissent comme des amplificateurs fréquentiels sélectifs. Puis, les cellules ciliées internes se dépolarisent pour transmettre avec le maximum de sélectivité le message auditif aux centres nerveux, par l'intermédiaire de la racine cochléaire (fig. 21-3).

Il existe un contrôle efférent : le système efférent médian qui initie ou régule la contraction des cellules ciliées externes, diminuant le rôle « d'amplificateur » des cellules ciliées externes sur l'excitation des cellules ciliées internes. Ce système provient de neurones du complexe olivaire supérieur (noyau ventromédian du corps trapézoïde) et rejoint la cochlée ipsilatérale (30 %) ou controlatérale (70 %) ; c'est le faisceau olivo-cochléaire *(f. de Rasmussen)*. Les fibres de ce système perdent leur myéline comme les fibres de type I et traversent le tunnel de Corti dans sa partie médiane pour se terminer sur les cellules ciliées externes.

Des fibres sympathiques totalement indépendantes des vaisseaux et provenant du système nerveux central en suivant le trajet de la racine cochléaire se terminent au niveau des foramens nerveux (Spoendlin et Lichtensteiger, 1961).

Les cellules ciliées externes sont les premières atteintes lors des traumatismes sonores, des atteintes ototoxiques ou encore du vieillissement. Les cellules ciliées internes sont alors excitées sans sélectivité fréquentielle et pour des sons d'intensités plus importantes (élévation du seuil). Cela explique les distorsions sonores ressenties par les patients et la difficulté de l'appareillage auditif.

Le nerf vestibulo-cochléaire

Le méat acoustique interne (figs. 20-11 et 21-4)

Le nerf vestibulo-cochléaire présente des rapports intimes avec le nerf facial et avec le nerf intermédiaire *(n. de Wrisberg)*, émergeant du fond du méat acoustique interne par l'aire du nerf facial.

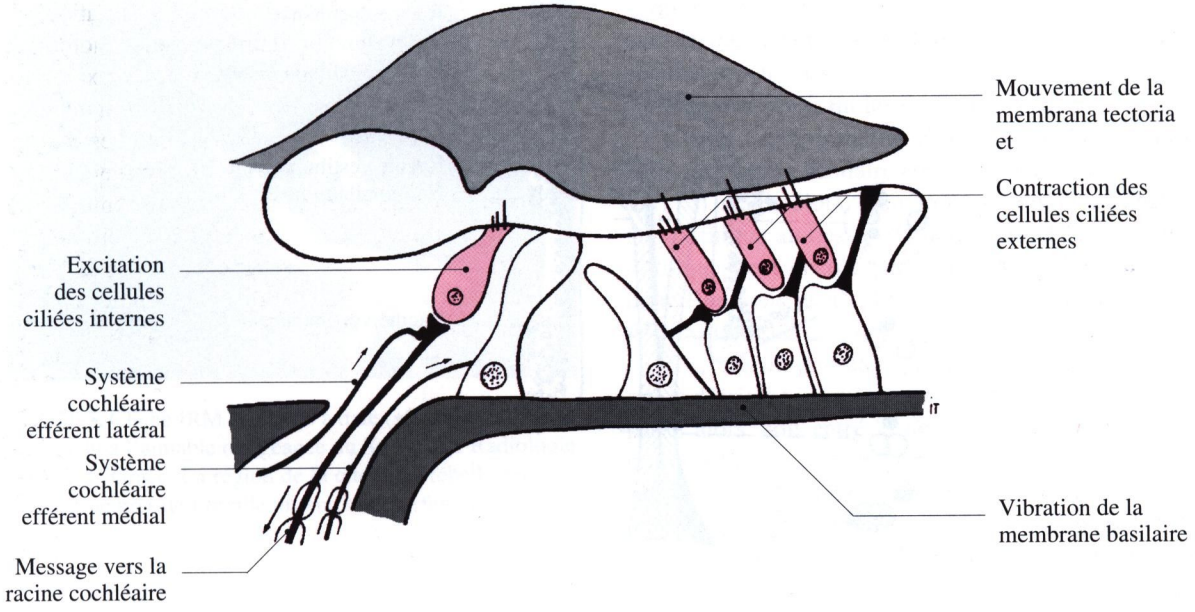

Fig. 21-3. Fonctionnement cochléaire (d'après Uziel A et Pujol R, 1990)

Dans le méat acoustique interne et en amont du ganglion vestibulaire

– la racine cochléaire est antérieure et située sous le nerf facial. Elle est organisée de manière spiralée de sorte que les fibres codant les fréquences graves et venant de l'apex de la cochlée sont centrales alors que les fibres venant de la base de la cochlée sont en périphérie (Sando I, 1965). Il existe là encore une tonotopie (Bonfils P et Uziel A, 1990) ;
– le nerf intermédiaire est entre les deux, justifiant son nom de par sa situation ;
– la racine vestibulaire supérieure est au même niveau que le nerf facial ;
– la racine vestibulaire inférieure est accolé au bord postérieur du nerf cochléaire et reçoit le nerf ampullaire postérieur.

A ce niveau on peut observer des anastomoses entre :
– le nerf intermédiaire et la racine vestibulaire supérieure. Ces anastomoses contiennent des fibres efférentes parasympathiques et forment un feutrage dense (Chouard C. H, 1972) conduisant les deux nerfs à avoir une gaine piale commune. Poirier et Charpy, 1904, décrivent deux anastomoses : l'une, postérieure grêle, se détache du nerf intermédiaire à la partie moyenne du méat acoustique interne et se jette dans le nerf vestibulaire supérieur ; l'autre, antérieure, constituée par un ou deux filets venant du genou du nerf facial, se jette dans le ganglion vestibulaire ;
– la racine cochléaire et le nerf sacculaire *(n. de Voit)* qui traverse la fossette cochléaire. Cette anastomose vestibulo-cochléaire inférieure véhicule les fibres du système cochléaire efférent médial qui se distribue surtout de façon controlatérale aux cellules ciliées externes et du système cochléaire efférent latéral pour les cellules ciliées internes ipsilatérales. Ce système cochléaire efférent médial module l'activité des cellules ciliées externes et est exploré par les oto-émissions acoustiques.

En aval du ganglion vestibulaire

Le nerf facial et le nerf vestibulo-cochléaire forment un paquet nerveux contenu dans la même gaine méningée arachnoïdienne. Les nerfs ont une direction spiralée et effectuent une rotation de 90° dans le méat acoustique interne (fig. 21-4).

La racine cochléaire est l'élément le plus volumineux du nerf vestibulo-cochléaire formant les deux tiers antéro-médiaux. Elle a une direction antéro-postérieure et forme une gouttière à concavité supérieure sur laquelle reposent le nerf facial et le nerf intermédiaire.

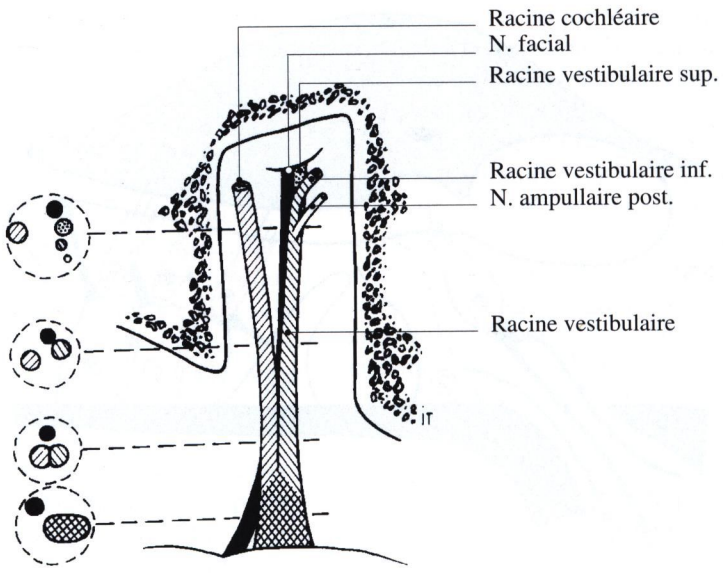

Fig. 21-4. Vue postéro-inférieure du méat auditif interne droit (d'après Schuknecht H. F et Gulya J. A, 1986)

La racine vestibulaire (20 000 fibres) est en général individualisable morphologiquement de la racine cochléaire par l'existence constante d'un sillon (Bremond G et *al*, 1980). Les fibres vestibulaires sont postéro-supérieures au niveau du pore acoustique interne. La racine vestibulaire contient, dans sa partie proximale, des fibres efférentes constituant le système vestibulaire efférent. Ce système a fait l'objet de nombreux travaux et de controverses : chez le singe, il provient d'un groupe de cellules (dites cellules « e ») situées entre le complexe vestibulaire et le noyau du nerf abducens *(n. moteur oculaire externe)*. Chaque groupe de cellules « e » envoie aux deux labyrinthes, ipsi et controlatéral. Les fibres du système vestibulaire efférent cheminent avec les fibres du système cochléaire efférent et se distribuent entre les branches vestibulaire supérieure et inférieure. Dans le nerf vestibulaire, les fibres sont regroupées en fins faisceaux (Buser et Imbert, 1982).

Le nerf intermédiaire est situé à la face postéro-supérieure du nerf facial auquel il fusionne. A ce niveau, il présente souvent un petit renflement. Il existe de nombreuses anastomoses entre les deux nerfs.

D'une manière générale, le nerf facial est antéro-supérieur et la racine cochléaire antéro-inférieure ; le nerf intermédiaire est entre les deux. La racine vestibulaire occupe la moitié postérieure du méat acoustique interne. Il n'y a pas de feuillet arachnoïdien venant limiter la circulation de liquide cérébro-spinal. Cela explique que l'on puisse visualiser le contenu du méat acoustique interne en méatocysternographie (Sterkers, 1986).

Le trigone ponto-cérébelleux (figs. 9-2 et 21-5)

La distance séparant le pore acoustique interne de l'origine apparente des nerfs vestibulo-cochléaire, facial et intermédiaire est d'environ 10 à 15 mm chez l'adulte. Le trigone ponto-cérébelleux est traversé par les trois nerfs et par l'artère cérébelleuse inféro-antérieure *(a. cérébelleuse moyenne)* qui présente des rapports variables avec les nerfs. Les limites de ce trigone sont :
– en avant, la face postéro-supérieure de la partie pétreuse de l'os temporal [rocher],
– en haut, l'émergence du nerf trijumeau, le bord supérieur de la partie pétreuse de l'os temporal sur lequel s'insére la petite circonférence de la tente du cervelet,
– en bas, l'émergence des nerfs mixtes du sillon latéral dorsal *(collatéral postérieur)* de la moelle allongée *(bulbe rachidien)* : surtout le nerf glosso-pharyngien,
– médialement, l'émergence du nerf abducens au-dessus de la pyramide de la moelle allongée,
– latéralement, le flocculus du cervelet.

Origine apparente (fig. 4-1)

Le nerf vestibulo-cochléaire pénètre dans le tronc cérébral et plus précisément le sillon bulbo-pontique

Fig. 21-5. Cliché IRM en coupe axiale (séquence pondérée en T2) dû à l'aimable obligeance du Service de Radiologie du Val de Grâce. La région de la citerne cérébello-pontine et les structures de l'oreille interne sont parfaitement visualisées

au niveau de la fossette latérale, en situation latérale et dorsale par rapport au nerf facial et au nerf intermédiaire. Son origine apparente (émergence du tronc cérébral) se situe en avant du récessus latéral du quatrième ventricule et en dessous du pédoncule cérébelleux moyen. Le nerf est donc en rapport avec en arrière le plexus choroïde du quatrième ventricule et au contact avec le flocculus du cervelet latéralement. Le nerf glosso-pharyngien est un rapport inférieur et postérieur du nerf vestibulo-cochléaire ; le nerf trijumeau est un rapport supérieur mais reste à distance (8 mm). Le nerf vestibulo-cochléaire va alors diverger en deux contingents : vestibulaire vers le complexe vestibulaire, et cochléaire vers les noyaux cochléaires. Ces noyaux sont situés dans le tronc cérébral à la jonction bulbo-pontique (voir chap. 34, Neuro-anatomie).

Vascularisation

Les artères

Ces nerfs sont en rapport avec des structures vasculaires. L'artère cérébelleuse inféro-antérieure *(a. cérébelleuse moyenne)* donne l'**artère labyrinthique** *(a. auditive interne)* qui assure la vascularisation de l'oreille interne (Guerrier et Villaceque, 1949) :
– en faisant une boucle dans le méat acoustique interne (10 % des cas pour Bremond et al., 1982),
– ou en restant à 0,5 cm du pore acoustique interne mais en passant entre le nerf facial et le nerf vestibulo-cochléaire, ou sous ce dernier,
– ou en sous-croisant les nerfs (fig. 9-2).

L'artère labyrinthique peut aussi naître directement de l'artère basilaire *(tronc basilaire)* (20 % des cas) ; il s'agit alors d'un tronc commun cérébello-labyrinthique au-dessus du nerf facial. L'artère labyrinthique peut encore provenir, dans 10 % des cas pour Boussens et al., 1970, de l'artère cérébelleuse postéro-inférieure.

L'artère labyrinthique reste en contact avec son artère d'origine jusqu'au pore acoustique interne. Elle passe alors, soit entre le nerf facial et le nerf vestibulo-cochléaire pour gagner la gouttière antéro-supérieure du nerf facial sur laquelle la plaque le nerf intermédiaire, soit entre le nerf facial et le plancher du méat acoustique interne (Portmann et al., 1973).

Les veines

En ce qui concerne les veines, leur nombre est variable et elles se drainent dans le sinus pétreux inférieur pour la veine cochléaire inférieure (veine principale) et dans le sinus latéral pour la veine de l'aqueduc du vestibule. Lorsqu'il existe une veine labyrinthique, celle-ci se jette, via le méat acoustique interne, dans le sinus pétreux inférieur.

Conclusion

Le nerf vestibulo-cochléaire véhicule des informations contribuant à l'équilibration par l'intermédiaire de son contingent vestibulaire et des informations sur l'audition caractérisées par l'existence d'une tonotopie tout au long des voies auditives. Les noyaux vestibulaires constituent des « interfaces » sensorielles par leurs connexions oculaires, médullaires, corticales et cérébelleuses.

L'équilibration est une fonction complexe mettant en jeu trois systèmes sensoriels : vestibulaire, visuel et proprioceptif dont les informations sont comparées et analysées au niveau du système nerveux central. Lorsque ces informations sont discordantes ou encore lorsqu'il existe une lésion, le sujet prend conscience de son équilibre : c'est le vertige et/ou le déséquilibre. Le système vestibulaire est un centre d'intégration plurimodalitaire impliqué dans tous les processus de coordination œil-tête (Vitte et al., 1993). Ceux-ci

s'expriment par le biais de réactions de stabilisation de la tête et des yeux dans l'espace, mais aussi dans des conduites visuo-motrices d'orientation mises en jeu pour la capture et l'identification des stimulations présentes dans le champ visuel.

Bibliographie

Anson BJ, Donalson JA (1973) Surgical anatomy of the temporal bone and ear, 2nd edn. Saunders Company, Philadelphia

Bonfils P, Uziel A (1990) Anatomie des voies auditives. Encycl Med Chir (Paris), Oto-rhino-laryngologie, 20022 Al0, 7p

Boussens J, Caille J M, Piton J, Rozsztejn A, Djoumi E (1970) Contribution à l'étude de l'artère cérébelleuse moyenne et du système artériel du conduit auditif interne. Corrélations antomo-radiologiques. In: Comptes-rendus des séances du 67e congrès Français d'ORL. Arnette, Paris

Buser P, Imbert M (1982) Psycho-physiologie sensorielle. Neurophysiologie fonctionnelle II. Hermann, Paris

Bremond G, Magnan J, Pradoura J P, Acquaviva F, Musarella Y (1980) Anatomie micro-chirurgicale du complexe acoustico-facial. Cahiers Oto-Rhinolaryngol 15: 633

Chouard CH (1972) Anatomie, pathologie et chirurgie du nerf facial. Masson, Paris

Eyries Ch, Chouard CH (1970) Les anastomoses acoustico-faciales chez l'homme. Ann Otolaryngol 87 (6): 321

Gacek RR (1961) The efferent cochlear bundle in man. Arch Otolaryng 74: 690

Guerrier Y, Villaceque G (1949) Origine et comportement des artères cérébelleuse moyenne et auditive interne. CR Assoc Anat 36: 377-382

Kimura RS, Otal C Y, Takahashi T (1979) Nerve fiber synapses on spiral ganglion cells in the human cochlea. Ann Otol Rhinol Laryngol Suppl 88: 1

Morgon A, Aran J M, Collet L, Dauman R, Fraysse B, Freyss G, Pujol R, Sans A, Sterkers O, Tran-Ba-Huy P, Uziel A (1990) Données actuelles sur la physiologie et la pathologie de l'oreille interne. Arnette, Paris

Otal C Y, Kimura RS (1980) Ultrastructural study of the human spiral ganglion. Acta Otolaryngol (Stockh) 89: 53

Portmann M, Sterkers J.M, Charachon R, Chouard CH (1973) Le conduit auditif interne (Anatomie, Pathologie, Chirurgie). Arnette, Paris

Poirier R, Charpy A (1904) Traité d'anatomie humaine. Tome troisième. Système nerveux. Les nerfs. 21e édn. Masson, Paris

Sando I (1965) The anatomical interrelationships of the cochlear nerve fibers. Acta Otolaryngol (Stockh) 59: 417

Saito K (1983) Fine structure of the sensory epithelium of guinea-pig of Corti: subsurface cisternae and lamellar bodies in the outer hair cells. Cell Tissue Res 229: 467

Schuknecht HF, Gulya JA (1986) Anatomy of the temporal bone with surgical implications. Lea & Febiger, Philadelphia

Spoendlin H, Lichtensteiger (1966) The adrenergic innervation of the labyrinth. Acta Otolaryngol (Stockh) 61: 423

Spoendlin H (1981) Differentiation of cochlear afferent neurons. Acta Otolaryngol (Stockh) 91: 451

Sterkers J M (1986) Le neurinome de l'acoustique. Monographie CCA Wagram

Tran Ba Huy P, Bastian D, Ohresser M (1990) Anatomie de l'oreille interne. Encycl Med Chir (Paris) ORL, 20020 A 10, 4-6-04

Vitte E, Borel L, Lacour M, Freyss G (1993) Voies vestibulaires centrales. Editions Techniques. Encyl Med Chir (Paris-France), ORL, 20-038-A-10, 16p

DEUXIEME PARTIE

Le cou

Chapitre 22

La colonne vertébrale cervicale

R Louis

La colonne vertébrale forme au niveau du cou un axe ostéo-articulaire médian et postérieur qui assure la continuité entre le squelette crânien et la cage thoracique. Nous envisagerons tout d'abord une étude descriptive de sa morphologie dont la finalité est d'assurer des fonctions vertébrales que nous détaillerons ensuite.

Etude morphologique

La colonne cervicale est constituée par des pièces élémentaires, les vertèbres, connectées entre elles par des articulations vertébrales pour former au niveau du cou un ensemble, la colonne cervicale, qui protège la partie cervicale de la moelle épinière et distribue les nerfs spinaux des plexus cervicaux et brachiaux.

Les vertèbres cervicales

La colonne cervicale comprend sept vertèbres désignées de 1 à 7 du crâne au thorax. Les deux premières vertèbres cervicales forment la colonne cervicale haute et se distinguent morphologiquement et fonctionnellement des cinq dernières vertèbres cervicales formant la colonne cervicale inférieure.

La colonne cervicale haute : atlas/axis

La première vertèbre cervicale ou atlas (fig. 22-1)

C'est la plus large des vertèbres cervicales. Elle se compose de deux masses latérales réunies par deux arcs osseux antérieur et postérieur. Ces différentes structures entourent le foramen vertébral. Les masses latérales supportent sur leurs faces supérieure et inférieure des foveas [ou fossettes] articulaires. Les autres faces donnent insertion aux autres structures de l'atlas.

La **fovea articulaire crâniale** *(cavité glénoïde)* présente une forme d'empreinte de chaussure dont l'axe est dirigé en avant et légèrement vers la ligne médiane et dont le plan est concave crânialement dans les deux sens. Cette fovea articulaire est destinée à s'articuler avec le condyle occipital correspondant.

La **fovea articulaire caudale** est ovalaire à grosse extrémité postéro-latérale. La surface est concave dans le sens transversal et légèrement convexe d'avant en arrière. Elle est destinée à s'articuler avec la fovea articulaire crâniale correspondante de l'axis.

Les faces antérieures des masses latérales de l'atlas donnent insertion à l'**arc ventral** [antérieur] renforcé en avant sur la ligne médiane par le **tubercule ventral** [antérieur] et doublé en arrière par la **fovea dentis**, concave et elliptique, destinée à s'articuler avec la face antérieure de la dent *(apophyse odontoïde)* de l'axis. La face postérieure des masses latérales donne insertion à l'**arc dorsal** [postérieur], concave en avant, renforcé en arrière sur la ligne médiane par le **tubercule dorsal** [postérieur]. L'arc dorsal est aplati de haut en bas et présente immédiatement derrière les masses latérales, sur sa face supérieure, une gouttière transversale destinée au passage de l'artère vertébrale et du premier nerf cervical, c'est le **sillon de l'artère vertébrale**. Sur les faces latérales des masses de l'atlas s'insère le processus transverse avec ses deux racines qui délimitent le foramen [trou] transversaire. Le foramen [trou] vertébral de l'atlas est

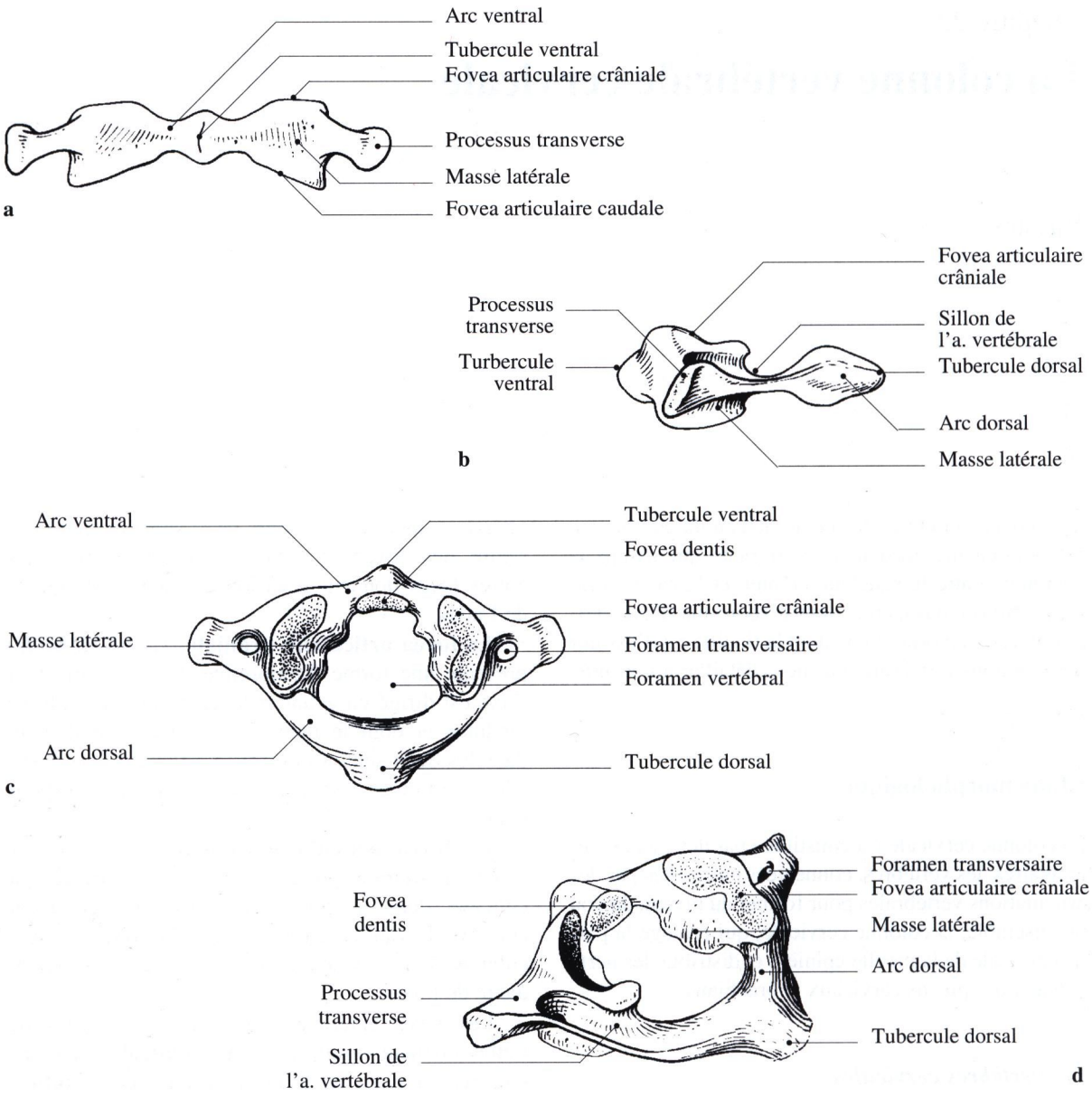

Fig. 22-1. L'atlas. **a** Vue ventrale ; **b** vue latérale gauche ; **c** vue crâniale ; **d** vue crânio-dorso-latérale gauche

le plus grand de tous les foramens vertébraux dans son ensemble. On peut lui distinguer deux parties : une partie antérieure quadrangulaire destinée à la dent de l'axis, et une partie postérieure semi-elliptique pour le passage de la moelle épinière et de ses enveloppes méningées. A la limite des deux parties du foramen vertébral, sur la face médiale des masses latérales, se situe un tubercule pour l'insertion du ligament transverse de l'atlas.

La deuxième vertèbre cervicale ou axis (fig. 22-2)

L'axis présente un corps vertébral surmonté d'un processus osseux supplémentaire et un arc postérieur privé de ses deux pédicules. Le corps de l'axis est surmonté d'une volumineuse saillie presque verticale, **la dent** (*apophyse odontoïde)* légèrement inclinée en arrière de 23° par rapport à la partie basse du corps.

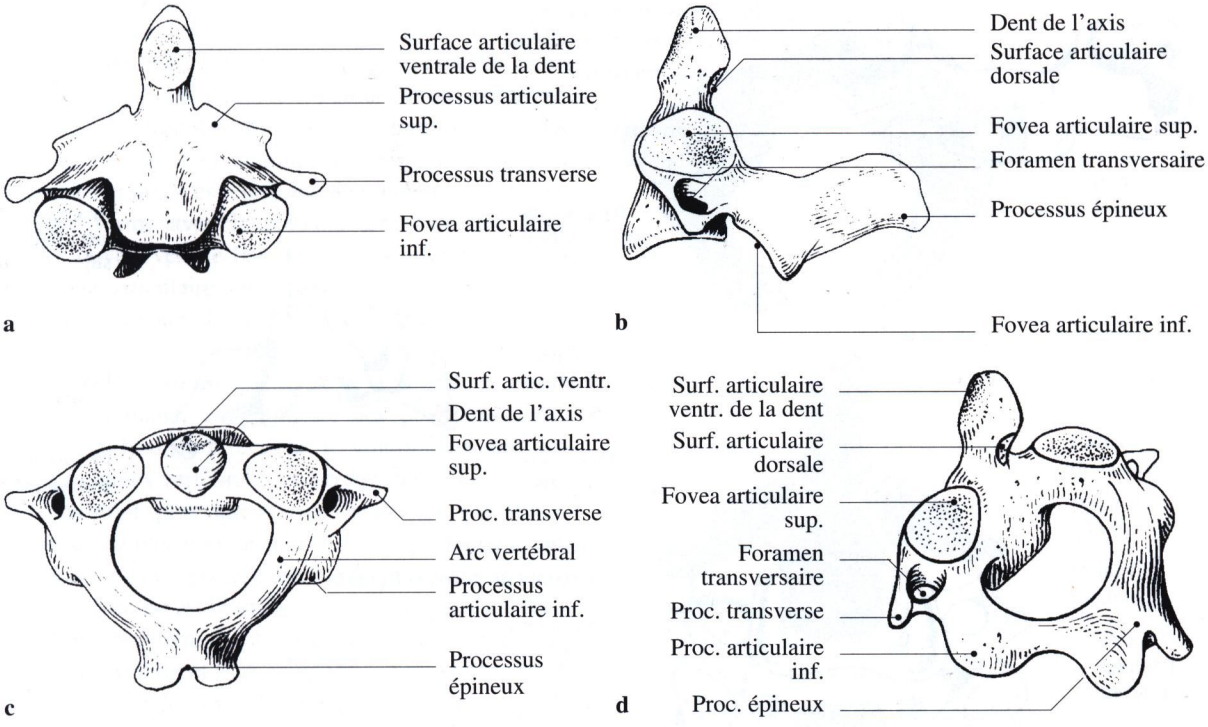

Fig. 22-2. L'axis. **a** Vue ventrale ; **b** vue latérale gauche ; **c** vue crâniale ; **d** vue crânio-dorso-latérale gauche

Cette saillie est destinée à s'articuler avec l'arc antérieur de l'atlas et le ligament transverse.

La dent forme un pivot cylindro-cônique auquel on décrit une base large, un col rétréci, un corps renflé et un sommet mousse. Sa face ventrale présente une surface articulaire convexe dans les deux sens pour la fovea dentis située sur la face dorsale de l'arc ventral de l'atlas, et sa face dorsale présente une autre surface articulaire concave de haut en bas et convexe transversalement pour le ligament transverse. La face ventrale du corps de l'axis présente une crête médiane s'élargissant vers le bas et le plateau inférieur est fortement concave d'avant en arrière si bien que son bord antérieur forme un véritable bec ou rostrum.

L'arc dorsal de l'axis s'insère directement sur le corps vertébral par l'intermédiaire de la colonne articulaire. Les foveas articulaires crâniales se situent ainsi de chaque côté de la dent. Elles sont ovalaires et convexes dans les deux sens, une fois recouvertes de cartilage avec une obliquité générale en bas et latéralement. Les foveas articulaires caudales sont séparées des foveas crâniales par l'isthme vertébral, improprement appelé pédicule. Ces surfaces ont une forte orientation oblique et « regardent » en bas et en avant. Elles sont très légèrement concaves dans les deux sens. Les processus transverses de l'axis sont unitubéreux, obliques en bas et latéralement et s'insèrent sur la colonne articulaire au-dessous de la fovea supérieure. Le foramen transversaire creuse la base du processus transverse en formant un segment de canal coudé pour le passage de l'artère vertébrale. L'arc dorsal se poursuit en arrière des colonnes articulaires par les lames épaisses et le volumineux processus épineux qui est le plus saillant de tous ceux des vertèbres cervicales. Ce processus est bitubéreux avec une gouttière creusée sur sa face inférieure pour s'adapter, en extension du cou, avec le bord supérieur du processus épineux de la troisième vertèbre cervicale.

Les vertèbres cervicales inférieures (fig. 22-3)

Les vertèbres cervicales inférieures présentent des caractéristiques communes et quelques variétés régionales. Chaque vertèbre cervicale comprend un corps vertébral ventral et un arc vertébral dorsal. Le corps vertébral représente une section de parallélépipède quadrangulaire à six faces. Les faces crâniales et caudales sont les plateaux vertébraux ou extrémités caudale et crâniale. L'extrémité crâniale est fortement concave dans les deux sens et prolongées sur les côtés par une crête verticale ou **crochet du corps vertébral** *(processus semi-lunaire, uncus)*. L'extrémité caudale

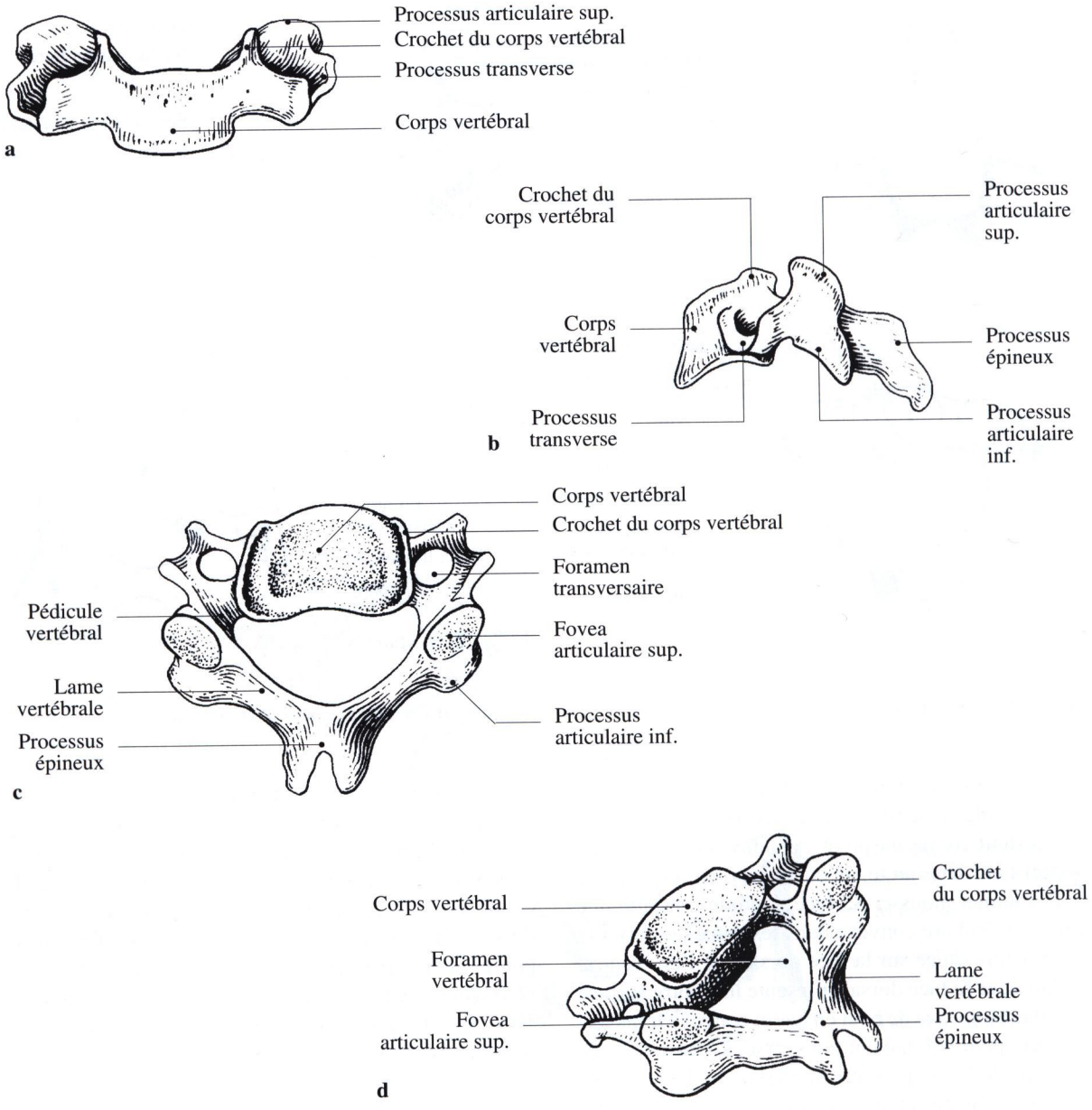

Fig. 22-3. Vertèbre cervicale basse. **a** Vue ventrale ; **b** vue latérale gauche ; **c** vue crâniale ; **d** vue crânio-dorso-latérale

présente deux facettes biseautées sur les côtés pour s'adapter aux crochets de la vertèbre sous-jacente. La face ventrale des corps vertébraux présente une saillie verticale médiane. La face dorsale est concave transversalement et plane verticalement. Chaque face latérale donne insertion à l'arc vertébral. Celui-ci s'insère sur les faces latérales du corps vertébral par l'intermédiaire des pédicules, obliques en avant et médialement. L'arc vertébral présente immédiatement derrière les pédicules les colonnes articulaires surmontées des processus articulaires, crânial et caudal. Les foveas articulaires cartilagineuses crâniales et caudales sont ovoïdes transversalement et obliques. La fovea articulaire crâniale, légèrement convexe dans toutes les directions avec son cartilage, « regarde » en arrière, en haut et légèrement latéralement. La fovea articulaire caudale, à l'opposé, est légèrement concave dans tous les sens et « regarde » en bas, en avant et légèrement latéralement. Les processus transverses s'insèrent par deux racines, d'une part sur la face latérale du corps verté-

bral à la jonction de l'insertion du pédicule, et d'autre part sur la face ventrale de la colonne articulaire. Ainsi se trouve délimité entre les deux racines du processus transverse et le pédicule, le **foramen [trou] transversaire**. Les extrémités du processus transverse, dirigé en bas, en avant et latéralement, sont bitubéreuses. Leur face crâniale est en forme de gouttière et leur face caudale forme avec la colonne articulaire un angle dièdre ouvert vers le bas destiné à s'articuler avec le processus articulaire sous-jacent lors des mouvements d'inclinaison latérale. Le foramen transversaire livre passage à l'artère vertébrale, à la veine vertébrale unique ou plexiforme, et au nerf vertébral, végétatif. La face crâniale, en gouttière, des processus transverses est destinée à recevoir le volumineux nerf spinal. Les lames vertébrales en arrière des colonnes articulaires sont plus larges que hautes et légèrement inclinées en bas et en arrière. Elles se prolongent vers la ligne médiane postérieure par le processus épineux dont l'extrémité est bitubéreuse et la face caudale creusée d'une gouttière. Le foramen [trou] vertébral, entre le corps vertébral et l'arc vertébral, a une section triangulaire aux angles arrondis et à base ventrale.

Variations régionales

Les variations régionales des vertèbres cervicales portent sur la sixième et la septième vertèbre cervicale. La sixième vertèbre cervicale se caractérise par un tubercule ventral du processus transverse beaucoup plus saillant que les autres, appelé **tubercule carotidien** *(t. de Chassaignac)*. En chirurgie antérieure de la colonne cervicale, cette saillie particulière du tubercule carotidien peut servir à déterminer le niveau de la sixième vertèbre cervicale. La septième vertèbre cervicale se caractérise par des processus transverses plus long et unitubéreux, par un trou transversaire plus petit car n'étant pas traversé par l'artère vertébrale, et par des lames plus hautes ainsi qu'un processus épineux unitubéreux plus long et plus saillant qui a fait donner à cette vertèbre le nom de vertèbre proéminente.

Développement des vertèbres cervicales (fig. 22-4)

Le développement des vertèbres cervicales permet d'expliquer leurs malformations. La localisation de la colonne vertébrale sur l'embryon à la deuxième semaine est déterminée par la présence de la ligne primitive. Un dédoublement asymétrique de cette ligne primitive peut induire la formation de monstres doubles avec deux colonnes séparées ou accolées par

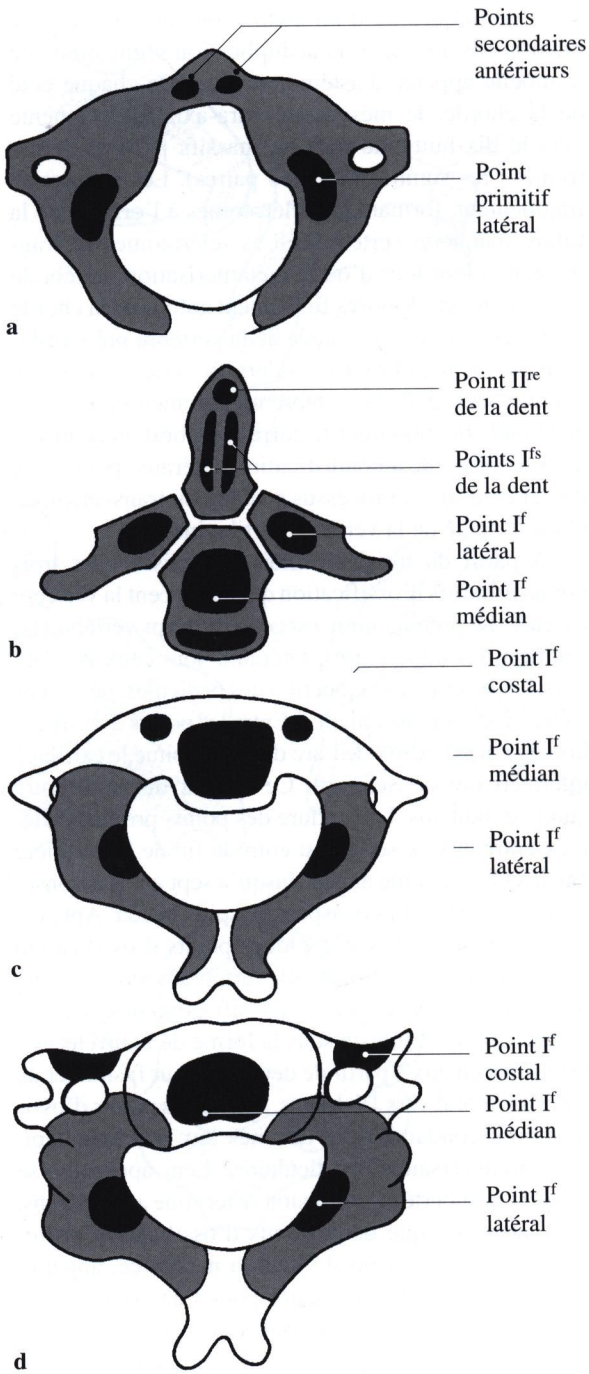

Fig. 22-4. Développement des vertèbres cervicales. **a** Atlas, vue crâniale ; **b** axis : vue ventrale ; **c** axis : vue crâniale ; **d** vertèbre cervicale basse : vue crâniale

une partie commune. A partir du quinzième jour se forme la notochorde, transitoirement perforée par le canal neurentérique, dont la persistance ou le reliquat peuvent être à l'origine d'une fissure vertébrale médiane ou de kystes pré- ou intravertébraux, de

sinus dermiques ou d'un dédoublement vertébral : le rachischisis antérieur ou la duplication segmentaire de la moelle appelée diastématomyélie. De chaque côté de la chorde, le mésoblaste para-axial se segmente vers le dix-huitième jour en massifs pairs et symétriques : les somites (42 à 44 paires). Les somites se fragmentent, formant les sclérotomes à l'origine de la future maquette vertébrale. Les sclérotomes se fragmentent à leur tour d'où la métamérisation vertébrale et les segments opposés fusionnent autour de la chorde et du névraxe. C'est le stade de la vertèbre pré-cartilagineuse ou membraneuse. Vers la sixième semaine apparaissent, dans la vertèbre membraneuse, le centre de chondrification pour le corps vertébral ou centrum, deux centres de chondrification latéraux pour l'arc dorsal et les deux processus costaux ou transversaires. C'est le stade de la vertèbre cartilagineuse.

A partir du troisième mois apparaissent les trois points primitifs d'ossification qui annoncent la vertèbre osseuse. Le premier point est celui du corps vertébral ou centrum, les deux autres, latéraux, sont ceux de l'arc dorsal et se situent à la jonction des pédicules, des lames et des processus articulaires. Entre les points d'ossification du corps et ceux de l'arc dorsal, se situe le cartilage intermédiaire de Schmorl. Ce dernier disparaît entre quatre et huit ans. La soudure des points primitifs latéraux entre eux ne se fait qu'entre la fin de la première année et la septième année. Jusqu'à sept ans par conséquent, il existe un faux aspect de spina bifida. Après la naissance, apparaissent quelques points d'ossification secondaires pour les plateaux vertébraux et les divers processus des arcs dorsaux. L'ossification des plateaux vertébraux se manifeste sous la forme de bourrelets ou listels marginaux à partir de deux ans pour fusionner au corps vertébral vers 17-18 ans. Les autres points d'ossification secondaires sont destinés aux processus épineux, transversaires et articulaires. Leur apparition se fait vers la puberté et leur fusion se termine après 20 ans.

L'atlas n'a que deux points d'ossification primitifs, ceux de l'arc dorsal ; vers la naissance, apparaît un troisième point secondaire pour l'arc ventral. Par contre, l'axis possède en plus des trois points primitifs des autres vertèbres, une paire supplémentaire de points primitifs pour la dent qui apparaît ainsi comme le centrum de l'atlas rattaché à l'axis. Le cartilage intermédiaire entre la dent et le corps de l'axis est l'homologue d'un disque intervertébral.

Anomalies du développement (fig. 22-5)

Les anomalies de développement de la colonne cervicale peuvent aboutir à des malformations. Des anomalies de fusion entre les moitiés droites et gauches des sclérotomes peuvent aboutir à un aspect dit « en mosaïque » c'est-à-dire avec une ou plusieurs hémivertèbres latérales compensées ou non compensées, c'est-à-dire sans ou avec déséquilibre. Les troubles de la segmentation des sclérotomes peuvent se manifester aussi sous la forme d'anomalies transitionnelles avec occipitalisation de l'atlas soudé à la base du crâne ou individualisation d'une vertèbre occipitale. Au niveau de la colonne cervicale inférieure, la septième vertèbre cervicale peut donner insertion à une côte cervicale surnuméraire. Des anomalies de fusion peuvent aboutir à la constitution de blocs vertébraux plus ou moins étendus comme dans le syndrome de Klippel-Feil. D'autres fois, l'anomalie pourra se produire au niveau de la jonction crânio-cervicale avec télescopage de l'axis au travers du foramen magnum : c'est l'impression basilaire accompagnée ou non d'une instabilité atlanto-axoïdienne. Enfin, des anomalies de fermeture peuvent se trouver, au niveau de l'atlas en particulier : spina bifida occulta. La spondylolyse bilatérale de l'axis ou de la sixième vertèbre cervicale ne sont pas de nature congénitale mais apparaissent au cours de la croissance.

Les articulations cervicales

Les deux segments vertébraux, cervical crânial et cervical caudal, présentent des articulations particulières.

L'articulation atlanto-occipitale (fig. 22-6)

Elle articule les condyles occipitaux, elliptiques et convexes avec les foveas articulaires crâniales de l'atlas *(cavités glénoïdes)*. La capsule, un ligament et deux membranes complètent l'articulation : le ligament latéral et les membranes atlanto-occipitales ventrale et dorsale. Les interlignes s'inscrivent sur un ovoïde transversal.

L'articulation atlanto-axoïdienne

Elle est en fait triple, une médiane et deux latérales. L'articulation médiane est celle de la dent de l'axis avec l'arc ventral de l'atlas ventralement et le **ligament cruciforme** dorsalement : celui-ci est formé par le ligament transverse et des faisceaux longitudinaux rejoignant le bord antérieur du foramen magnum de l'os occipital et la face dorsale du corps de l'axis. Les interlignes s'inscrivent sur un cylindre vertical. Les articulations latérales correspondent à l'emboîtement des foveas articulaires caudales de l'atlas avec les foveas articulaires crâniales de l'axis. Ces surfaces articulaires

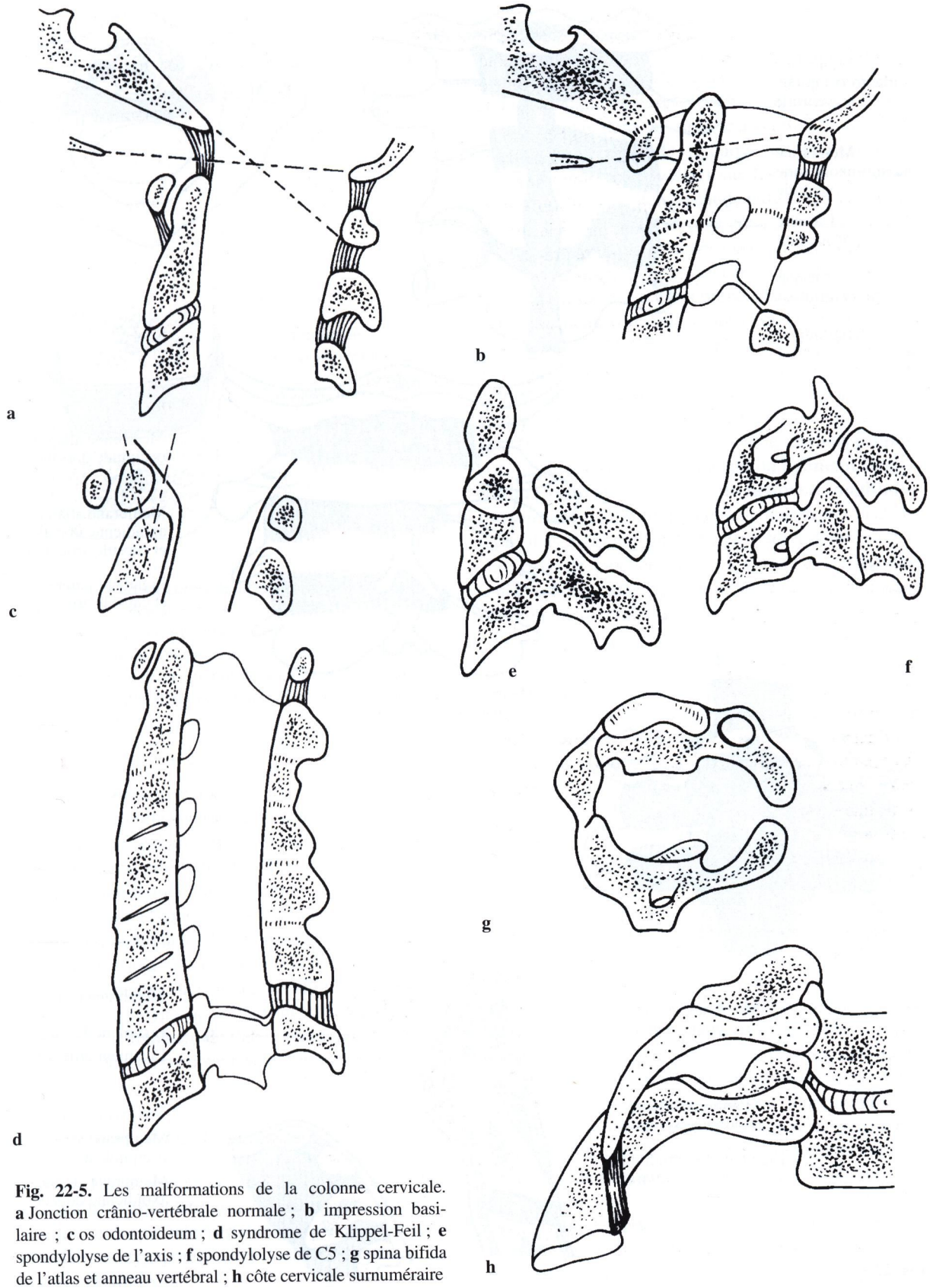

Fig. 22-5. Les malformations de la colonne cervicale. **a** Jonction crânio-vertébrale normale ; **b** impression basilaire ; **c** os odontoideum ; **d** syndrome de Klippel-Feil ; **e** spondylolyse de l'axis ; **f** spondylolyse de C5 ; **g** spina bifida de l'atlas et anneau vertébral ; **h** côte cervicale surnuméraire

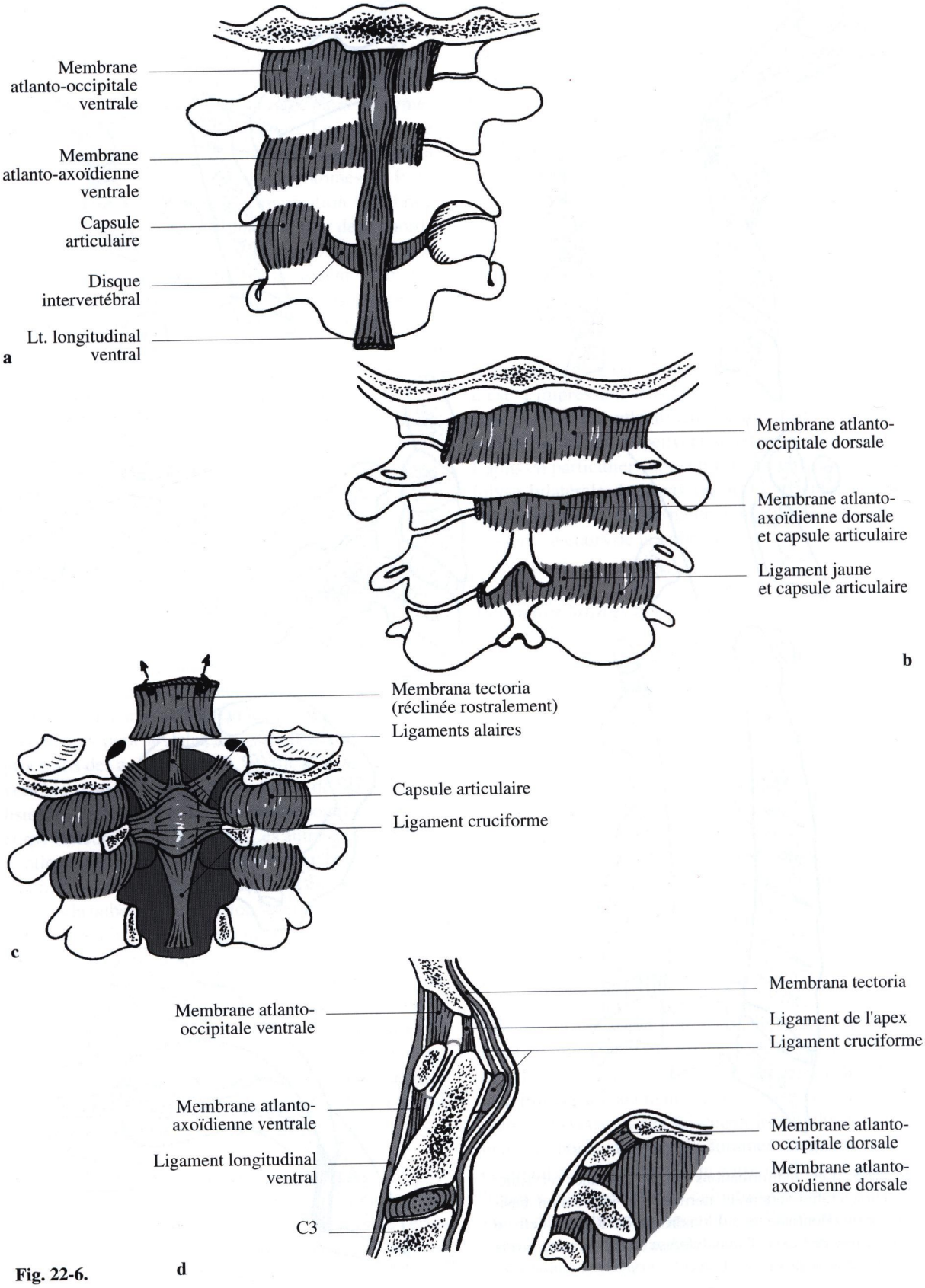
Membrane atlanto-occipitale ventrale
Membrane atlanto-axoïdienne ventrale
Capsule articulaire
Disque intervertébral
Lt. longitudinal ventral
a
Membrane atlanto-occipitale dorsale
Membrane atlanto-axoïdienne dorsale et capsule articulaire
Ligament jaune et capsule articulaire
b
Membrana tectoria (réclinée rostralement)
Ligaments alaires
Capsule articulaire
Ligament cruciforme
c
Membrana tectoria
Membrane atlanto-occipitale ventrale
Ligament de l'apex
Ligament cruciforme
Membrane atlanto-axoïdienne ventrale
Ligament longitudinal ventral
C3
Membrane atlanto-occipitale dorsale
Membrane atlanto-axoïdienne dorsale
d

Fig. 22-6.

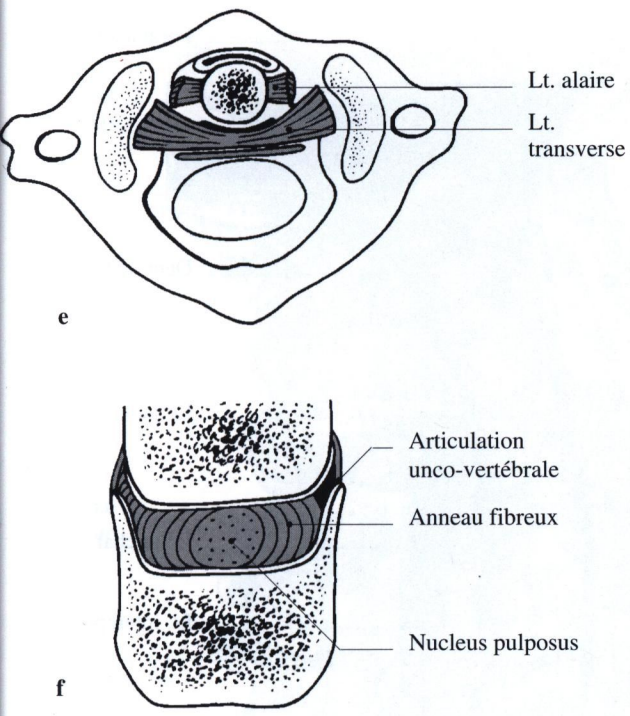

Fig. 22-6. Les articulations de la colonne cervicale. **a** Vue ventrale de la colonne cervicale supérieure ; **b** vue dorsale de la colonne cervicale supérieure ; **c** vue dorsale après laminectomie de la colonne cervicale supérieure ; **d** coupe sagittale médiane de la colonne cervicale supérieure ; **e** vue crâniale du couple atlanto-axoïdien ; **f** coupe frontale d'un disque cervical

sont légèrement convexes avec une interligne s'inscrivant sur une calotte sphérique. L'union est assurée par une capsule articulaire renforcée médialement par un ligament latéral inférieur *(lt. d'Arnold)* et deux membranes atlanto-axoïdiennes ventrale et dorsale. L'os occipital s'unit à l'axis par des ligaments puissants : la **membrana tectoria** tendue du bord antérieur du foramen magnum à la face dorsale du corps de l'axis derrière le ligament cruciforme, les **ligaments alaires** unissant les condyles occipitaux au sommet de la dent de l'axis, et le ligament de l'apex remontant verticalement de la dent au bord ventral du foramen magnum.

Les articulations des vertèbres cervicales inférieures

De C2 à T1, les vertèbres cervicales s'articulent entre elles par trois articulations à chaque étage ou segment mobile : le disque intervertébral en avant et les deux articulations zygapophysaires *(articulation des apophyses articulaires).*

Le disque intervertébral (figs. 22-6 f et 22-7 b)

Il s'insère sur les plaques cartilagineuses opposées de deux vertèbres cervicales ayant des formes inverses. La face crâniale du corps vertébral cervical est fortement concave dans le sens transversal du fait de l'existence des **crochets** du corps vertébral (*processus semi-lunaires ou uncus*) sur les bords latéraux. Dans le même sens la face caudale du corps vertébral cervical est fortement convexe grâce aux échancrures latérales. Dans le sens antéro-postérieur, cette face caudale est concave car prolongée en avant par un bec ou rostrum. Le disque comprend une partie périphérique, l'**anneau fibreux**, composé de lamelles imbriquées les unes dans les autres avec des obliquités alternées. La zone centrale du disque est remplie d'un gel fortement aqueux sous pression entre les dernières lamelles de l'anneau fibreux et prend une forme très souvent voisine de la sphère, c'est le **nucleus pulposus.** Le disque se double en avant du **ligament longitudinal ventral** et en arrière du **ligament longitudinal dorsal** qui lui sont intimement unis. Après la trentaine, il est fréquent que le disque intervertébral se fissure entre le crochet du corps vertébral et l'échancrure, simulant ainsi une cavité articulaire d'une articulation unco-vertébrale *(dite de Trolard).*

Les articulations zygapophysaires
(figs. 22-7 a et 22-8)

Situées entre les processus articulaires, elles ont une interface oblique de 30 à 50 ° sur l'horizontale s'inscrivant sur un ovoïde à grand axe transversal. Les moyens d'union ligamentaires sont nombreux, plus ou moins loin de la capsule articulaire. Les ligaments intertransversaires sont réduits au cou mais les ligaments jaunes sont puissants, tendus verticalement du milieu de la face ventrale d'une lame au bord crânial de la lame sous-jacente, et transversalement de la face ventrale d'une capsule à l'autre avec une faible déhiscence sur la ligne médiane. Les ligaments interépineux et surépineux se doublent au cou d'un fort ligament nuchal, véritable cloison sagittale médiane de la nuque. La disposition oblique à 45° du processus articulaire favorise les luxations de la colonne cervicale. La disposition axiale de la dent de l'axis favorise les mouvements de rotation, mais en s'opposant à la flexion-extension de cette articulation, la dent s'expose lors des mouvements de flexion-extension forcés à une fracture au niveau de sa base ou de son col. Les traumatismes de la colonne cervicale sont particulièrement dangereux car ils exposent aux lésions du contenu vertébral : la moelle cervicale dans le canal vertébral, l'artère vertébrale dans les foramens trans-

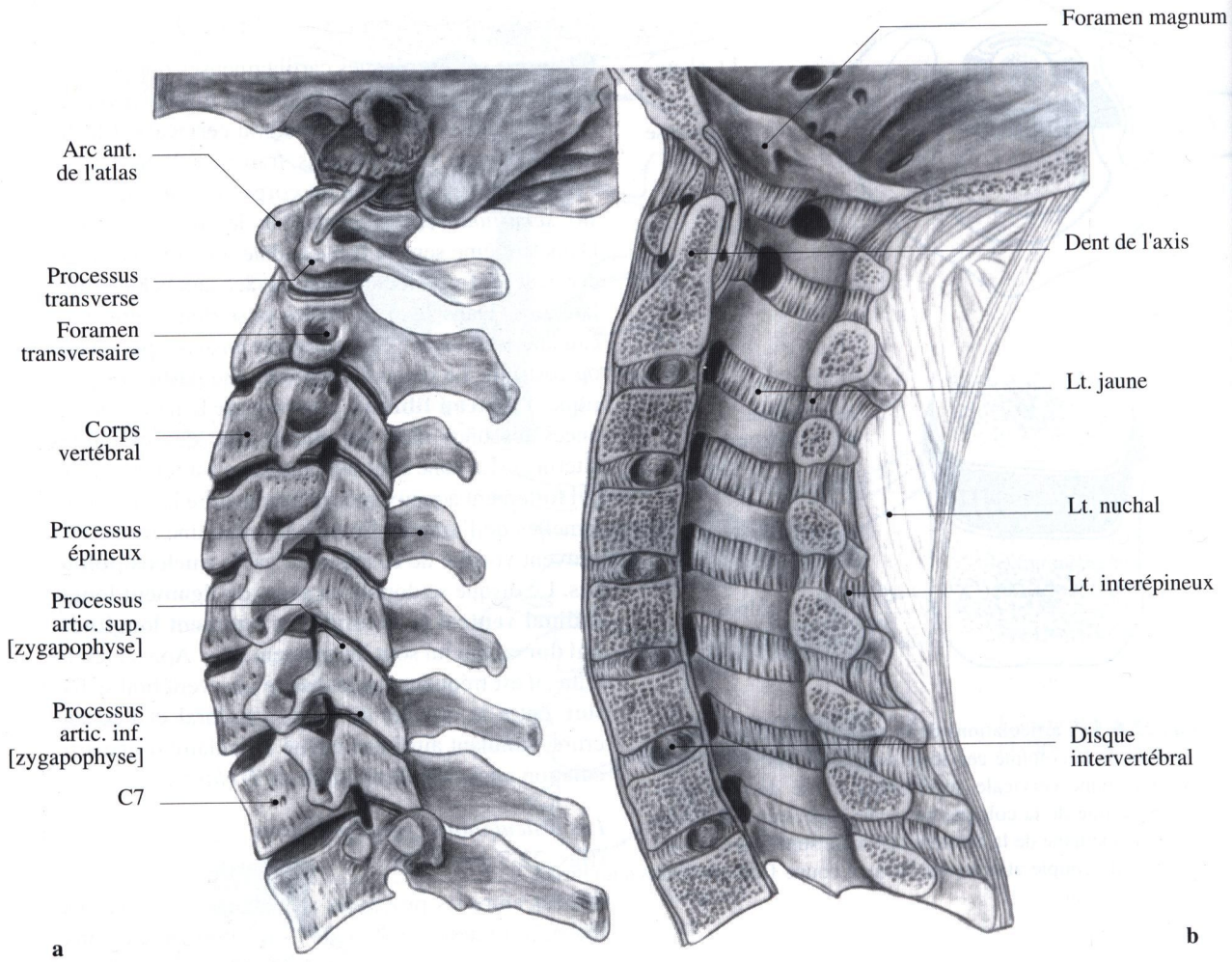

Fig. 22-7. Colonne cervicale. **a** Vue latérale ; **b** coupe sagittale médiane

versaires et les nerfs spinaux dans les foramens intervertébraux.

La colonne cervicale (figs. 22-7, 22-8 et 22-15)

L'ensemble de la colonne cervicale présente, en position anatomique debout, une courbure concave dorsalement (lordose) qui disparaît en flexion et chez certains sujets à dos plat ou creux avec inversion de la courbure cervicale.

Face dorsale

La face dorsale de la colonne cervicale est concave et profonde entre les reliefs de la région occipitale et du thorax. Sur la ligne médiane, s'alignent les seuls éléments palpables sous la peau, les processus épineux. Les deux reliefs les plus saillants sont ceux de l'axis et ceux de C7. De chaque côté de la ligne de la crête médiane se situe le plan des arcs postérieurs. Au niveau de la colonne cervicale haute entre l'occipital et l'axis, les arcs vertébraux étroits permettent la présence d'un espace membraneux entre l'os occipital et l'atlas d'une part, et entre l'atlas et l'axis d'autre part. De l'axis à la première vertèbre thoracique, les espaces interlamaires sont très étroits, presque virtuels du fait de l'imbrication des lames, surtout en extension, moins en flexion. La limite latérale de la face dorsale de la colonne cervicale est représentée par l'empilement des facettes articulaires dont les interlignes se situent à l'aplomb des espaces interlamaires. Les processus transverses sont à peine visibles plus profondément sur le bord latéral des colonnes articulaires.

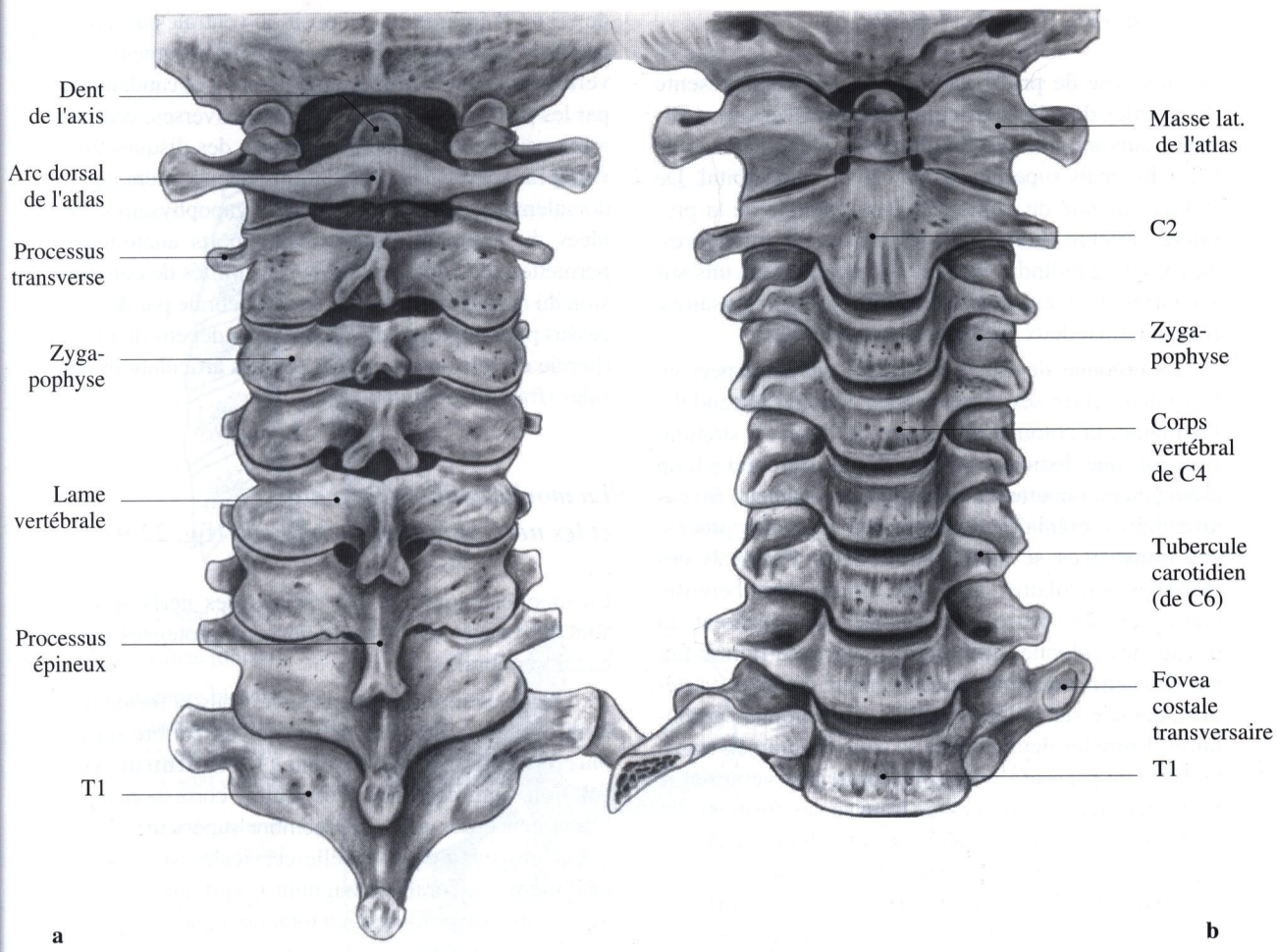

Fig. 22-8. Colonne cervicale. **a** Vue ventrale ; **b** Vue dorsale

Face ventrale

Sur une vue ventrale, la colonne cervicale apparaît convexe ventralement s'étendant de la base du crâne à l'ouverture supérieur du thorax. Cette face ventrale est cachée de son origine à C3 par le massif facial, alors que la situation du manubrium sternal permet de visualiser, en continuité avec la colonne cervicale, les deux premières vertèbres thoraciques.

On peut distinguer à cette face ventrale une partie moyenne corporéale et deux parties latérales, transversaires. La partie corporéale, étudiée dans le sens crânio-caudal, commence sous la partie basilaire de l'os occipital, par le relief transversal de l'arc antérieur de l'atlas qui recouvre la dent de l'axis. Puis les corps vertébraux s'alignent les uns au-dessous des autres, séparés par les espaces intervertébraux avec leur disque intervertébral en relief par rapport à la partie moyenne des corps. Cette région médiane, d'abord étroite au sommet, s'élargit progressivement vers le bas, formant ainsi une colonne antérieure. Les parties latérales transversaires sont planes et frontales, formant des reliefs en barreaux d'échelle à l'aplomb de la moitié crâniale des corps vertébraux : ce sont les processus transverses. L'un d'entre eux, celui de C6 ou tubercule carotidien *(tub. de Chassaignac)* est un excellent repère chirurgical, car nettement plus saillant que les autres. Entre les processus transverses, se trouvent les dépressions intertransversaires traversées par l'artère vertébrale, ses veines, son nerf végétatif, éléments verticaux, et le nerf spinal, rétroartériel et transversal. Entre l'os occipital et l'axis, les parties latérales sont représentées par les articulations dorsales prolongées latéralement par les processus transverses.

Face latérale (figs. 22-7 et 22-15)

Sur une vue de profil, la colonne cervicale présente deux séries de reliefs articulaires et transversaires, alignées suivant son axe longitudinal, bien séparées de C2 à T1, mais superposées de C2 à l'os occipital. De la face caudale de l'axis à la face crâniale de la première vertèbre thoracique, les processus articulaires, en forme de cylindre biseauté, s'empilent les uns sur les autres au niveau des articulations zygapophysaires, formant ainsi deux colonnes dorso-latérales.

La colonne de C6 se distingue par un aspect en baïonnette entre ses deux moitiés crâniale et caudale. De même, la colonne articulaire de l'axis se singularise par une fusion large au corps vertébral et un aspect en baïonnette très marqué entre les deux foveas articulaires, crâniale et caudale. Le relief des processus transverses se situe en C1-C2 à l'aplomb des colonnes articulaires avec une pointe unitubéreuse, tandis que les processus sous-jacents s'insèrent au devant des colonnes articulaires. Leur insertion se fait par deux racines, ventrale sur le flanc du corps vertébral, dorsale sur la face ventrale des colonnes articulaires. Entre les deux racines se situe le foramen transversaire où passent l'artère vertébrale, ses veines et le nerf vertébral. Ces processus transverses forment des gouttières situées ventralement et latéralement par rapport aux foramens intervertébraux et se terminent par deux tubercules. Leur orientation, conforme à celle des nerfs spinaux, varie dans le sens crânio-caudal : d'abord oblique latéralement et en bas, elle devient plus ventrale en descendant vers C7.

Le canal vertébral
Les foramens intervertébraux (fig. 22-7)

Sur une coupe sagittale de la colonne cervicale, on met en évidence le canal vertébral, appelé à ce niveau **le canal cervical** qui commence au niveau du foramen magnum et se poursuit jusqu'au canal de la colonne thoracique. Ovalaire et large au départ, il devient triangulaire à base ventrale à partir de C2. Ce canal s'ouvre latéralement par les **foramens intervertébraux** *(trous de conjuguaison)* entre l'os occipital et C1, puis entre C1 et C2, tandis qu'au-dessous de C2 jusqu'au canal thoracique les foramens intervertébraux se situent dans les angles ventro-latéraux. Cela permet de comprendre que les deux premières paires de nerfs cervicaux sortent du canal vertébral en position dorsale par rapport aux articulations atlanto-occipitale et atlanto-axoïdienne alors que les autres nerfs cervicaux sous-jacents de C3 à C8 émergeront en position ventrale par rapport aux articulations zygapophysaires. Les foramens intervertébraux sont délimités crânialement et caudalement par les pédicules et les processus transverses, ventralement par les bords postéro-latéraux des disques intervertébraux avec les articulations unco-vertébrales, et dorsalement par les articulations zygapophysaires doublées du ligament jaune. Ces rapports anatomiques permettent de comprendre les possibilités de compression du nerf spinal et de l'artère vertébrale par des processus pathologiques développés aux dépens du disque (hernie discale ou ostéophyte) ou des articulations dorsales (fracture ou luxation).

La moelle épinière [spinale] et les nerfs spinaux [rachidiens] (fig. 22-9)

La moelle épinière et les racines des nerfs spinaux sont les parties du système nerveux protégées par le canal vertébral.

La moelle épinière se présente sous la forme d'un long cordon cylindique présentant un calibre un peu plus fort vers sa partie moyenne : le **renflement cervical** [ou intumescence cervicale] correspondant à l'émergence des nerfs du membre supérieur. La longueur moyenne de la moelle cervicale est de quinze centimètres du foramen magnum à la première vertèbre thoracique. Le poids moyen total de la moelle épinière est de trente grammes ce qui correspond pour le secteur cervical à dix ou douze grammes. Sa consistance est très friable d'où sa fragilité aux traumatismes, même chirurgicaux. La moelle épouse la courbure cervicale en lordose. Son calibre est de dix à douze millimètres en moyenne, ce qui lui laisse suffisamment d'aisance dans le canal vertébral pour s'adapter aux divers mouvements de la colonne. La surface de la moelle est parcourue par des sillons longitudinaux suivant son grand axe : la fissure médiane, le sillon médian dorsal à l'opposé du précédent et quatre sillons latéraux : ventraux et dorsaux, droits et gauches (fig. 22-9 b). Dans les sillons latéraux émergent des filets radiculaires. La structure médullaire macroscopique se caractérise par l'existence de deux parties distinctes : la substance blanche périphérique et la substance grise centrale. La substance grise présente en son centre un canal sur toute la longueur de la moelle : le canal central. La substance grise prend la forme d'un « H » avec une zone intermédiaire, deux cornes ventrales et deux cornes dorsales. La substance grise du renflement cervical est beaucoup plus développée qu'au niveau de la colonne thoracique par exemple. La substance blanche est sub-

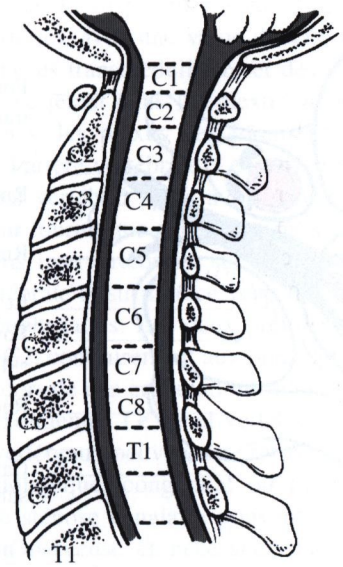

a

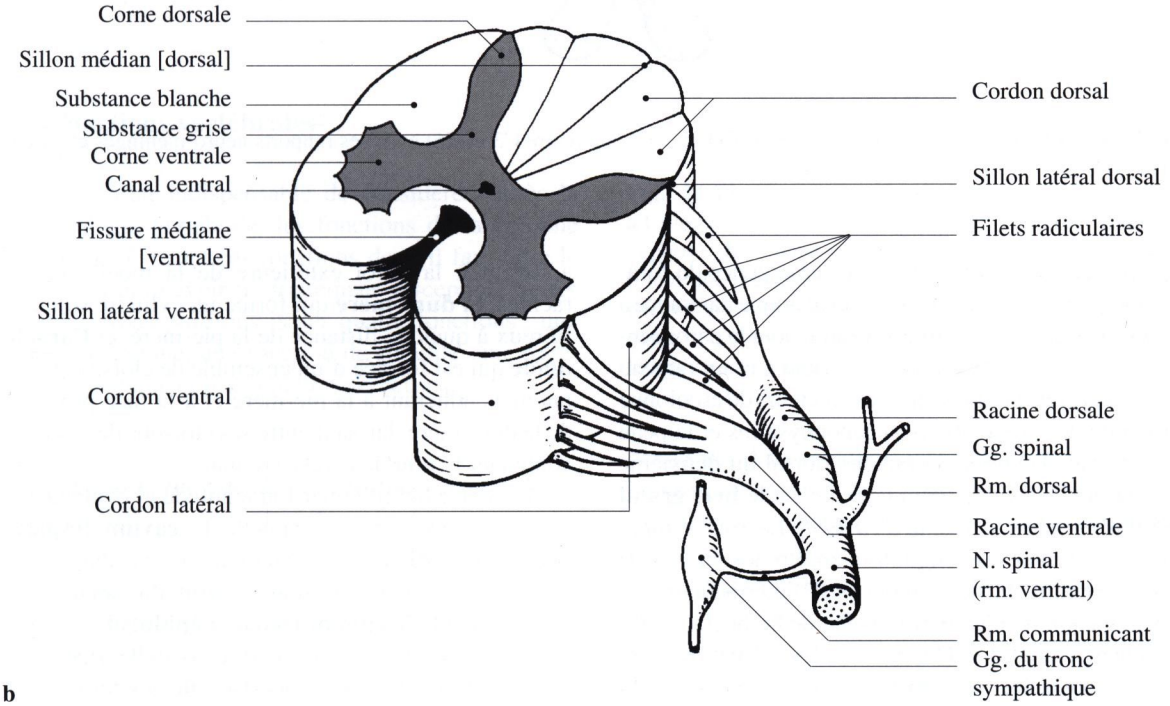

b

Fig. 22-9. Topographie nerveuse de la colonne cervicale. **a** Coupe sagittale médiane de la colonne cervicale et de la moelle cervicale – Topographie des myélomères ; **b** Vue en perspective du myélomère cervical et de ses racines

divisée par la présence des cornes de la substance grise et par les sillons latéraux, en cordons : le cordon ventral, le cordon latéral et le cordon dorsal. Les racines des nerfs spinaux naissent par leurs filets radiculaires le long des sillons latéraux. Du sillon latéral dorsal, naissent les racines dorsales sensitives, et du sillon latéral ventral, les racines ventrales motrices. Les filets radiculaires dorsaux sensitifs se jettent sur un renflement, le ganglion spinal, puis les deux racines se réunissent après le ganglion spinal pour former le nerf spinal.

Chaque segment de moelle donnant naissance à un étage de nerfs spinaux porte le nom de myélomère. Ces myélomères sont la traduction de la métamérisation des vertébrés. La disposition des racines des nerfs spinaux est variable suivant leur origine. Contrairement aux racines lombaires et thoraciques, verticales et obliques, les racines cervicales ont un trajet pratiquement horizontal. Le numéro des myélomères et des racines des nerfs spinaux correspond au numéro du pédicule vertébral au-dessus duquel elles passent avant de sortir de la

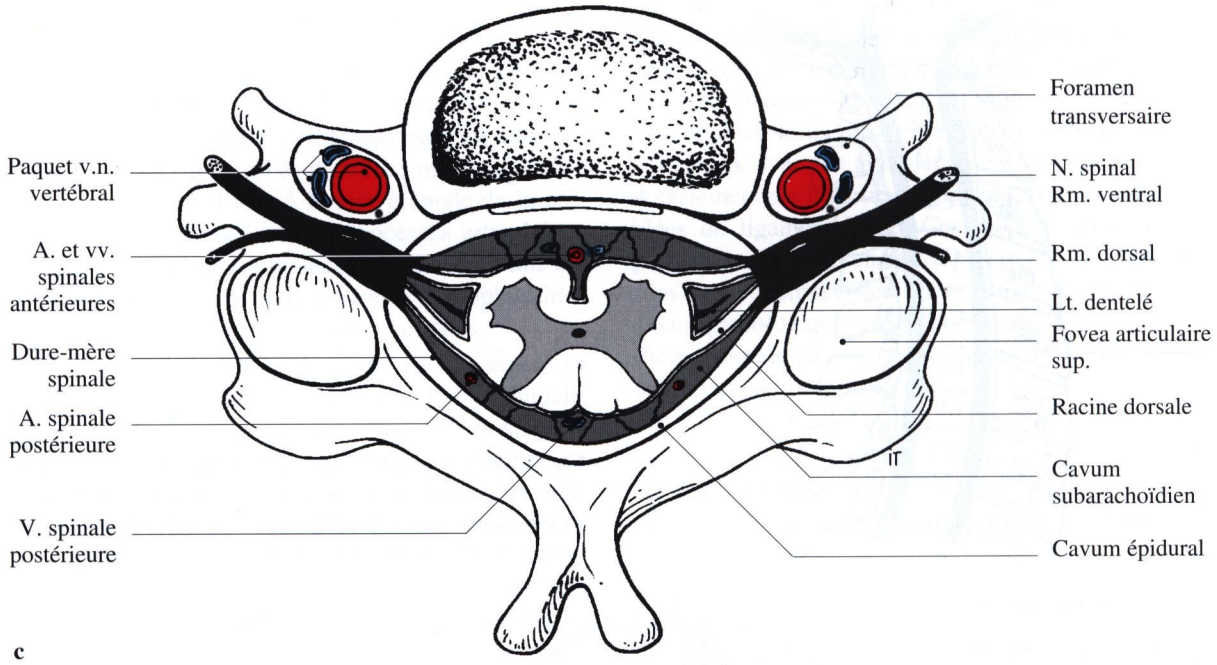

Fig. 22-9. (suite) c coupe horizontale d'une vertèbre cervicale (entre C3 et C6) avec ses rapports neuro-méningés et vasculaires

colonne cervicale (fig. 22-9 a). A l'émergence du foramen intervertébral, chaque nerf spinal donne naissance à un rameau principal, le rameau ventral pour la paroi ventrale du tronc et les membres supérieurs, et un rameau dorsal plus grêle pour les muscles érecteurs de la colonne vertébrale, les articulations zygapophysaires et la peau de la nuque. Toutefois le rameau dorsal du deuxième nerf cervical est plus volumineux : c'est le **nerf grand occipital** *(grand n. occipital d'Arnold)*. Le tronc sympathique cervical et ses ganglions s'anastomosent avec le rameau ventral du nerf spinal par l'intermédiaire de rameaux communicants. Au niveau de la moelle cervicale haute, entre C1 et C4, naissent les racines spinales du nerf accessoire *(n. spinal)*. Ces racines naissent du cordon latéral en avant des filets radiculaires sensitifs de C1 à C4, et se jettent sur un tronc commun vertical qui traverse le foramen magnum.

Les enveloppes méningées (fig. 22-9 c)

La moelle et les racines sont protégées et séparées des parois osseuses du canal vertébral par les enveloppes méningées.

Pratiquement, on distingue trois couches ou méninges : **la pie-mère**, fine couche transparente adhérant à la paroi extérieure de la moelle et des racines, **la dure-mère** qui forme un cylindre solide et fibreux à quelque distance de la pie-mère, et **l'arachnoïde** qui est formée d'un ensemble de cloisons transparentes adhérant à la pie-mère et à la face profonde de la dure-mère, laissant entre ses cloisons des espaces contenant le liquide cérébro-spinal.

L'espace délimité par l'arachnoïde et contenant le liquide cérébro-spinal s'appelle le **cavum [espace] subarachnoïdien**. A l'extérieur de la dure-mère, l'espace s'étendant jusqu'aux parois du canal vertébral, s'appelle le **cavum [espace] épidural**. La topographie des myélomères cervicaux telle que nous avons pu la vérifier correspond à celle des corps vertébraux diminués d'un numéro : le myélomère C5 correspond au corps vertébral de la vertèbre C4, et le myélomère C1 au foramen magnum. Il existe un myélomère C8 qui correspond au disque C6-C7. Les vaisseaux de la moelle épinière sont représentés essentiellement par une artère spinale antérieure alimentée par des branches radiculaires provenant des artères vertébrales au travers des foramens intervertébraux et s'anastomosant avec des artères spinales dorsales situées de part et d'autre des filets radiculaires sensitifs. Entre les axes verticaux se disposent des anastomoses obliques réalisant de véritables cercles artériels

périmédullaires. Le dispositif veineux est l'inverse du dispositif artériel, avec une veine dorsale principale, des anastomoses transmédullaires et des veines périmédullaires se jetant dans les plexus veineux vertébraux internes, les plexus des foramens intervertébraux et de l'artère vertébrale. Les nerfs spinaux sortent du canal vertébral après avoir traversé la dure-mère qui leur fournit une gaine pour passer au travers des foramens intervertébraux sur la face dorsale de l'artère vertébrale et sur la face ventrale des articulations zygapophysaires. Les deux premiers nerfs spinaux C1 et C2, contrairement aux précédents, passent sur la face dorsale des articulations atlanto-occipitale et atlanto-axoïdienne. Le canal vertébral ou les foramens intervertébraux peuvent être rétrécis par un processus pathologique, congénital ou traumatique. Il s'agit d'une sténose canalaire pouvant produire une compression nerveuse et nécessiter quelquefois un acte chirurgical de décompression.

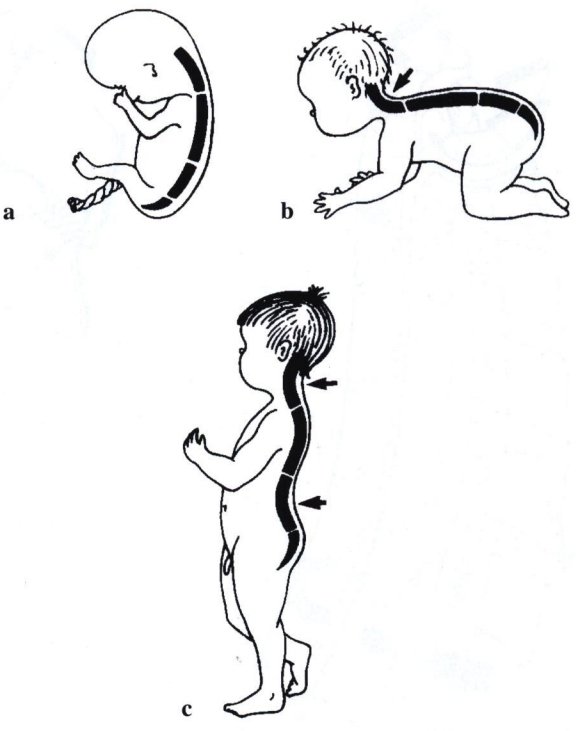

Fig. 22-10. Fonction statique de la colonne cervicale. **a** Colonne vertébrale du fœtus avec courbure unique en cyphose ; **b** colonne vertébrale du nouveau-né avec apparition d'une première courbure en lordose au niveau cervical par redressement de la tête ; **c** colonne vertébrale avec ses quatre courbures définitives par apparition de la lordose lombaire sous l'effet de la station érigée

Les fonctions vertébrales

Il nous paraît indispensable de considérer, après la morphologie vertébrale, les fonctions de la colonne vertébrale. Ce sont ces fonctions donc il faut faire le bilan afin de prévoir un traitement susceptible de les rétablir. Nous pourrons isoler quatre fonctions : une fonction statique, une fonction de stabilité, une fonction dynamique et une fonction nerveuse.

La fonction statique de la colonne vertébrale (fig. 22-10)

C'est la participation à l'équilibre du tronc et de la tête grâce à l'existence de courbures vertébrales. L'anatomie comparée des vertébrés et l'étude du développement vertébral chez un être humain permet de reconstituer les diverses étapes du perfectionnement de la colonne vertébrale. On peut distinguer à ce propos trois grandes périodes. La colonne vertébrale des poissons et celle de l'embryon en situation aquatique se caractérisent par l'existence d'une courbure unique en cyphose. La colonne vertébrale des quadrupèdes et du nouveau-né se distinguent par l'apparition de la courbure cervicale en lordose destinée à permettre une mobilité plus grande de la tête. La colonne vertébrale des bipèdes et de l'enfant en situation de marcher se distinguent par le développement de la courbure lombosacrée en lordose, permettant l'équilibre du tronc au dessus des deux membres inférieurs. Il existe de nombreuses variations à ce schéma des courbures physiologiques de la colonne qui peuvent être dues à des anomalies congénitales ou relever d'affections acquises. Toute perturbation dans l'une des courbures entraîne une compensation en sens inverse des courbures voisines, modifiant les contraintes articulaires et musculo-ligamentaires de la colonne vertébrale. On peut ainsi décrire un dos plat ou creux susceptible de créer une inversion de la courbure cervicale avec syndrome douloureux ; l'hypercyphose dorsale ou hypercyphose de la jonction thoraco-lombaire, l'hyperlordose lombaire ou l'hyperlordose totale thoraco-lombaire et enfin l'inversion des courbures physiologiques avec lordose thoracique et cyphose lombaire qui toutes peuvent avoir un retentissement sur la colonne cervicale. Toutes ces déformations précédentes se font dans un plan sagittal tandis que les déformations frontales s'appellent des scolioses et peuvent affecter l'une ou l'autre ou les deux à la fois des courbures thoracique et

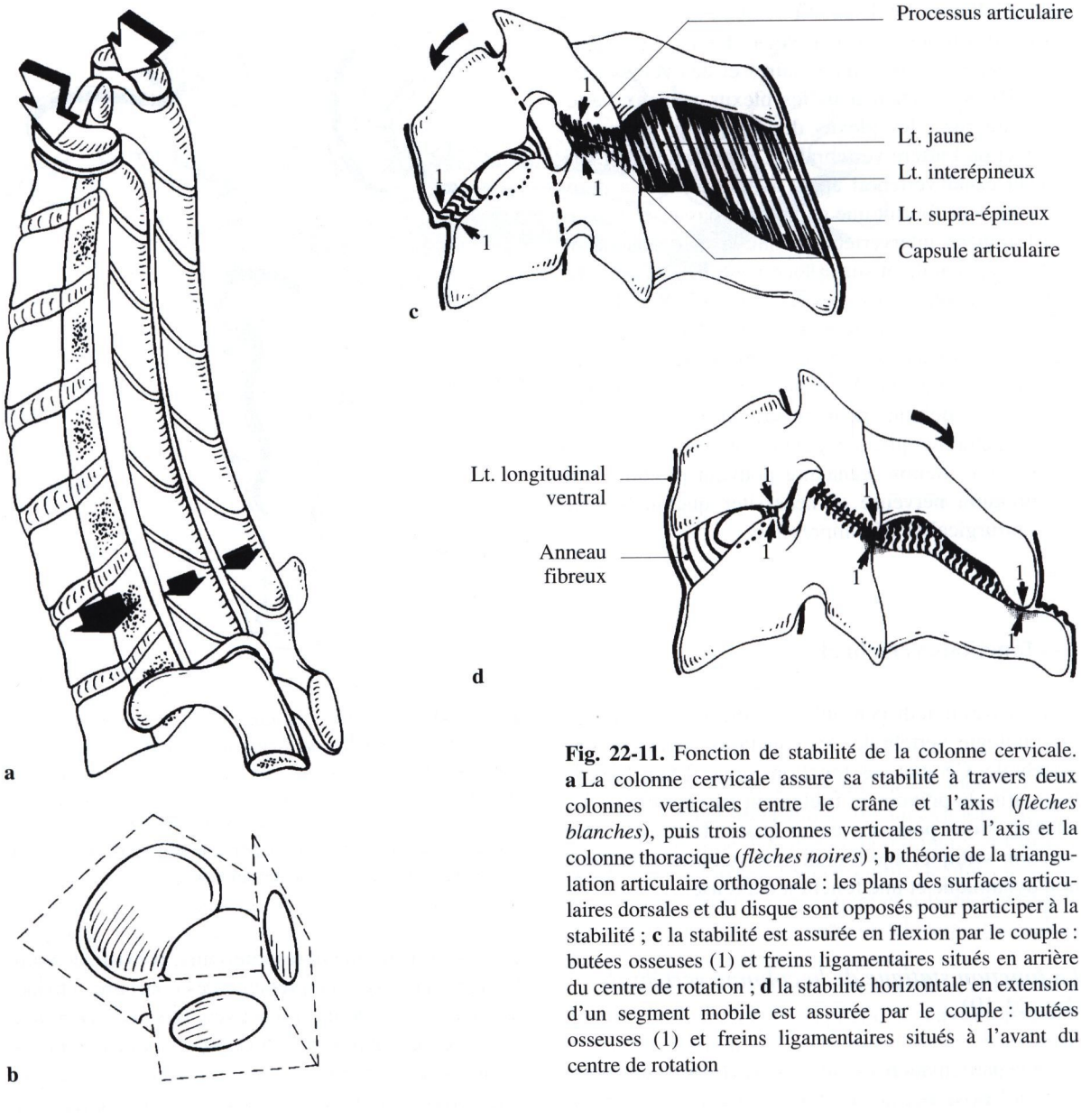

Fig. 22-11. Fonction de stabilité de la colonne cervicale. **a** La colonne cervicale assure sa stabilité à travers deux colonnes verticales entre le crâne et l'axis (*flèches blanches*), puis trois colonnes verticales entre l'axis et la colonne thoracique (*flèches noires*) ; **b** théorie de la triangulation articulaire orthogonale : les plans des surfaces articulaires dorsales et du disque sont opposés pour participer à la stabilité ; **c** la stabilité est assurée en flexion par le couple : butées osseuses (1) et freins ligamentaires situés en arrière du centre de rotation ; **d** la stabilité horizontale en extension d'un segment mobile est assurée par le couple : butées osseuses (1) et freins ligamentaires situés à l'avant du centre de rotation

lombaire provoquant la rotation vertébrale avec gibbosité du côté convexe. Ces scolioses peuvent avoir à longue échéance un retentissement cervical. Enfin, la statique de la colonne vertébrale dans son ensemble se laisser influencer par l'équilibre du bassin sur les deux têtes fémorales. Le positionnement frontal du promontoire lombo-sacré par rapport à la verticale passant par les têtes fémorales détermine l'existence plus ou moins accentuée d'une cyphose ou d'une lordose lombosacrée. L'équilibre final de la colonne cervicale peut en dépendre.

La fonction de stabilité (figs. 22-11 et 22-12)

La stabilité vertébrale est la qualité grâce à laquelle les pièces vertébrales peuvent maintenir leur cohésion dans toutes les positions physiologiques du corps.

Selon nos conceptions, la stabilité vertébrale est assurée par un double système vertical et horizontal. Verticalement, au niveau de la colonne cervicale, la stabilité vertébrale est assurée par la continuité, d'abord de deux colonnes entre le crâne et l'axis au niveau des masses latérales de l'atlas, puis de trois

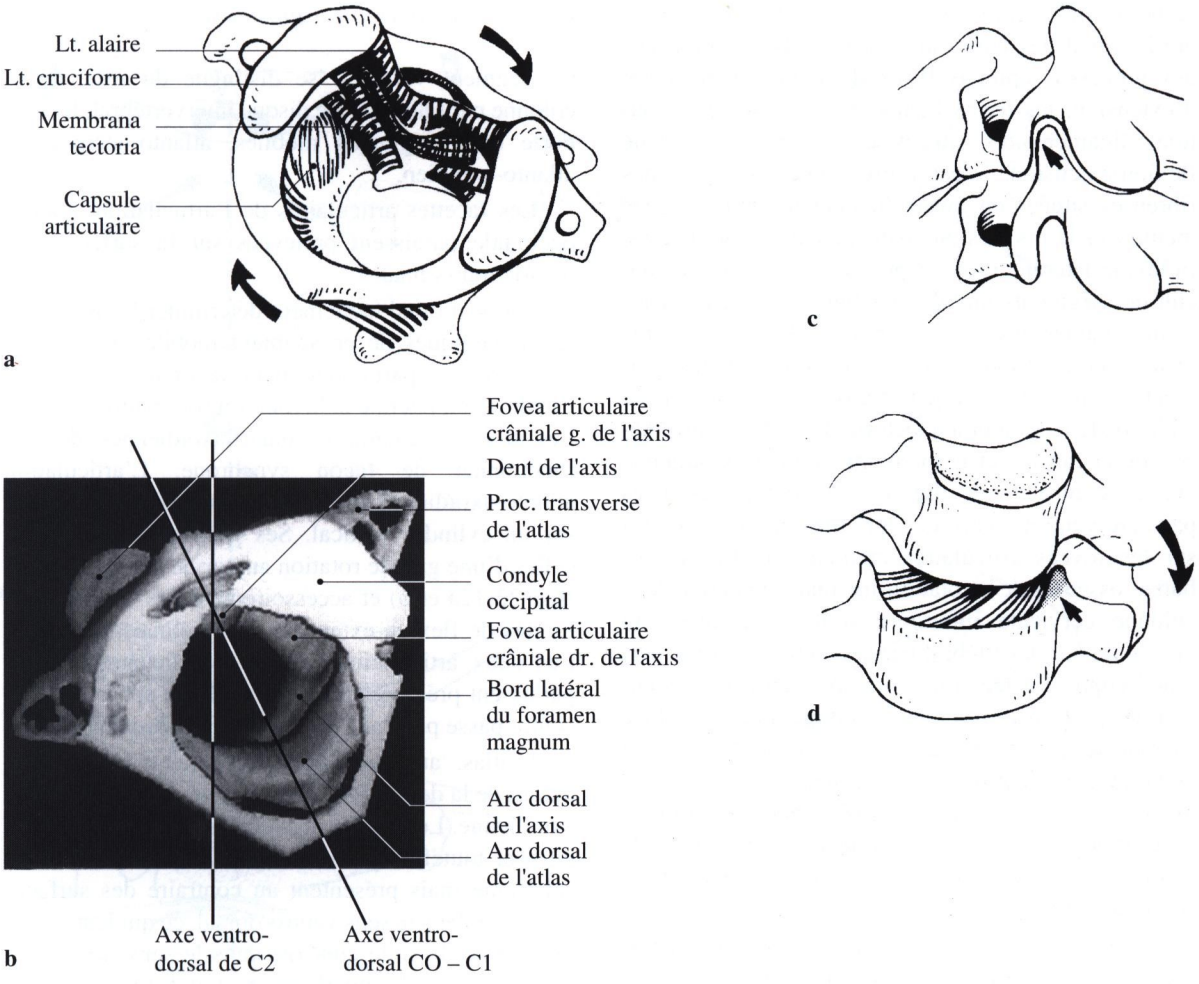

Fig. 22-12. Stabilité horizontale de la colonne cervicale au cours des mouvements de rotation. **a** Rotation C1-C2 (vue crâniale) ; **b** rotation C1-C2 : reconstruction TDM-3D du complexe foramen magnum-C1-C2 chez un sujet dont la tête est tournée à gauche. Vue crâniale (collection JL Dumas) ; **c et d** rotation cervicale avec butées osseuses entre les processus transverses et les processus articulaires, le crochet du corps vertébral et l'échancrure correspondante (*petites flèches noires*)

colonnes à partir de l'axis jusqu'à la colonne thoracique. Ces trois colonnes comportent une grande colonne antérieure faite de la succession des corps vertébraux et des disques intervertébraux, et deux petites colonnes postérieures créées par la continuité des facettes articulaires et des isthmes. Les vertèbres apparaissent ainsi comme des tabourets à trois pieds empilés les uns sur les autres. Ce dispositif est le processus le plus simple pour obtenir un équilibre vertical. Horizontalement, la stabilité est assurée différemment selon que l'on considère les parties osseuses ou articulaires des colonnes axiales. Au niveau des deux colonnes atlanto-axoïdiennes, la stabilité osseuse est assurée par les deux arcs, ventral et dorsal, de l'atlas, tandis qu'au niveau des trois colonnes de C2 à T1, la stabilité horizontale au niveau des parties osseuses est assurée par des barres horizontales : les deux pédicules latéralement et l'ensemble des deux lames en arrière. Au niveau des parties articulaires, la stabilité est obtenue grâce à un couple ostéo-ligamentaire. Au niveau de chaque segment mobile, la stabilité est assurée par des butées osseuses et des freins ligamentaires. Ainsi en hyperflexion la stabilité est acquise d'une part par le contact de butées osseuses que sont le bord ventral des corps vertébraux, la partie ventrale des facettes articulaires, et d'autre part par les freins ligamentaires représentés par tous les ligaments situés en arrière de l'axe de flexion-extension, c'est-à-dire du nucleus pulposus. En extension, les butées osseuses sont assurées par le bord dorsal des corps vertébraux,

la pointe inférieure des processus articulaires et le bord crânial des lames ainsi que les bords adjacents des processus épineux. Lors du même mouvement d'extension, les freins ligamentaires sont les formations ligamentaires situées en avant de l'axe de flexion-extension, c'est-à-dire toutes les couches fibreuses situées en avant du nucleus pulposus. De même, au cours des mouvements de rotation avec inflexion latérale, on peut préciser au niveau de chacun des segments mobiles les butées osseuses et les freins ligamentaires. La rotation C1-C2 entraîne une distension des freins ligamentaires que sont les ligaments alaires, le ligament transverse, les éléments latéraux de la membrana tectoria, la partie controlatérale de la capsule et la membrane atlanto-axoïdienne dorsale controlatérale. Les butées sont représentées par l'arc ventral contre la dent et les masses latérales sur les foveas articulaires crâniales de l'axis. Les butées osseuses de la rotation-inclinaison latérale de la colonne cervicale inférieure sont représentées au niveau du corps vertébral par le crochet du corps vertébral contre l'échancrure correspondante, et le sommet des processus articulaires supérieurs avec la face caudale des processus transverses qui aboutissent à un emboitement réciproque. Le surmenage de ces butées osseuses peut entraîner des phénomènes d'arthrose avec ostéophytose d'où la fréquence, au niveau de la colonne cervicale, de l'uncarthrose menaçant le contenu du foramen intervertébral.

Toute altération pathologique des colonnes verticales ou des deux éléments du couple butée osseuse-frein ligamentaire aboutira à une instabilité plus ou moins sévère telle que l'on peut en trouver après fracture, arthrose avec dégénérescence discale et ligamentaire ou après résection chirurgicale. Le but thérapeutique sera le rétablissement de cette stabilité. En effet, toute instabilité vertébrale est susceptible non seulement d'entraîner des syndromes douloureux par micro-mouvements pathologiques mais aussi de produire des complications neurologiques par déplacement vertébral exagéré.

La fonction dynamique de la colonne cervicale (figs. 22-13 et 22-14)

La mobilité et la mécanique vertébrales au niveau de la colonne cervicale s'expliquent par les possibilités des systèmes articulaires que sont les segments mobiles vertébraux. Il faut distinguer à ce propos la mobilité de la colonne cervicale supérieure de celle de la colonne cervicale inférieure.

La colonne cervicale supérieure

Ce segment vertébral se distingue du reste de la colonne par l'absence de disque intervertébral. Il comporte deux segments mobiles, atlanto-occipital et atlanto-axoïdien.

Les facettes articulaires de l'articulation atlanto-occipitale paraissent prélevées sur la surface d'un ovoïde transversal.

On peut donc facilement déterminer les possibilités dynamiques de ce segment mobile : la flexion-extension est particulièrement favorisée tandis que l'inclinaison latérale et la rotation sont plutôt réduites. Les trois articulations atlanto-axoïdiennes doivent fonctionner de façon synchrone. L'articulation atlanto-axoïdienne médiane a des surfaces prélevées sur un cylindre vertical. Ses possibilités sont donc celles d'une grande rotation autour de cet axe vertical (fig. 22-12a et b) et accessoirement des mouvements limités de flexion-extension et d'inclinaison latérale. Les deux articulations atlanto-axoïdiennes latérales paraissent prélevées aux dépens d'une sphère dont le centre passe par l'axe vertical du cylindre précédent.

L'atlas, au cours des mouvements de rotation autour de la dent glisse donc sur une calotte sphérique axoïdienne. Les foveas articulaires caudales de l'atlas ne sont toutefois pas des segments creux de calotte sphérique mais présentent au contraire des surfaces convexes dans le sens ventro-dorsal, ce qui leur donne une forme de selle concave dans le sens frontal. La colonne cervicale supérieure, du fait du synchronisme de toutes ces articulations planes *(arthrodies)*, est donc un segment très mobile, tout particulièrement pour la rotation qui représente ici la moitié des possibilités de la colonne cervicale. Le fait qu'un ligament, le ligament transverse, participe à l'articulation C1-C2 médiane, non seulement comme un ligament, mais aussi comme une surface articulaire, expose cette articulation à des instabilités rotatoires par distension ou rupture de ce ligament transverse et des ligaments alaires.

La colonne cervicale inférieure

Comme tout le reste de la colonne vertébrale, cette portion se caractérise au point de vue dynamique par la présence d'un système triarticulaire au niveau de chacun des segments mobiles : le disque intervertébral ventralement et les deux articulations zygapophysaires dorsalement. Contrairement à ce qui a pu être longtemps prétendu, l'axe des mouvements de flexion-extension des segments mobiles présentant un

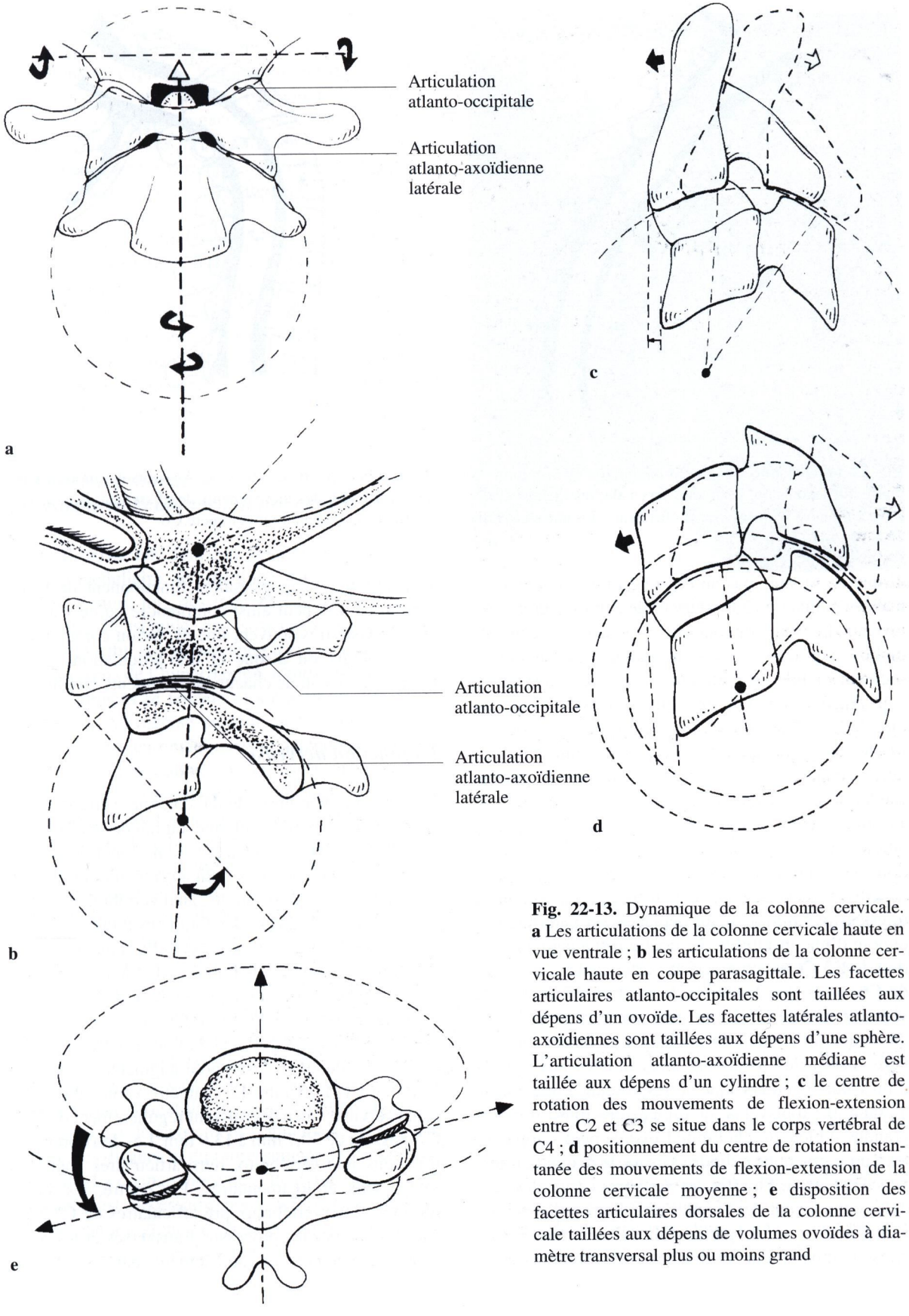

Fig. 22-13. Dynamique de la colonne cervicale. **a** Les articulations de la colonne cervicale haute en vue ventrale ; **b** les articulations de la colonne cervicale haute en coupe parasagittale. Les facettes articulaires atlanto-occipitales sont taillées aux dépens d'un ovoïde. Les facettes latérales atlanto-axoïdiennes sont taillées aux dépens d'une sphère. L'articulation atlanto-axoïdienne médiane est taillée aux dépens d'un cylindre ; **c** le centre de rotation des mouvements de flexion-extension entre C2 et C3 se situe dans le corps vertébral de C4 ; **d** positionnement du centre de rotation instantanée des mouvements de flexion-extension de la colonne cervicale moyenne ; **e** disposition des facettes articulaires dorsales de la colonne cervicale taillées aux dépens de volumes ovoïdes à diamètre transversal plus ou moins grand

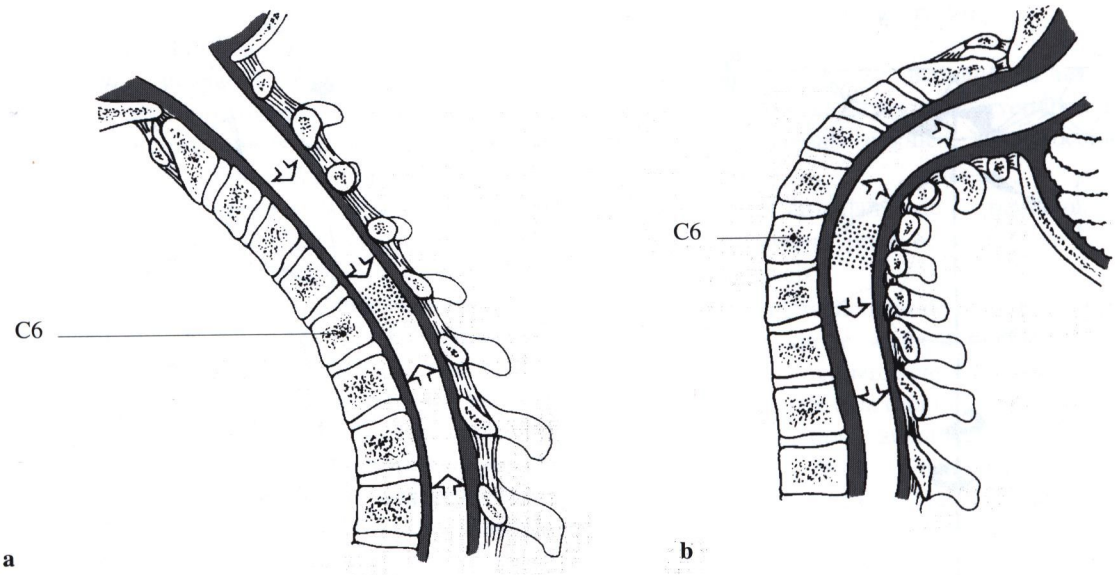

Fig. 22-14. Dynamique radiculo-médullaire de la colonne cervicale. **a** en flexion ; **b** en extension. Au cours des mouvements de flexion-extension, la moelle cervicale, les racines et la dure-mère subissent des mouvements de glissement vers la vertèbre C6 et des mouvements d'étirement plus particulièrement importants au niveau du myélomère C6

disque ne se situe pas au centre du nucleus pulposus mais au contact ou à l'extérieur de celui-ci suivant les niveaux. Le centre de rotation instantané des segments mobiles cervicaux se situe d'autant plus bas que le segment mobile est haut situé dans la colonne cervicale. Ainsi le centre de rotation instantané du segment mobile C2-C3 se situe dans le corps vertébral de C4. Le disque cervical subit ainsi un mouvement pendulaire suivant un arc de cercle qui déplace le plateau caudal de la vertèbre sus-jacente suivant un angle de 11° en moyenne, ce qui se traduit par un effet de translation ventrale pouvant atteindre 3 mm. Il ne faudra donc pas confondre sur une radiographie en flexion de la colonne cervicale un déplacement physiologique inférieur à 3 mm avec un déplacement pathologique témoin d'une instabilité. Le centre instantané de rotation de C5-C6 se situe vers la partie caudale du corps de C6, alors que le centre de rotation instantané du segment mobile C7-T1 se situe sur le plateau caudal du disque au contact du nucleus. Les facettes articulaires cervicales paraissent ainsi taillées aux dépens d'un volume géométrique correspondant à une ellipse à grand axe transversal de dimensions plus ou moins grandes si bien qu'à la limite l'ovoïde peut s'apparenter à un segment de cylindre lorsque le diamètre transversal est infini. En effet, les vertèbres cervicales caudales ont souvent des facettes articulaires planes pouvant s'inscrire sur les parois d'un cylindre transversal. Ainsi, il apparaît que les disques intervertébraux et les articulations zygapophysaires fonctionnent de façon synchrone. On peut ainsi comprendre qu'en pathologie, il existe très souvent une évolution commune de la pathologie du disque et des articulations postérieures au niveau de chacun des segments mobiles.

La fonction nerveuse

La fonction nerveuse de la colonne vertébrale est triple : tout d'abord la colonne, du fait de ses éléments ostéo-articulaires, est chargée d'une fonction protectrice du système nerveux radiculo-médullaire et de sa vascularisation au niveau du canal vertébral, des foramens intervertébraux et des foramens transversaires.

Le canal cervical a un aspect elliptique au niveau du foramen magnum, de l'atlas et de l'axis pour devenir triangulaire, presque équilatéral, à angles arrondis pour la colonne cervicale inférieure. Le diamètre transversal du canal cervical diminue progressivement de C1 à C3 de 29 à 23 mm pour augmenter à nouveau jusqu'en C6 à 25 mm. Le diamètre ventro-dorsal du canal cervical va en décroissant régulièrement de C1 à C7, passant de 30,7 mm à 13,9 mm. Les deux premiers foramens intervertébraux rétro-articulaires sont à la fois osseux et ligamentaires. Par contre, les autres foramens intervertébraux pré-articulaires de C2 à T1 sont limités par les processus transverses et les pédicules crânialement et caudalement, par les articula-

tions unco-vertébrales ventralement et les articulations zygapophysaires dorsalement. La constitution de ces foramens explique leur pathologie de compression, soit unco-vertébrale par ostéophytose ou hernie discale en avant, soit zygapophysaire par fracture ou luxation en arrière. Les foramens transversaires contiennent l'artère vertébrale ventralement, de C6 à C1 et le nerf vertébral dorsalement. Les foramens transversaires ne sont pas en eux-mêmes une cause de compression, mais ils représentent des points fixes pour l'artère vertébrale qui peut être comprimée dans les espaces intertransversaires et ne peut s'échapper devant l'objet de la compression du fait des points fixes sus- et sous-jacents. La fonction nerveuse qui est étudiée dans le tome de Neuro-anatomie est représentée par les fonctions sensitives, motrice et réflexe des divers métamères cervicaux.

La fonction dynamique du système radiculo-médullaire et méningé

Enfin, il existe une fonction dynamique du système radiculo-médullaire et méningé. Ainsi que nous l'avons montré, lors des mouvements de la colonne vertébrale, l'ensemble des structures nerveuses et méningées subit des phénomènes dynamiques particuliers. Au cours de l'hyperflexion, toutes les formations neuroméningées se tendent et s'étirent en diminuant leur calibre. A l'inverse, au cours de l'hyperextension, les formations neuroméningées se détendent, ondulent et élargissent leur calibre. Au cours des mouvements d'hyperflexion, il se produit des mouvements de glissement axiaux des formations neuroméningées dans le canal cervical, de telle sorte que ces formations se dirigent vers la sixième vertèbre cervicale : les déplacements peuvent ainsi être de l'ordre de 7 mm aux extrémités du canal cervical. Par ailleurs, au cours des mouvements d'hyperflexion les structures neuroméningées subissent des phénomènes d'étirement dont le maximum se situe à la hauteur du myélomère C6 avec 30 % d'étirement (fig. 22-14). Ce phénomène explique d'ailleurs la possibilité de tétraplégie par élongation sans fracture vertébrale avec une topographie supérieure C6. Ces mouvements s'expliquent par l'allongement obligatoire du canal vertébral en hyperflexion du fait de l'étirement segmentaire de la paroi dorsale des disques et du redressement de la courbure cervicale. La connaissance de cette dynamique neuroméningée est nécessaire pour comprendre certains facteurs pathologiques et pour prévenir en chirurgie les adhérences post-opératoires.

Fig. 22-15. Radiographie de la colonne cervicale, profil droit

Bibliographie

Chevrel JP, Pineau H, Delmas A (1966) L'arc postérieur de l'atlas. Ses variations. Etude morphologique et statistique. CR Assoc Anat 131: 280-288

Dumas JL, Thoreux P, Attali P, Goldlust D, Chevrel JP (1994) Analyse tridimensionnelle de la rotation atloïdo-axoïdienne: méthode TDM et résultats chez le sujet normal. Surg Radiol Anat 16: 199-204

Jovanovic MS (1990) A comparative study of the foramen transversarium of the sixth and seventh cervical vertebrae. Surg Radiol Anat 12: 167-172

Louis R (1981) Dynamique vertébro-radiculaire et vertébro-médullaire. Anat Clin 3: 1-11

Louis R(1982) Chirurgie du rachis. Springer-Verlag, Paris

Rabischong P, Louis R, Vignaud J, Massare C (1978) Le disque intervertébral. Anat Clin 1: 55-64

Wackenheim A (1989-1990) Imagerie du rachis cervical. 2 volumes. Springer-Verlag, Paris

Chapitre 23

Les muscles du cou

C Fontaine

Le cou peut être divisé en trois régions (fig. 23-1) :

– la région vertébrale, au centre, occupée par la colonne vertébrale, les muscles pré- et latéro-vertébraux qui s'y insèrent, et la lame pré-vertébrale du fascia cervical qui les recouvre ;

– la région cervicale ventrale, en avant de la colonne cervicale, zone de transit entre la tête et le médiastin, engainée par les muscles superficiels du cou et occupée par la loge viscérale sur la ligne médiane, et la loge vasculaire sur les côtés ;

– la nuque, ou région cervicale dorsale, en arrière de la colonne cervicale, occupée par les muscles érecteurs de la colonne cervicale (c'est-à-dire qui redressent la tête et le cou).

C'est dans cet ordre que sera étudiée la musculature du cou :

– muscles pré- et latéro-vertébraux,
– muscles antéro-latéraux superficiels,
– muscles supra-hyoïdiens,
– muscles infra-hyoïdiens,
– muscles de la nuque.

Muscles pré- et latéro-vertébraux

Les muscles pré-vertébraux (figs. 1-3c et 23-2)

Ils s'étendent de la base du crâne aux vertèbres thoraciques supérieures. Le chirurgien doit les désinsérer ou les écarter pour découvrir la face antérieure de la colonne cervicale. Tous ces muscles pré-vertébraux sont innervés par des rameaux du plexus cervical (voir chap. 33).

Le muscle droit ventral [antérieur] de la tête (m. petit droit antérieur de la tête)

Il s'insère sur la racine antérieure du processus transverse de l'atlas. Il se termine sur la partie basilaire de l'os occipital (tubercule musculaire).

Il est dirigé obliquement en bas et latéralement. Il croise et recouvre la face antérieure de l'articulation atlanto-occipitale. Sa contraction provoque une flexion et une inclinaison ipsilatérale (c'est-à-dire du même côté) de la tête sur l'atlas. Son nerf moteur naît du rameau ventral du premier nerf cervical C1 participant au plexus cervical.

Le muscle droit latéral de la tête (m. petit droit latéral de la tête)

Il s'insère sur la racine antérieure du processus transverse de l'atlas. Il se termine sur la partie latérale de l'os occipital (processus jugulaire). Sa contraction provoque une inclinaison ipsilatérale de la tête sur l'atlas. Il est homologue aux muscles intertransversaires présents aux étages sous-jacents (voir plus loin). Son nerf moteur naît du rameau ventral du premier nerf cervical C1.

Le muscle long de la tête (m. grand droit antérieur de la tête)

Il s'insère sur les tubercules antérieurs des processus transverses des vertèbres cervicales moyennes, de C3 à C6. Il se termine sur la partie basilaire de l'os occipital (en avant de la crête synostosique). Il recouvre partiellement le muscle droit ventral [antérieur] de la tête. Sa contraction provoque une flexion et une inclinaison ipsilatérale de la tête et du cou. Son nerf moteur

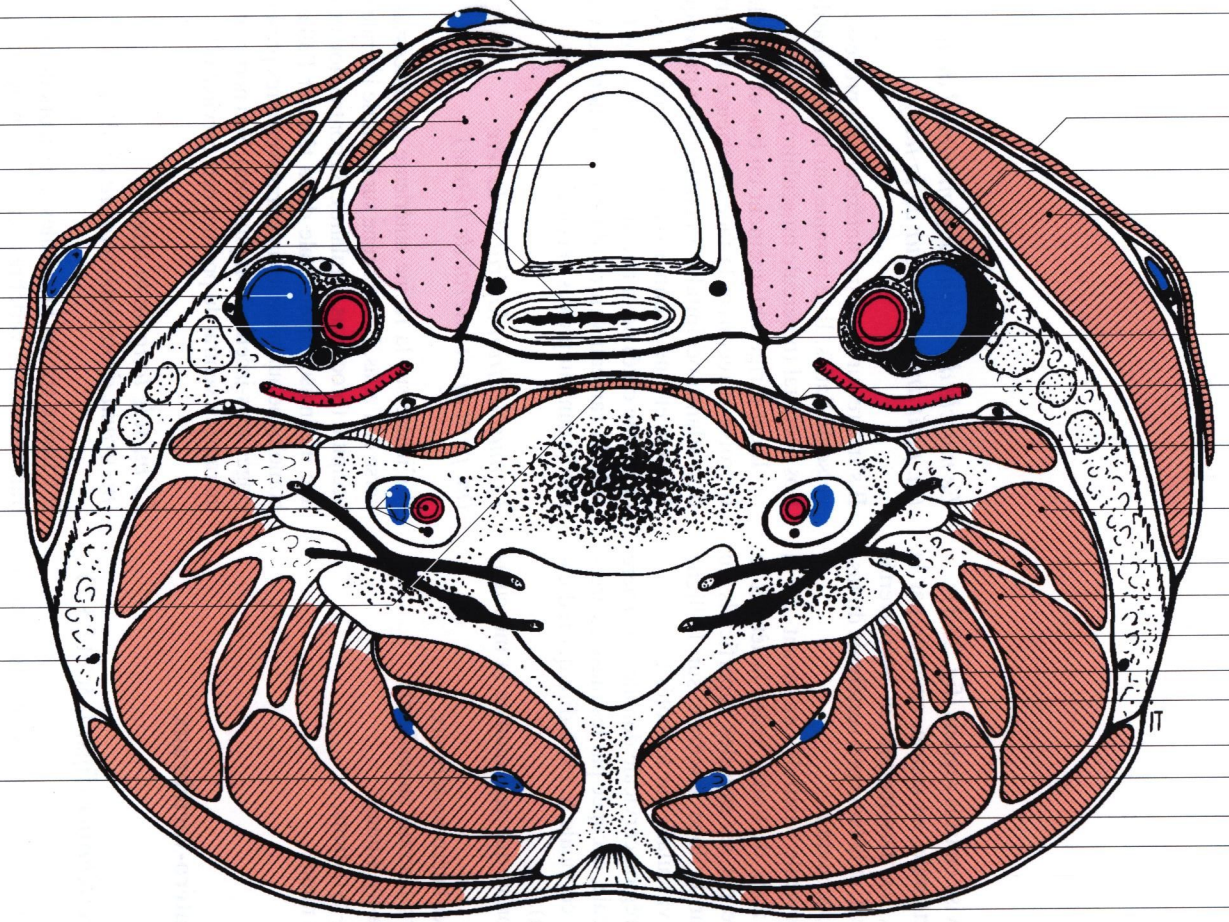

Fig. 23-1. Coupe transversale semi-schématique passant par C6

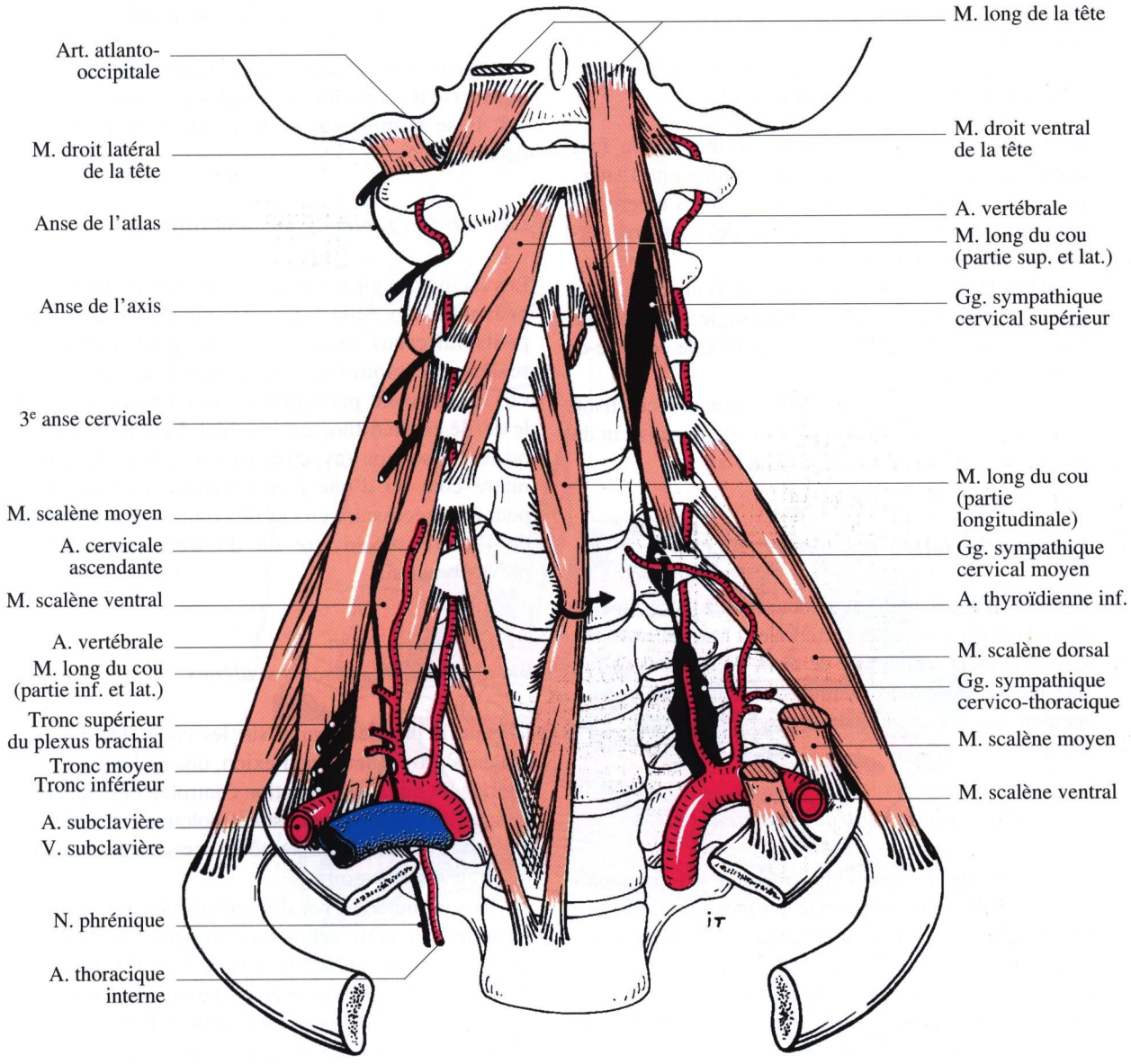

Fig. 23-2. Les muscles pré-vertébraux

naît du plexus cervical (de l'anse de l'atlas ou du rameau ventral du deuxième nerf cervical C2).

Le muscle long du cou

On lui décrit trois parties : longitudinale, supérieure et latérale, inférieure et latérale.

La partie longitudinale s'insère sur la face antérieure des corps des vertèbres cervicales inférieures, de C5 à C7, et thoraciques supérieures, de T1 à T3. Elle se termine sur la face antérieure des corps des vertèbres cervicales supérieures, de C2 à C4, remontant parfois jusqu'à l'atlas.

La partie supérieure et latérale s'insère sur les tubercules antérieurs des processus transverses des vertèbres cervicales moyennes, de C3 à C5. Elle se termine sur le tubercule antérieur de l'atlas.

La partie inférieure et latérale s'insère sur la face antérieure des corps des vertèbres thoraciques supérieures, de T1 à T3. Elle se termine sur les tubercules antérieurs des processus transverses des vertèbres cervicales inférieures, de C5 à C7.

Avec le muscle scalène antérieur (voir plus loin), le muscle long du cou dessine un triangle, le trigone de l'artère vertébrale ; la partie pré-vertébrale de celle-ci en forme la bissectrice.

Sa contraction provoque une flexion et inclinaison ipsilatérale du cou. Ses deux nerfs moteurs naissent du plexus cervical à partir de l'anse de l'axis.

Les muscles latéro-vertébraux (fig. 23-3)

Les muscles scalènes doivent leur nom à leur forme en triangle irrégulier à base vertébrale et à sommet costal. Classiquement au nombre de trois, ils forment en fait une masse musculaire unique que traversent et segmentent les racines du plexus brachial et l'artère subclavière.

Le muscle scalène ventral [antérieur]

Il s'insère sur le tubercule antérieur du processus transverse des vertèbres cervicales moyennes, de C3 à C6. Il se termine sur la face supérieure de la première côte, sur le tubercule du muscle scalène antérieur *(t. de Lisfranc),* entre les sillons de l'artère subclavière (en arrière) et de la veine subclavière (en avant). Avec la partie inférieure et latérale du muscle long du cou, il dessine un triangle, le trigone de l'artère vertébrale ; la partie pré-vertébrale de celle-ci en forme la bissectrice. Le nerf phrénique, longé médialement par l'artère cervicale ascendante, chemine sur sa face antérieure (fig. 23-1).

Le muscle scalène moyen

Il s'insère sur le processus transverse de l'axis, sur le tubercule antérieur du processus transverse des vertèbres cervicales C3 à C6 et sur le processus transverse de C7. Il se termine sur la face supérieure de la première côte, en arrière du tubercule du muscle scalène antérieur et du sillon de l'artère subclavière.

Le muscle scalène dorsal [postérieur]

Il s'insère sur le tubercule postérieur du processus transverse des vertèbres cervicales moyennes, de C4 à C6. Il se termine sur la face supéro-latérale de la deuxième côte.

Les muscles scalènes surnuméraires

Les racines du plexus brachial et l'artère subclavière peuvent isoler de la masse des muscles scalènes de petits faisceaux musculaires (m. petit scalène ou scalène accessoire) ou fibreux (lig. transverso-pleural) qui peuvent participer à leur compression dans le défilé cervico-thoraco-brachial. Leur désinsertion ou leur résection (avec ou sans résection de la première côte ou d'une côte cervicale surnuméraire) peut être nécessaire en cas de compression marquée de l'artère subclavière ou du tronc inférieur du plexus brachial.

Action, innervation et rapports des muscles scalènes

Lorsqu'ils prennent appui sur les côtes, les muscles scalènes provoquent une flexion, une inclinaison ipsilatérale (et une légère rotation controlatérale) du cou ; lorsqu'ils prennent appui sur la colonne cervicale, ils élèvent les deux premières côtes : ce sont des muscles inspirateurs accessoires.

Ils sont innervés par des collatérales des rameaux ventraux des nerfs cervicaux inférieurs : C5 pour le muscle scalène antérieur, C6, C7 et C8 pour les muscles scalènes moyen et postérieur. Les rameaux ventraux des nerfs cervicaux sortent entre les faisceaux d'insertion des muscles scalènes antérieur et moyen sur les processus transverses et forment les plexus cervical et brachial.

Les muscles intertransversaires ventraux [antérieurs] et dorsaux [postérieurs] du cou

Ils sont tendus entre respectivement les tubercules antérieurs et postérieurs des processus transverses des vertèbres cervicales C2 à C7. Il y a ainsi de chaque côté six muscles intertransversaires antérieurs et six muscles intertransversaires postérieurs. Leur contraction provoque une inclinaison ipsilatérale du cou. Ils sont innervés par des collatérales des rameaux ventraux des nerfs cervicaux qui passent entre les muscles intertransversaires antérieurs et postérieurs.

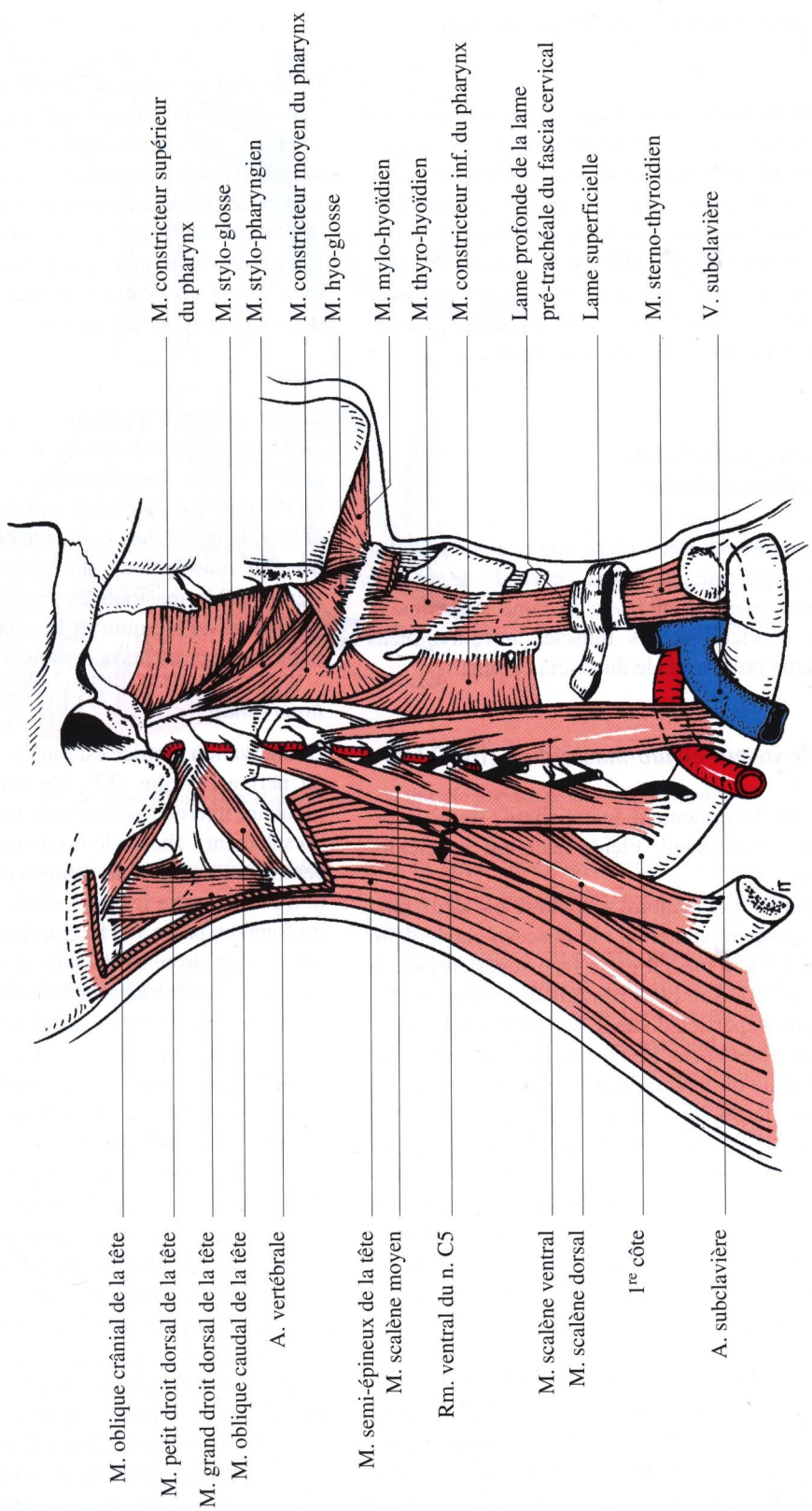

Fig. 23-3. Les muscles latéro-vertébraux, les muscles infra-hyoïdiens profonds et les muscles suboccipitaux. Le muscle semi-épineux de la tête a été partiellement réséqué pour montrer les muscles suboccipitaux

La lame pré-vertébrale du fascia cervical (fig. 23-1)

Elle forme un rideau frontal qui tapisse médialement la face antérieure des vertèbres recouvertes par le ligament longitudinal antérieur et les muscles pré-vertébraux, et latéralement celle des muscles scalènes. Elle rejoint la face profonde de la lame superficielle du fascia cervical. Elle se dédouble pour engainer le tronc sympathique cervical (qui court sur la face antérieure des muscles prévertébraux) et ses ganglions, le nerf phrénique et l'artère cervicale ascendante.

Les muscles superficiels antéro-latéraux du cou

Ils sont disposés en deux plans engainés chacun par une lame différente du fascia cervical : le muscle sterno-cléido-mastoïdien (avec la lame superficielle du fascia cervical) et les muscles infra-hyoïdiens (avec la lame pré-trachéale du fascia cervical).

Le muscle sterno-cléido-mastoïdien (fig. 23-4)

On lui décrit classiquement quatre chefs : sterno-occipital, sterno-mastoïdien, cléido-occipital et cléido-mastoïdien.

Il s'insère sur la ceinture scapulaire par deux faisceaux, claviculaire et sternal : le faisceau claviculaire se fixe sur le tiers médial de la face supérieure de la clavicule, près de son bord postérieur, le chef cléido-occipital plus superficiellement, le chef cléido-mastoïdien plus profondément. Le faisceau sternal se fixe sur la face ventrale du manubrium sternal, au-dessous de l'interligne sterno-claviculaire, par un fort tendon commun aux chefs sterno-mastoïdien et sterno-occipital ; une bourse synoviale sépare le tendon de l'articulation sterno-claviculaire. Ces deux faisceaux sont séparés par un espace triangulaire, aisément visible et palpable lorsque le muscle est contracté, qui répond en profondeur à la veine jugulaire interne (c'est un repère de sa ponction percutanée).

Il se termine sur le crâne par quatre chefs, deux occipitaux et deux mastoïdiens (figs. 1-1 b et 1-3 c). Les chefs occipitaux s'attachent sur la partie latérale de la ligne nuchale supérieure, le chef cléido-occipital médialement et le chef sterno-occipital latéralement. Les deux chefs mastoïdiens s'attachent sur le processus mastoïde de l'os temporal, le chef sterno-mastoïdien sur sa face latérale, le chef cléido-mastoïdien sur son apex.

Sa direction est presque verticale pour le chef cléido-mastoïdien, le plus profond, alors qu'elle est oblique en bas, en avant et médialement pour les trois autres chefs qui forment une nappe musculaire recouvrant le chef cléido-mastoïdien. Le paquet vasculo-nerveux jugulo-carotidien court en profondeur presque parallèlement au muscle sterno-cléido-mastoïdien dont il est satellite. C'est au bord antérieur du muscle, à mi-hauteur du cou, que l'on palpe le pouls carotidien. C'est en écartant le muscle que le chirurgien découvre les artères carotides.

Action

Lorsqu'il prend appui sur les côtes, il provoque une inclinaison ipsilatérale et une rotation controlatérale de la tête et du cou ; il provoque aussi une composante de flexion ou d'extension variable selon la position de départ de la colonne cervicale et le degré de contraction du muscle long du cou ; lorsque les muscles sterno-cléido-mastoïdiens prennent appui sur le crâne, ils élèvent le sternum et les clavicules : ce sont des muscles inspirateurs accessoires.

Innervation

L'innervation motrice est fournie par le rameau externe du nerf accessoire (XI). Ce nerf contourne la veine jugulaire interne (habituellement ventralement, parfois dorsalement), aborde le bord antérieur du muscle trois centimètres environ au-dessous du processus mastoïde, le traverse (entre les trois chefs superficiels et le chef profond) ou passe à sa face profonde, en ressort six centimètres environ au-dessous du processus mastoïde, pour traverser le triangle cervical postérieur et gagner le bord antérieur du muscle trapèze (fig. 23-1).

L'innervation sensitive (proprioceptive) est sous la dépendance du nerf (ou des nerfs) du muscle sterno-cléido-mastoïdien, issu (s) du plexus cervical (racines C2 et C3, anse de l'axis).

Le torticolis est une attitude vicieuse de la tête et du cou en inclinaison ipsilatérale et en rotation controlatérale liée à la contracture ou à la rétraction du muscle sterno-cléido-mastoïdien. La contracture est transitoire ; liée habituellement à une inflammation de voisinage (angine, par exemple), elle cède quand la cause a disparu. La rétraction est permanente. La cause la plus fréquente chez le nouveau-né en est la déchirure du muscle sterno-cléido-mastoïdien au cours des manœuvres de rotation de la tête effectuées pendant l'accouchement et l'organisation de l'hématome qui en résulte, dans sa gaine hermétique. Cette rétraction, si elle ne répond pas à l'étirement par la mobilisation passive appliquée par le kinésithéra-

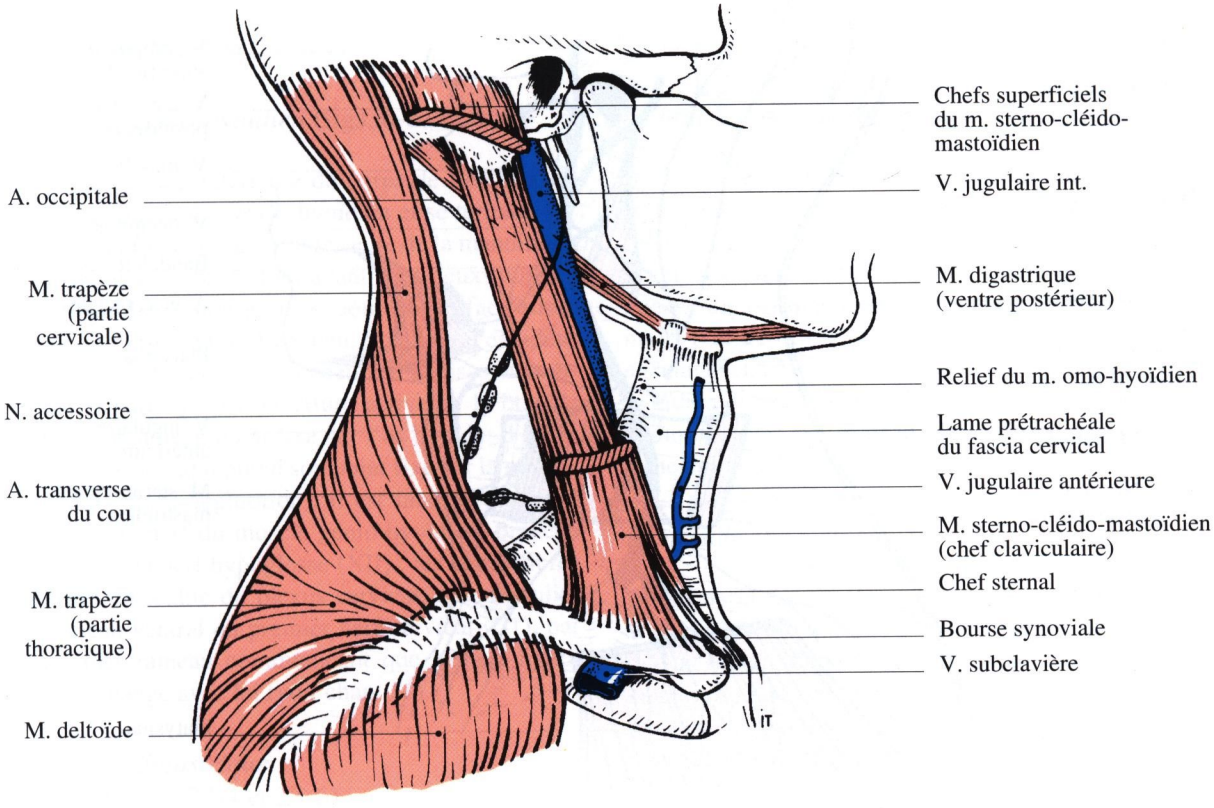

Fig. 23-4. Le muscle sterno-cléido-mastoïdien, la partie cervicale du muscle trapèze et le nerf accessoire

peute, peut nécessiter la section du tendon inférieur du muscle (ténotomie).

La lame superficielle du fascia cervical (figs. 23-1, 23-5 et 23-7)

C'est un fascia cylindrique. Elle se dédouble pour engainer le muscle sterno-cléido-mastoïdien, comme elle engaine en arrière le muscle trapèze. Elle se fixe en haut à la ligne nuchale supérieure, au processus mastoïde et au bord inférieur de la mandibule. Elle se fixe en bas au bord supérieur du manubrium sternal, à la face supérieure de la clavicule, à l'acromion et à l'épine de la scapula. Elle adhère au passage à l'os hyoïde et participe à la confection de la coulisse du muscle digastrique.

La veine jugulaire externe, entre la loge parotidienne et le triangle cervical postérieur, chemine à la surface de ce fascia, ou dans un dédoublement de celui-ci. Elle reçoit au cours de ce trajet superficiel la veine transverse du cou et la veine supra-scapulaire, parfois une veine occipitale superficielle et une anastomose avec la veine céphalique, puis perfore la lame superficielle du fascia cervical, soulevant un repli falciforme *(r. de Dittel)* et devient profonde.

Les branches du plexus cervical superficiel (voir chap. 33) contournent le bord postérieur du muscle sterno-cléido-mastoïdien presque au même point, le punctum nervosum qui correspond à un point d'acupuncture. Puis elles s'épanouissent dans quatre directions : le nerf petit occipital *(branche mastoïdienne)* gagne la peau de la région occipitale latérale ; le nerf grand auriculaire *(branche auriculaire)* monte vers le lobule de l'auricule et se divise en un rameau postérieur pour la peau de la région rétro-auriculaire et la face postérieure de l'auricule et un rameau antérieur pour la peau des régions pré-auriculaire et parotido-massétérique ; le nerf transverse du cou *(branche cervicale transverse)*, transversal, se divise en rameaux supérieurs pour la peau de la région supra-hyoïdienne et en rameaux inférieurs pour la peau de la région infra-hyoïdienne ; enfin, les nerfs supra-claviculaires *(branche sus-claviculaire)* s'épanouissent vers le bas, les nerfs médiaux *(sus-sternaux)* pour la peau de la région sterno-claviculaire, les nerfs intermédiaires *(sus-claviculaires)* pour la peau des régions supra-cla-

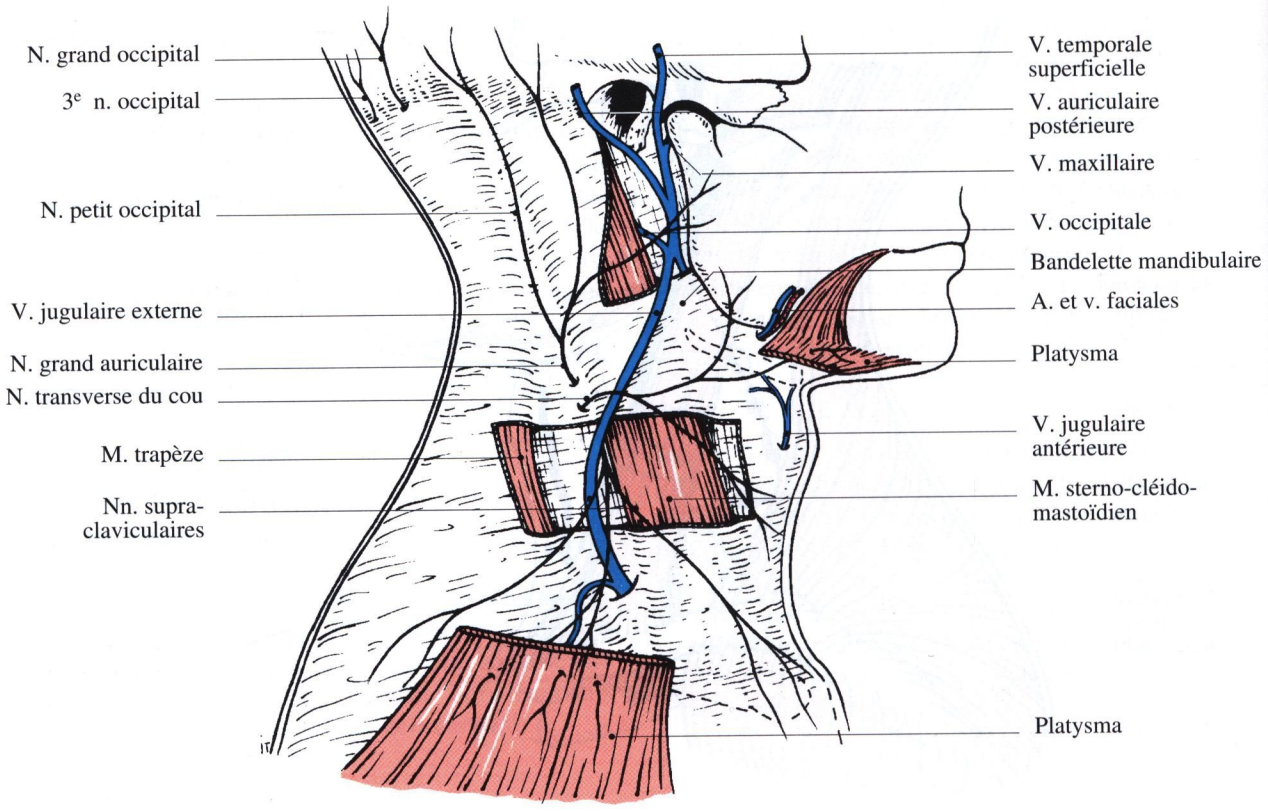

Fig. 23-5. La lame superficielle du fascia cervical : deux fenêtres y sont pratiquées, montrant le muscle sterno-cléido-mastoïdien

viculaire et pectorale, et les nerfs latéraux *(sus-acromiaux)* pour la peau des régions deltoïdienne et acromio-claviculaire.

Le **platysma** *(m. peaucier du cou)*, tendu entre le bord inférieur de la mandibule et la commissure labiale en haut, la peau des régions pectorale et deltoïdienne en bas, double la face profonde de la peau et recouvre tous ces éléments (voir chap. 3).

Les muscles supra-hyoïdiens

Les muscles situés au-dessus de l'os hyoide forment un groupe hétéroclite qui comprend :

– les muscles du plancher oral en avant, représentés de haut en bas par le muscle génio-hyoïdien, le muscle mylo-hyoïdien et le ventre antérieur du muscle digastrique ;

– les muscles latéro-pharyngés en arrière, représentés par le ventre postérieur du muscle digastrique et les muscles du bouquet stylien *(bouquet de Riolan)* formé dans le sens latéro-médial par le muscle stylo-hyoïdien, le muscle stylo-glosse et le muscle stylo-pharyngien.

Le muscle digastrique appartient donc par chacun de ses ventres à un groupe musculaire différent ; ces deux ventres ont d'ailleurs une origine embryologique, un rôle et une innervation différents.

Le muscle mylo-hyoïdien
(figs. 6-6 a et b, 7-6, 23-4 et 23-6)

C'est le muscle principal du plancher oral. Il naît de la face antérieure du corps de l'os hyoïde et se termine sur la ligne mylo-hyoïdienne de la mandibule. Il est oblique en haut, en avant et latéralement. Les deux muscles mylo-hyoïdiens sont unis par un raphé médian et forment ensemble un segment de cône. Son bord postérieur divise la glande submandibulaire en deux parties, superficielle et profonde. Il abaisse la mandibule et participe à l'ouverture active de la bouche quand il prend son point fixe sur l'os hyoïde ; il élève l'os hyoïde quand il prend son point fixe sur la mandibule (lors de la déglutition). Il est innervé par le nerf mylo-hyoïdien, branche collatérale du nerf alvéolaire inférieur, branche terminale du nerf mandibulaire (V3) ; ce nerf longe dans le sillon mylo-hyoïdien de la

mandibule et glisse sur la face inféro-latérale du muscle mylo-hyoïdien (fig. 8-7).

Le muscle génio-hyoidien (figs. 6-6a et 6-9)

Il naît de la face antérieure du corps de l'os hyoïde, au-dessus du muscle mylo-hyoïdien et se termine sur l'épine mentonnière [géni] inférieure de la mandibule. Il est oblique en haut et en avant. Les deux muscles génio-hyoïdiens, non jointifs, doublent la face supérieure du muscle mylo-hyoïdien. Son action est identique à celle du muscle précédent : il abaisse la mandibule et participe à l'ouverture active de la bouche quand il prend son point fixe sur l'os hyoïde; il élève l'os hyoïde quand il prend son point fixe sur la mandibule (lors de la déglutition). Il est innervé en apparence par le nerf du muscle génio-hyoïdien, branche collatérale du nerf hypoglosse (XII) ; les neuro-fibres viennent en réalité du plexus cervical, en particulier du rameau ventral du premier nerf cervical (C1), par le premier rameau communicant que le nerf hypoglosse échange avec lui (voir chap. 11).

Le muscle digastrique
(figs. 6-6, 7-1, 23-4 et 23-6)

Il est formé de deux ventres charnus, réunis par un tendon intermédiaire.

Le ventre postérieur est fixé dans l'incisure mastoïdienne de la partie pétreuse de l'os temporal ; il est oblique en bas, en avant et médialement, satellite du muscle stylo-hyoïdien ; il est suivi par l'artère occipitale, collatérale de l'artère carotide externe et par le nerf hypoglosse (XII), qui contourne l'artère carotide externe en passant sous l'artère occipitale.

Le tendon intermédiaire passe d'avant en arrière dans une coulisse fibreuse, constituée surtout par la boutonnière que lui ménage le tendon du muscle stylo-hyoïdien, mais aussi une expansion de la lame superficielle du fascia cervical à l'os hyoïde ; il envoie une expansion à la face latérale de la grande corne de l'os hyoïde.

Le ventre antérieur est oblique en haut, en avant et latéralement, doublant la face inférieure du muscle mylo-hyoïdien ; il se termine dans la fosse digastrique du corps de la mandibule.

Le ventre antérieur est innervé par le nerf mylo-hyoïdien ; il attire l'os hyoide (et la langue qu'il supporte) en haut et en avant, lorsqu'il prend son point d'appui sur la mandibule ; il abaisse la mandibule, lorsqu'il prend son point d'appui sur l'os hyoïde.

Le ventre postérieur est innervé par le rameau digastrique du nerf facial (Vll) (souvent issu d'un tronc commun avec le nerf du muscle stylo-hyoïdien) ; il attire l'os hyoïde (et la langue qu'il supporte) en haut et en arrière.

Le muscle stylo-hyoïdien (figs. 7-1 et 23-10)

Il s'insère sur la face latérale de la base du processus styloïde de l'os temporal et se termine sur la face antérieure du corps de l'os hyoïde. Il est oblique en bas, en avant et médialement, comme le ventre postérieur du muscle digastrique, dont il se rapproche progressivement. Il attire l'os hyoïde (et la langue qu'il supporte) en haut et en arrière. Il est innervé par le rameau stylo-hyoïdien du nerf facial (VII) (souvent issu d'un tronc commun avec le rameau digastrique ou avec le rameau lingual du nerf facial).

Le muscle stylo-glosse (fig. 23-3)

Il naît de la face antérieure de la base du processus styloïde de l'os temporal et se termine sur la face latérale du septum lingual ; les fibres supérieures longent la face dorsale, les fibres inférieures traversent les muscles longitudinal supérieur et génio-glosse. Au cours de son trajet, il arme le bord latéral de la langue, mêlant ses fibres à celles des muscles palato-glosse et amygdalo-glosse (voir chap. 6). Il attire la langue en haut et en arrière, c'est un muscle rétracteur de la langue. Il est innervé par le nerf hypoglosse (XII), comme la plupart des muscles de la langue.

Le muscle stylo-pharyngien
(figs. 23-3, 25-5 et 25-6)

Il naît de la face médiale de la base du processus styloïde de l'os temporal et se termine à la face profonde du fascia ptérygo-basilaire et sur les cartilages thyroïde et épiglottique (voir chap. 25). Oblique en bas, en avant et médialement, il est d'abord situé sur la face latérale du pharynx ; il y pénètre en passant entre les muscles constricteurs supérieur et moyen du pharynx. Il élève le pharynx et le larynx. Il est innervé par le nerf glosso-pharyngien (IX), comme l'essentiel du pharynx.

Le diaphragme stylien (fig. 7-1)

Entre la face latérale du pharynx et la face médiale de la gaine du muscle sterno-cléido-mastoïdien (formée par la lame superficielle du fascia cervical), s'étend un rideau aponévrotique qui engaine au passage, dans le sens médio-latéral, les muscles stylo-pharyngien, stylo-glosse, stylo-hyoïdien et le ventre postérieur, du muscle digastrique. Ce diaphragme stylien forme « l'aileron

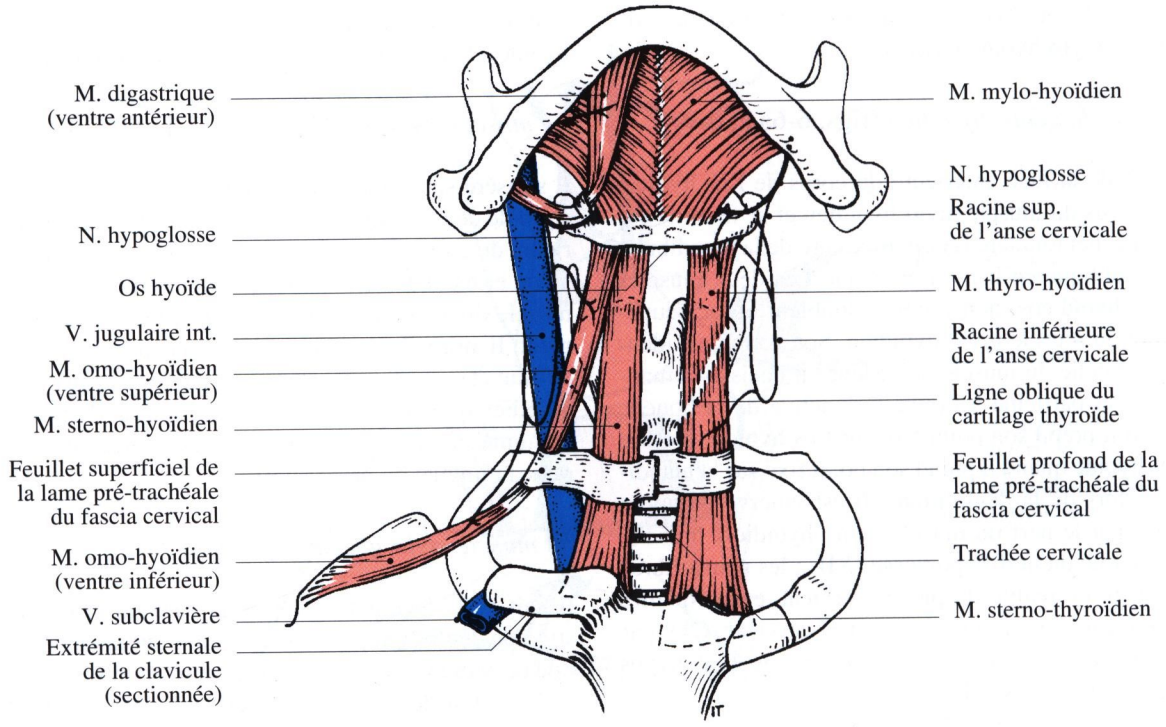

Fig. 23-6. Les muscles infra-hyoïdiens

latéral du pharynx » et sépare la région latéro-pharyngienne en deux espaces, **rétro-stylien** ou sous-parotidien postérieur, et **pré-stylien.** Il est renforcé par deux ligaments: le **ligament stylo-hyoïdien**, tendu de la pointe du processus styloïde à la petite corne de l'os hyoïde, parallèle au muscle homonyme, et le **ligament stylo-mandibulaire**, tendu de la pointe du processus styloïde au bord postérieur de la branche de la mandibule.

De part et d'autre du muscle stylo-hyoïdien s'étendent deux triangles aponévrotiques : médialement et en avant, le **triangle pré-stylo-hyoïdien**, à pointe supérieure et à base inférieure, perforé en bas par l'artère carotide externe qui passe entre muscle et ligament stylo-hyoïdiens ; latéralement et en arrière, le **triangle rétro-stylo-hyoïdien** ou stylo-digastrique, à base supérieure et à sommet inférieur, entre le muscle stylo-hyoïdien et le ventre postérieur du muscle digastrique, perforé en haut par le nerf facial (VII).

Dans l'espace rétro-stylien, le nerf facial abandonne cinq branches (voir chap. 4) : le rameau stylo-hyoïdien pour le muscle homonyme, le rameau digastrique pour le ventre postérieur du muscle homonyme, le rameau auriculaire (pour les muscles auriculaires), le rameau occipital pour le muscle homonyme, le rameau communicant avec le nerf glosso-pharyngien *(anse de Haller)* ou le rameau lingual, l'un remplaçant l'autre.

Dans l'espace rétro-stylien passent des éléments vasculo-nerveux importants (fig. 24-2). L'artère carotide interne monte verticalement et un peu en avant vers le canal carotidien. La veine jugulaire interne descend verticalement du foramen jugulaire et se place sur le flanc latéral de l'artère carotide interne. Les nerfs « mixtes », les nerfs glosso-pharyngien (IX), vague (X) et accessoire (XI) sortent du foramen jugulaire. Le nerf glosso-pharyngien se dirige en avant en suivant les muscles stylo-pharyngien et stylo-glosse. Le nerf vague descend verticalement dans le dièdre formé par l'artère carotide interne et la veine jugulaire interne ; du pôle inférieur de son ganglion inférieur naît le nerf laryngé supérieur.

Le nerf accessoire se divise en ses deux rameaux: le rameau médial rejoint le ganglion inférieur du nerf vague, le rameau externe s'éloigne vers le bas et latéralement vers le muscle sterno-cléido-mastoïdien, en contractant des rapports variables avec la veine jugulaire interne. Le nerf hypoglosse (XII) sort de son canal ; oblique en bas et latéralement, il contourne par l'arrière l'artère carotide interne, le nerf vague et le pôle supérieur du ganglion sympathique cervical supérieur, élément le plus postérieur de l'espace.

Les muscles infra-hyoïdiens (fig. 23-6)

Ils sont disposés en deux plans, superficiel et profond. Le plan superficiel est formé de deux muscles juxtaposés, le muscle sterno-hyoïdien médialement et le muscle omo-hyoïdien latéralement. Le plan profond est formé de deux muscles superposés, le muscle thyro-hyoïdien en haut et le muscle sterno-thyroïdien en bas.

Le muscle sterno-hyoïdien (m. sterno-cléido-hyoïdien) (fig. 29-8)

Il s'insère sur la face dorsale de l'extrémité sternale de la clavicule, de l'articulation sterno-claviculaire (et du ligament sterno-claviculaire postérieur) et du manubrium sternal, à distance de la ligne médiane, au-dessus du muscle sterno-thyroïdien. Il se termine sur la bord inférieur du corps de l'os hyoïde, près de la ligne médiane (fig. 6-11). Il est dirigé obliquement en haut et un peu médialement. Les deux muscles sterno-hyoïdiens sont contigus au niveau de leur attache sur l'os hyoïde, écartés l'un de l'autre en bas. Ils forment les côtés supérieurs du losange de la trachéotomie (voir plus loin).

Le muscle omo-hyoïdien (fig. 29-9)

Il s'insère sur la face antérieure du corps de la scapula *(omoplate)*, d'où son nom, près du bord supérieur, médialement à l'incisure scapulaire. Il se termine sur le bord inférieur du corps de l'os hyoïde, latéralement au muscle sterno-hyoïdien, médialement au muscle thyro-hyoïdien (*m. hyo-thyroïdien*) (fig. 6-11). C'est un muscle digastrique (c'est-à-dire à deux ventres). Le ventre inférieur est très oblique en haut, en avant et médialement, traversant le triangle cervical postérieur qu'il divise en deux parties, la partie inférieure prenant le nom de triangle omo-claviculaire [ou grande fosse supra-claviculaire] ; le ventre supérieur est peu oblique, longeant le bord latéral du muscle sterno-hyoïdien. Le tendon intermédiaire marque le changement de direction et répond en profondeur à la veine jugulaire interne. La contraction du muscle aurait une influence possible sur le débit de la veine.

Le muscle sterno-thyroïdien (fig. 29-9)

Il s'insère sur la face postérieure du manubrium sternal (jusqu'à la ligne médiane), de la première articulation sterno-costale et de l'extrémité antérieure de la première côte. Il se termine sur la ligne oblique du cartilage thyroïde (versant postéro-inférieur). Il est dirigé obliquement en haut et un peu latéralement. Les deux muscles sterno-thyroïdiens sont éloignés l'un de l'autre au niveau de leur attache sur le cartilage thyroïde, mais contigus au niveau de leur insertion sur le sternum. Ils forment les côtés inférieurs du losange de la trachéotomie (voir plus loin).

Le muscle thyro-hyoïdien (figs. 29-4 et 29-10)

Il s'insère sur la ligne oblique du cartilage thyroïde (versant antéro-supérieur). Il se termine sur le bord inférieur de l'os hyoïde, à la jonction du corps et de la grande corne (fig. 6-11), latéralement par rapport aux muscles sterno-hyoïdien et omo-hyoïdien. Il est dirigé verticalement. Il recouvre la membrane thyro-hyoïdienne et le paquet vasculo-nerveux laryngé supérieur (voir chap. 27).

Action et innervation des muscles infra-hyoïdiens

Lorsqu'ils prennent appui sur la ceinture scapulaire, la contraction des muscles infra-hyoïdiens abaisse l'os hyoïde et la langue que celui-ci supporte, voire la mandibule si les muscles supra-hyoïdiens sont déjà contractés. Lorsqu'ils prennent appui sur l'os hyoïde, ils élèvent le sternum, les première côtes et les clavicules : ce sont des muscles inspirateurs accessoires. Individuellement, ils peuvent mobiliser le larynx par l'intermédiaire du cartilage thyroïde, vers le haut (m. thyro-hyoïdien) et vers le bas (m. sterno-thyroïdien) ; la tension de la lame prétrachéale du fascia cervical serait assurée par le muscle omo-hyoïdien.

En apparence, ils semblent innervés par l'anse cervicale et le nerf hypoglosse. L'anse cervicale et sa racine supérieure (qui semble descendre du nerf hypoglosse) fournissent d'arrière en avant et de bas en haut le nerf inférieur du muscle omo-hyoïdien, issu du sommet de l'anse, le nerf inférieur du muscle sterno-thyroïdien, le nerf (ou les nerfs) du muscle sterno-hyoïdien, le nerf supérieur du muscle omo-hyoïdien, le nerf supérieur du muscle sterno-thyroïdien. Le nerf hypoglosse lui-même abandonne le nerf du muscle thyro-hyoïdien (voir chap. 11).

En réalité, les neurofibres viennent des rameaux ventraux des nerfs C2 et C3, descendent dans la racine inférieure de l'anse cervicale, sont abandonnées chemin faisant par la racine supérieure de l'anse cervicale, les fibres les plus longues utilisant le nerf hypoglosse sur un court trajet pour rejoindre le muscle thyro-hyoïdien. Vanneuville et al. pensent que le nerf accessoire pourrait innerver le ventre inférieur du muscle omo-hyoïdien.

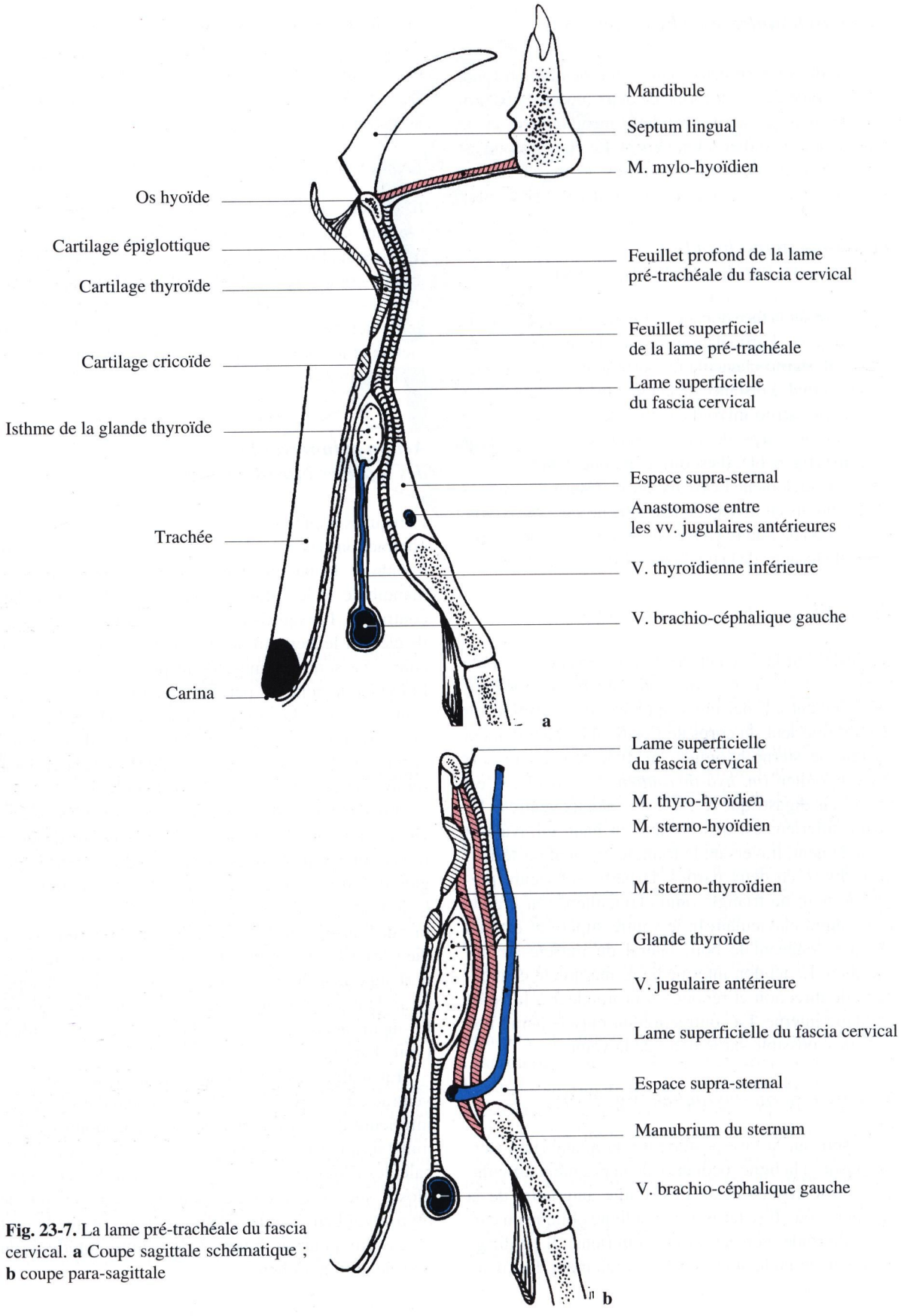

Fig. 23-7. La lame pré-trachéale du fascia cervical. **a** Coupe sagittale schématique ; **b** coupe para-sagittale

La lame pré-trachéale du fascia cervical (figs. 23-1, 23-5 et 23-7)

Les muscles infra-hyoïdiens sont engainés par un fascia, la lame pré-trachéale du fascia cervical, disposé frontalement. Elle s'attache au bord inférieur de l'os hyoïde et se dédouble pour engainer chacun des muscles des deux plans. La lame superficielle engaine le muscle sterno-hyoïdien et le muscle omo-hyoïdien ; elle se fixe en bas au bord dorsal et supérieur du manubrium sternal. La lame profonde engaine le muscle thyro-hyoïdien et le muscle sterno-thyroïdien ; en bas, elle adhère à la face dorsale du manubrium sternal et se poursuit dans le thorax par le ligament sterno-péricardique supérieur.

Le devenir de son bord dorso-latéral est mal connu. Pour certains, il s'arrête après avoir engainé le muscle omo-hyoïdien en adhérant à la face profonde de la lame superficielle du fascia cervical ; pour d'autres, il disparaît pour laisser place à une nappe celluleuse où se trouvent de nombreux nœuds lymphatiques ; pour d'autres encore, il se poursuit dans la nuque avec le fascia du muscle splénius du cou.

Avec la lame superficielle du fascia cervical, cette lame pré-trachéale délimite l'espace supra-sternal. Cet espace est virtuel en haut, car ces deux lames adhèrent l'une à l'autre (c'est la ligne blanche cervicale), mais réel en bas. Dans cet espace cheminent la partie moyenne des veines jugulaires antérieures et les anastomoses transversales qui les unissent. La veine jugulaire antérieure naît des plans superficiels de la région supra-hyoïdienne, traverse la lame superficielle, chemine ensuite dans l'espace supra-sternal, se coude latéralement pour quitter cet espace en perforant la lame pré-trachéale au niveau de son récessus latéral et inférieur *(espace de Gruber),* au-dessous et médialement au muscle omo-hyoïdien, et se jeter dans le confluent veineux jugulo-subclavier ou la veine jugulaire interne.

La gaine viscérale du cou et son contenu, notamment la trachée et la glande thyroïde, sont immédiatement situés sous le plan des muscles infra-hyoïdiens et de la lame pré-trachéale.

Les bords médiaux des muscles sterno-thyroïdiens et sterno-hyoïdiens dessinent un espace losangique, occupé par les lames superficielle et pré-trachéale du fascia cervical, fusionnées sur la ligne médiane. Au fond de cet espace, on trouve de haut en bas la proéminence laryngée, l'arc du cartilage cricoïde, le premier anneau trachéal, l'isthme de la glande thyroïde devant les 2e et 3e anneaux trachéaux, les derniers anneaux de la trachée cervicale. C'est le losange de la trachéotomie, que le chirurgien traverse pour aborder la trachée cervicale ou la glande thyroïde (fig. 29-9).

Les muscles de la nuque

La nuque est la région dorsale du cou située au-dessous de l'os occipital, au-dessus d'une ligne transversale passant par les articulations acromio-claviculaires, en arrière du plan des processus transverses des vertèbres cervicales. En profondeur, se trouve la colonne cervicale, dont on palpe très bien les processus épineux de C2 (première vertèbre palpable sous la protubérance occipitale externe) et C7 (encore appelée vertèbre proéminente), moins bien ceux de C3, C4, C5 et C6, et qui abrite la moelle épinière (*nuqa* signifie moelle épinière en arabe). C'est une région essentiellement musculaire, profonde, difficilement palpable. Elle est marquée par deux saillies musculaires longitudinales, séparées par une gouttière médiane, surtout nette en haut. Sa moitié supérieure est cachée par l'implantation des cheveux.

Elle abrite le plexus cervical postérieur, la région suboccipitale qui contient les muscles suboccipitaux dorsaux, moteurs du complexe articulaire suboccipital, et la partie crâniale des muscles érecteurs de la colonne vertébrale.

Les muscles suboccipitaux (figs. 1-3c et 23-8)

Ils sont exclusivement dévolus à la mobilisation du crâne et des deux premières vertèbres cervicales, l'atlas et l'axis.

Le muscle petit droit dorsal [postérieur] de la tête (m. atloïdo-occipital)

Il s'insère sur la tubercule postérieur de l'atlas. Il se termine sur la champ nuchal de l'écaille de l'os occipital (fig. 1-3 c), en avant de la ligne nuchale inférieure, médialement au muscle suivant. Il est dirigé obliquement en haut et en arrière. Sa contraction provoque une extension isolée de la tête sur l'atlas.

Le muscle grand droit dorsal [postérieur] de la tête (m. axoïdo-occipital)

Il s'insère sur la face latérale du processus épineux de l'axis. Il se termine sur la champ nuchal de l'écaille de l'os occipital (fig. 1-3 c), en avant de la ligne nuchale inférieure, latéralement au muscle précédent, qu'il recouvre partiellement. Il est dirigé obliquement en haut et latéralement. Sa contraction provoque une extension et une rotation ipsilatérale de la tête sur l'atlas et de l'atlas sur l'axis.

Le muscle oblique crânial [supérieur] de la tête (m. petit oblique de la tête)

Il s'insère sur la face supérieure du processus trans-

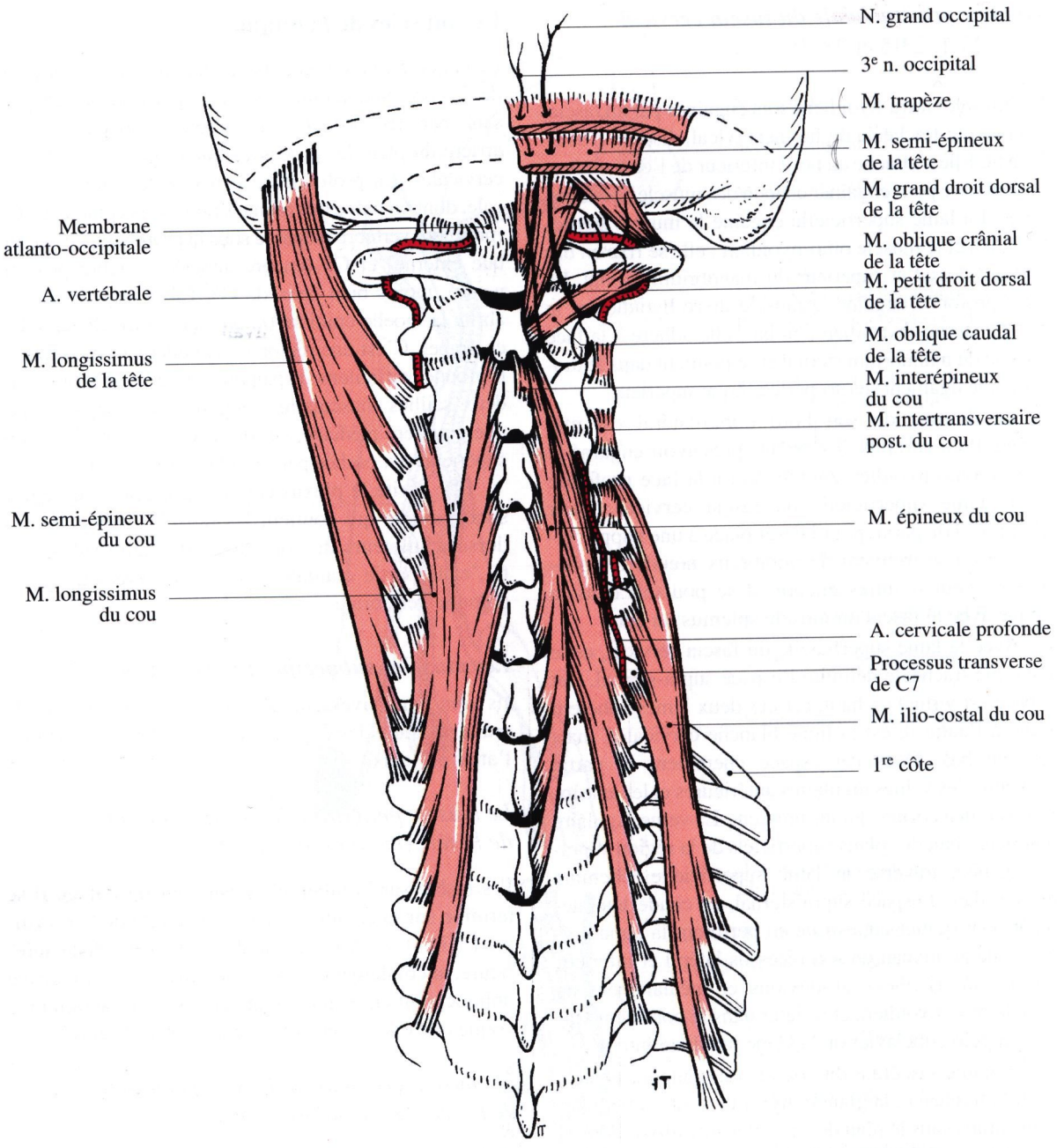

Fig. 23-8. Les muscles suboccipitaux : certains d'entre eux, multi-étagés, ne sont représentés que sur un niveau (m. interépineux)

verse de l'atlas. Il se termine sur la champ nuchal de l'écaille de l'os occipital (fig.1-3 c), entre les lignes nuchales supérieure et inférieure, latéralement au muscle grand complexus. Il est dirigé obliquement en haut, en arrière et médialement. Sa contraction provoque une inclinaison latérale et une extension de la tête sur l'atlas.

Le muscle oblique caudal [inférieur] de la tête (m. grand oblique de la tête)

Il s'insère sur la face latérale du processus épineux de l'axis. Il se termine sur la face postérieure du processus transverse de l'atlas. Il est dirigé obliquement en haut, en avant et latéralement. Sa contraction provoque une inclinaison latérale, une rotation ipsilaté-

rale et une extension de l'atlas sur l'axis. Il protège le ligament transverse de l'atlas des excès de pression exercées par la dent de l'axis *(ap. odontoïde)* au cours de la flexion du cou.

Innervation des muscles suboccipitaux

Tous ces muscles sont innervés par des collatérales du nerf suboccipital, rameau dorsal du premier nerf cervical (C1). Le muscle oblique caudal reçoit en outre un filet nerveux du nerf grand occipital *(n. d'Arnold)*, rameau dorsal du deuxième nerf cervical (C2).

Rapports des muscles suboccipitaux

Le *trigone suboccipital (triangle de Tillaux)* est limité par les muscles grand droit dorsal, oblique crânial et oblique caudal de la tête. Il est traversé par l'artère vertébrale et le nerf suboccipital qui s'épuise dans les muscles suboccipitaux.

La partie atloïde (ou atlantale) de *l'artère vertébrale* décrit une inflexion latérale (le processus transverse de l'atlas est plus latéral que ceux des vertèbres sous-jacentes), traverse le foramen transversaire de l'atlas, chemine dans le sillon de l'artère vertébrale, à la face supérieure de l'arc postérieur de l'atlas, contourne par l'arrière l'articulation atlanto-occipitale, traverse la membrane atlanto-occipitale postérieure et la dure-mère pour monter vers le foramen magnum et se poursuivre par sa partie intra-crânienne (qui s'unit à l'autre artère vertébrale pour former l'artère basilaire) (fig. 23-8). La veine vertébrale forme, avec la veine occipitale (unie au sinus sigmoïde par la veine émissaire mastoïdienne) et la veine cervicale profonde [ou jugulaire postérieure], le plexus veineux suboccipital.

Le *nerf grand occipital (n. d'Arnold)* ne traverse pas le trigone suboccipital, mais contourne le bord inféro-latéral du muscle oblique caudal auquel il abandonne un filet nerveux. Il monte ensuite verticalement en arrière des muscles suboccipitaux, perfore successivement les muscles semi-épineux de la tête (*m. grand complexus*) et trapèze, près de leur insertion, à un centimètre environ de la ligne médiane et innerve la moitié postérieure du cuir chevelu, jusqu'au vertex (point le plus élevé du crâne). Le troisième nerf occipital monte parallèlement et médialement au précédent, traverse (un peu plus bas) les mêmes muscles et innerve la peau de la nuque.

La névralgie d'Arnold est une douleur dans le territoire du nerf grand occipital. Elle peut être due à un traumatisme de la région suboccipitale (fracture de l'atlas, fracture de la dent de l'axis), à la luxation progressive des articulations atlanto-axoïdiennes (polyarthrite rhumatoïde). Elle n'a parfois pas de cause reconnue (névralgie essentielle), elle peut alors bénéficier d'une infiltration, faite un centimètre latéralement de la ligne médiane, sous la ligne nuchale supérieure.

Les plans musculaires profonds de la nuque (fig. 23-8)

Les muscles profonds suivants n'existent qu'au-dessous de l'axis.

Les muscles intertransversaires

Ils ont déjà été étudiés.

Les muscles interépineux

Ils sont tendus du processus épineux d'une vertèbre à celui de la vertèbre sous-jacente.

Le muscle épineux du cou (m. long épineux du cou)

Il s'étend des processus épineux des vertèbres C6 à T2 à ceux des vertèbres C2 à C4.

Le muscle transversaire épineux

Il est représenté au cou par le muscle semi-épineux du cou, tendu des processus transverse de T1 à T6 aux processus épineux de C2 à C5 et les muscles multifides *(m. transversaires épineux)*.

Les vaisseaux cervicaux profonds, l'artère et sa veine homonyme *(v. jugulaire postérieure)*, montent verticalement vers la région suboccipitale, plaqués sur le muscle semi-épineux du cou par le muscle semi-épineux de la tête.

Les plans musculaires moyens de la nuque (figs. 23-8, 23-9 et 23-10)

Ils présentent d'importantes variations d'insertion ; seules les valeurs moyennes sont indiquées ci-dessous. Quand les processus transverses sont bituberculés (de C3 à C6), ces muscles s'insèrent sur le tubercule postérieur.

Le ligament nuchal (*cervical postérieur*) correspond au développement sagittal excessif du ligament supra-épineux entre l'écaille de l'os occipital (protubérance et crête occipitales externes) et le processus

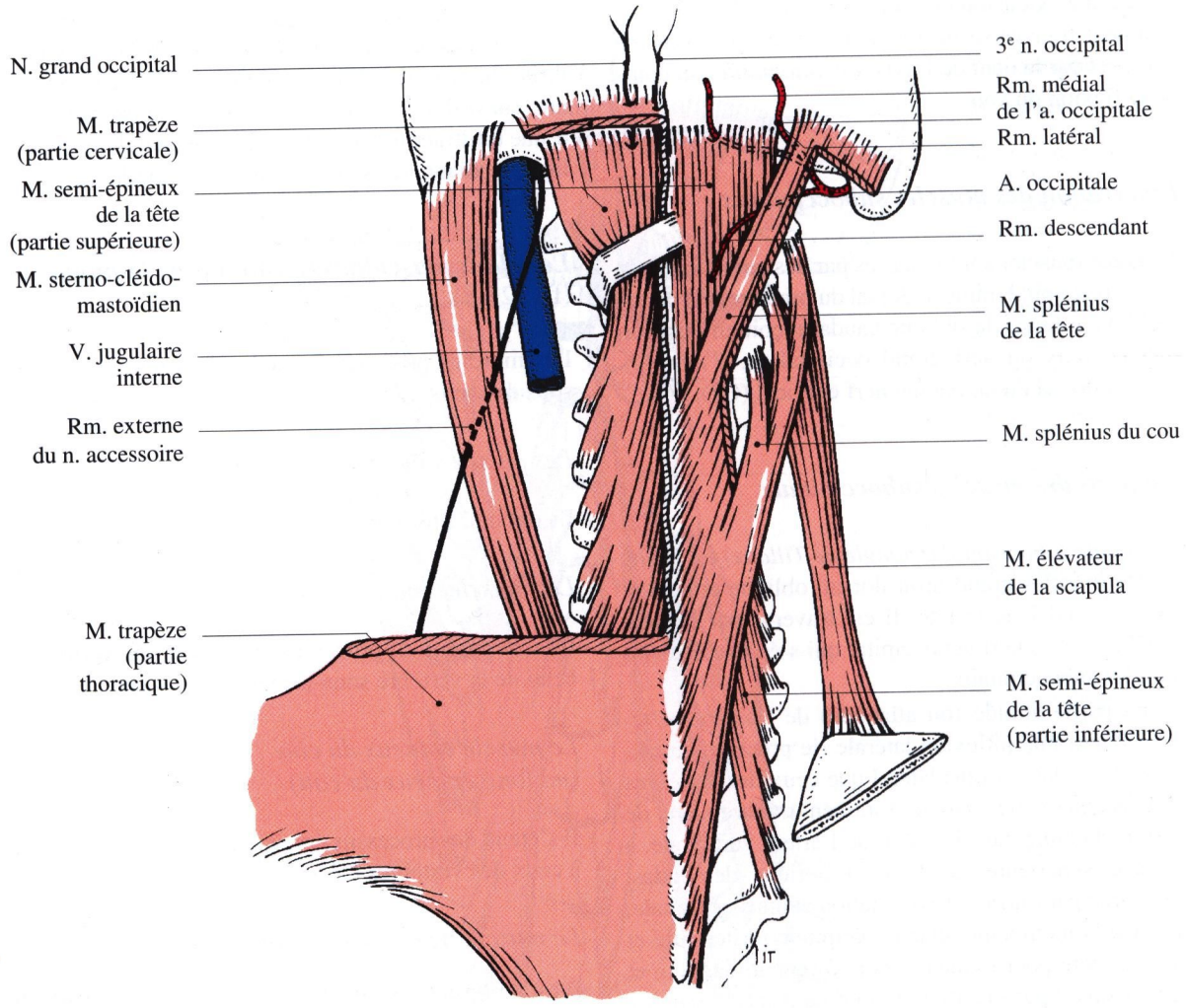

Fig. 23-9. Les plans musculaires moyens de la nuque

épineux de C7. Il a un aspect falciforme. Ses faces latérales donnent insertion aux muscles érecteurs de la colonne cervicale, notamment le muscle splénius de la tête, son bord postérieur au muscle trapèze (partie cervicale) et à la lame superficielle du fascia cervical.

Le muscle ilio-costal du cou (fig. 23-8)

Il s'étend de l'arc postérieur des côtes moyennes (côtes V à VII) aux processus transverses des vertèbres cervicales moyennes (C4 à C6).

Le muscle longissimus du cou (m. transversaire du cou) (fig. 23-8)

Il s'étend des processus transverses des vertèbres thoraciques supérieures (T1 à T4-6) aux processus transverses des vertèbres cervicales moyennes (C2-C3 à C6-C7).

Le muscle longissimus de la tête (m. petit complexus) (fig. 23-8)

Il s'étend des processus transverses des vertèbres cervicales moyennes et inférieures et thoraciques supérieures (C3 à T1-3) au bord postérieur du processus mastoïde de l'os temporal.

Le muscle semi-épineux de la tête (m. grand complexus) (fig. 23-9)

Il s'étend des processus transverses des vertèbres cervicales moyennes et inférieures et thoraciques supé-

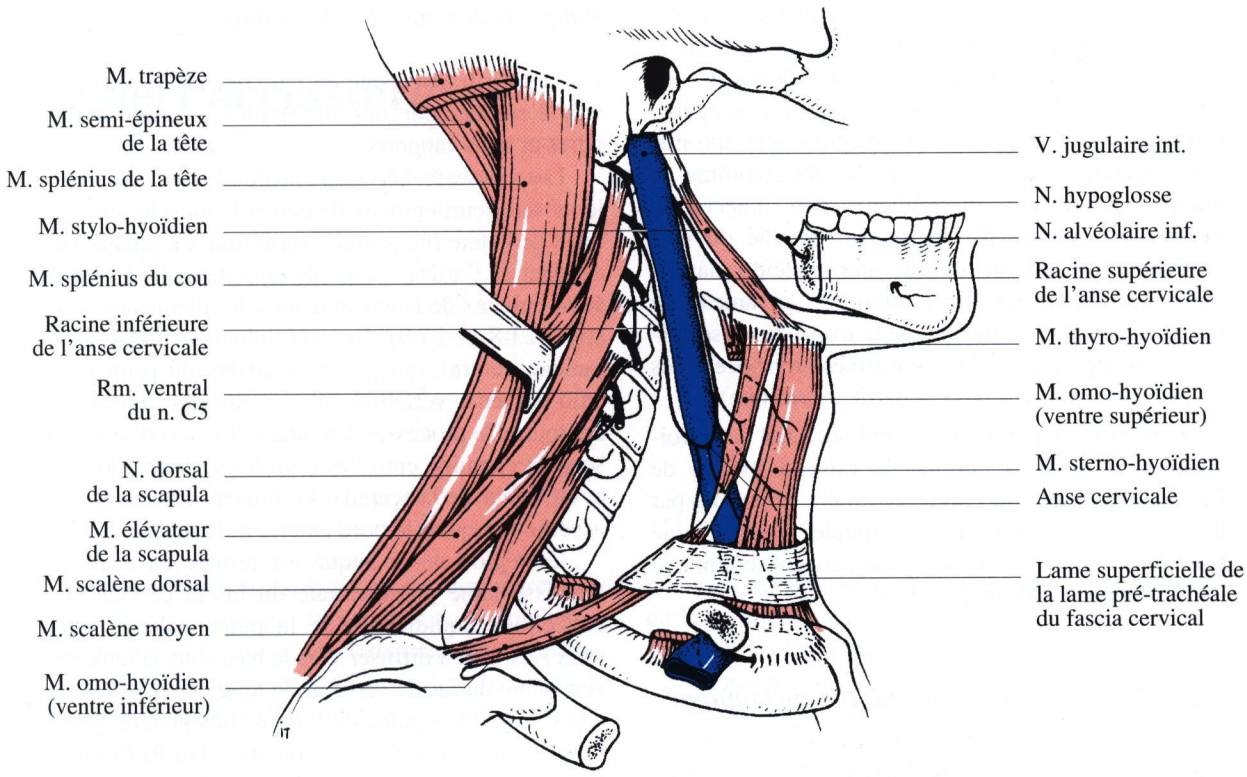

Fig. 23-10. Le muscle élévateur de la scapula et les muscles infra-hyoïdiens superficiels

rieures (C4 à T6) à l'écaille de l'os occipital, entre les lignes nuchales supérieure et inférieure. Il est perforé par le nerf grand occipital et le troisième nerf occipital, et par le rameau médial de l'artère occipitale. Son bord latéral est contourné par le rameau latéral de l'artère occipitale. Sa face postérieure est parcourue par le rameau descendant de l'artère occipitale.

Le muscle semi-épineux du cou (fig. 23-8)

Il s'étend des processus transverses des vertèbres thoraciques supérieures (T1-2 à T6-11) aux processus épineux des vertèbres cervicales moyennes (C2 à C4-5).

Le muscle splénius (figs. 23-9 et 23-10)

Il s'insère sur le processus épineux des vertèbres cervicales moyennes et inférieures, et thoraciques supérieures (C4 à T5). Il se divise ensuite en deux parties.

Le muscle splénius de la tête se termine sur l'écaille de l'os occipital, sur la ligne nuchale supérieure, en avant du muscle sterno-cléido-mastoïdien, et sur le bord postéro-latéral du processus mastoïde de l'os temporal (fig. 1-3 c).

Le muscle splénius du cou se termine sur les processus transverses de l'atlas et de l'axis (parfois de C3).

Le muscle élévateur de la scapula (m. angulaire de l'omoplate) (fig. 23-10)

Il s'insère sur les processus transverses des vertèbres cervicales supérieures C1 à C4 (parfois C5) et se termine sur l'angle supéro-médial de la scapula. Il est oblique en bas et latéralement. Sa contraction provoque une élévation, une adduction et une rotation vers le bas de la scapula. Il est innervé par le nerf dorsal de la scapula, issu du rameau ventral du cinquième nerf cervical (C5).

La partie cervicale du muscle trapèze (fig. 23-9)

La partie cervicale (ou faisceau supérieur, ou claviculaire) s'insère sur l'écaille de l'os occipital (sur la ligne nuchale supérieure, médialement au muscle sterno-cléido-mastoïdien), sur le bord postérieur du ligament nuchal, et se continue plus bas avec la partie thoracique (faisceau moyen ou acromial et faisceau inférieur ou épineux). Elle se termine sur le tiers latéral de la clavicule, sur sa face supérieure, près du bord

postérieur. Elle est dirigée obliquement en bas et latéralement. Lorsqu'elle prend appui sur le crâne et la colonne vertébrale, elle provoque une élévation, une adduction et une rotation vers le haut de la scapula ; lorsqu'elle prend appui sur la scapula, elle entraîne une rotation controlatérale de la tête (comme le muscle sterno-cléido-mastoïdien). Son innervation motrice est fournie par le rameau externe du nerf accessoire (comme le muscle sterno-cléido-mastoïdien), qui aborde son bord antérieur ; le rameau du plexus cervical profond issu de la troisième anse cervicale lui apporte des fibres sensitives proprioceptives (et peut-être motrices pour la partie thoracique).

Il est perforé par le nerf grand occipital et le troisième nerf occipital, et par le rameau médial de l'artère occipitale. Son bord latéral est contourné par le rameau latéral de l'artère occipitale. Il est engainé par la lame superficielle du fascia cervical (comme le muscle sterno-cléido-mastoïdien).

Caractères communs aux muscles de la nuque

Tous ces muscles situés en arrière des articulations zygapophysaires sont extenseurs de la tête et de la colonne cervicale. Les plus latéraux ont en plus une action d'inclinaison ipsilatérale. Certains sont rotateurs ipsilatéraux (muscle splénius), d'autres sont rotateurs controlatéraux (muscle longissimus de la tête, muscle trapèze).

Tous ces muscles sont innervés par les rameaux dorsaux des nerfs cervicaux C2, C3 et C4, sauf ceux qui se fixent sur la scapula (muscle élévateur de la scapula et muscle trapèze). Les rameaux dorsaux des nerfs cervicaux contournent l'articulation zygapophysaire contre laquelle ils sont plaqués. Un « dérangement intervertébral mineur » (c'est-à-dire un « déboîtement » de l'articulation zygapophysaire) peut irriter le rameau postérieur correspondant et provoquer une douleur de la nuque ou plus souvent une douleur irradiée au territoire du rameau ventral correspondant (par exemple dans le membre supérieur). Les rameaux dorsaux des nerfs cervicaux C5 à C8 sont grêles et n'atteindraient pas ou peu la peau (les neurofibres sont en quelque sorte détournées pour être utilisées dans le plexus brachial).

Rapports des muscles de la nuque

Une coupe transversale en C6 (fig. 23-1) permet de voir l'empilement des différentes couches musculaires et leurs rapports.

Les vaisseaux cervicaux profonds sont situés entre le muscle semi-épineux du cou et le muscle semi-épineux de la tête *(m. grand complexus)*. Le rameau descendant de l'artère occipitale est situé entre le muscle semi-épineux de la tête et le muscle splénius de la tête (figs. 23-8 et 23-9). Le nerf spinal se divise en un rameau ventral, qui passe en arrière du paquet vasculo-nerveux vertébral, et un rameau dorsal, qui contourne le processus articulaire. Le nerf dorsal de la scapula chemine entre les muscles scalène postérieur et élévateur de la scapula. Le rameau externe du nerf accessoire rejoint le bord antérieur du muscle trapèze.

La région de la nuque est fermée en avant par l'épaisse lame prévertébrale du fascia cervical. Les collections liquidiennes de la nuque (abcès, hématome) tendent à diffuser vers le bas, sous la lame prévertébrale du fascia cervical, le long des muscles scalènes, jusqu'à la gaine de l'artère subclavière, puis le long des artères axillaire et brachiale. Un abcès issu de la nuque, par exemple dû à une tuberculose de la colonne cervicale, peut former une masse qui s'extériorise dans le triangle cervical postérieur, l'aisselle ou à la face médiale du bras.

Bibliographie

Caliot P, Dumont D, Bousquet V, Midy D (1986) A note on the anastomoses between the hypoglossal nerve and the cervical plexus. Surg Radiol Anat 8: 75-79

Fischer C, Ransmayer G (1989) Ansatz und Funktion der infrahyalen Muskulatur. Anat Anz 168: 237-243

Patra P, Gunness TK, Robert R, Rogez JM, Heloury Y, Le Hur PA, Leborgne J, Laude M, Barbin JY (1988) Physiologic variations of the internal jugular vein surface. Role of the omohyoid muscle. A preliminary echographic study. Surg Radiol Anat 10: 107-112

Vanneuville G, Mondie JM, Scheye T, Guillot M, Deschelotte P, Campagne D, Vergote T, Goudot P (1986) Remarques anatomiques et physiologiques concernant l'innervation et la fonction du muscle omo-hyoïdien chez l'homme. Bull Assoc Anat 70: 55-59

Chapitre 24

Le nerf accessoire

C Fontaine

Le nerf accessoire *(n. spinal)* est un nerf purement moteur et composite, qui forme avec son homologue controlatéral la 11e paire des nerfs crâniens. Il résulte de l'accolement localisé (dans la région du foramen jugulaire) de deux nerfs différents par leur origine et leur destinée :

– un vrai nerf crânien, ou partie vagale, qui véhicule les fibres branchio-motrices destinées au larynx et au pharynx ;

– un vrai nerf spinal détourné dans le crâne, ou partie spinale, fournissant des fibres somito-motrices aux muscles sterno-cléido-mastoïdien et trapèze : c'est le nerf principal de la rotation de la tête *(nerf céphalogyre de Maubrac et Bard).*

Anatomie descriptive

Origine réelle (fig. 24-1)

La partie vagale véhicule des neurofibres branchio-motrices dont le corps cellulaire est situé dans la partie inférieure du noyau ambigu, au-dessous des parties correspondant aux nerfs vague et glosso-pharyngien.

La partie spinale véhicule des neurofibres somito-motrices dont le corps cellulaire est situé dans la corne ventrale des trois ou quatre premiers segments cervicaux, au niveau du noyau ventro-latéral.

Origine apparente (figs. 4-2 et 24-2)

La partie vagale est représentée par quatre ou cinq racines crâniales qui émergent du sillon latéral dorsal de la moelle allongée, au-dessous des racines du nerf vague. Elles fusionnent en un tronc grêle.

La partie spinale est représentée par cinq ou six racines spinales qui émergent du cordon latéral des cinq premiers centimètres de la moelle cervicale, un peu en avant du sillon latéral dorsal, en avant des racines postérieures des quatre premiers nerfs cervicaux. Elles fusionnent en un tronc ascendant plus volumineux que le précédent, qui gagne la fosse crânienne postérieure en passant par le foramen magnum *(trou occipital).*

Les deux parties du nerf accessoire s'unissent à angle aigu dans la fosse crânienne postérieure *(étage postérieur de la base du crâne).*

Trajet

Le nerf accessoire, oblique en avant, en bas et latéralement, sort de la fosse crânienne postérieure par le foramen jugulaire dont il emprunte la partie nerveuse, étroite, antéro-médiale. Il gagne ainsi l'espace rétro-stylien [ou sous-parotidien postérieur] où il se divise en deux rameaux, interne et externe.

Anatomie topographique (fig. 24-2)

Dans le canal vertébral

La partie spinale chemine dans l'espace sub-arachnoïdien entre le cordon latéral de la moelle cervicale

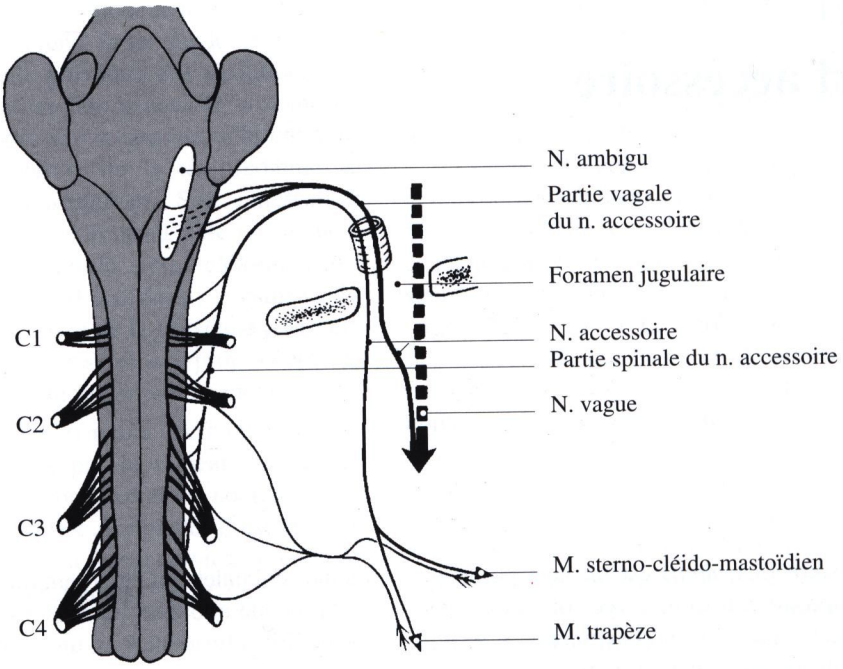

Fig. 24-1. Origine réelle et systématisation du nerf accessoire

tapissée de pie-mère médialement, le ligament dentelé en avant, la dure-mère spinale tapissée par le feuillet pariétal de l'arachnoïde latéralement et en arrière. Elle est située en avant des racines postérieures des quatre ou cinq premiers nerfs cervicaux dont elle se rapproche de plus en plus (sans échanger de neurofibres avec eux) au cours de son ascension vers le foramen magnum.

Dans le foramen magnum (trou occipital)

La partie spinale enjambe la première digitation du ligament dentelé. Oblique en avant, en haut et latéralement, elle croise la face postérieure de la partie intracrânienne de l'artère vertébrale, qui est oblique en avant, en haut et médialement.

Dans la fosse crânienne postérieure (étage postérieur de la base du crâne) (fig. 24-2)

La partie spinale fusionne avec la partie vagale. Le nerf accessoire se place au-dessous des nerfs glosso-pharyngien et vague, en arrière du nerf hypoglosse, qui se dirige vers le canal de l'hypoglosse. Chaque nerf a une gaine piale propre, mais les nerfs vague et accessoire ont une gaine arachnoïdienne commune (en raison de leur communauté embryologique). Ces nerfs contractent des rapports variables avec l'artère cérébelleuse inféro-postérieure qui contribue souvent (80 %) à séparer les racines crâniales du nerf accessoire et les racines du nerf vague.

Ils occupent la partie inférieure de la citerne ponto-cérébelleuse, entre la tonsille du cervelet en arrière, la moelle allongée et l'artère vertébrale médialement, la partie latérale de l'os occipital en avant et latéralement, le nerf intermédio-facial, le nerf vestibulo-cochléaire et l'artère labyrinthique en haut, se dirigeant vers le pore acoustique interne.

Dans le foramen jugulaire (fig. 26-1)

Le nerf accessoire emprunte la partie nerveuse, étroite, antéro-médiale, du foramen jugulaire. Lorsque celui-ci est subdivisé en trois compartiments par un ligament jugulaire bifurqué, le nerf accessoire passe avec le nerf vague et son ganglion supérieur (ou jugulaire) dans le compartiment moyen (en raison de leur communauté embryologique), ainsi qu'avec l'artère méningée postérieure (branche de l'artère pharyngienne acendante), laissant le nerf glosso-pharyngien dans le compartiment antérieur, avec le sinus pétreux inférieur. Le sinus sigmoïde traverse la partie vei-

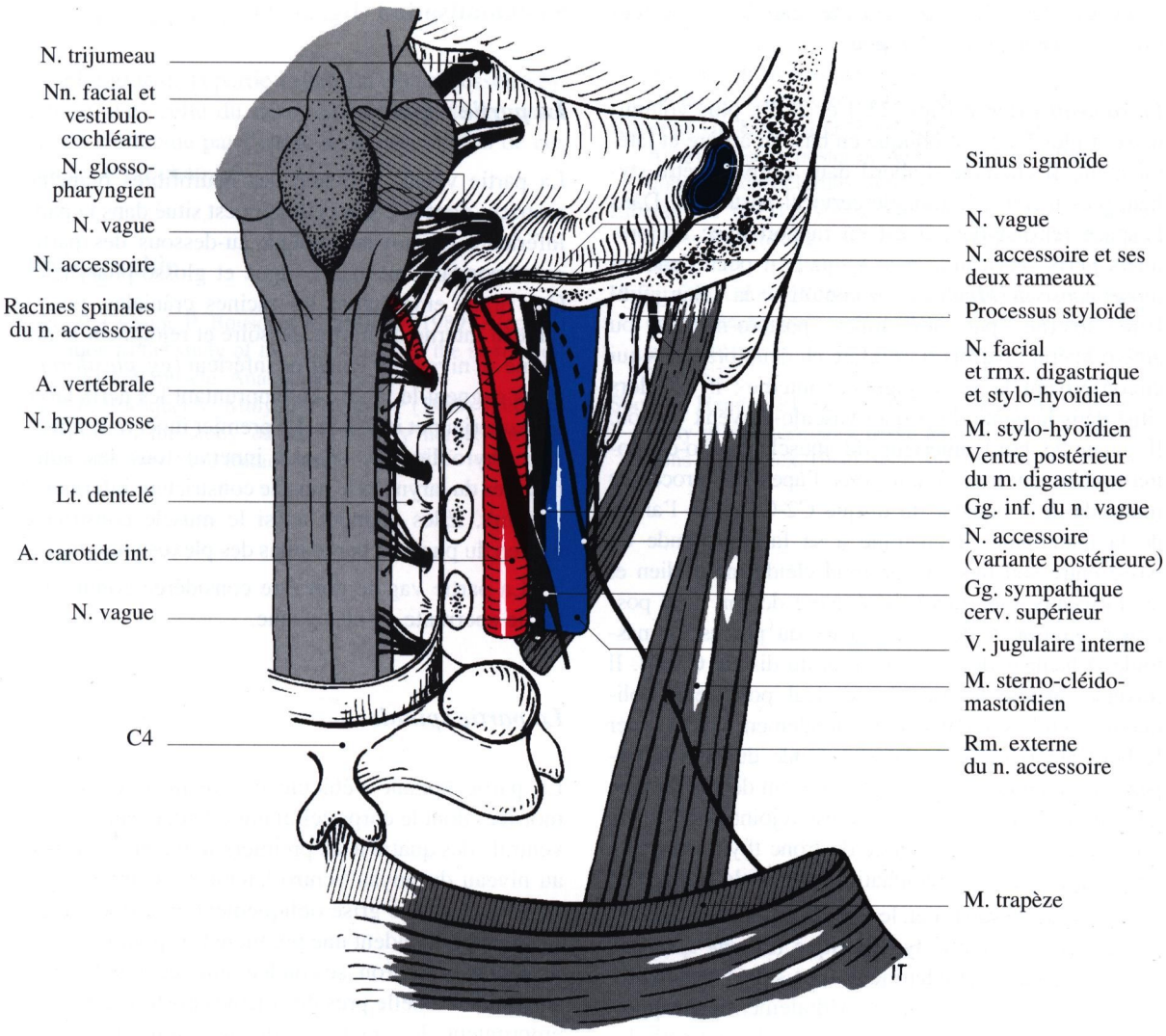

Fig. 24-2. Coupe frontale de la tête et du cou, vue dorsale, exposant le canal vertébral cervical, la fosse crânienne postérieure et l'espace rétro-stylien (ou sous-parotidien postérieur)

neuse, large, postéro-latérale du foramen jugulaire, et devient la veine jugulaire interne.

Dans l'espace rétro-stylien (fig. 24-2)

Le nerf accessoire est situé entre le nerf vague et son ganglion inférieur (*gg. plexiforme*) médialement, et le bulbe supérieur de la veine jugulaire interne dans lequel se jettent le sinus pétreux inférieur et la veine du canalicule cochléaire. L'artère carotide interne, plus antérieure, se dirige vers l'orifice d'entrée du canal carotidien. Le nerf glosso-pharyngien, déjà plus antérieur dans le foramen jugulaire, s'éloigne vers l'avant après avoir abandonné le nerf tympanique *(n. de Jacobson)*. Le nerf hypoglosse est plus médial, émergeant du canal de l'hypoglosse. Le nerf facial est plus latéral, émergeant du foramen stylo-mastoïdien et traversant rapidement le rideau stylien pour gagner la loge parotidienne. Le pôle supérieur du ganglion sympathique cervical supérieur est plus en arrière.

Distribution

Le rameau interne est court ; il se jette immédiate-

ment sur le pôle supérieur du ganglion inférieur *(gg. plexiforme)* du nerf vague.

Le rameau externe (figs. 23-4 et 24-2), plus volumineux et plus long, est oblique en bas, en arrière et latéralement. Il chemine d'abord dans l'espace rétro-stylien, puis traverse le triangle cervical postérieur. Dans l'espace rétro-stylien, il est en rapport avec les premiers nerfs cervicaux, avec lesquels il peut s'anastomoser *(anse de Maubrac)*. Il contourne la veine jugulaire interne par un trajet postéro-médial ou antéro-latéral ; parfois il bifurque en deux branches qui circonscrivent la veine jugulaire interne ; il est alors situé dans la gaine du paquet vasculo-nerveux du cou. Il gagne le bord antérieur du muscle sterno-cléido-mastoïdien environ 3 cm sous l'apex du processus mastoïde, à la hauteur du disque C2-C3 et de l'angle de la mandibule. Il chemine à sa face profonde ou passe entre son faisceau profond cléido-mastoïdien et les faisceaux superficiels. Il émerge de son bord postérieur environ 6 cm sous l'apex du processus mastoïde, à hauteur de l'os hyoïde et du disque C3-C4. Il traverse ensuite le triangle cervical postérieur, obliquement en bas, en arrière et latéralement pour gagner le bord antérieur ou la face profonde du muscle trapèze, 2 cm au-dessus de la clavicule, au dessus du plan du muscle omo-hyoïdien. Il y est rejoint par l'artère transverse du cou (collatérale du tronc thyro-cervical), longée par la chaîne lymphatique cervicale transverse.

Au cours de son trajet, le rameau externe est accompagné par une chaine lymphatique (*chaine spinale*), dont les noeuds lymphatiques sont situés habituellement en avant, en dessous et médialement par rapport au nerf accessoire (fig. 32-2). Lorsqu'ils sont pathologiques, ces noeuds peuvent refouler ou circonscrire le nerf ; leur biopsie (prélèvement partiel pour analyse) peut entraîner une blessure malencontreuse du nerf accessoire et donc une paralysie du muscle trapèze ; leur exérèse totale (curage lymphatique) doit comporter la dissection soigneuse du nerf accessoire.

Vascularisation

La partie spinale est vascularisée par les rameaux spinaux de l'artère vertébrale. L'artère cérébelleuse inféro-postérieure vascularise la partie vagale et le tronc du nerf accessoire. L'artère méningée postérieure (provenant de l'artère pharyngienne ascendante) vascularise le tronc et le rameau interne. L'artère occipitale vascularise le rameau externe.

Systématisation (fig. 24-1)

La partie vagale

La partie vagale véhicule des neurofibres branchiomotrices dont le corps cellulaire est situé dans la partie inférieure du noyau ambigu, au-dessous des parties correspondant aux nerfs vague et glosso-pharyngien. Ces fibres empruntent les racines crâniales, puis le rameau interne du nerf accessoire et rejoignent le nerf vague au niveau du ganglion inférieur *(gg. plexiforme)*. Elles gagnent le larynx en empruntant les nerfs laryngés supérieur et inférieur. Le premier innerve le muscle crico-thyroïdien, le second innerve tous les autres muscles du larynx et le muscle constricteur inférieur du pharynx. Elles gagnent aussi le muscle constricteur moyen du pharynx par le biais des plexus pharyngiens.

La partie vagale doit être considérée comme une partie aberrante du nerf vague.

La partie spinale

La partie spinale véhicule des neurofibres somitomotrices dont le corps cellulaire est situé dans la corne ventrale des quatre à six premiers segments cervicaux, au niveau du noyau ventro-latéral. Ces fibres traversent la substance grise obliquement en arrière et latéralement, se coudent une première fois pour monter de deux étages environ, se coudent une seconde fois pour sortir de la moelle près des racines postérieures. Elles empruntent les racines spinales, puis le rameau externe du nerf accessoire, qui se distribue aux muscles sterno-cléido-mastoïdien et trapèze.

Ces muscles reçoivent également une innervation par le plexus cervical (voir chap. 33) par des fibres directes issues des racines C2 et C3 pour le muscle sterno-cléido-mastoïdien et des racines C3 et C4 pour le muscle trapèze, ou par une anastomose inconstante du plexus cervical avec le nerf accessoire *(anse de Maubrac)*. Ces neurofibres véhiculeraient toujours la sensibilité proprioceptive des muscles, mais aussi parfois la commande motrice destinée aux chefs superficiels du muscle sterno-cléido-mastoïdien et à la partie thoracique du muscle trapèze. De ce fait, la section du nerf accessoire peut avoir des conséquences d'importance variable.

La partie spinale doit être considérée comme un rameau aberrant du plexus cervical qui fait un détour par le crâne.

Anatomie clinique

L'exploration de la partie vagale du nerf accessoire est réalisée avec celle du nerf vague. Celle de la partie spinale s'effectue par l'étude de la contraction de ces muscles (voir chap. 23).

Bibliographie

Caliot P, Cabanie P, Bousquet V, Midy D (1989) A contribution to the study of the innervation of the sternocleidomastoid muscle. Anat Clin 6: 21-28

Caliot P, Bousquet V, Midy D, Cabanie P (1989) A contribution to the study of the accessory nerve: surgical implications. Surg Radiol Anat 11: 11-15

Diop EM, Sow ML, Diop LS, Sylla S (1987) Anatomical features concerning the spinal accessory nerve. A propos of 106 dissections of the neck in cadavers. Ann Otolaryngol Chir Cervicofac 104: 227-232

Koperna Th, Kopriva G (1991) Anatomische Aspekte des Arteria inferior posterior cerebelli für die Chirurgie der hinteren Schädelgrube. Acta anat 141: 233-238

Libersa Cl (1951) Vascularisation des nerfs crâniens. Thèse de Doctorat en Médecine de Lille. G Sautai et fils, Lille

Pfiffer CR, Garcia PJ, Soares JC (1980) Trajet et relations de la branche externe du nerf accessoire au niveau de la première partie de la veine jugulaire. Anat Anz 148: 252-257

Soo KC, Hamlyn PJ, Pegington J, Westbury G (1986) Anatomy of the accessory nerve and its cervical contributions in the neck. Head Neck Surg 9: 111-115

Chapitre 25

Le pharynx et l'œsophage cervical

D Bastian

Le pharynx

Le pharynx est un conduit musculo-membraneux qui s'étend verticalement, en avant de la colonne cervicale, en arrière de la cavité nasale, de la cavité orale et du larynx, depuis la base du crâne jusqu'au niveau du bord inférieur de la sixième vertèbre cervicale où il se continue par l'œsophage (fig. 25-1). C'est une sorte de vestibule qui fait communiquer, d'une part, la cavité orale avec l'œsophage, d'autre part, la cavité nasale avec le larynx. Ce carrefour entre les voies respiratoire et digestive explique le rôle mixte, aérien et digestif du pharynx. Le risque vital est l'inhalation d'aliments dans la trachée au cours de la déglutition (fausse route). Un système réflexe de protection isole hermétiquement la voie aérienne lors de la déglutition. Il s'agit du voile du palais en haut et du larynx en bas qui se ferme grâce à son appareil musculaire sphinctérien et à son ascension sous l'épiglotte. En plus de son rôle dans la déglutition, la respiration et la phonation, le pharynx joue un rôle dans l'audition puisque les trompes auditives *(tr. d'Eustache)* s'y ouvrent.

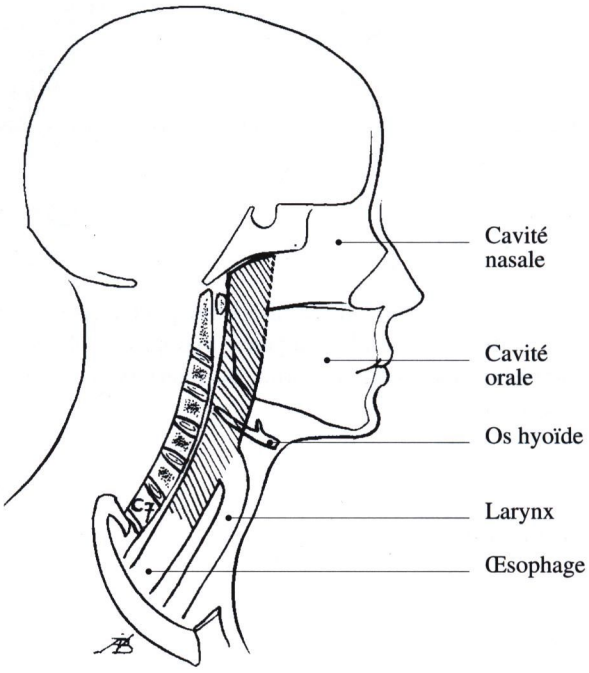

Fig. 25-1. Situation générale du pharynx (en hachures)

Organogenèse du pharynx

Le pharynx dérive de la partie antérieure du tube digestif embryonnaire ou intestin antérieur, entourée par les arcs squelettiques post-mandibulaires formant le splanchnocrâne. Son épithélium, d'origine entoblastique, s'invagine entre les arcs squelettiques en poches viscérales ou entobranchiales chez l'embryon de 5 millimètres (32 jours) jusqu'au stade de 10 millimètres (37 jours). Cet appareil complexe, ou appareil branchial, donne naissance à de nombreux et très importants organes sans aucune relation physiologique avec l'appareil digestif : organes respiratoires (larynx, trachée, bronches, alvéoles), endocriniens (glande thyroïde, glandes parathyroïdes, corps ultimo-branchiaux), immunitaires (thymus, tonsilles palatines), auditifs (trompes auditives, caisse du tympan, cellules mastoïdiennes).

Le pharynx adulte dérive aussi d'une partie du stomodeum puisque l'ébauche de l'adénohypophyse

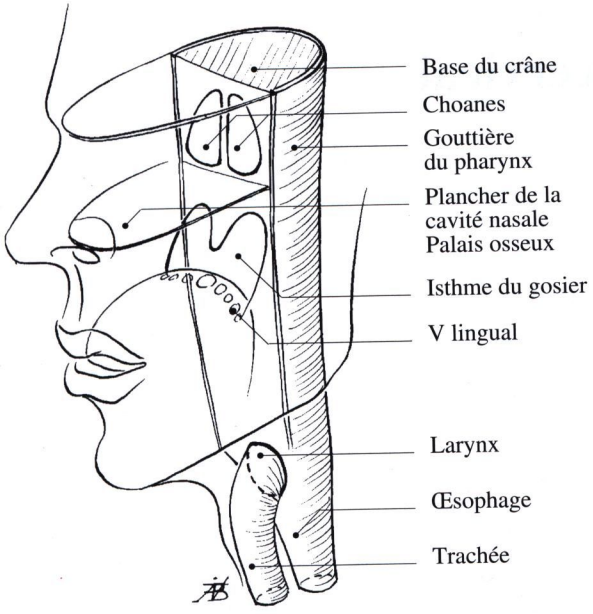

Fig. 25-2. Situations respectives du pharynx, du larynx, de la cavité orale et de la cavité nasale

qui naît du plafond du stomodeum peut laisser des reliquats chez l'adulte, appelés hypophyse pharyngienne et situés dans le fornix du pharynx (*voûte du pharynx*).

Généralités

Dimensions

Au repos, le pharynx mesure environ 14 à 15 cm de haut, 4 à 5 cm de large et 2 à 3 cm dans le sens antéro-postérieur. Lors de la déglutition, son extrémité inférieure s'élève de 3 cm entraînant avec elle le larynx, la trachée, la glande thyroïde et les glandes parathyroïdes.

Configuration générale

On peut comparer la paroi du pharynx à une gouttière verticale concave en avant et accrochée sous la base du crâne (fig. 25-2). Cette paroi est constituée de muscles et de fascias.

Le bord supérieur de cette gouttière s'insère sur la face exocrânienne de la base du crâne selon une ligne concave en avant qui va d'une épine de l'os sphénoïde à l'autre en passant en avant du foramen magnum (fig. 25-4). En partant de la ligne médiane, le pharynx s'insère sur le tubercule pharyngien et la face inférieure de la partie basilaire de l'os occipital, croise la synchondrose pétro-occipitale, passe juste en avant de l'ostium externe du canal carotidien jusqu'au semi-canal de la trompe auditive (*canal osseux de la trompe d'Eustache*). A partir de là, l'insertion du pharynx se confond avec la partie fibro-cartilagineuse de la trompe auditive qui forme à ce niveau, à elle seule, la paroi du pharynx. Elle est donc oblique en avant et médialement jusqu'au bord postérieur de la lame médiale du processus ptérygoïde. En arrière de la trompe est ainsi formé un récessus profond, le **récessus pharyngien** (*fossette de Rosenmüller*) (fig. 25-10).

Les deux bords latéraux s'attachent à la face postérieure du squelette de la face et du larynx. De haut en bas, il s'agit du bord postérieur de la lame médiale du processus ptérygoïde, du raphé ptérygo-mandibulaire, de la ligne mylo-hyoïdienne de la mandibule, des cornes de l'os hyoïde, des cartilages thyroïde et cricoïde du larynx (fig. 25-5).

La face postérieure de cette gouttière est en avant de la colonne cervicale et des muscles long du cou et long de la tête (*m. grand droit antérieur de la tête*). Un plan cellulaire de glissement très lâche les unit (espace rétro-pharyngien).

L'extrémité inférieure se continue par le tube œsophagien au niveau du bord inférieur du cartilage cricoïde qui répond au bord inférieur de la sixième vertèbre cervicale.

Subdivisions

Les cavités qui s'ouvrent dans le pharynx le divisent en trois étages (fig. 25-3) :

- Dans l'étage supérieur, s'ouvrent la cavité nasale, par les choanes, et les deux trompes auditives. C'est la partie nasale [naso-pharynx] (*rhino-pharynx*).
- Dans l'étage moyen, s'ouvre la cavité orale par un orifice appelé isthme du gosier. C'est la partie orale [oro-pharynx].
- Dans l'étage inférieur, s'ouvre le larynx. C'est la partie laryngée [laryngo-pharynx] qui se poursuit par l'œsophage au niveau de la bouche œsophagienne.

La cavité du pharynx est béante en permanence et une cloison mobile sépare les deux étages nasal et oral du pharynx de façon complète au cours de la déglutition, et incomplète au cours de la respiration : il s'agit du voile du palais situé dans la cavité du pharynx.

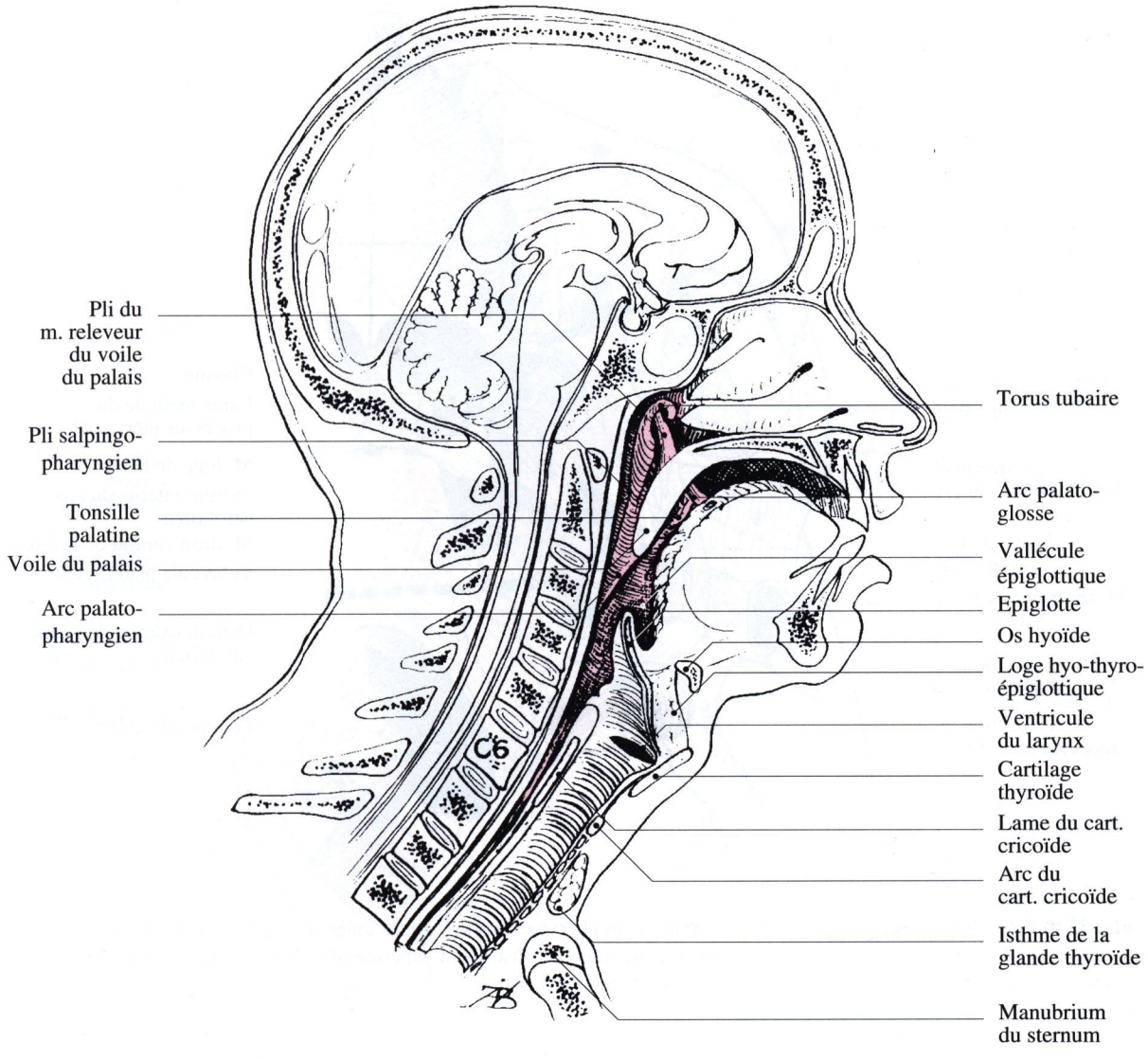

Fig. 25-3. Coupe sagittale de la tête et du cou. La cavité du pharynx est teintée en rose

On décrira d'abord les parois du pharynx, muscles et fascias, puis sa configuration interne, enfin les formations intra-pharyngiennes, la trompe auditive, le voile du palais, la tonsille palatine.

Anatomie descriptive

Les muscles et les fascias du pharynx

De chaque côté, trois muscles incurvés et minces s'unissent en arrière sur la ligne médiane. Leurs fibres sont en général horizontales. Ce sont les muscles constricteurs supérieur, moyen et inférieur du pharynx. Ils s'emboîtent les uns dans les autres comme les segments d'une longue-vue. Le muscle constricteur supérieur du pharynx est recouvert en bas par le moyen, qui est recouvert à son tour par l'inférieur. Un muscle vertical, accroché à la base du crâne, télescope vers le haut ces trois muscles constricteurs au cours de la déglutition et élève la bouche œsophagienne : c'est le muscle stylo-pharyngien. Ce sont des muscles striés d'origine branchiale et à commande volontaire, innervés par les nerfs glosso-pharyngien et vague.

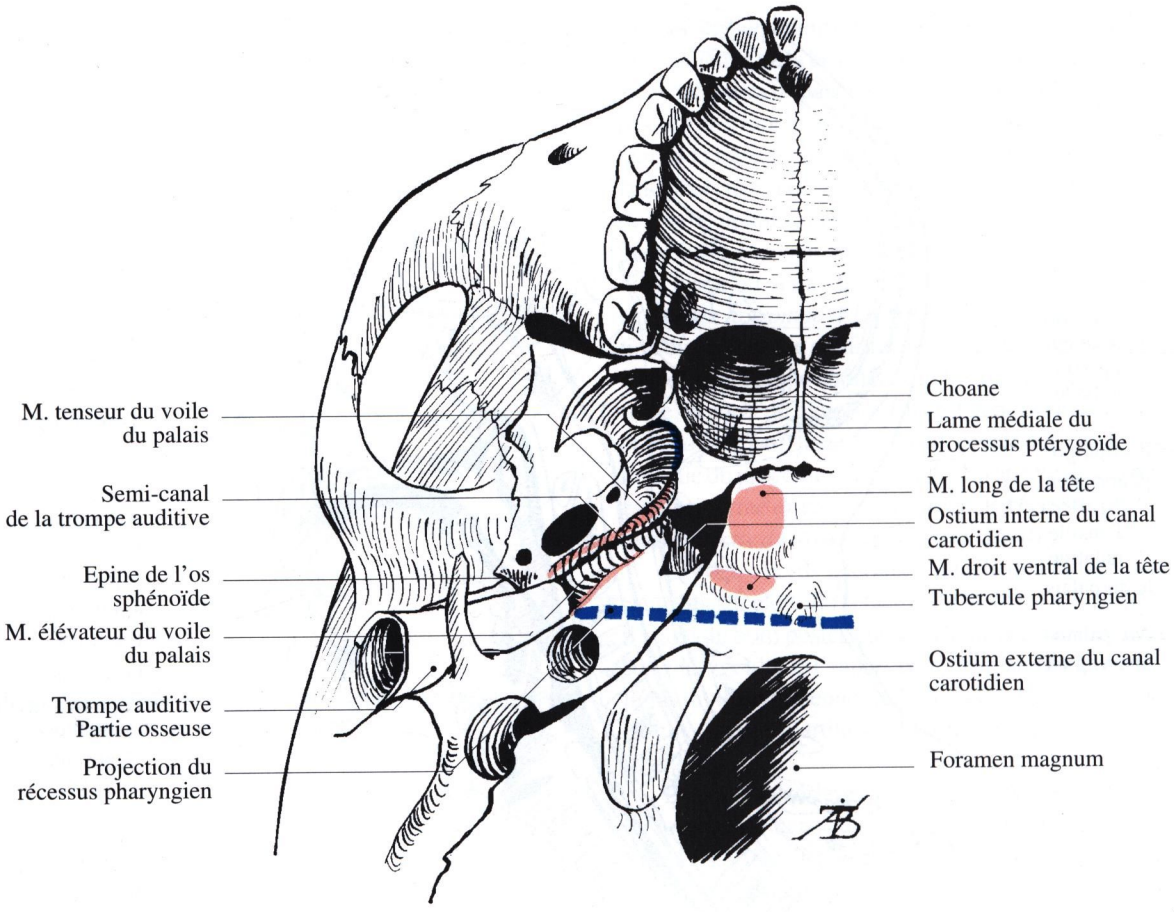

Fig. 25-4. Projection de la ligne d'insertion de la paroi du pharynx sous la base du crâne. La ligne en tirets bleus représente la projection de l'arcade que forme le bord supérieur du muscle constricteur supérieur du pharynx sous les muscles long de la tête (*m. grand droit ant.*) et droit ventral de la tête (*m. petit droit ant.*)

Le muscle constricteur supérieur du pharynx

Il naît par quatre faisceaux superposés (figs. 25-5 et 25-6) :

– sur la moitié inférieure du bord postérieur de la lame médiale du processus ptérygoïde juste sous la trompe auditive et sur le hamulus [crochet] ptérygoïdien qui termine en bas ce bord ; c'est la **partie ptérygo-pharyngienne.**

– sur le raphé ptérygo-mandibulaire par l'intermédiaire duquel le muscle constricteur supérieur du pharynx se continue en avant par le muscle buccinateur ; c'est la **partie oro-pharyngienne.**

– sur l'extrémité postérieure de la ligne mylo-hyoïdienne du corps de la mandibule, en arrière du muscle mylo-hyoïdien ; c'est la **partie mylo-pharyngienne**. Le muscle envoie une expansion sur le bord latéral de la langue ; c'est la **partie glosso-pharyngienne.**

Toutes les fibres se portent dorsalement puis médialement, et s'entrecroisent sur la ligne médiane avec celles du côté opposé formant un raphé médian.

Les fibres supérieures sont ascendantes et à distance de la base du crâne. Elles s'attachent uniquement au tubercule pharyngien. L'espace entre la base du crâne et le bord supérieur du muscle est fermé par le fascia pharyngo-basilaire et surtout la trompe auditive (voir plus loin).

Les fibres inférieures longent en dehors le muscle palato-pharyngien, muscle du voile du palais (voir plus loin) et forment avec lui le **sphincter palato-pharyngien** *(bourrelet de Passavant)* qui ferme l'isthme pharyngo-nasal au cours de la déglutition.

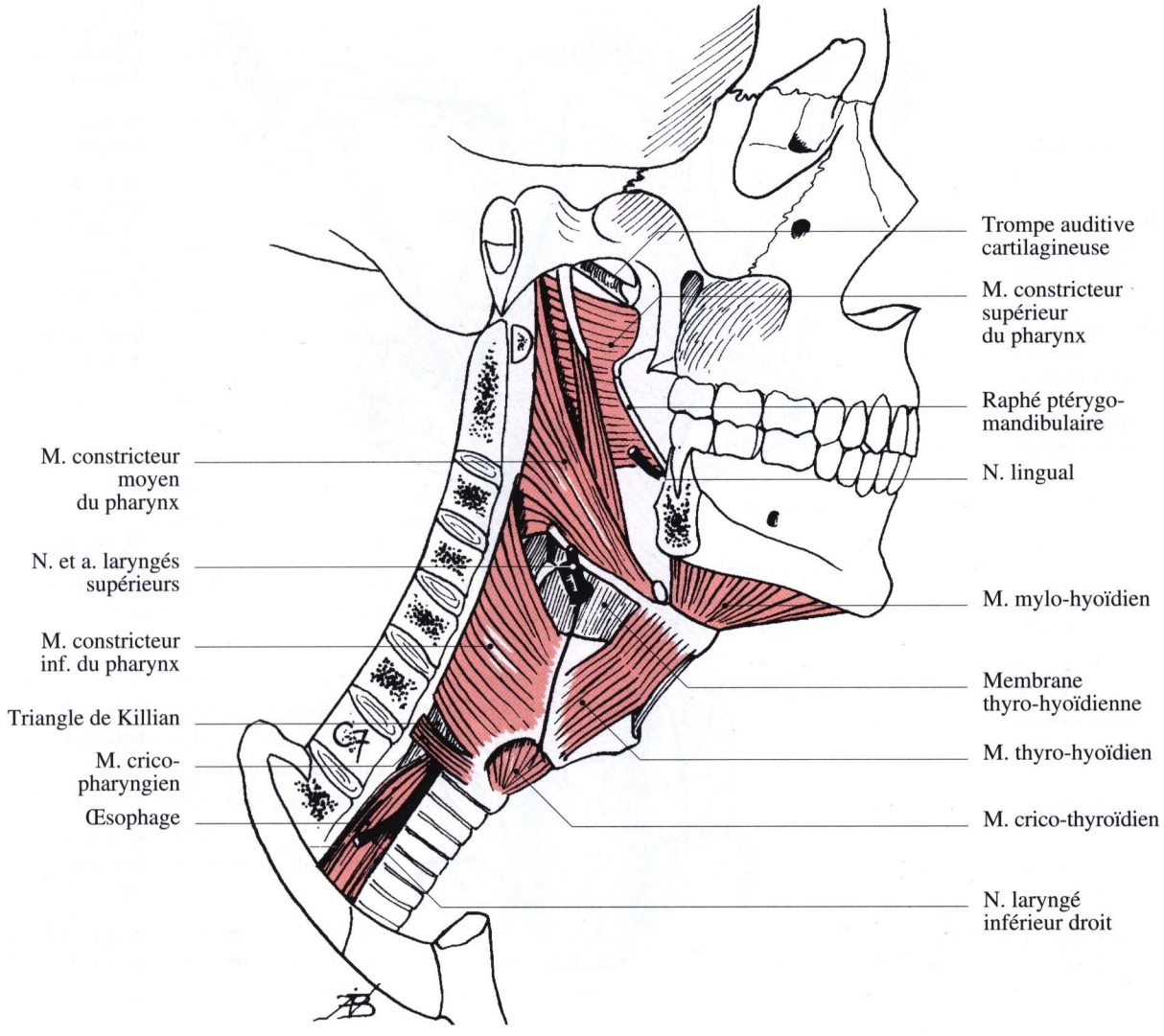

Fig. 25-5. Vue latérale des muscles du pharynx

Le muscle constricteur moyen du pharynx
(figs. 25-5 et 25-6)

Il naît de la grande corne (**partie cérato-pharyngienne**) et de la petite corne (**partie chondro-pharyngienne**) de l'os hyoïde. Il s'étale en arrière en un très large éventail qui se recourbe médialement jusqu'au raphé médian.

Les fibres supérieures, très obliques en haut et en arrière, sont presque verticales ; elles recouvrent le muscle constricteur supérieur du pharynx et remontent jusqu'au niveau de l'atlas.

Le muscle constricteur inférieur du pharynx
(figs. 25-5 et 25-6)

Il naît de la ligne oblique que présente la face externe du cartilage thyroïde (**partie thyro-pharyngienne**), de l'arcade fibreuse tendue entre ce dernier et le cartilage cricoïde et du bord inférieur du cartilage cricoïde (**partie crico-pharyngienne**). Les fibres se portent en arrière et s'étalent, les inférieures horizontalement, les supérieures oblique en haut recouvrant le muscle constricteur moyen du pharynx. Elles s'unissent au niveau du raphé médian postérieur avec celles du muscle controlatéral.

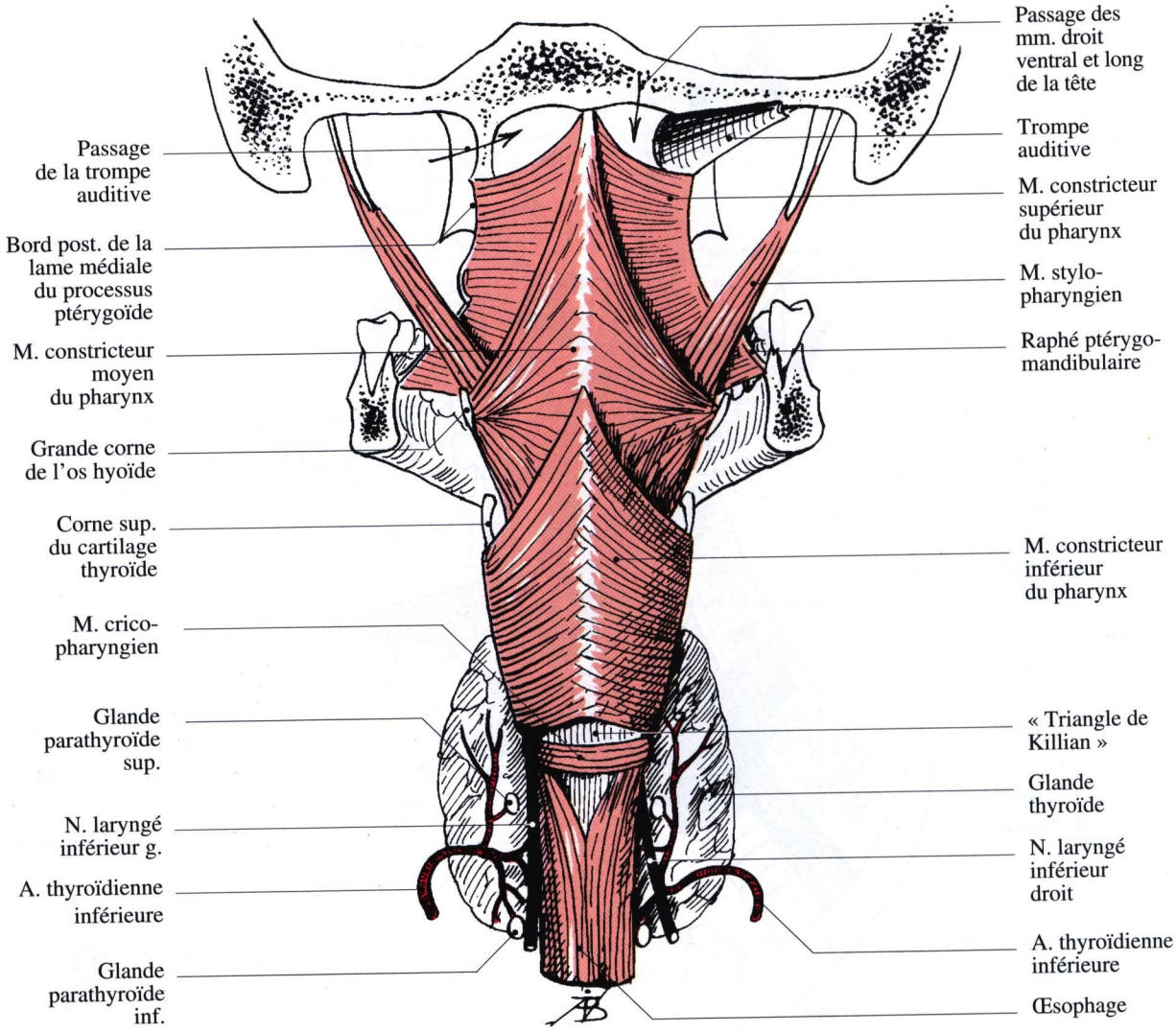

Fig. 25-6. Vue postéro-inférieure des muscles du pharynx et de la jonction pharyngo-œsophagienne

Les fibres nées du cartilage cricoïde peuvent parfois s'isoler du reste du muscle et sont appelées par certains « sphincter supérieur de l'œsophage ». Entre les deux parties du muscle constricteur inférieur du pharynx, peut exister, en arrière, un vrai point faible fonctionnel de la paroi musculaire (déhiscence musculaire) où se produisent les hernies de la muqueuse du pharynx *(diverticule de Zenker)*. C'est aussi une zone dangereuse pour la fibroscopie.

La jonction musculaire pharyngo-œsophagienne (figs. 25-6 et 27-10)

Les fibres musculaires longitudinales externes de l'œsophage naissent de la partie médiane de la face postérieure de la lame *(châton)* du cartilage cricoïde *(tendon crico-œsophagien)*. Les fibres formant la paroi postérieure de l'œsophage, ayant contourné l'œsophage, les unes d'un côté et les autres de l'autre, se rejoignent sur la ligne médiane en dessinant un ***V*** barré en haut par la partie crico-pharyngienne du muscle constricteur inférieur du pharynx. Ce ***V*** limite un classique point faible anatomique qui n'est jamais à l'origine de diverticule. Les fibres musculaires circulaires internes continuent le muscle constricteur inférieur et sa partie crico-pharyngienne. Dans le tiers supérieur de l'œsophage, la musculeuse est striée mais à innervation végétative. La bouche œsophagienne *(b. de Killian)* se trouve au niveau du bord inférieur du cartilage cricoïde (bord inférieur de C6) et à 15 cm des

arcades dentaires en fibroscopie. Elle associe la partie crico-pharyngienne du muscle constricteur inférieur du pharynx et la musculature de l'œsophage. Elle est fermée en permanence sauf pendant la déglutition, l'éructation, le vomissement et la régurgitation.

Le muscle stylo-pharyngien
(figs. 25-5, 25-6 et 25-12)

Il naît de la base du processus styloïde de l'os temporal et se dirige obliquement en bas et médialement. Il forme alors l'élément le plus médial du rideau stylien. Il est relié à la face latérale du pharynx par une lame de tissu conjonctif appelée aileron du pharynx. Grêle à son origine, il s'épanouit en éventail et s'insinue entre les muscles constricteurs supérieur et moyen, et devient donc intrapharyngien à sa terminaison. Celle-ci se fait :

– sur le fascia pharyngo-basilaire en dessous de la tonsille palatine (faisceau pharyngien) et sur la coque tonsillaire ;

– sur le bord latéral et la face antérieure du cartilage épiglottique (faisceau épiglottique). Ce faisceau soulève un repli muqueux du pharynx oblique médialement et en bas : le pli pharyngo-épiglottique (figs. 25-7 et 27-14) ;

– sur la corne supérieure du cartilage thyroïde (faisceau thyroïdien) ;

– sur le bord supérieur du cartilage cricoïde (faisceau cricoïdien).

En résumé, le muscle stylo-pharyngien se termine sur le fascia pharyngo-basilaire et les cartilages du larynx.

Fonctions des muscles du pharynx

Le muscle stylo-pharyngien élève le larynx, la trachée et la glande thyroïde mais surtout « la bouche » œsophagienne de 3 cm environ, ce qui la place directement en arrière de l'isthme du gosier. Les muscles constricteurs du pharynx, en se contractant les uns après les autres dans le sens crânio-caudal, assurent la propulsion du bol alimentaire dans l'œsophage en rétrécissant les diamètres transverse et sagittal du pharynx. C'est la contraction des muscles de la langue qui projette le bol alimentaire au travers de l'isthme du gosier. Ce passage s'accompagne d'une fermeture des voies respiratoires : la partie nasale du pharynx est fermée par le voile du palais qui se plaque contre la paroi dorsale du pharynx. Le larynx est fermé par son ascension sous la langue, l'épiglotte et ses sphincters musculaires.

Les fascias du pharynx

La gouttière musculaire des muscles constricteurs du pharynx est recouverte par deux fascias, l'un externe péripharyngien très mince, l'autre interne, intrapharyngien, assez résistant.

Le fascia pharyngo-basilaire
(aponévrose intrapharyngienne)

C'est une couche conjonctive sous-muqueuse, fibreuse et résistante en haut, mince et celluleuse en bas. Elle est distincte de la coque tonsillaire. Ce fascia se continue avec la sous-muqueuse de la cavité nasale, du voile du palais, du larynx et de l'œsophage.

Le fascia péri-pharyngien

C'est une lame de tissu conjonctif qui entoure les muscles du pharynx. Ce fascia émet deux expansions : l'une dorsale, appelée cloison sagittale, se dirige en arrière et s'unit à la lame prévertébrale du fascia cervical *(cl. de Charpy)*. Elle est en réalité soulevée par des rameaux du tronc sympathique cervical issus du ganglion cervical supérieur et destinés au pharynx (innervation des glandes muqueuses) et au plexus péri-carotidien. L'autre expansion est latérale ; elle unit la face latérale du pharynx au muscle stylo-pharyngien et constitue la partie la plus médiale du diaphragme stylien ; c'est l'aileron latéral du pharynx.

Le fascia péripharyngien se continue en bas par la gaine viscérale du cou, enveloppe commune à la trachée, à l'œsophage et à la glande thyroïde.

Le muscle constricteur supérieur du pharynx n'atteint la base du crâne qu'en arrière sur la ligne médiane au niveau du tubercule pharyngien ; il existe donc latéralement un espace occupé par la trompe auditive.

Au niveau du bord supérieur du muscle constricteur supérieur du pharynx, les deux fascias péri- et intra-pharyngiens s'unissent en une lame qui gagne la face inférieure de la trompe auditive *(fascia salpingo-pharyngien de Tröltsch)*.

En arrière, ce fascia s'attache au fascia du muscle long de la tête *(m. grand droit antérieur de la tête)* qui tapisse la face inférieure de la partie basilaire de l'os occipital (lame pré-vertébrale du fascia cervical).

Configuration interne du pharynx

La muqueuse du pharynx tapisse, avec le fascia pharyngo-basilaire sous-jacent, tous les reliefs dessinés

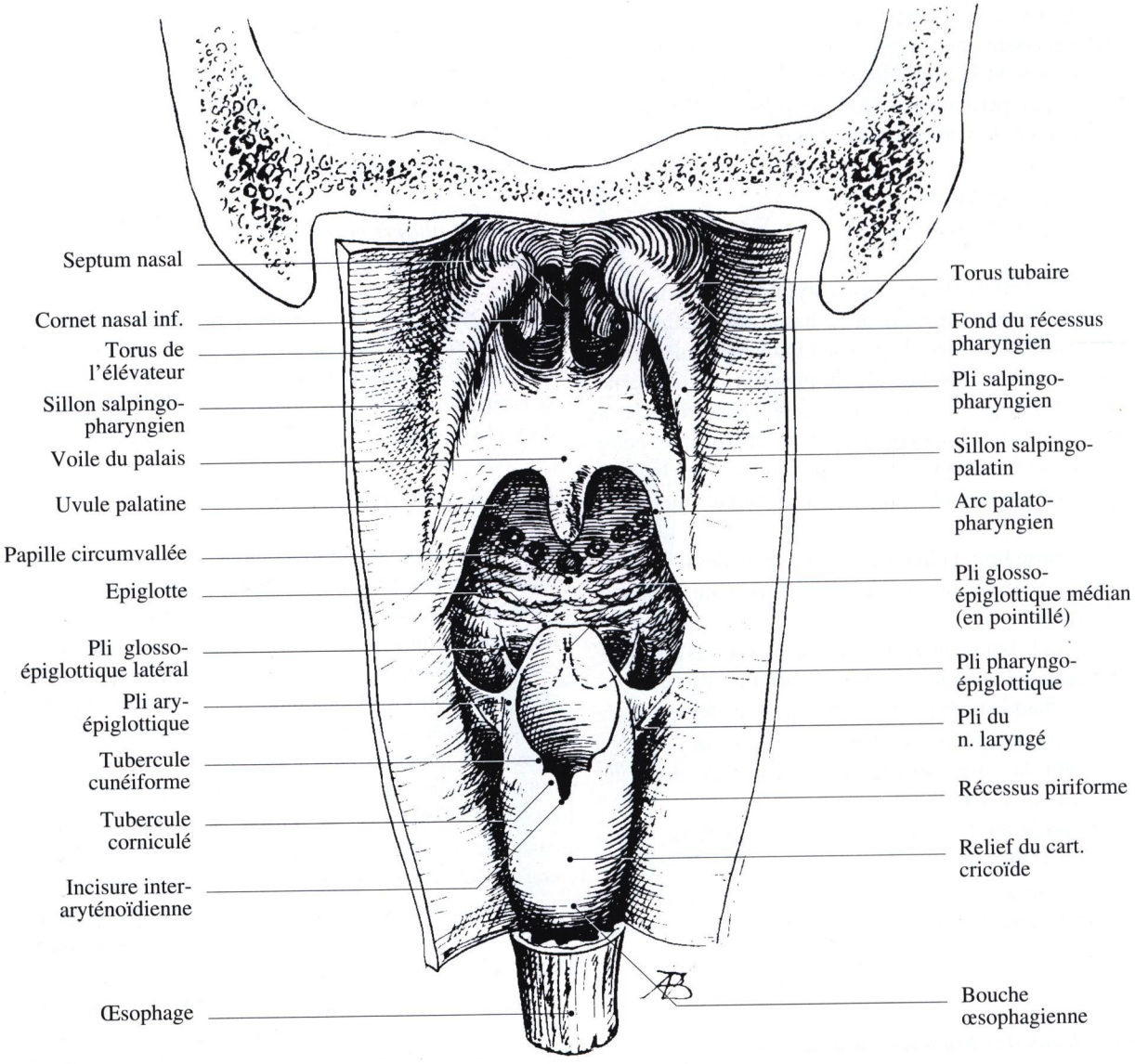

Fig. 25-7. Vue postérieure de la paroi antérieure du pharynx

par les os, cartilages et muscles du pharynx, du voile du palais et de la trompe auditive.

Elle comporte deux types histologiques différents : nasal et oral.

La muqueuse de type nasal ou respiratoire (épithélium cylindrique stratifié avec cils vibratils) revêt la face postérieure du voile du palais, les faces latérales et la voûte de la partie nasale du pharynx et l'ostium de la trompe auditive. Elle est rouge, épaisse, molle, très riche en glandes. On la retrouve au niveau du vestibule laryngé.

La muqueuse de type oral (épithélium pavimenteux stratifié non kératinisé) revêt la partie orale et la partie laryngée du pharynx y compris l'uvule palatine [luette] et les arcs palatins *(piliers du voile du palais).*

Elle revêt aussi la paroi postérieure de la partie nasale du pharynx et la face antérieure du voile du palais.

La partie nasale du pharynx (figs. 25-3, 25-7 et 25-8)

A partir d'études d'anatomie comparées certains auteurs pensent que la partie nasale du pharynx de l'être humain est en réalité une partie de la cavité

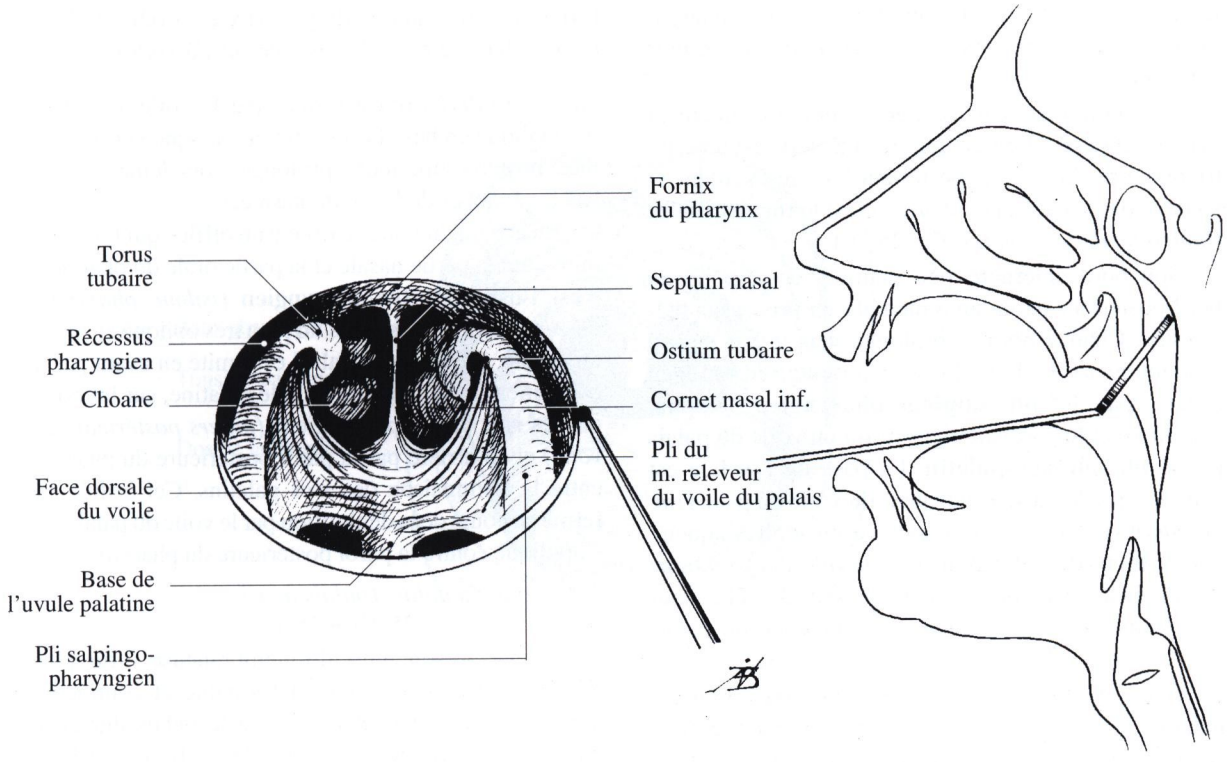

Fig. 25-8. Vue de la partie nasale du pharynx au miroir (rhinoscopie postérieure)

nasale et que c'est le voile du palais qui sépare le pharynx de cette cavité.

Elle présente six parois :

La paroi antérieure correspond aux deux **choanes** ou orifices postérieurs de la cavité nasale. Chaque choane est ovalaire ou triangulaire à base inférieure et mesure 2 cm de haut et 1,5 cm de large. Il est dans un plan oblique en bas et en avant. Il est limité médialement par le bord dorsal du vomer, oblique en bas et en avant, qui le sépare de l'autre choane et forme le bord dorsal du septum nasal ; il est limité latéralement par le bord dorsal de la lame médiale du processus ptérygoïde, en haut par la face inférieure du corps de l'os sphénoïde et par le bord dorsal des ailes du vomer, en bas par le bord dorsal de la lame horizontale de l'os palatin qui présente sur la ligne médiane l'épine nasale postérieure *(épine palatine)*.

La paroi supérieure est inclinée en bas et en arrière et se prolonge selon une courbe avec la paroi postérieure verticale. Elle répond à la partie postérieure de la face inférieure du corps de l'os sphénoïde, à la partie basilaire de l'os occipital et à la membrane atlanto-occipitale ventrale. L'arc ventral [antérieur] de l'atlas est dans le plan horizontal de la voûte du palais.

La muqueuse de la paroi supérieure présente, chez l'enfant, un amas de follicules lymphoïdes appelé **tonsille pharyngienne** *(amygdale de Luschka)*. Celle-ci atteint son plein développement entre 1 et 2 ans. Elle régresse entre 12 et 20 ans, puis s'atrophie chez l'adulte. Longue de 3 cm, elle peut se prolonger sur toute la hauteur de la paroi dorsale de la partie nasale du pharynx. Cette tonsille soulève la muqueuse en bourrelets irréguliers séparés par des sillons. Le sillon médian, le plus net, présente à son extrémité inférieure une profonde dépression, le **récessus médian**, où s'ouvre parfois un diverticule tubuleux de 5 à 10 mm, la **bourse pharyngienne**, qui peut être à l'origine de kystes *(k. de Thornwald)* (fig. 25-13).

L'hypertrophie de la tonsille pharyngienne forme ce que l'on appelle les végétations adénoïdes.

L'hypophyse pharyngienne est un reliquat de la poche de Rathke *(diverticule du stomodeum)*. Elle est médiane, située soit dans la muqueuse soit dans le périoste de l'os sphénoïde et présente une structure histologique comparable à celle de l'adénohypophyse.

La paroi postérieure est située devant la colonne cervicale recouverte par les muscles long du cou et long de la tête *(m. grand droit antérieur de la tête)*.

Les parois latérales sont centrées par l'ostium pharyngien de la trompe auditive *(orifice de la trompe d'Eustache)*

L'ostium regarde en bas, en avant et médialement vers les choanes. Le pavillon de la trompe est un repli triangulaire. Son bord postérieur est très saillant et soulevé par le cartilage tubaire : c'est le **torus tubaire** *(bourrelet de la trompe)* (fig. 25-10).

Son bord antérieur, peu marqué, correspond au bord postérieur de la lame médiale du processus ptérygoïde. Chaque bord se prolonge vers le bas par un repli muqueux. Le bord dorsal se prolonge en bas et en arrière par le **pli salpingo-pharyngien** (salpinx = trompe) et le bord antérieur jusqu'au voile du palais par le **pli salpingo-palatin**. La base de l'orifice est soulevée par le muscle élévateur du voile du palais *(m. péristaphylin interne)* qui soulève un repli muqueux appelé **torus de l'élévateur** *(pli du releveur)*. Oblique en bas, en avant et médialement, le torus de l'élévateur se termine sur la face supérieure du voile du palais (fig. 25-7).

Deux gouttières, l'une antérieure ou salpingo-palatine, l'autre postérieure ou salpingo-pharyngienne séparent le torus de l'élévateur du pli salpingo-palatin en avant, et du pli salpingo-pharyngien dorsalement.

L'ostium pharyngien de la trompe auditive est situé dans la gouttière antérieure ; il mesure 8 mm de haut et est réduit à une simple fente au repos. Il est situé 10 à 15 mm en arrière de l'extrémité dorsale du cornet nasal inférieur sur l'horizontale de la voûte palatine.

La muqueuse qui entoure l'ostium de la trompe auditive contient des follicules lymphoïdes (tonsille tubaire).

En arrière de l'ostium de la trompe auditive et du pli salpingo-pharyngien se trouve une profonde dépression appelé **récessus pharyngien** *(fossette de Rosen-müller)* (figs. 25-7 et 25-10). La profondeur de chaque récessus est égale à la distance qui sépare les deux ostiums pharyngiens des trompes auditives, c'est-à-dire à la largeur de la partie nasale du pharynx entre les deux trompes auditives. En arrière des ostiums, la partie nasale du pharynx est donc trois fois plus large.

Le récessus pharyngien a deux versants, un postérieur formé par la paroi postérieure de la partie nasale du pharynx, l'autre antérieur constitué par la paroi postéro-médiale saillante de la portion fibro-cartilagineuse de la trompe auditive. Le récessus se prolonge en haut par une gouttière jusqu'au-dessus de l'ostium de la trompe auditive *(fossette sus-tubaire)*. Cette gouttière creusée sous le fornix du pharynx prolonge la paroi supérieure de la cavité nasale. Le récessus pharyngien se continue en bas avec la gouttière que forme la paroi latérale du pharynx en arrière de l'arc palato-pharyngien *(pilier postérieur du voile)*.

La paroi inférieure est formée par le voile du palais, très oblique en bas et dorsalement presque vertical. Sa face postéro-supérieure prolonge dorsalement et en bas le plancher de la cavité nasale.

En arrière du voile se trouve un orifice qui fait communiquer la partie nasale et la partie orale du pharynx : c'est **l'ostium intra-pharyngien** *(isthme pharyngo-nasal)*. Cet orifice est dans un plan très oblique en bas et en arrière, presque vertical. Il est limité en avant par le bord inférieur du voile et l'uvule palatine, sur les côtés par les arcs palato-pharyngiens *(piliers postérieurs du voile)* et en arrière par la paroi postérieure du pharynx entre la terminaison des arcs palatins. Cet orifice est fermé au cours de la déglutition par le voile du palais qui s'applique contre la paroi postérieure du pharynx.

– *Le voile du palais [palais mou]*
(figs. 25-7, 25-9, 25-10 et 25-12)
C'est une cloison musculo-membraneuse (voir plus loin les muscles du voile) déformable et contractile qui prolonge en bas et en arrière le palais dur et le plancher de la cavité nasale (fig. 25-3). Il mesure 4 cm de long, 5 cm de large et 1 cm d'épaisseur. Si on le compare à un quadrilatère il présente deux faces et quatre bords.

– la face antéro-inférieure est concave et lisse avec une saillie médiane antéro-postérieure qui prolonge le raphé du palais dur,

– la face postéro-supérieure continue le plancher de la cavité nasale et présente des follicules lymphoïdes. Elle correspond en hauteur à l'arc ventral de l'atlas et au corps de l'axis. Cette face limite avec la paroi postérieure du pharynx un couloir vertical qui prolonge la partie nasale du pharynx.

– le bord antérieur se confond avec le bord postérieur du palais dur sur lequel il s'insère,

– les bords latéraux se confondent avec les parois latérales du pharynx ; ils sont unis à l'hamulus ptérygoïdien *(crochet de l'aile interne de l'apophyse ptérygoïde)*,

– le bord postérieur présente au milieu un prolongement cylindro-conique long de 10 à 15 mm : **l'uvule palatine** [luette].

De chaque côté, l'uvule palatine se prolonge par deux replis curvilignes, les arcs palato-pharyngiens *(piliers postérieurs du voile)*. Obliques en bas et en arrière, ils se terminent comme on l'a déjà vu sur la paroi postérieure du pharynx.

– *Les arcs palato-glosses (piliers antérieurs du voile du palais)* naissent de chaque côté de la face antéro-

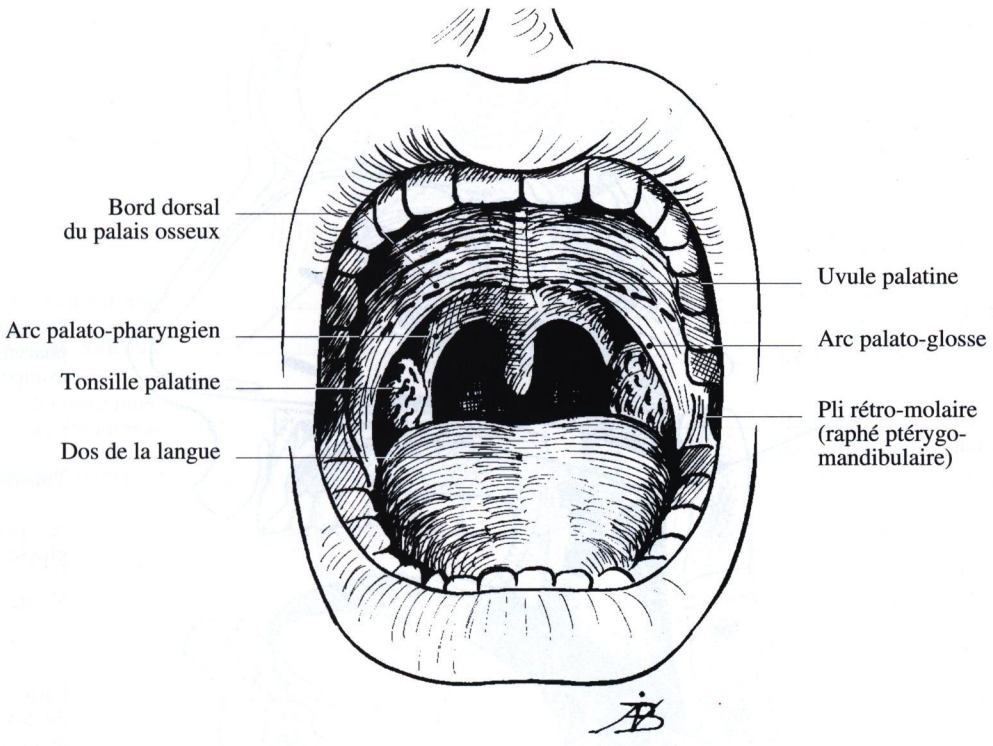

Fig. 25-9. Vue, bouche ouverte, de la partie orale du pharynx et de l'isthme du gosier

inférieure du voile (et non pas de son bord postérieur). Obliques en bas, en avant et latéralement ils se terminent sur les bords latéraux de la langue au niveau du ***V*** lingual.

– *Les arcs palato-pharyngiens (piliers postérieurs du voile du palais)* sont plus médians que les arcs palato-glosses et apparaissent à l'examen de la bouche ouverte (fig. 25-9).

L'isthme du gosier *(isthme pharyngo-buccal)* constitue l'orifice postérieur de la cavité orale. Il est limité par l'uvule palatine, les arcs palato-glosses et le ***V*** lingual. Cet orifice fait communiquer la cavité orale avec le pharynx.

Au cours de la déglutition, le voile du palais se plaque contre la paroi postérieure du pharynx, ferme l'ostium intra-pharyngien et isole ainsi la cavité nasale et les trompes auditives.

Le voile du palais est donc bien une formation située dans le pharynx dont la face postérieure limite en bas la partie nasale du pharynx. La face antérieure du voile est dans la partie orale du pharynx comme la tonsille palatine et l'arc palato-pharyngien.

La limite supérieure de l'isthme du gosier est formée par une ligne fictive unissant les extrémités supérieures des deux arcs palato-glosses et non pas une horizontale passant par l'uvule palatine (fig. 25-9).

La partie orale du pharynx

Elle est limité :

– En haut par le voile du palais et en arrière par l'ostium intrapharyngien *(isthme pharyngo-nasal),*

– Latéralement par la fosse tonsillaire, dépression comprise entre les deux arcs palatins. Elle contient en haut la tonsille palatine et forme en bas une fosse qui descend médialement jusqu'à la langue. Elle constitue avec la partie verticale du dos de la langue une gouttière limitée latéralement par le pli pharyngo-épiglottique et médialement par le pli glosso-épiglottique latéral. Cette gouttière, oblique en bas en arrière et médialement, prolonge le sillon gingivo-lingual.

– En avant, la partie orale du pharynx est limitée par la partie verticale ou pharyngienne du dos de la langue, en arrière du ***V*** lingual, dont la muqueuse est soulevée par les follicules de la tonsille linguale.

Le dos de la langue se continue sur la ligne médiane par la face antérieure de l'épiglotte, elle

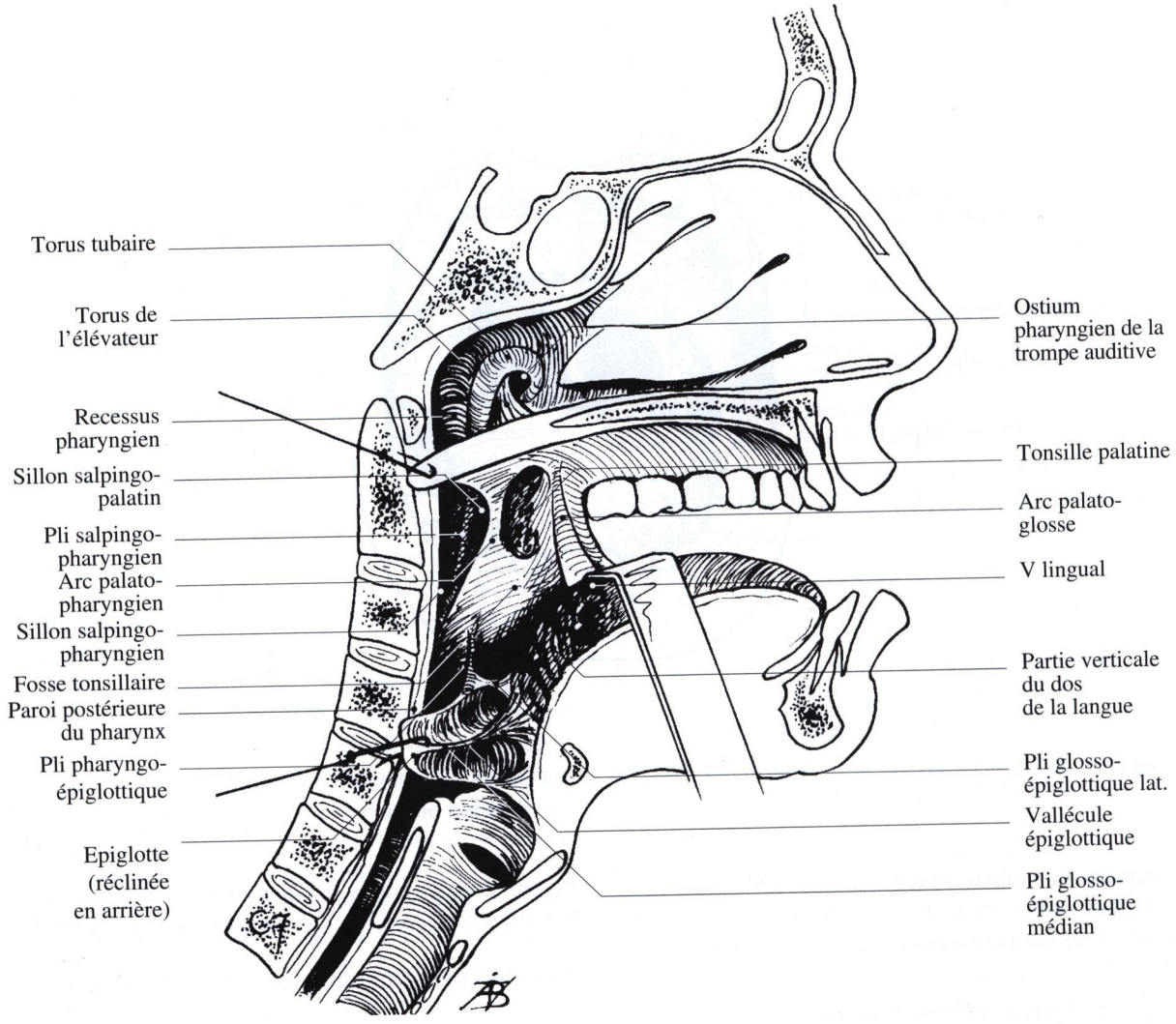

Fig. 25-10. Coupe sagittale de la tête. Le voile du palais et l'épiglotte sont érignés en arrière. La langue est écartée en bas

aussi verticale, dont elle est séparée par un sillon transversal croisé d'avant en arrière par trois plis glosso-épiglottiques, l'un médian, les deux autres latéraux. Ainsi sont formées les deux **vallécules épiglottiques** *(fossettes glosso-épiglottiques)*.

Lorsque le pli glosso-épiglottique latéral est peu marqué, la vallécule prolonge la partie la plus basse de la fosse tonsillaire.

– En arrière, la partie orale du pharynx est limitée par la paroi postérieure du pharynx avec de nombreux follicules clos. Elle répond à C3.

– En bas, il n'y a pas de limite précise avec la partie laryngée du pharynx. On parle de plan horizontal passant par le corps de l'os hyoïde et par le bord supérieur de l'épiglotte.

La partie laryngée du pharynx (figs. 25-7, 25-16, 25-17 et 25-18)

Elle s'étend du bord supérieur de l'épiglotte au bord inférieur du cartilage cricoïde. Elle répond en arrière aux corps de C4, C5 et C6 (fig. 25-3).

En avant, elle présente l'entrée du larynx et plus bas, la face postérieure du larynx.

L'entrée du larynx est limité par :

– en avant et en haut, les bords supérieur et latéraux de l'épiglotte prolongés de chaque côté par le pli ary-épiglottique, oblique en bas et en arrière, presque vertical jusqu'aux tubercules cunéiforme *(de Morgagni)* et corniculé *(de Santorini)* ;

– en arrière, l'incisure interaryténoïdienne.

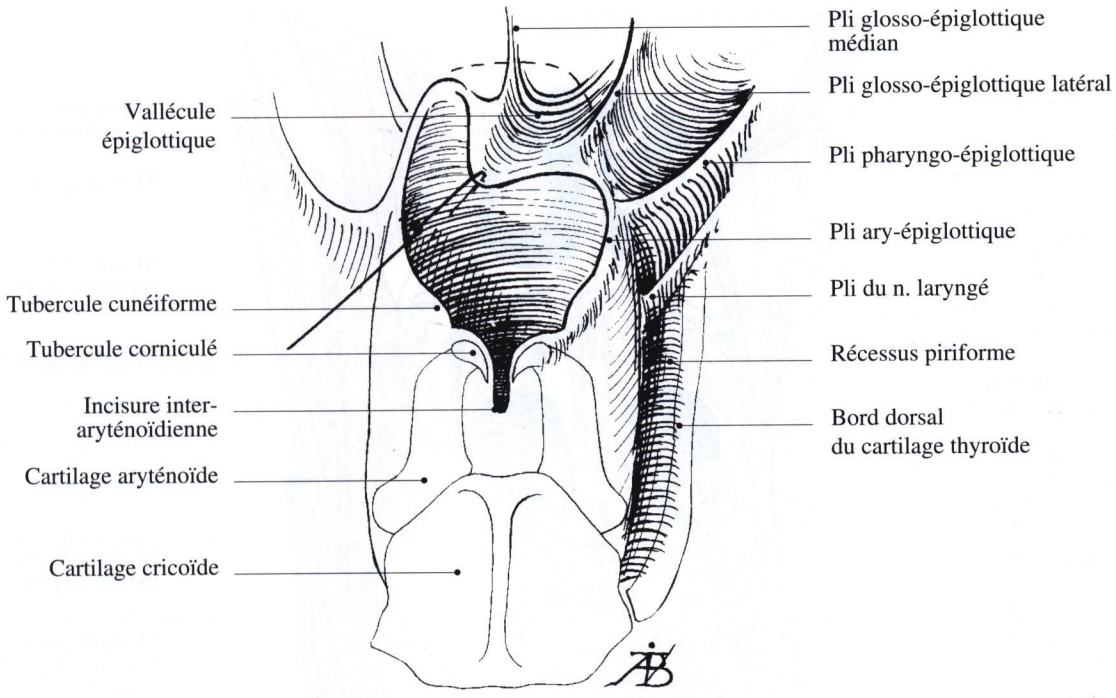

Fig. 25-11. L'orifice du larynx et la région des plis. La partie droite de l'épiglotte est érignée vers le bas

Sous l'entrée du larynx se trouve le relief cylindrique de la lame du cartilage cricoïde *(plaque cricoïdienne)* recouverte par les muscles crico-aryténoïdiens dorsaux [ou postérieurs].

De chaque côté, entre le bord postérieur vertical du cartilage thyroïde et la face postérieure du larynx se situent les deux **récessus piriformes** *(gouttières pharyngo-laryngées)*. Ils s'étendent en hauteur du pli pharyngo-épiglottique jusqu'au bord inférieur du cartilage cricoïde, c'est-à-dire jusqu'au niveau de la bouche œsophagienne.

Juste en dessous du pli pharyngo-épiglottique, le récessus piriforme est barré par un pli oblique en bas et médialement soulevé par la branche interne du nerf laryngé supérieur, le pli du nerf laryngé.

De chaque côté de la langue et du larynx, on trouve donc deux longues gouttières formées d'avant en arrière par le sillon gingivo-lingual, puis le fond de la fosse tonsillaire, et enfin le récessus piriforme. Ces deux gouttières se terminent dans l'œsophage.

Les vaisseaux et nerfs du pharynx

Les artères (fig. 27-18)

Elles proviennent des branches de l'artère carotide externe qui, à son origine, est au contact du muscle constricteur moyen du pharynx.

L'artère pharyngienne ascendante naît du versant postérieur de l'artère carotide externe au niveau de l'artère linguale et sous l'artère occipitale. Elle a 2 à 3 mm de diamètre et monte plaquée sur la paroi latérale du pharynx le long des muscles constricteurs du pharynx, moyen puis supérieur, en arrière du muscle stylo-pharyngien et médialement par rapport à l'artère carotide interne. Elle donne des rameaux pour le pharynx dont une branche pharyngienne inférieure. Elle se termine en pénétrant dans le crâne par le foramen jugulaire où elle prend le nom d'artère méningée postérieure.

L'artère palatine ascendante, branche de l'artère faciale, naît de la première courbe, convexe en haut, que décrit cette artère au contact du muscle constricteur supérieur du pharynx sur le même plan que la partie inférieure de la tonsille palatine. Elle monte verticalement en avant de l'artère pharyngienne ascendante le long du muscle constricteur supérieur du pharynx qui la sépare de la tonsille palatine. Elle se distribue à la paroi du pharynx et au voile du palais. Son rameau le plus important est le rameau tonsillaire.

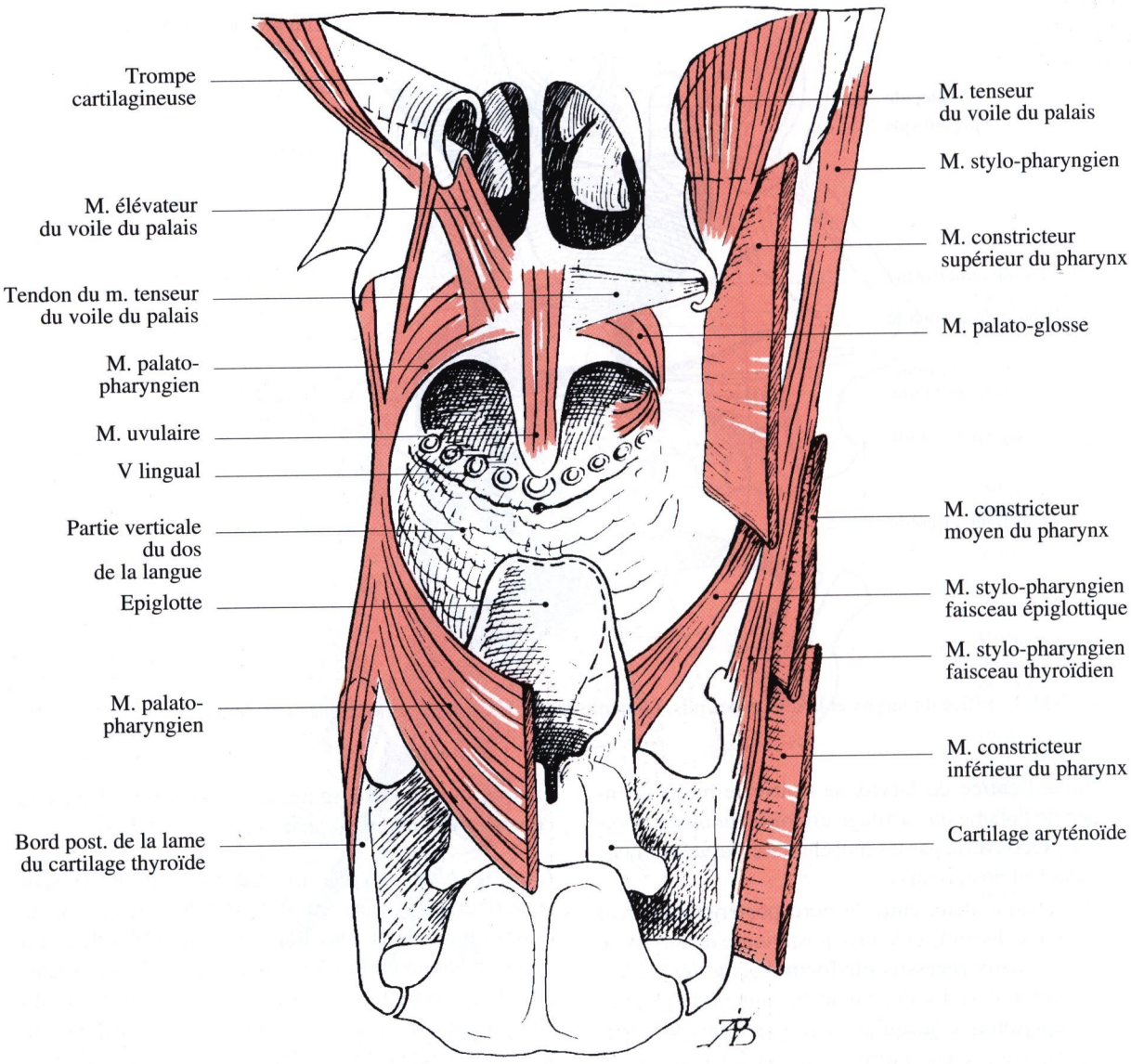

Fig. 25-12. Vue postérieure des muscles du voile du palais. Noter que le pli pharyngo-épiglottique soulevé par le muscle stylo-pharyngien n'est pas en continuité avec l'arc palato-pharyngien soulevé par le muscle homonyme

L'artère thyroïdienne supérieure donne un rameau pharyngien pour le muscle constricteur inférieur du pharynx

Les artères pharyngienne supérieure *(m. ptérygo-palatine)* et du canal ptérygoïdien *(a. vidienne)*, branches de l'artère maxillaire *(interne)* vascularisent le fornix *(voûte)* du pharynx.

Les veines

Il existe deux réseaux veineux, l'un profond sous-muqueux, l'autre superficiel sur la face périphérique du pharynx. Le réseau profond se draine dans le réseau superficiel qui se draine à son tour dans la veine jugulaire interne par l'intermédiaire des veines satellites des artères. On décrit notamment une veine pharyngienne qui se jette dans le tronc veineux thyro-linguo-facial.

Les lymphatiques
(voir chap. 32, figs. 32-4, 32-6 et 32-8)

– Le courant supérieur né de la partie nasale du pharynx, rejoint les lymphonœuds rétro-pharyngiens médians et latéraux ;

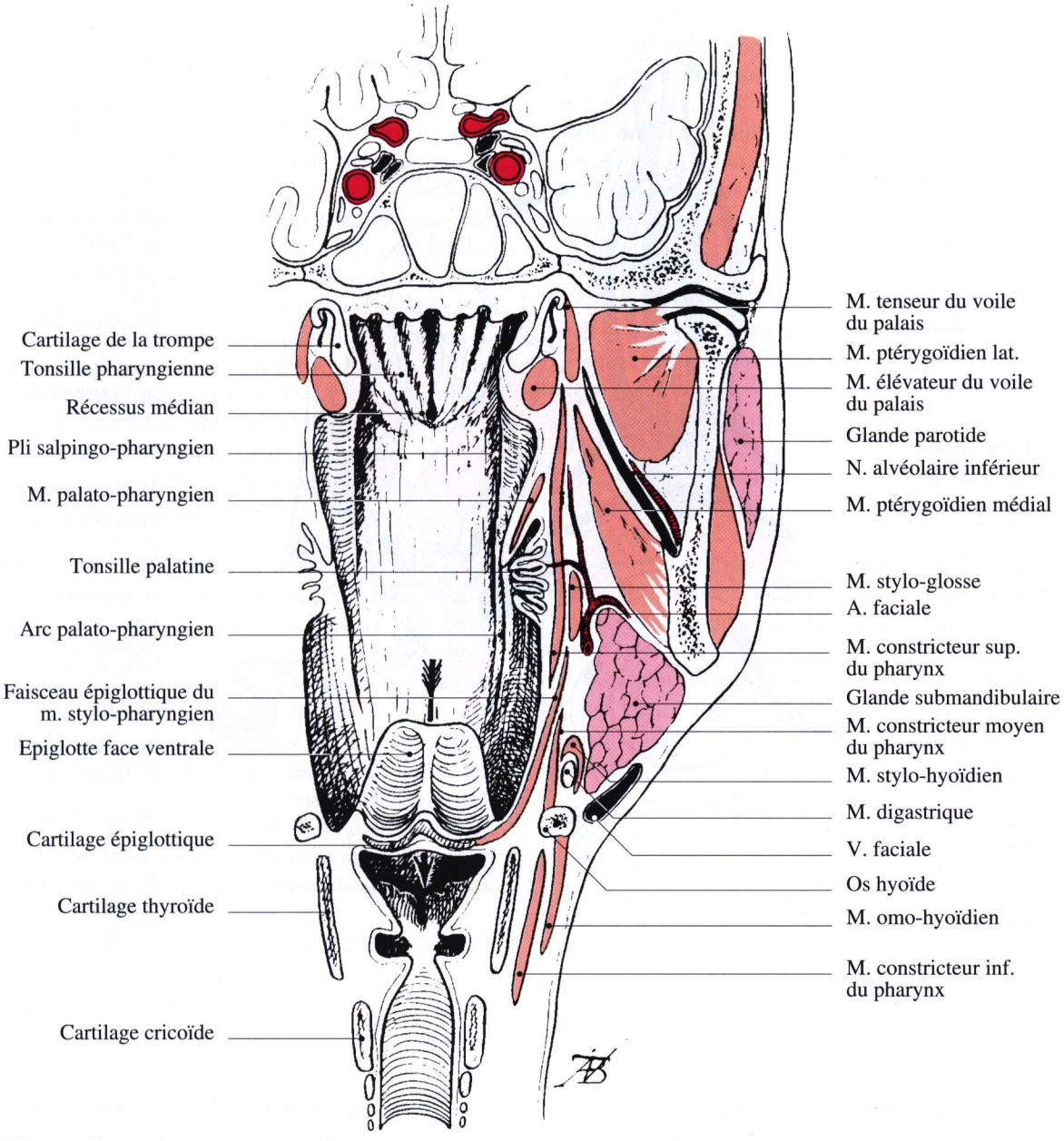

Fig. 25-13. Coupe frontale du pharynx. Vue antérieure de la paroi postérieure

– les courants moyen et inférieur nés des parties orale et laryngée du pharynx se drainent dans la chaîne lymphonodale jugulaire interne.

Les nerfs (voir chap. 33)

Le pharynx possède une musculature striée volontaire commandée par les nerfs glosso-pharyngien et vague (l'origine réelle des fibres motrices se fait dans le noyau ambigu) et une muqueuse sécrétante commandée par les fibres sympathiques issues du ganglion cervical supérieur et para-sympathiques véhiculées par le nerf vague (voir ces nerfs).

Les rameaux nés du IX, du X et du ganglion sympathique cervical crânial [ou supérieur] s'anastomosent sur la paroi latérale du pharynx *(plexus pharyngien de Haller).*

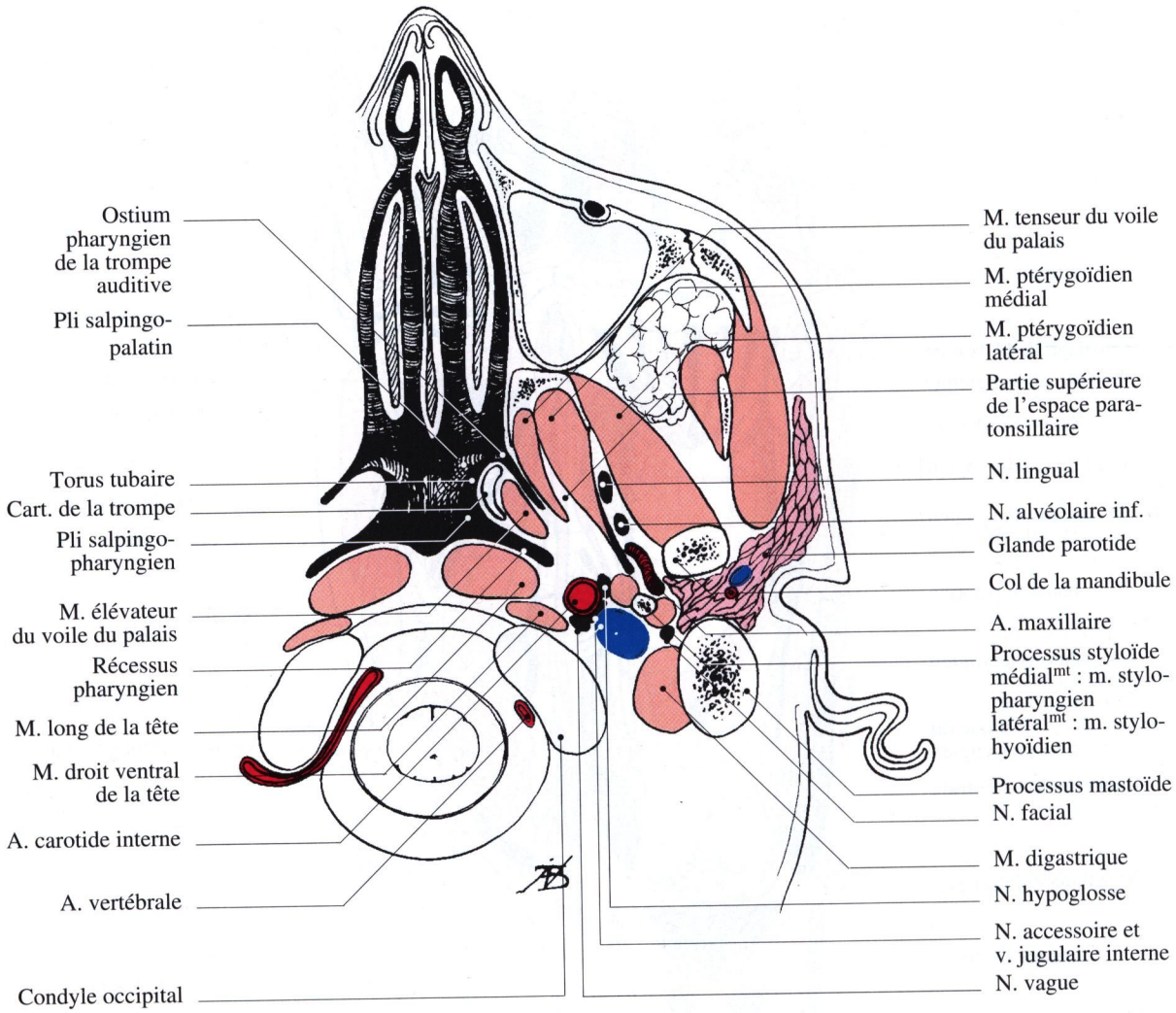

Fig. 25-14. Coupe axiale de la tête passant par la partie nasale du pharynx

Les formations intra-pharyngiennes
(trompe auditive, voile du palais, tonsille)

La trompe auditive *(tr. d'Eustache)*

Description – Constitution
(figs. 19-10, 25-4, 25-13, 25-14)
(voir aussi chap. 19)

La trompe auditive est un conduit de 4 cm de longueur qui s'étend du pharynx à la caisse tympan [cavum tympanique]. Elle fait partie de l'oreille moyenne. Elle ne s'ouvre qu'au moment de la déglutition ou lorsque l'on baille, permettant ainsi d'équilibrer la pression régnant dans la caisse du tympan avec la pression extérieure (atmosphérique ou de pressurisation).

La trompe présente deux parties ; l'une latérale, osseuse, s'ouvre dans la paroi antérieure de la caisse du tympan ; l'autre médiale, fibro-cartilagineuse, de 25 mm de long, oblique en bas, en avant et médialement. C'est cette dernière partie qui est comprise dans (et forme) la paroi latérale de la partie nasale du pharynx, entre le bord supérieur du muscle constricteur supérieur du pharynx et la base du crâne à laquelle elle est étroitement attachée.

La cavité de cette partie fibro-cartilagineuse est étroite, et son diamètre augmente dans le sens latéro-médial (de 2 à 8 mm) ; elle est tapissée par un épithélium cilié de type respiratoire.

Dans l'ensemble le cartilage de la trompe auditive a la forme d'une gouttière horizontale oblique en

avant et médialement. Sa concavité regarde en avant et latéralement.

Ce cartilage comprend une **lame médiale** qui forme toute la paroi postéro-médiale de la trompe. Le bord supérieur de cette lame se recourbe vers l'avant en crochet formant la **lame latérale**, réduite, qui constitue la partie supérieure de la paroi antéro-latérale. La plus grande partie de cette dernière est formée par la lame membranacée *(l. fibreuse)* tendue d'un bord à l'autre de la gouttière cartilagineuse.

Le bord médial de la lame médiale du cartilage fait saillie dans la partie nasale du pharynx et soulève un repli de muqueuse concave en avant : **le torus tubaire** *(pavillon de la trompe)*. Ce bord s'appuie par ses deux extrémités supérieure et inférieure contre l'échancrure de la lame médiale du processus ptérygoïde.

Le bord supérieur de la lame membranacée est épais (crochet) et longe la base du crâne où il occupe une large gouttière osseuse, oblique en avant et médialement, le sillon de la trompe auditive *(gouttière tubaire)*. Le versant dorso-médial de cette gouttière appartient à la face antéro-inférieure du rocher, le versant antéro-latéral est creusé le long du bord médial de la grande aile de l'os sphénoïde juste en arrière du foramen ovale. Le fond est sillonné par la fissure sphéno-pétreuse comblée par du tissu fibreux dense qui s'accole à la trompe auditive et la fixe à la base du crâne. Ce tissu fibreux ferme médialement le trou déchiré *(trou déchiré antérieur)* entre la grande aile de l'os sphénoïde en avant, l'apex du rocher latéralement, le clivus médialement. L'artère carotide interne est juste au-dessus (fig. 25-4).

La trompe fibro-cartilagineuse atteint en avant la lame médiale du processus ptérygoïde. Elle s'appuie contre son bord dorsal où elle marque une échancrure tubaire.

Appareil musculaire de la trompe

Deux muscles entourent la trompe et constituent aussi en partie le voile du palais.

Le muscle tenseur du voile du palais
(m. péristaphylin externe)
(figs. 19-10, 25-4, 25-12 et 25-13)

Il naît dans la fosse scaphoïde située dans la fosse ptérygoïdienne médialement par rapport au muscle ptérygoïdien médial, et en arrière de cette fossette sur la lèvre ventrale du sillon de la trompe auditive jusqu'à l'épine de l'os sphénoïde. Il s'insère également sur la face antéro-latérale, fibreuse, de la trompe auditive et sur le crochet de la lame cartilagineuse.

De cette origine assez longue, le muscle, dans l'ensemble vertical, concentre ses fibres en un tendon qui va se réfléchir à angle droit sur l'hamulus [ou crochet] ptérygoïdien. Il s'épanouit alors en un éventail fibreux horizontal qui constitue l'aponévrose palatine, la charpente fibreuse du voile du palais. Il est innervé par le nerf du muscle tenseur du voile du palais, rameau du nerf mandibulaire.

Le muscle élévateur du voile du palais
(m. péristaphylin interne) (figs. 19-10, 25-12 et 25-13)

Il naît de la lèvre dorsale du sillon de la trompe auditive (*gouttière tubaire*), donc dorsalement par rapport à la trompe. Ce muscle fusiforme va progressivement contourner la trompe pour se placer sous elle et soulever son plancher fibreux. Arrivées à l'ostium pharyngien de la trompe, les fibres musculaires s'inclinent en bas, en arrière et médialement. Elles soulèvent ainsi un repli muqueux. En même temps, le muscle forme un arc concave en arrière qui s'appuie sur le cartilage tubaire. Il se termine en éventail sur la face dorsale de l'aponévrose palatine. Il est innervé macroscopiquement par un nerf palatin accessoire *(n. palatin postérieur)*, rameau du nerf ptérygo-palatin *(n. sphéno-palatin)* qui vient du nerf maxillaire (V2). Les fibres proviennent en réalité du nerf vague par le jeu de plusieurs anastomoses (voir innervation motrice du voile).

Rapport des fascias du pharynx avec les muscles de la trompe auditive

Au bord supérieur du muscle constricteur supérieur du pharynx, le fascia pharyngo-basilaire s'unit au fascia péri-pharyngien pour former le fascia salpingo-pharyngien qui monte jusqu'au plancher fibreux de la trompe. Il envoie un prolongement latéral qui enveloppe le muscle tenseur du voile du palais et un prolongement médial qui enveloppe le muscle élévateur du voile du palais.

Action des muscles de la trompe auditive

La contraction du muscle tenseur du voile du palais porte en bas et latéralement la paroi antéro-latérale fibreuse de la trompe sur laquelle il s'insère et la sépare de la paroi postéro-médiale ; elle dilate donc la trompe. La contraction du muscle élévateur du voile du palais soulève le plancher fibreux tubaire et repousse en arrière le bord inférieur du cartilage : elle ouvre donc le pavillon. Le muscle est en effet concave en arrière et s'appuie sur le bord inférieur du cartilage. L'action de ces deux muscles sur le voile du palais est étudiée plus loin.

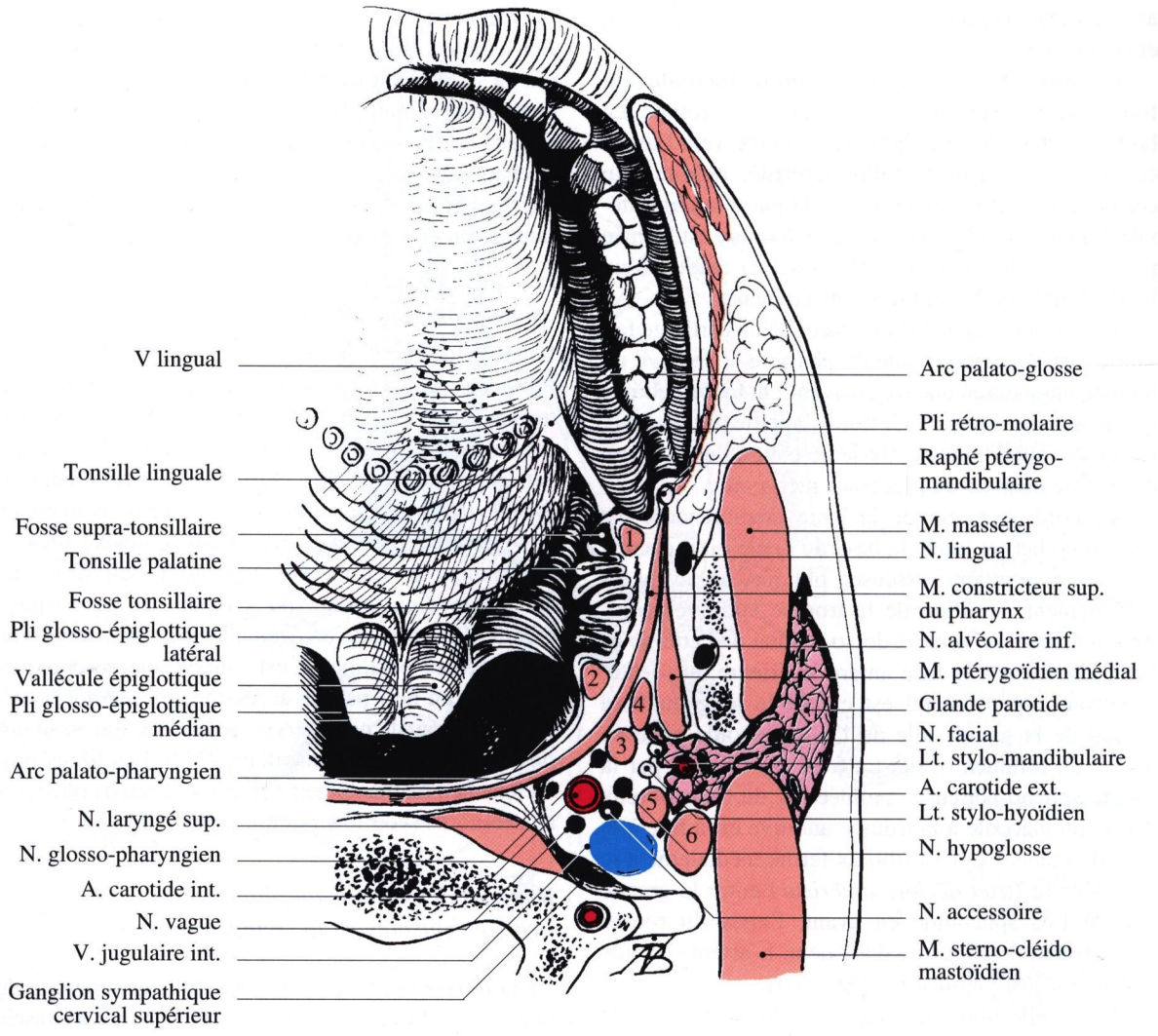

Fig. 25-15. Coupe axiale de la tête passant entre les arcades dentaires (vue supérieure du segment inférieur de la coupe). **1** m. palato-glosse ; **2** m. palato-pharyngien ; **3** m. stylo-pharyngien ; **4** m. stylo-glosse ; **5** m. stylo-hyoïdien ; **6** ventre postérieur du m. digastrique

Vaisseaux du segment fibro-cartilagineux de la trompe

Les artères. La trompe est vascularisée par l'artère pharyngienne ascendante provenant de l'artère carotide externe, l'artère du canal ptérygoïdien *(a. vidienne)* et l'artère pharyngienne supérieure *(a. ptérygo-palatine)* provenant de l'artère maxillaire *(a. maxillaire interne).*

Les veines gagnent le plexus ptérygoïdien puis la veine jugulaire interne.

Les lymphatiques communs avec ceux du tympan et du méat acoustique externe [conduit auditif externe] se distribuent aux lymphonœuds rétro-pharyngiens, parotidiens et jugulaires internes.

Le voile du palais

Sa forme a été étudiée avec la configuration interne du pharynx. Il se compose d'une lame fibreuse sur laquelle s'insèrent un muscle médian impair et, de chaque côté, quatre muscles pairs. L'ensemble est recouvert d'une muqueuse de type oral en avant, de type respiratoire en arrière. La lame fibreuse *(aponévrose palatine)* est constituée par le tendon en éventail

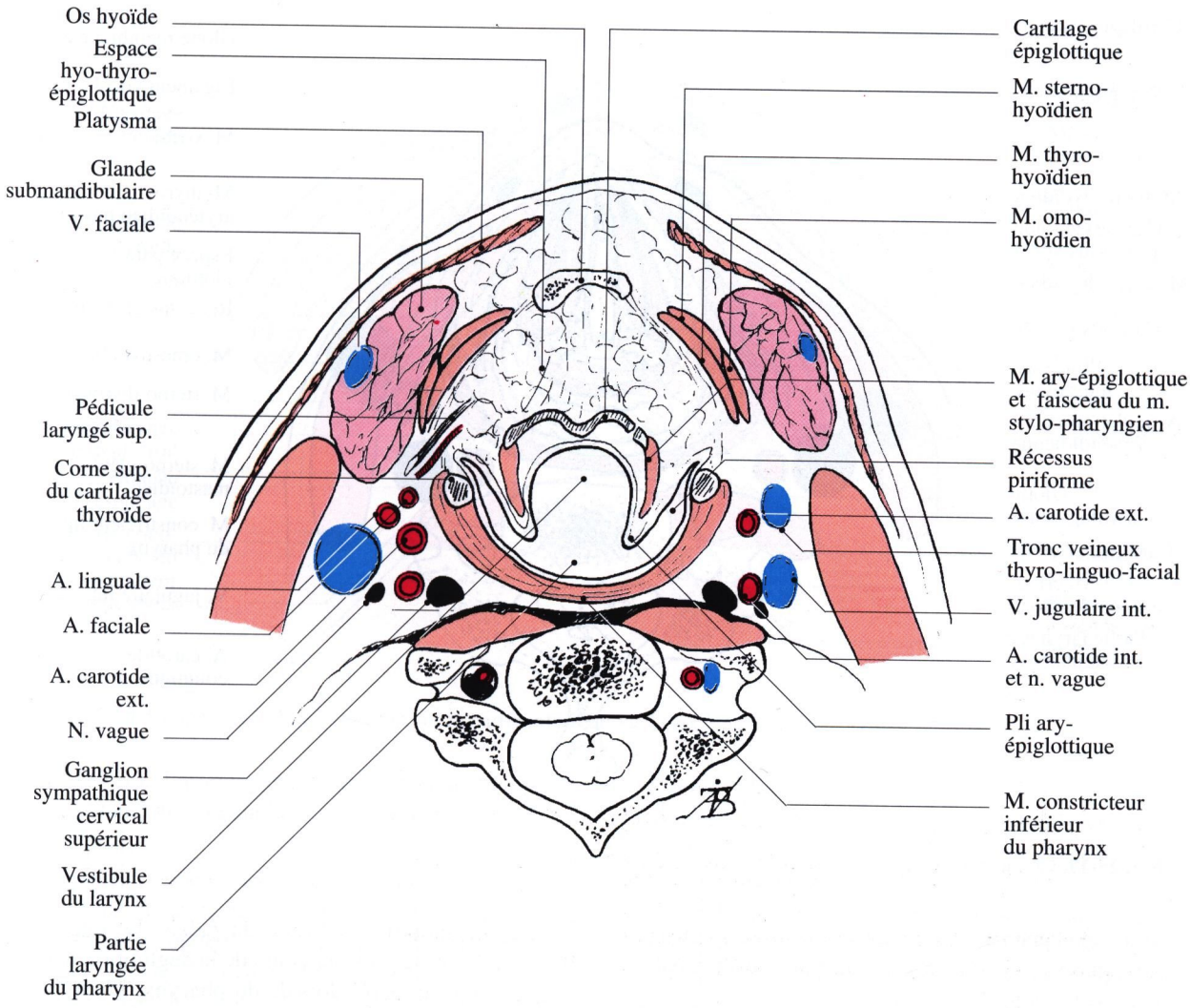

Fig. 25-16. Coupe axiale du cou passant par la partie supérieure de la quatrième vertèbre cervicale

du muscle tenseur du voile du palais *(péristaphylin externe)*. Elle n'occupe que la moitié ventrale du voile et se fixe en avant sur le bord dorsal du palais dur (lames horizontales des os palatins).

Les muscles du voile (fig. 25-12)

Les deux muscles tenseur du voile et élévateur du voile du palais ont été étudiés avec la trompe auditive

Le muscle palato-pharyngien

Entièrement situé à l'intérieur du pharynx, il se place en effet contre la face interne des muscles constricteurs. Ce muscle, concentré à sa partie moyenne où il soulève l'arc muqueux palato-pharyngien *(pilier postérieur du voile du palais)*, se dissocie en éventail à ses deux extrémités :

– Son origine principale se fait sur toute la longueur de la ligne médiane, à la face dorsale de l'aponévrose palatine. Deux faisceaux accessoires viennent de l'hamulus ptérygoïdien et du bord inférieur du cartilage tubaire.

– Les fibres se concentrent en une mince colonne charnue, oblique en bas, en arrière et latéralement qui soulève l'arc palato-pharyngien et atteint la face dorsale du pharynx.

– Les fibres musculaires se dispersent en éventail où l'on peut discerner deux faisceaux : l'un se termine sur les bords supérieur et dorsal du cartilage thyroïde *(faisceau thyroïdien)*, l'autre très étalé en hauteur

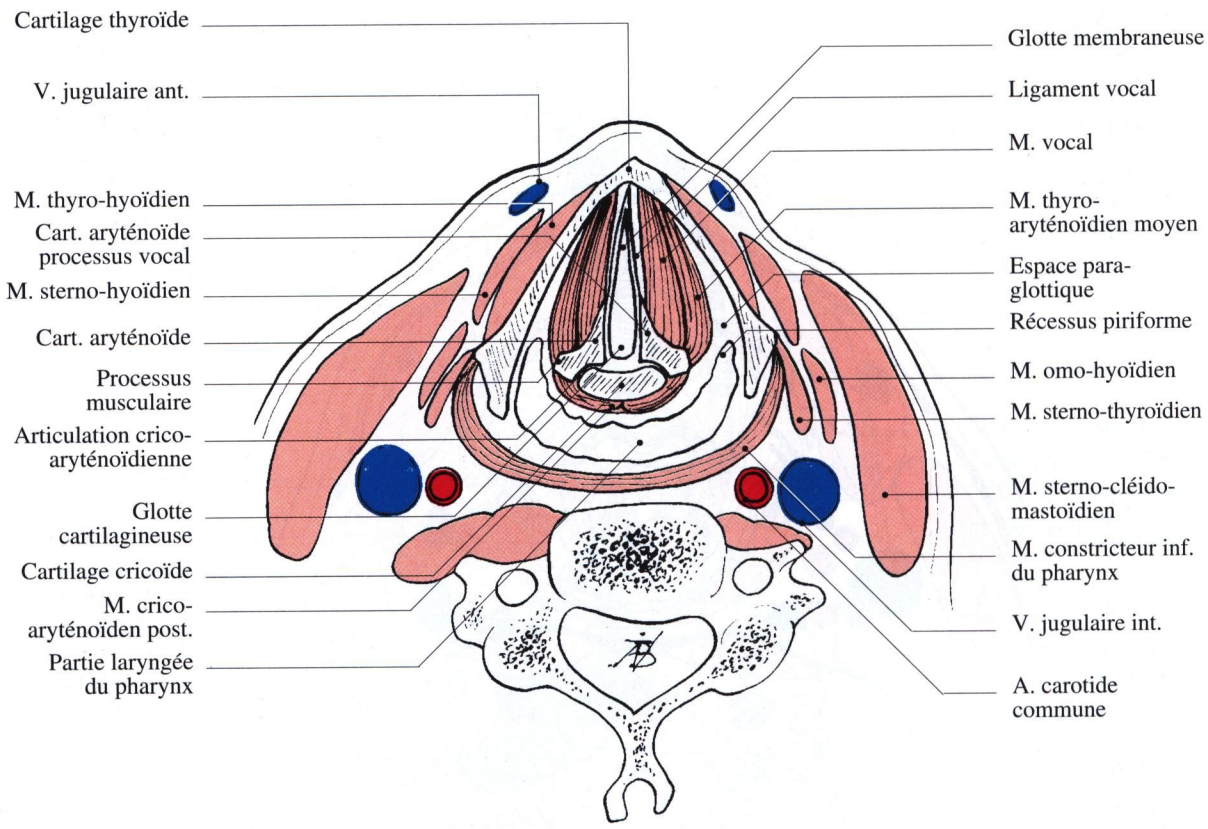

Fig. 25-17. Coupe axiale du cou passant par le disque C4-C5

forme une lame très mince qui suit le muscle constricteur inférieur du pharynx et s'unit au muscle controlatéral *(faisceau pharyngien)*.

Le muscle palato-glosse (m. glosso-staphylin) naît de la face inférieure de l'aponévrose palatine par un petit éventail tendineux. Les fibres se concentrent en un mince cordon oblique en bas, en avant et latéralement qui soulève un repli muqueux ou arc palato-glosse *(pilier antérieur du voile)* (fig. 6-6).

Parvenues au bord latéral de la langue, elle se recourbent en bas, en avant et médialement vers le septum lingual où elles se terminent.

Le muscle uvulaire (m. azygos de la luette) est situé tout entier dans l'épaisseur du voile du palais. Il naît de l'épine nasale postérieure et de la face dorsale de l'aponévrose palatine. Il se dirige dorsalement et se termine sur la face profonde de la muqueuse de l'uvule.

Fonctions des muscles du voile du palais

Le muscle tenseur du voile du palais met en tension l'aponévrose palatine et permet alors aux autres muscles de mobiliser le voile du palais. Le muscle élévateur élève le voile au cours de la déglutition et le plaque contre la paroi dorsale du pharynx. L'ostium intra-pharyngien *(isthme pharyngo-nasal)* est ainsi fermé. Les muscles tenseur et élévateur du voile du palais ouvrent en même temps l'ostium pharyngien de la trompe. Les muscles palato-pharyngien et palato-glosse sont dits abaisseurs du voile et jouent un rôle dans la phonation. Le muscle palato-pharyngien élève également le larynx par son insertion thyroïdienne et ouvre la trompe auditive par son insertion tubaire.

Vaisseaux et nerfs du voile du palais

Les artères

L'artère linguale donne l'artère dorsale de la langue destinée au muscle palato-glosse.

L'artère faciale vascularise le voile du palais par l'intermédiaire de l'artère palatine ascendante.

L'artère maxillaire *(interne)* donne dans la fosse ptérygo-palatine *(arrière-fond de la fosse ptérygo-*

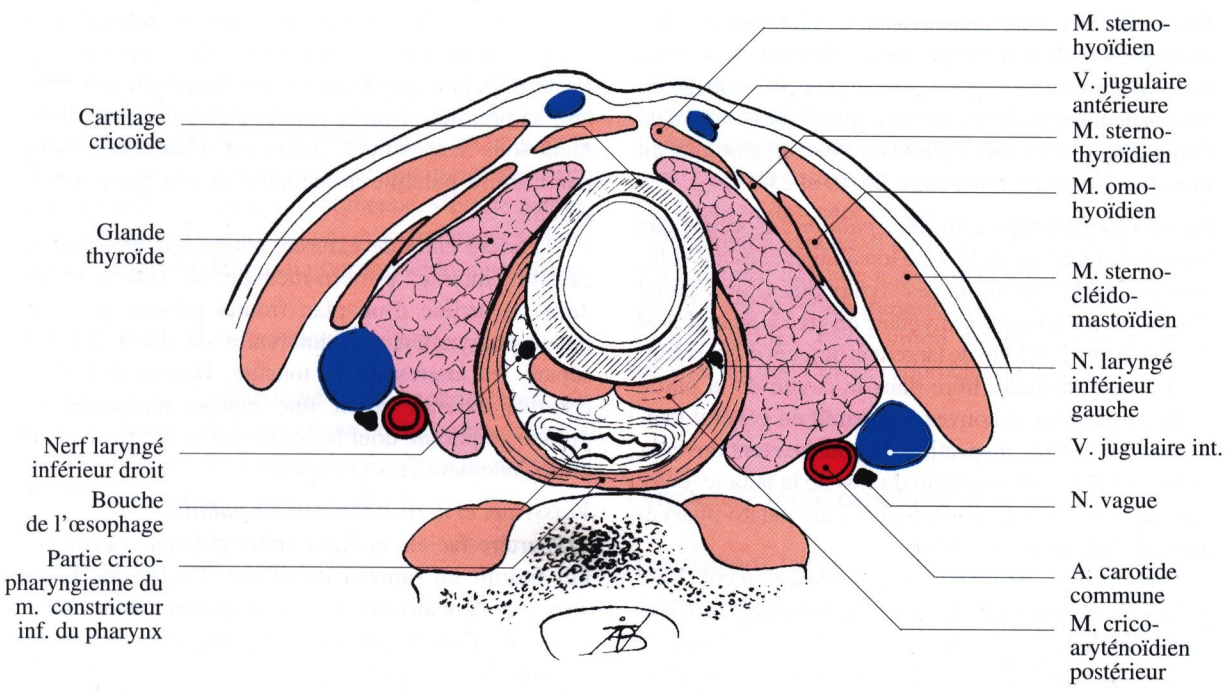

Fig. 25-18. Coupe axiale du cou passant par la partie inférieure de la sixième vertèbre cervicale

maxillaire), l'artère palatine descendante qui passe par le canal grand palatin *(c. palatin postérieur).*

Les veines

Le plexus veineux sous-muqueux dorsal rejoint les veines de la cavité nasale et par leur intermédiaire les plexus ptérygoïdiens et la veine jugulaire interne.

Le plexus veineux sous-muqueux antérieur se déverse dans les veines de la langue et la veine jugulaire interne.

Les lymphatiques

Les lymphatiques de la face dorsale se drainent dans les lymphonœuds rétropharyngiens (voir chap. 32).

Ceux de la face antérieure se destinent aux lymphonœuds de la chaîne jugulaire interne.

Les nerfs

– *L'innervation sensitive*

Elle est assurée par le nerf maxillaire, deuxième branche du nerf trijumeau (V_2). Les nerfs ptérygo-palatins *(n. sphéno-palatin)*, branches du nerf maxillaire donnent les nerfs grand palatin *(n. palatin antérieur)*, petit palatin *(n. palatin moyen)* et palatin *(n. palatin postérieur)*.

Le nerf grand palatin descend dans le canal palatin postérieur. Les nerfs petit palatin et palatin accessoire descendent en arrière du précédent dans les canaux palatins accessoires. L'arc muqueux palato-glosse, innervé par le nerf glosso-pharyngien (plexus tonsillaire), est à l'origine du réflexe nauséeux.

– *L'innervation motrice*

Le muscle tenseur du voile du palais est innervé par le nerf du muscle tenseur du voile, rameau du nerf mandibulaire, troisième branche du nerf trijumeau (V3).

Tous les autres muscles du voile sont commandés en apparence par le nerf maxillaire selon la chaîne nerf maxillaire → nerfs ptérygo-palatins → nerf petit palatin.

En fait, l'origine réelle de la motricité du voile est le nerf vague, déjà moteur des muscles constricteurs moyen et inférieur du pharynx et moteur du larynx. Les fibres empruntent le nerf facial selon le circuit suivant : nerf vague → rameau auriculaire → nerf facial → nerf grand pétreux *(superficiel)* → nerf du canal ptérygoïdien *(n. vidien)* → ganglion ptérygo-palatin *(sphéno-palatin)* → nerfs ptérygo-palatins → nerf grand palatin. Le noyau moteur du voile est le noyau ambigu situé dans la moelle allongée *(bulbe rachidien).*

La fosse tonsillaire, la tonsille palatine, les formations lymphoïdes du pharynx

La fosse tonsillaire est une vaste dépression ovalaire à grand axe vertical située en haut dans l'écartement des deux arcs palatins et en bas entre la face latérale de la racine de la langue et le pli pharyngo-épiglottique.

Elle mesure 4 cm de haut environ. Le pli pharyngo-épiglottique naît de la paroi latérale du pharynx en dessous et en avant de l'arc palato-pharyngien. Il se dirige en bas, en avant et médialement et rejoint le bord latéral de l'épiglotte. Il est soulevé par le faisceau épiglottique du muscle stylo-pharyngien (figs. 25-10 et 25-15).

La tonsille palatine (amygdale palatine) n'occupe que la moitié supérieure de la fosse tonsillaire. C'est un volumineux amas de follicules lymphoïdes qui prend l'aspect d'une amande (amygdale en grec = amande) de 2 cm de haut, de 1,5 cm de largeur et de 1 cm d'épaisseur.

La face médiale, libre dans la cavité de la partie orale du pharynx et convexe, apparaît en général facilement à la simple inspection, la bouche étant ouverte, au besoin après abaissement du dos de la langue, entre l'arc palato-glosse latéralement et l'arc palato-pharyngien médialement (fig. 25-9).

La tonsille ne déborde pas médialement l'arc palato-pharyngien. Elle présente de nombreux orifices s'ouvrant dans des diverticules ou cryptes tonsillaires.

La face latérale ou adhérente est revêtue d'un épaississement de tissu conjonctif appelé coque tonsillaire, distincte du fascia pharyngo-basilaire situé médialement par rapport aux muscles constricteurs du pharynx. Une mince couche de tissu conjonctif lâche sépare la coque du fascia, si bien que normalement le clivage de la tonsille est facile. Mais ce plan celluleux est traversé par les vaisseaux et nerfs tonsillaires. A l'état pathologique il subit volontiers une transformation fibreuse qui crée des adhérences avec la paroi pharyngée et complique la tonsillectomie.

La coque donne naissance à quelques fibres musculaires inconstantes. Elle reçoit des fibres du muscle stylo-pharyngien (faisceau tonsillaire).

Le pôle supérieur de la tonsille n'atteint pas l'angle supérieur de la fosse tonsillaire et une fosse supra-tonsillaire est ainsi limitée. Elle dérive de la deuxième fente branchiale. Cette fosse est fermée en avant par un repli de la muqueuse appelé pli triangulaire (fig. 25-15). Son bord antérieur se confond avec l'arc palato-glosse, le bord postérieur est libre et la base unit la tonsille à la racine de la langue. La paroi de cette fosse supra-tonsillaire est tapissée de follicules clos *(sinus de Tourtual)*.

Le pôle inférieur de la tonsille est à 2 cm au dessus du pli glosso-épiglottique latéral, partie la plus déclive de la fosse. Toute la partie de la fosse située sous la tonsille est tapissée de follicules clos.

Rapports extra-pharyngés de la tonsille palatine (fig. 25-15)

La tonsille palatine est recouverte par le faisceau inférieur du muscle constricteur supérieur du pharynx (partie glosso-pharyngienne) et répond à la région tonsillaire. Le rapport le plus important est l'artère faciale qui décrit contre le muscle constricteur sa première courbe convexe en haut immédiatement sous la tonsille. L'artère est reliée à la tonsille par l'artère palatine ascendante et son rameau tonsillaire.

L'artère carotide externe, antéro-latérale, l'artère carotide interne, postéro-médiale, se situent toutes deux en arrière d'un plan frontal passant par l'arc palato-pharyngien. Un intervalle de 15 à 20 mm sépare les artères de la tonsille. Rarement l'artère carotide externe décrit une courbe pharyngée de grande amplitude dont la convexité se dirige en avant et médialement vers la tonsille.

Vaisseaux et nerfs de la tonsille palatine

– L'artère faciale donne l'artère palatine ascendante qui fournit un rameau tonsillaire. La tonsille reçoit aussi des rameaux nés de l'artère pharyngienne ascendante, de l'artère dorsale de la langue et de l'artère palatine descendante.
– Les veines appartiennent au plexus sous-muqueux du pharynx.
– Les lymphatiques gagnent la chaîne jugulaire interne.
– Les nerfs viennent du nerf glosso-pharyngien qui forme le plexus tonsillaire.

Les formations lymphoïdes du pharynx

Les parties nasale et orale du pharynx se caractérisent par une richesse particulière en éléments lymphoïdes, follicules clos contenus dans la muqueuse : tonsille pharyngienne au niveau du fornix du pharynx, tonsille tubaire au niveau de l'ostium pharyngien de la trompe auditive, tonsille palatine entre les deux arcs du voile et enfin tonsille linguale sur la partie verticale de la face dorsale de la langue. L'ensemble forme un anneau lymphoïde *(anneau de Waldeyer)*.

Malformations congénitales du pharynx

Sinus branchial (sinus cervical latéral)

Le sinus branchial résulte d'un défaut d'oblitération de la deuxième fente ecto-branchiale. Il s'ouvre le long du bord antérieur du muscle sterno-cléido-mastoïdien (sinus branchial externe). La persistance de la deuxième poche ento-branchiale (sinus branchial interne) siège dans la fosse tonsillaire.

Fistule branchiale

C'est un conduit qui fait communiquer le pharynx avec l'extérieur. Elle résulte de la persistance et de la communication de la deuxième fente ecto-branchiale et la deuxième poche ento-branchiale. Le trajet fistuleux passe dans le bifurcation carotidienne, s'ouvre médialement dans la fosse tonsillaire et latéralement le long du bord antérieur du muscle sterno-cléido-mastoïdien.

Kyste branchial ou cervical latéral

Des vestiges de la deuxième fente ectobranchiale, du sinus cervical ou de la deuxième poche entobranchiale peuvent persister et former des kystes situés le plus souvent sous l'angle de la mandibule.

Vestige branchial

Ces vestiges sont des reliquats cartilagineux ou osseux des cartilages des arcs branchiaux, situés sous la peau en regard du tiers inférieur du muscle sterno-cléido-mastoïdien.

L'œsophage cervical

Anatomie descriptive

Il naît au niveau du bord inférieur du cartilage cricoïde (disque C6-C7) où il fait suite au pharynx. Il se continue par l'œsophage thoracique au niveau tout à fait théorique de l'orifice crânial du thorax. La jonction pharyngo-œsophagienne a été étudiée avec le muscle constricteur inférieur du pharynx. L'œsophage cervical, très court, est l'organe le plus profond du cou. Il épouse la convexité ventrale de la colonne cervico-thoracique recouverte par les muscles longs du cou. Il n'en est séparé que par du tissu cellulo-graisseux lâche, facilement clivable qui se continue directement avec celui du médiastin postérieur.

Dans sa descente verticale, l'œsophage s'infléchit légèrement à gauche. Il est en rapport en avant avec la trachée qu'il déborde à gauche et à laquelle il est uni par des tractus fibro-musculaires avasculaires et aisément clivables. Cette union est cependant d'autant plus serrée que l'on se rapproche du larynx.

Anatomie topographique (fig. 23-1)

Les rapports latéraux intéressent les éléments principaux de l'abord chirurgical cervical de l'œsophage.

Le paquet vasculo-nerveux principal du cou (artère carotide commune, veine jugulaire interne et nerf vague dans l'angle postérieur que forment les deux vaisseaux) monte vertical latéralement et un peu en avant de l'œsophage. Les lobes latéraux de la glande thyroïde viennent en arrière au contact de l'œsophage, surtout à gauche où la glande peut recouvrir son bord gauche. L'artère thyroïdienne inférieure, dans sa partie terminale, longe le bord de l'œsophage. A gauche, le nerf laryngé récurrent est profond, vertical, dans l'angle trachéo-oesophagien. Il est étroitement engainé dans le tissu celluleux latéro-trachéal. Le nerf laryngé récurrent droit est plus à distance du bord droit de l'œsophage. Il est oblique en haut et médialement depuis l'artère subclavière droite en dessous de laquelle il s'est glissé jusqu'au bord inférieur du muscle constricteur inférieur du pharynx. Les deux nerfs laryngés inférieurs *(portion ascendante des nerfs récurrents)* pénètrent dans le larynx sous le bord inférieur du muscle constricteur inférieur du pharynx (voir chap. 27).

Chapitre 26

Le nerf glosso-pharyngien

D Bastian

Le nerf glosso-pharyngien forme avec son homologue controlatéral la neuvième paire des nerfs crâniens (IX). C'est le nerf des dérivés du troisième arc branchial ; à ce titre, il est formé de fibres nerveuses véhiculant cinq fonctions naissant ou se terminant dans trois noyaux de la moelle allongée :

– la motricité volontaire des muscles constricteur supérieur du pharynx, stylo-pharyngien et stylo-glosse (noyau ambigu).

– la sensibilité générale de la muqueuse de la partie verticale du dos de la langue, du voile du palais et de ses arcs, de la tonsille palatine, de la trompe auditive et de la caisse du tympan (noyau solitaire).

– la gustation née des papilles circumvallées du V lingual et de la partie verticale de la face dorsale de la langue (noyau solitaire).

– la commande réflexe de la secrétion salivaire de la glande parotide (noyau salivaire inférieur).

– les afférences viscérales générales nées dans le sinus carotidien et qui entrent en jeu dans la régulation nerveuse de la pression artérielle (noyau solitaire).

Les corps des neurones sensitifs, gustatifs et viscéraux afférents se trouvent dans les deux ganglions supérieur et inférieur du nerf.

Origine réelle (fig. 4-1 a)

L'origine réelle du nerf glosso-pharyngien, c'est-à-dire les corps des neurones efférents et la terminaison des neurones afférents, est constituée par trois noyaux situés dans le plancher du quatrième ventricule.

– ***Le noyau ambigu*** est situé à la partie basse de la colonne des noyaux des nerfs crâniens assurant l'innervation motrice des muscles dérivés du mésoblaste des arcs viscéro-branchiaux, au niveau de la moelle allongée *(bulbe rachidien).*

– ***Le noyau solitaire*** est situé dans la colonne des afférences viscérales, au même niveau que le noyau ambigu, remontant un peu plus haut que lui.

– ***Le noyau salivaire inférieur*** est situé dans la colonne de la motricité viscérale qui contient tous les centres parasympathiques crâniens, en regard de la partie supérieure de la moelle allongée (voir T. IV, Neuro-anatomie, chap. 15).

Origine apparente (fig. 4-2)

L'origine apparente, ou émergence du nerf à la surface de la moelle allongée, se fait par cinq ou six filets ou radicelles dans la partie crâniale du sillon latéral dorsal. Ces radicelles sont situées au-dessus de celles des nerfs vague et accessoire (racines crâniales) et ne se trouvent réunies en un cordon nerveux individualisé qu'à partir de la traversée durale au niveau du foramen jugulaire.

Anatomie descriptive

Comme tous les nerfs crâniens, le nerf glosso-pharyngien a un trajet que l'on peut décomposer en trois seg-

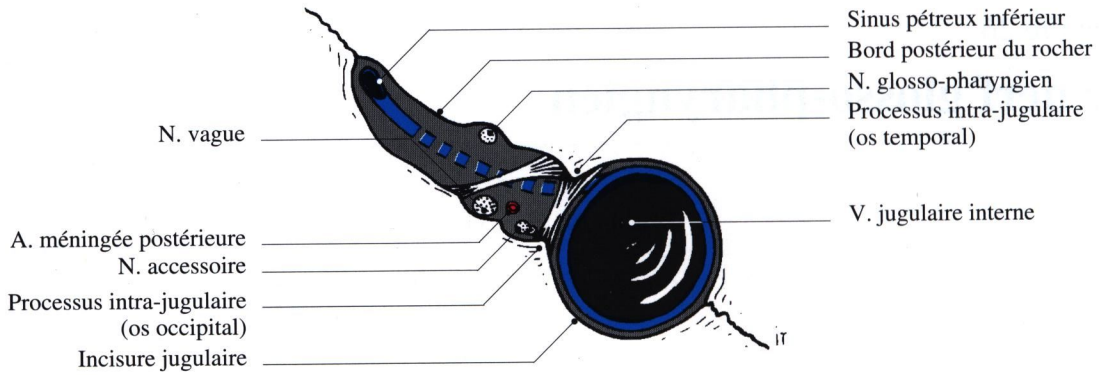

Fig. 26-1. Le foramen jugulaire droit. Vue semi-schématique endocrânienne

ments, à savoir : dans la cavité du crâne, au niveau de la traversée de la base du crâne et enfin sous la base du crâne.

Trajet intra-crânien

Les radicelles sont situées dans la fosse crânienne postérieure ; elles sont chacune enveloppées de pie-mère et traversent l'espace subarachnoïdien. Elles sont appliquées sur le tubercule jugulaire de l'os occipital. Ce tubercule est creusé d'une gouttière pour le nerf glosso-pharyngien, le nerf vague (X) et les racines crâniales du nerf accessoire (XI) ; il est situé sur le bord médial de la partie étroite du foramen jugulaire (figs. 1-3 et 1-24). A ce niveau, les trois nerfs sont recouverts par le flocculus du cervelet. Puis ils « traversent » successivement, de l'intérieur vers l'extérieur du crâne, l'arachnoïde, la dure-mère, et la base du crâne par le foramen jugulaire.

Dans le foramen jugulaire *(trou déchiré postérieur)* (fig. 26-1)

Le nerf glosso-pharyngien occupe la partie la plus antérieure, étroite du foramen, en avant du nerf vague et des racines crâniales du nerf accessoire dont il est séparé par une cloison fibreuse formée de dure-mère. Le nerf glosso-pharyngien présente à ce niveau deux ganglions : le ganglion supérieur *(gg. d'Ehrenritter)* se trouve dans la fossette pétreuse du bord dorsal de la pyramide de l'os temporal ; le ganglion inférieur *(gg. d'Andersh)* est juste en dessous. Ils contiennent les corps des neurones sensitifs, viscéraux afférents, et gustatifs.

Trajet extra-crânien (figs. 6-15, 26-2 et 27-19)

Le nerf glosso-pharyngien décrit une courbe concave en avant le long de la face latérale du pharynx jusqu'à la langue (d'où son nom). Dès sa sortie du foramen jugulaire, le nerf est situé sur la face postérieure de l'artère carotide interne qui pénètre dans le canal carotidien. Le nerf contourne l'artère latéralement, passant entre elle et la veine jugulaire interne.

Puis il descend obliquement en bas et en avant et croise la face latérale du muscle stylo-pharyngien. Il se trouve alors appliqué sur le muscle constricteur supérieur du pharynx et pénètre dans le pharynx en passant sous le bord inférieur de ce muscle. Il longe ensuite la face médiale du muscle stylo-glosse.

Dans la partie orale du pharynx, le nerf glosso-pharyngien gagne le V lingual et la muqueuse de la partie verticale de la face dorsale de la langue où il se termine par de nombreux rameaux gustatifs.

Rameaux collatéraux

Le nerf tympanique *(n. de Jacobson)* (figs. 4-3 et 26-2)

Il est le principal rameau collatéral du nerf glosso-pharyngien, bien qu'il soit inconstant et de calibre fort variable, mais toujours inférieur à un millimètre. Il naît du ganglion inférieur et parcourt un sillon creusé sur la crête séparant la fosse jugulaire du canal carotidien. A l'extrémité latérale de ce sillon, le nerf pénètre dans un petit canal osseux et arrive dans la caisse du tympan par

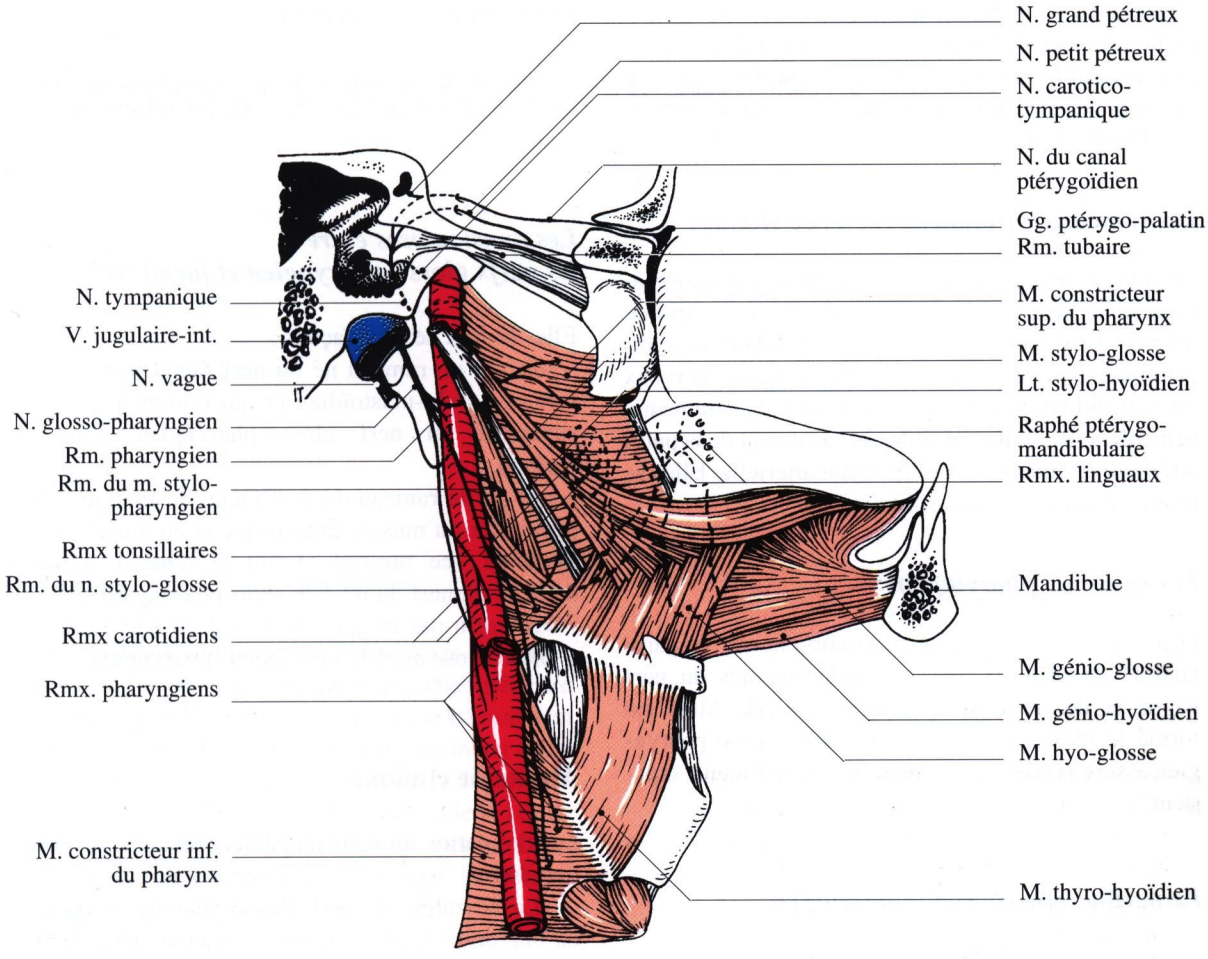

Fig. 26-2. Vue d'ensemble du trajet extra-crânien du nerf glosso-pharyngien

son plancher, juste sous le promontoire sur lequel il trace un sillon, et en avant de la fenêtre de la cochlée *(fenêtre ronde)*. A ce niveau, il se divise en cinq branches :
– une branche sensitive pour la fenêtre du vestibule *(fenêtre ovale)*,
– une branche sensitive pour la fenêtre de la cochlée *(fenêtre ronde)*,
– une branche sensitive pour la trompe auditive : le rameau tubaire,
– le nerf carotico-tympanique, qui traverse la paroi ventrale de la caisse, est en réalité une branche du plexus sympathique péricarotidien destinée à la muqueuse de la caisse,
– le nerf petit pétreux *(n. petit pétreux profond)* qui pénètre dans le crâne par son hiatus situé sur la face endocrânienne antérieure de la partie pétreuse de l'os temporal. Il chemine entre les deux feuillets de la dure-mère et sort du crâne soit par la suture sphéno-pétreuse, soit par le foramen pétreux, soit par le trou déchiré *(tr. déchiré antérieur)*. Il se termine dans le ganglion otique (fig. 10-2). Ce nerf petit pétreux est formé par les fibres parasympathiques destinées à la glande parotide.

Les fibres parasympathiques nées dans le noyau salivaire inférieur parcourent le nerf glosso-pharyngien puis le nerf tympanique. Elles font relais avec les deuxièmes neurones dont les corps forment le **ganglion otique**. Les axones de ces deuxièmes neurones gagnent la parotide par le nerf mandibulaire et son rameau auriculo-temporal.

Le rôle du nerf tympanique est donc double. Il est sécrétoire pour la glande parotide et sensitif pour la muqueuse de la caisse du tympan et de la trompe auditive. Deux possibilités s'offrent aux fibres sensitives pour rejoindre le noyau solitaire : soit par le rameau du nerf facial communicant avec le plexus tympa-

nique *(petit n. pétreux superficiel)* et le nerf tympanique est alors de faible calibre ; soit par le nerf petit pétreux *(petit n. pétreux profond)*), le nerf tympanique est alors de fort calibre et le rameau communicant du nerf facial est absent.

Les rameaux carotidiens (nerfs de Hering)

En général deux rameaux naissent du nerf glosso-pharyngien et descendent le long de l'artère carotide interne. Ils forment avec des fibres nées du tronc sympathique cervical et du nerf vague le plexus nerveux intercarotidien pour le sinus carotidien. Ces rameaux véhiculent des fibres sensibles à l'étirement de la paroi artérielle en fonction de la pression artérielle. Elles se terminent dans le noyau solitaire.

Les rameaux pharyngiens

Deux ou trois rameaux s'anastomosent sur la paroi latérale du pharynx avec des rameaux nés du nerf vague et du tronc sympathique cervical. Ainsi est formé le plexus pharyngien. Le nerf glosso-pharyngien assure la commande du muscle constricteur supérieur.

Le nerf du muscle stylo-pharyngien

Il se détache du tronc du nerf glosso-pharyngien au niveau du bord postérieur de ce muscle qu'il aborde par sa face superficielle. Il donne souvent un rameau au muscle stylo-hyoïdien et au ventre postérieur du muscle digastrique.

Le nerf du muscle stylo-glosse

Il naît un peu au-dessous du précédent et aborde le muscle par sa face profonde. Ce nerf peut innerver uniquement la partie postérieure du muscle stylo-glosse, la partie antérieure étant alors innervée par le nerf hypoglosse.

Les rameaux tonsillaires

Ils véhiculent la sensibilité de la muqueuse de la tonsille palatine et des arcs du voile du palais [ou palais mou].

Les anastomoses entre les nerfs glosso-pharyngien et facial (fig. 10-3)

Elles se font de trois façons :
– soit par un rameau né du nerf facial juste sous le foramen stylo-mastoïdien et qui rejoint le ganglion supérieur du nerf glosso-pharyngien *(anse de Haller).*
– soit par le rameau du nerf facial destiné au ventre postérieur du muscle digastrique et au muscle stylo-hyoïdien : ce rameau rejoint le rameau similaire détaché du nerf du muscle stylo-pharyngien.
– soit enfin par le rameau lingual du nerf facial qui s'anastomose avec le nerf glosso-pharyngien

Anatomie clinique

La stimulation du voile du palais déclenche le réflexe nauséeux.

La névralgie du nerf glosso-pharyngien consiste en une douleur paroxystique qui débute dans le pharynx au niveau de la tonsille palatine et s'étend dans l'oreille.

La fonction principale du nerf glosso-pharyngien est la gustation. La perte de la gustation ou agueusie par lésion du nerf est difficile à mettre en évidence. Elle s'associe à une légère dysphagie et à une déviation de l'uvule palatine [luette] vers le côté sain.

L'inflammation de la caisse du tympan entraîne une augmentation de la salivation par excitation du plexus tympanique.

La paralysie unilatérale du muscle constricteur supérieur du pharynx entraîne, lorsque l'on stimule la paroi dorsale du pharynx, son déplacement en masse vers le côté sain (signe du rideau de Vernet).

Chapitre 27

Le larynx et la trachée cervicale

D Bastian

Le larynx

Le larynx est le segment initial des voies aériennes inférieures. Il s'ouvre en haut dans la partie inférieure du pharynx, appelée partie laryngée, et se continue en bas par la trachée. C'est avant tout un sphincter musculaire qui ferme la trachée au cours de la déglutition (plusieurs milliers de fois par 24 heures), de la régurgitation et du vomissement (fonction vitale). C'est aussi l'organe producteur du son laryngé, à l'origine de la voix.

Organogenèse

Le larynx se développe comme le reste de l'appareil respiratoire à partir d'un diverticule de la paroi ventrale de l'intestin crânial juste après la dernière poche ento-branchiale. Il est donc d'origine entoblastique. L'orifice laryngé embryonnaire est bordé en avant par le renflement épiglottique et latéralement par les deux renflements aryténoïdes, il a donc la forme d'un triangle très étroit.

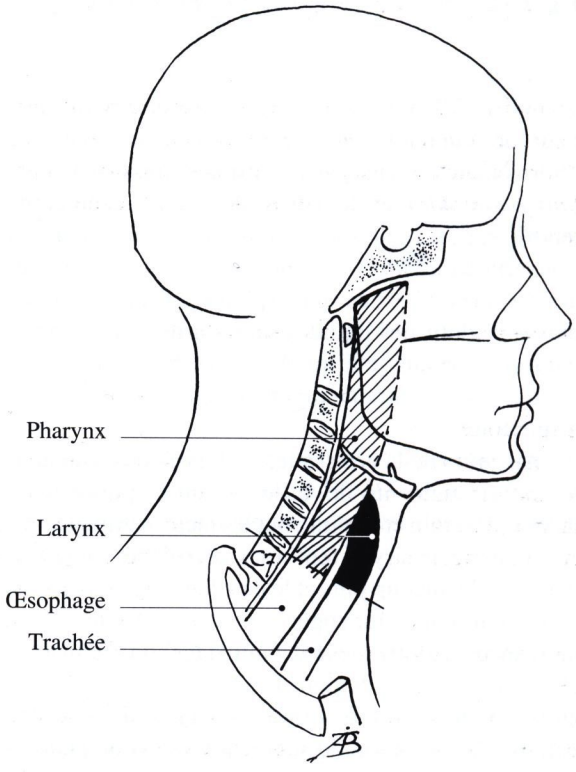

Fig. 27-1. Situation générale du larynx (en noir)

Situation (fig. 27-1)

Le larynx est médian, antérieur, palpable entre l'os hyoïde en haut et le bord supérieur du sternum en bas. Il est mobile lors de la phonation et de la respiration, mais surtout au cours de la déglutition où il s'élève de 2 à 3 cm. Il s'élève de la hauteur d'une vertèbre et dégage ainsi la trachée lorsque la tête et la colonne cervicale sont en hyper-extension (position opératoire). En flexion maximale (menton au contact du sternum), il s'abaisse dans l'ouverture crâniale du thorax. Chez l'homme adulte, il est en regard des 4e, 5e et 6e vertèbres cervicales. Chez la femme et l'enfant, il est plus haut. Chez le nourrisson jusqu'à

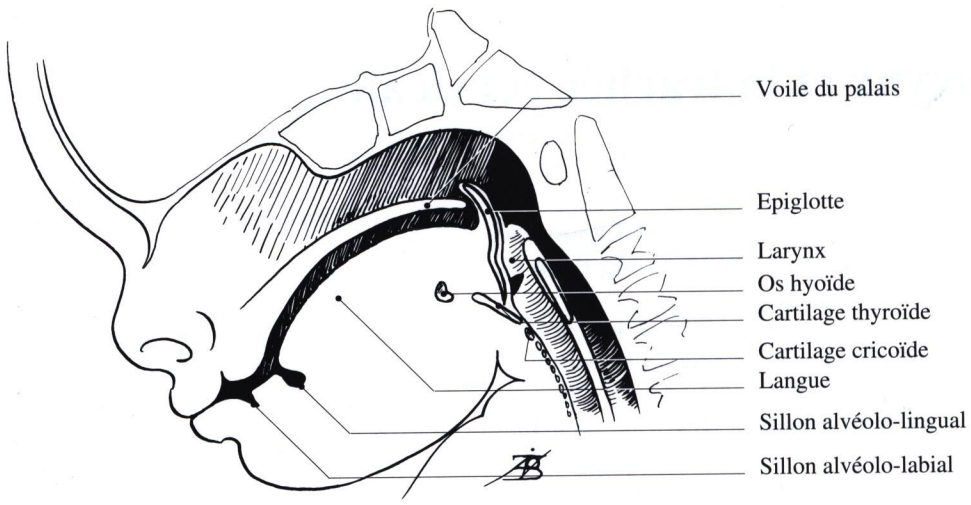

Fig. 27-2. Larynx du nouveau-né. Comparer avec la figure 25-3

un an (fig. 27-2), le larynx est très haut et le bord supérieur de l'épiglotte est situé un peu au-dessus de l'horizontale passant par le cartilage unissant la dent *(ap. odontoïde)* et le corps de l'axis. L'épiglotte repose sur le bord inférieur du voile du palais, et l'ouverture du larynx se trouve donc juste au-dessous des choanes. C'est ce qui explique qu'un nourrisson puisse déglutir des liquides sans s'arrêter de respirer, mais qu'il ne puisse respirer que par le nez. Une obstruction nasale entraîne rapidement un état de détresse respiratoire.

Au cours de la croissance, le larynx descend dans le cou et augmente de taille. Avant la puberté, les larynx masculin et féminin ont les mêmes dimensions. A la puberté, le larynx féminin s'accroît peu, le larynx masculin beaucoup plus et le cartilage thyroïde forme la **proéminence laryngée** *(pomme d'Adam)*. A la naissance, la glotte mesure 7 mm dans son grand axe ; chez l'adulte : 16 à 20 mm chez la femme, 20 à 25 mm chez l'homme. La descente du larynx dans le cou entraîne la formation du segment vertical ou pharyngien du dos de la langue. Cette descente commence au cours de la première année, elle s'achève vers 5-6 ans.

Les parois du larynx sont constituées par des cartilages articulés entre eux, entourant une membrane élastique recouverte en dehors par des muscles striés volontaires et en dedans par une muqueuse qui en épouse les sinuosités. Cette muqueuse est de type respiratoire, elle se continue en haut avec celle du pharynx, de type oral, et en bas avec celle de la trachée.

Les cartilages du larynx

Les cartilages du larynx peuvent être classés en trois groupes :

– Les cartilages de soutien, qui forment la charpente résistante du larynx, ce sont les cartilages cricoïde, thyroïde et épiglottique.

– Les cartilages fonctionnels, ce sont les deux cartilages aryténoïdes. Ils règlent la tension des plis vocaux [cordes vocales] et leur mobilité remarquable est à la base des vibrations de ces plis dans la phonation.

– Les nodules intercalaires, pièces disséminées dont le rôle est accessoire (deux cartilages cunéiformes, deux cartilages corniculés, deux cartilages sésamoïdes antérieurs, deux cartilages sésamoïdes postérieurs, un cartilage inter-aryténoïdien).

Le cartilage cricoïde, le cartilage thyroïde et les cartilages aryténoïdes sont des cartilages hyalins qui peuvent donc s'ossifier. Tous les autres sont des cartilages élastiques, y compris le processus vocal des cartilages aryténoïdes. L'os hyoïde, rattaché au cartilage thyroïde par la membrane thyro-hyoïdienne, ne fait pas partie par convention du squelette du larynx.

Le cartilage cricoïde (figs. 27-3 et 27-4) (*cartilage basal de Ludwig*)

Du grec Krikos = anneau ; il est situé à la partie inférieure du larynx, au niveau de C6 où il est facilement palpable. Il a la forme d'une bague chevalière dont l'orifice inférieur est circulaire et horizontal ; il est uni

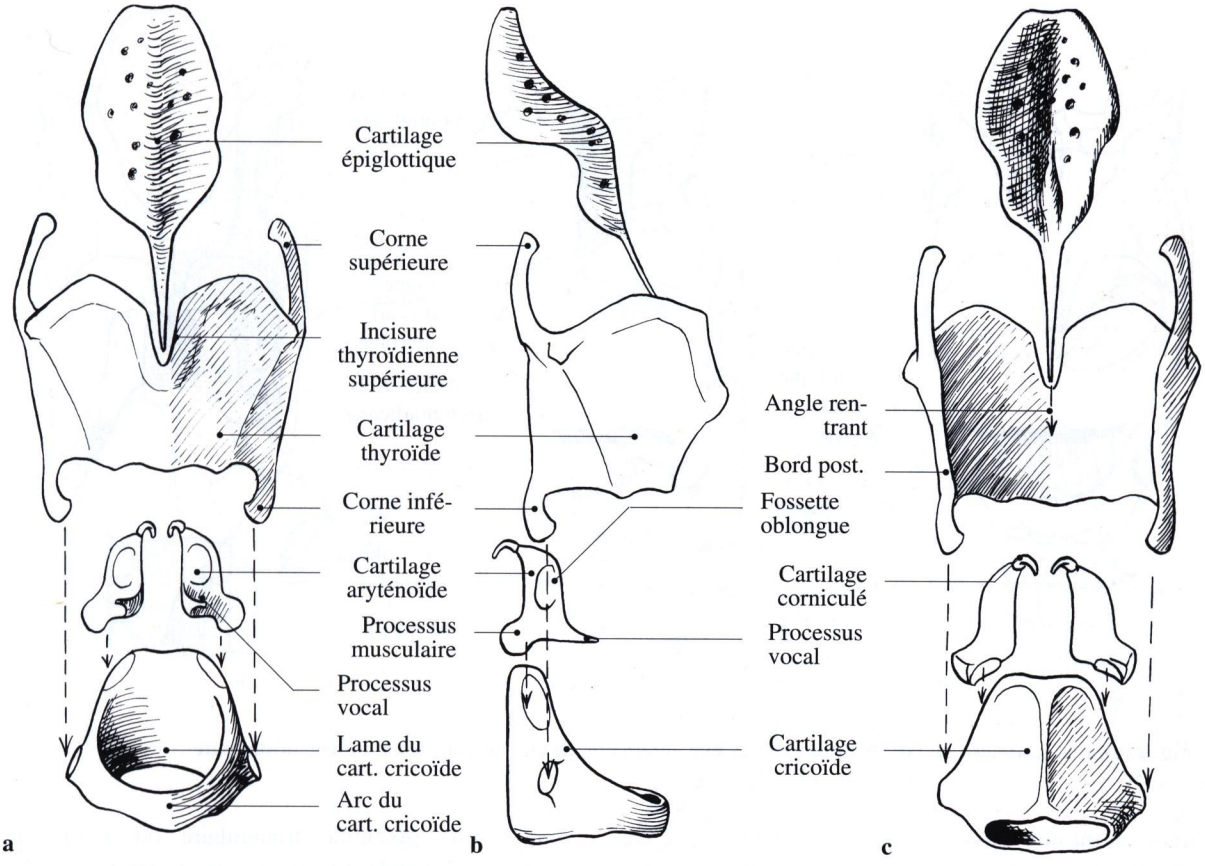

Fig. 27-3. Les cartilages du larynx (désarticulés). **a** Vue antérieure ; **b** vue latérale droite ; **c** vue postérieure

au premier anneau trachéal par un ligament crico-trachéal de 2 à 3 mm de haut. Son orifice supérieur est ovalaire et dans un plan oblique en haut et en arrière. La partie antérieure de l'anneau est peu élevée (4 à 7 mm), c'est **l'arc du cartilage cricoïde**. La partie postérieure fait 20 à 25 mm de hauteur, c'est la **lame du cartilage cricoïde** *(chaton)*. Elle est quadrilatère, frontale, et sa face postérieure présente une crête médiane verticale qui sépare les insertions des deux muscles crico-aryténoïdiens postérieurs. Sur la crête s'insèrent les fibres longitudinales de l'œsophage (tendon crico-œsophagien).

Sur les faces latérales du cartilage cricoïde, à égale distance des deux bords et à la jonction arc-lame, se trouvent les deux facettes articulaires des articulations crico-thyroïdiennes (voir plus loin), au-dessous desquelles s'attache la partie cricoïdienne du muscle constricteur inférieur du pharynx.

Sur le bord supérieur de la lame, juste à la jonction avec l'arc se trouve, de chaque côté, la surface articulaire avec le cartilage aryténoïde (voir plus loin). Le diamètre intérieur du cartilage cricoïde est exactement le même que celui de la trachée. C'est la seule pièce cartilagineuse qui entoure complètement la lumière des voies aériennes.

Le cartilage thyroïde (figs. 27-3 et 27-4)

Du grec Thureos = bouclier ; situé au-dessus de l'arc cricoïdien, il a la forme d'un angle dièdre ouvert dorsalement et présente donc deux **lames**, droite et gauche, quadrilatères, plus longues (28 à 38 mm) que hautes (25 à 30 mm) et unies par leur bord antérieur. L'angle ouvert dorsalement est plus grand chez la femme (120°) que chez l'homme (90°) où l'arête de l'angle dièdre sous-cutanée, visible, palpable, forme la **proéminence laryngée** *(pomme d'Adam)*. Au-dessus de l'arête, à l'union du bord supérieur des deux lames, on trouve l'**incisure thyroïdienne supérieure** *(échancrure thyroïdienne)* palpable, de 8 à 12 mm. Le versant interne de l'angle dièdre s'appelle l'angle ren-

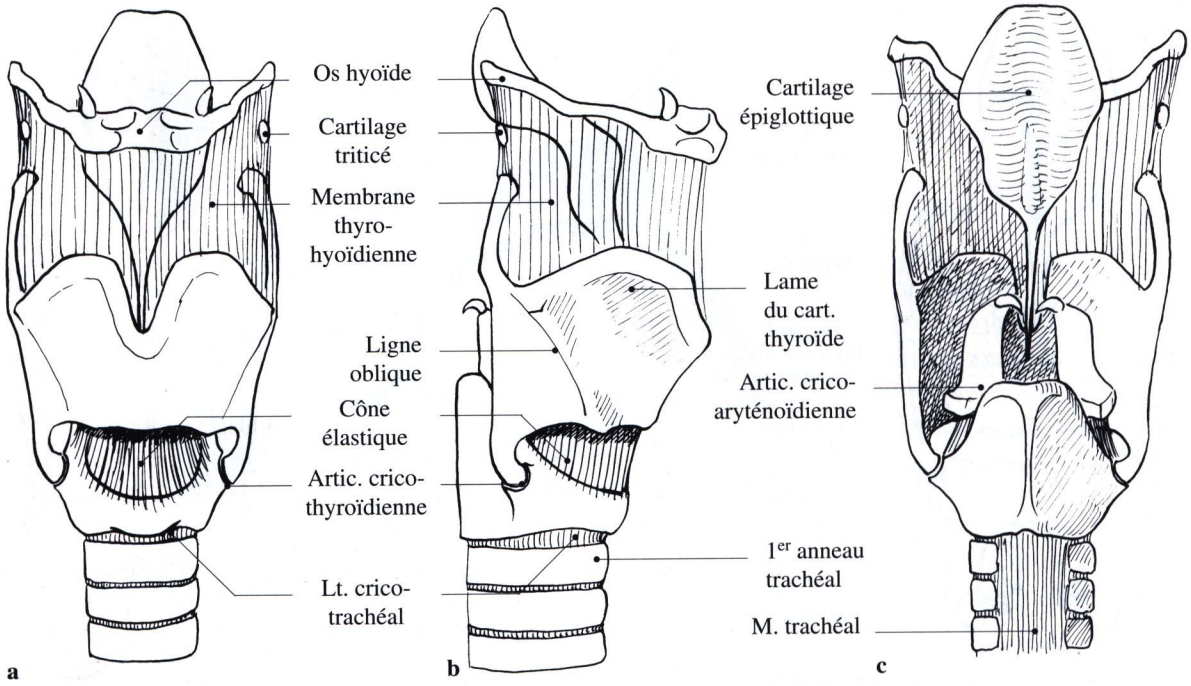

Fig. 27-4. Les cartilages du larynx (articulés). **a** Vue antérieure ; **b** vue latérale droite ; **c** vue postérieure

trant et mesure environ 20 mm de hauteur, il est oblique en bas et dorsalement. A sa partie moyenne, s'insèrent les ligaments vocaux *(lts. thyro-aryténoïdiens inférieurs)* (2) et vestibulaires *(lts. thyro-aryténoïdiens supérieurs)* (2). Sur la face externe de chaque lame se trouve une **ligne oblique** en bas et en avant où s'insèrent les muscles thyro-hyoïdien en haut et sterno-thyroïdien en bas. En arrière de ce dernier s'insère le muscle constricteur inférieur du pharynx. Aux extrémités de cette ligne se trouvent deux tubercules, supérieur et inférieur ou marginal. Le bord postérieur de chaque lame est vertical, épais, prolongé en haut par la corne supérieure [rostrale] (15 mm) et en bas par la corne inférieure [caudale] (5 mm). Cette dernière est incurvée médialement et porte à son extrémité une petite surface articulée avec la face latérale du cartilage cricoïde.

Les cartilages aryténoïdes
(figs. 27-3, 27-4 et 27-5)

Du grec Arutaïné = aiguière ; placés en équilibre instable sur le cartilage cricoïde, les cartilages aryténoïdes méritent le qualificatif de cartilages fonctionnels du larynx. Chacun d'eux mesure 12 à 15 mm de haut, et sa forme est complexe. On les compare souvent à une pyramide triangulaire ou à un bec d'aiguière. Il vaudrait mieux les envisager comme des lames triangulaires minces en haut, épaisses en bas. Dans sa moitié supérieure, chaque cartilage aryténoïde à la forme d'une mince lame avec deux faces, antérieure et postérieure, et deux bords, médial et latéral qui se rejoignent au sommet du cartilage. Ce sommet est uni par des tractus fibreux au cartilage corniculé. Sa moitié inférieure est plus épaisse et devient triangulaire sur une coupe horizontale car le bord médial s'allonge en bas pour former **le processus vocal** *(ap. vocale ou antérieure)* d'où la création d'une troisième face médiale. De plus, le bord latéral s'incline en arrière et s'épaissit pour constituer un processus musculaire *(ap. musculaire ou postérieure)* qui porte à sa face inférieure une facette articulaire (voir plus loin). Entre le processus vocal dirigé en avant et le processus musculaire dirigé latéralement et en arrière, se trouve une face antéro-latérale. Cette face antéro-latérale est creusée à sa partie moyenne d'une **fossette oblongue** *(f. hémisphérique)* où s'insère le ligament vestibulaire *(lt. thyro-aryténoïdien sup.)* (fig. 27-8a). La base du cartilage aryténoïde est donc triangulaire ; sa face médiale est formée par la face médiale du processus vocal, sa face postérieure continue la face postérieure de la moitié supérieure du cartilage. Enfin, à la jonction des faces postérieure et antéro-latérale se trouve le proces-

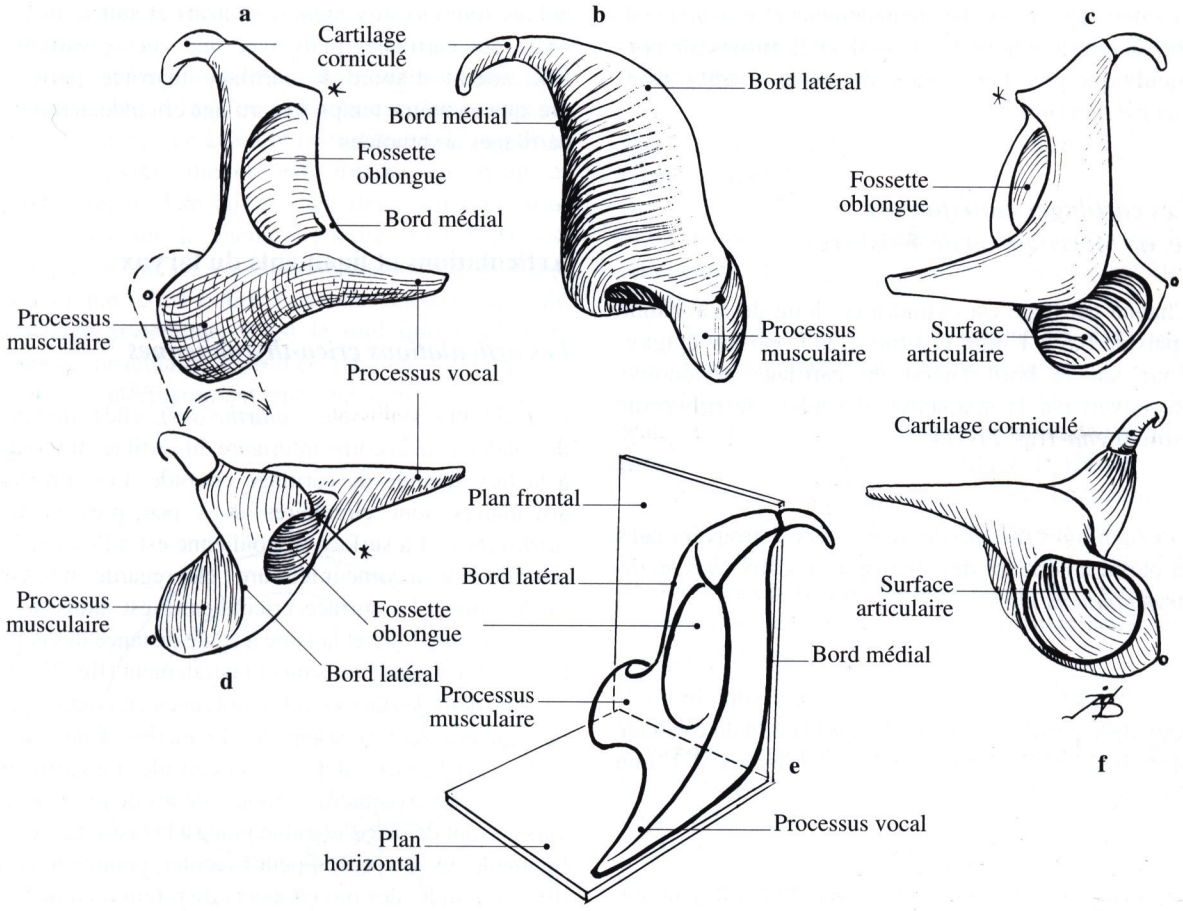

Fig. 27-5. Le cartilage aryténoïde droit. **a** Vue latérale ; **b** vue postérieure ; **c** vue médiale ; **d** vue crâniale ; **e** situation spatiale ; **f** vue caudale

sus musculaire où s'insèrent les muscles crico-aryténoïdiens, postérieur et latéral.

Le processus vocal (cartilage élastique) se perd dans l'épaisseur du ligament vocal *(lig. thyro-aryténoïdien inf.)* (fig. 27-8a, b)

Le cartilage épiglottique (figs. 27-3 et 27-4)

Sa forme a été comparée à une feuille et son pétiole. Il est dans un plan oblique en haut et en arrière et déborde largement les limites du larynx puisqu'il atteint le dos de la langue. De profil et observée de bas en haut, le cartilage épiglottique est successivement convexe dorsalement, concave, puis de nouveau convexe. Son sommet inférieur effilé forme le pétiole de l'épiglotte et est rattaché par un ligament résistant à l'angle rentrant du cartilage thyroïde.

La face dorsale est tapissée dans toute son étendue par la muqueuse laryngée.

La face antérieure est revêtue dans sa moitié supérieure, libre, par la muqueuse orale. Elle déborde en haut l'os hyoïde. Dans sa moitié inférieure, elle est en rapport avec le tissu cellulo-adipeux et les glandes qui remplissent l'espace hyo-thyro-épiglottique, formant le corps adipeux pré-épiglottique. Le cartilage épiglottique est perforée en plusieurs endroits par des vaisseaux, des nerfs et des glandes.

Les cartilages corniculés (c. de Santorini) (fig. 27-5)

Chaque cartilage a la forme d'un petit nodule conique long de 4 à 5 mm, rattaché à l'apex du cartilage aryténoïde par des tractus fibreux. Incurvé et en forme de

crochet, il se recourbe médialement et dorsalement. Recouvert de muqueuse, il soulève le **tubercule corniculé** que présente l'entrée du larynx *(orifice supérieur du larynx)*.

Les cartilages cunéiformes
(c. de Morgagni ou de Wrisberg)

Chaque cartilage est cylindrique, long de 5 à 9 mm, épais de 0,5 à 1 mm, et situé dans le pli ary-épiglottique sur le bord latéral du cartilage aryténoïde. Recouvert par la muqueuse, il soulève **le tubercule cunéiforme** (fig. 27-15).

Les cartilages sésamoïdes antérieurs se trouvent dans la partie antérieure des ligaments vocaux *(lts. thyro-aryténoïdiens inf.)*.

Les cartilages sésamoïdes postérieurs sont situés le long de la partie supérieure du bord latéral du cartilage aryténoïde (2 à 3 mm de long et moins d'1 mm d'épaisseur). Ils sont inconstants.

Le cartilage inter-aryténoïdien est situé à la jonction des faisceaux du ligament crico-corniculé. Il n'existe que rarement.

Les cartilages triticés (fig. 27-4) sont inconstants. Chaque cartilage est situé dans la partie moyenne du ligament thyro-hyoïdien latéral (bord latéral de la membrane thyro-hyoïdienne).

Ossification des cartilages hyalins

Les cartilages thyroïde, cricoïde et aryténoïdes (sauf le processus vocal) peuvent se calcifier et/ou s'ossifier selon un mode enchondral. Chez le jeune enfant, les cartilages du larynx possèdent des vaisseaux propres qui leur viennent du périchondre et qui permettent leur croissance. Puis ces vaisseaux disparaissent, et les cartilages sont avasculaires jusqu'à 15 ans. A partir de cet âge, ils sont à nouveau envahis par des vaisseaux. Ce phénomène est le prélude de l'ossification des cartilages hyalins qui commence vers 20 ans chez l'homme et après 22 ans chez la femme. L'ossification débute toujours aux mêmes endroits et suit le même ordre des cartilages mais avec une vitesse variable. Elle atteint d'abord le cartilage thyroïde puis, et presque en même temps, le cartilage cricoïde, enfin les cartilages aryténoïdes.

Articulations et ligaments du larynx

Les articulations crico-thyroïdiennes

Articulations synoviales *(diarthroses)*, elles unissent de chaque côté la corne inférieure du cartilage thyroïde à la face latérale du cartilage cricoïde. Les surfaces articulaires sont circulaires et à peu près planes *(arthrodies)*. La surface thyroïdienne est à l'extrémité inférieure de la corne inférieure ; elle regarde en bas et médialement. La surface cricoïdienne est située à la jonction entre l'arc et la lame à égale distance des deux bords ; elle regarde en haut et latéralement (fig. 27-3).

Les deux surfaces sont maintenues en contact par une capsule renforcée par des ligaments. Une synoviale revêt la face interne de la capsule. Le cartilage thyroïde peut exécuter des mouvements de glissement vers l'avant de peu d'étendue grâce à la laxité capsulo-ligamentaire. De plus, il peut exécuter, comme le cartilage cricoïde, des mouvements de rotation autour de l'axe transversal passant par les deux articulations ; grâce à ce mouvement, le bord inférieur du cartilage thyroïde se rapproche du cartilage cricoïde. Ces deux mouvements permettent de mettre en tension les ligaments vocaux par un seul muscle de chaque côté : le muscle crico-thyroïdien.

Les articulations crico-aryténoïdiennes

Ce sont des articulations trochoïdes, c'est-à-dire des articulations synoviales *(diarthroses)* dont les surfaces articulaires sont en forme de cylindre. Leur importance fonctionnelle est capitale. La surface cricoïdienne siège sur le bord supérieur de la lame à la jonction avec l'arc. Elle est ovalaire, convexe, et découpée sur un cylindre dont le grand axe est oblique en bas, latéralement et un peu en avant (fig. 27-3).

La surface aryténoïdienne est creusée à la face inférieure du processus musculaire ; elle est ovalaire et concave. Il faut bien distinguer l'axe de la forme de la surface, c'est-à-dire le plus grand diamètre de sa circonférence, et l'axe de son relief, c'est-à-dire du

volume géométrique sur lequel cette surface est découpée.

Les axes des formes des deux surfaces sont perpendiculaires. L'axe de la surface cricoïdienne est oblique en bas, en avant et latéralement. L'axe de la surface aryténoïdienne est oblique en avant et médialement. Par contre, les deux surfaces sont découpées sur le même cylindre dont l'axe est oblique en bas, en avant et latéralement ; c'est l'axe mécanique, c'est-à-dire l'axe des mouvements du cartilage aryténoïde. C'est le seul important. Une capsule articulaire renforcée par des ligaments et tapissée intérieurement par une synoviale unit les deux cartilages. Un ménisque inter-articulaire, mince, semi-lunaire peut se trouver dans la partie postérieure de l'articulation.

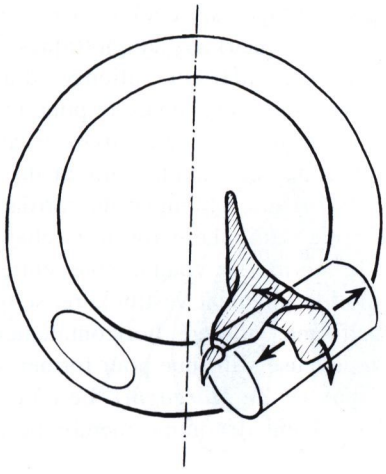

a

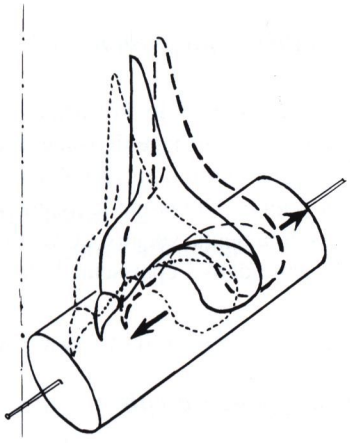

b

Fig. 27-6. Mouvements du cartilage aryténoïde.
a Vue crâniale. Deux mouvements sont théoriquement possibles :
1 – translation dans la direction du grand axe du cylindre,
2 – glissement dans un plan perpendiculaire à cet axe ;
b analyse du mouvement de translation en vue crâniale

Mouvements des cartilages aryténoïdes (figs. 27-6 et 27-7)

Etant donné la forme cylindrique des deux surfaces articulaires, deux types de mouvement peuvent être exécutés :

– Des mouvements de glissement des deux surfaces l'une sur l'autre, dans le sens du grand axe du cylindre : il s'agit d'une simple translation, le long du plan incliné cricoïdien. Ce mouvement de deux millimètres d'amplitude porte le cartilage aryténoïde soit en haut et médialement, soit en bas et latéralement. Dans le premier cas, les processus vocaux sont écartés et parallèles, la glotte cartilagineuse est ouverte, dans le deuxième cas, ils sont rapprochés voire au contact l'un de l'autre, la glotte cartilagineuse est rétrécie ou fermée.

– Des mouvements de glissement dans un plan perpendiculaire au grand axe du cylindre : ils portent le cartilage aryténoïde soit en bas, en avant et médialement (flexion), soit en haut, en arrière et latéralement (extension).

Dans le premier cas, les processus vocaux sont en adduction, dans le deuxième cas, ils s'élèvent et s'écartent : les plis vocaux sont en abduction. Ces mouvements ne sont pas dus à une rotation isolée du cartilage aryténoïde autour d'un axe vertical : l'amplitude d'abduction-adduction est de 30°.

Membrane élastique du larynx : le cône élastique et le cône vestibulaire (fig. 27-8)

Deux cônes tronqués opposés par leur sommet forment la charpente fibro-élastique, sous-muqueuse, du larynx : le cône élastique et le cône vestibulaire.

Le cône élastique

A base inférieure, il forme la charpente de l'étage infra-glottique du larynx. La circonférence de sa base s'insère sur le bord supérieur du cartilage cricoïde jusqu'aux processus vocaux des cartilages aryténoïdes. Le sommet tronqué est allongé d'avant

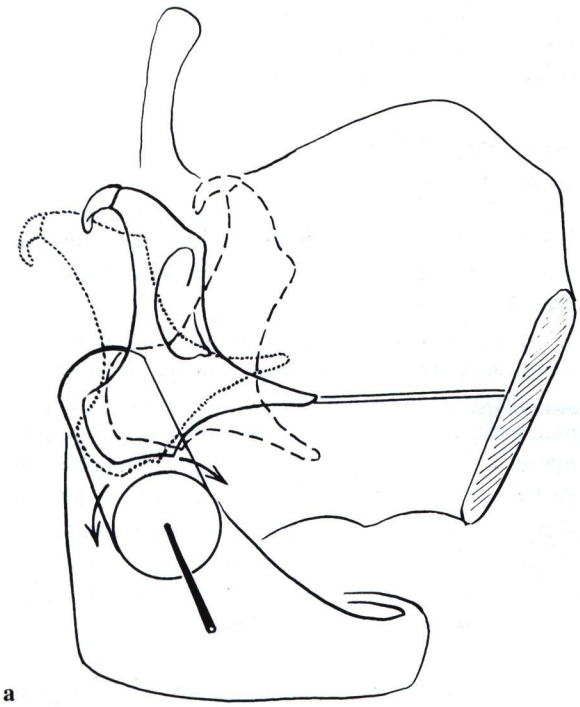

a

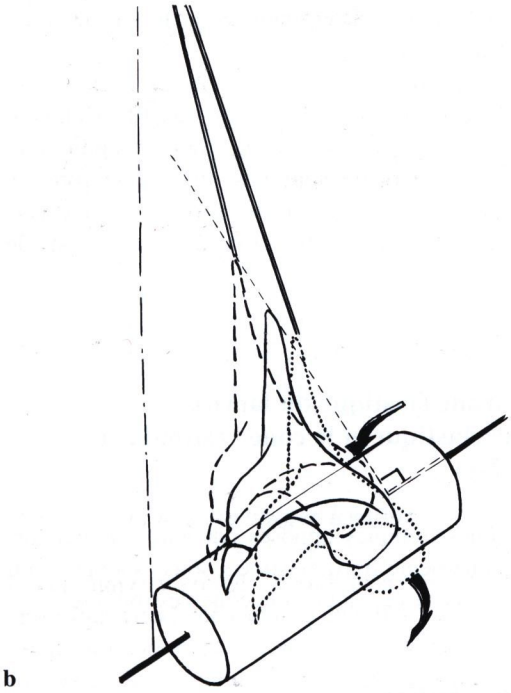

b

Fig. 27-7. Analyse du mouvement du cartilage aryténoïde dans un plan perpendiculaire à l'axe du cylindre. **a** Vue latérale droite, en tirets = bascule en avant-adduction, en pointillés = bascule en arrière-abduction ; **b** vue crâniale montrant le rapprochement du processus vocal vers la ligne médiane accompagnant la bascule ventrale, (en tirets) et son écartement (en pointillés) accompagnant la bascule dorsale

en arrière. Ses bords sont épaissis et forment les **ligaments vocaux** *(ligaments thyro-aryténoïdiens inférieurs)* tendus de l'angle rentrant du cartilage thyroïde aux processus vocaux des cartilages aryténoïdes. La membrane crico-thyroïdienne, classiquement décrite comme tendue du bord supérieur du cartilage cricoïde au bord inférieur du cartilage thyroïde, n'existe pas. Dans l'intervalle (10 mm) entre ces deux cartilages, apparaît la base du cône élastique.

Le cône vestibulaire

Sa base est supérieure, limitée par deux bords tendus du bord latéral du cartilage épiglottique au sommet des cartilages aryténoïdes. Ces bords soulèvent les plis muqueux ary-épiglottiques. Le sommet tronqué est inférieur, allongé d'avant en arrière, et ses bords sont épaissis pour former les ligaments vestibulaires *(lts. thyro-aryténoïdiens supérieurs)* tendus de l'angle rentrant du cartilage thyroïde à la fossette oblongue du cartilage aryténoïde. Le cône vestibulaire forme la charpente du vestibule du larynx. De chaque côté, entre le ligament vocal et le ligament vestibulaire, se trouve un espace fusiforme, allongé horizontalement, dans lequel la muqueuse s'insinue pour former le ventricule du larynx *(v. de Morgagni)*. Le cône vestibulaire est également dénommé membrane quadrangulaire.

Le ligament thyro-épiglottique (fig. 27-10)

Il unit l'extrémité ou pétiole du cartilage épiglottique à l'angle rentrant du cartilage thyroïde. Il existe à mi-hauteur de l'angle rentrant, un véritable noyau fibreux de 10 mm de haut où s'unissent le ligament thyro-épiglottique, les ligaments vocaux et vestibulaires. Ce ligament est situé dans l'épaisseur de la commissure antérieure.

Le ligament crico-corniculé

Il naît du milieu du bord supérieur de la lame cricoïdienne, monte verticalement entre les deux cartilages aryténoïdes et se divise en deux faisceaux divergents qui se terminent au sommet des cartilages corniculés. C'est au niveau de sa bifurcation que peut exister un cartilage inter-aryténoïdien.

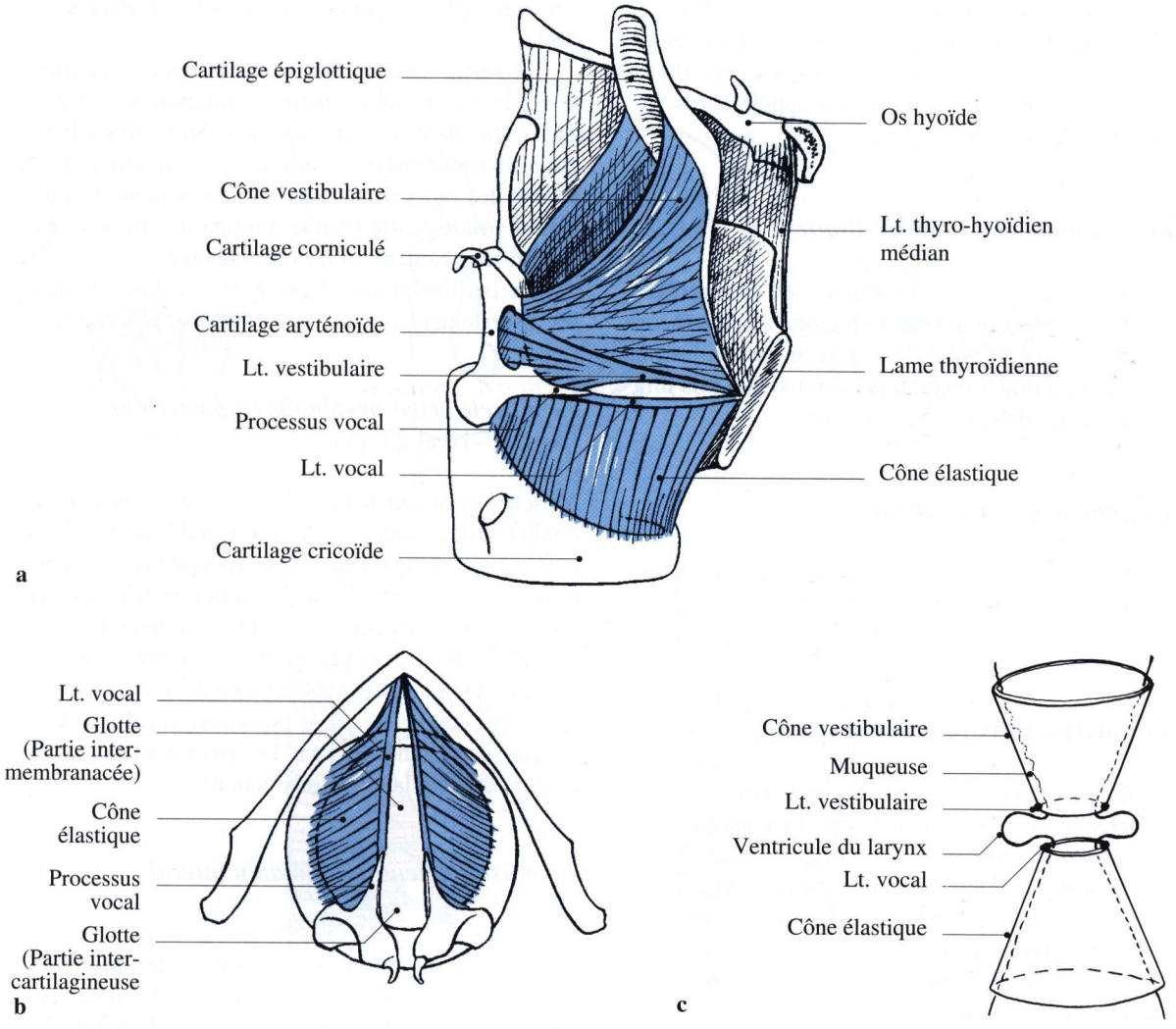

Fig. 27-8. Appareil élastique du larynx. **a** Vue latérale droite après ablation de la lame droite du cartilage thyroïde et des muscles ; **b** vue supérieure ; **c** représentation schématique

Ligaments unissant le larynx aux organes adjacents

La membrane thyro-hyoïdienne (fig. 27-4)

C'est une lame fibro-élastique tendue du bord supérieur du cartilage thyroïde au bord postéro-supérieur du corps et au bord médial des grandes cornes de l'os hyoïde. Elle présente un épaississement médian et deux épaississements latéraux, les ligaments thyro-hyoïdiens médian et latéraux ; ces derniers sont tendus entre la corne supérieure du cartilage thyroïde et le sommet de la grande corne de l'os hyoïde. A la partie moyenne de ces ligaments peut exister un noyau cartilagineux appelé cartilage triticé (fig. 27-4).

La membrane thyro-hyoïdienne est perforée latéralement par le rameau interne du nerf laryngé supérieur et par l'artère laryngée supérieure. Elle limite en avant l'espace hyo-thyro-épiglottique. Elle est séparée du muscle thyro-hyoïdien par une bourse synoviale.

Le ligament hyo-épiglottique (fig. 27-15)

Il unit la face antérieure du cartilage épiglottique au bord postéro-supérieur de l'os hyoïde. Il limite avec la

membrane thyro-hyoïdienne en avant, l'épiglotte en arrière et le cartilage thyroïde en bas, un espace rempli de tissu cellulo-graisseux appelé espace hyo-thyro-épiglottique. Le tissu graisseux est appelé corps adipeux pré-épiglottique.

Les ligaments glosso-épiglottiques

Ce sont des tractus fibro-élastiques les uns médians, les autres latéraux tendus de l'épiglotte à la muqueuse linguale et qui soulèvent des replis muqueux, les plis glosso-épiglottiques médian et latéraux. Ces plis limitent les deux vallécules épiglottiques.

Le ligament crico-trachéal

Il unit le bord inférieur du cartilage cricoïde au premier anneau trachéal.

Les muscles intrinsèques du larynx

Ce sont tous des muscles striés volontaires.

Deux muscles de chaque côté sont tenseurs des plis vocaux : le muscle crico-thyroïdien innervé par le nerf laryngé supérieur provenant du nerf vague, et le muscle vocal innervé par le nerf laryngé inférieur qui est également un rameau du nerf vague (portion ascendante du n. laryngé récurrent). Un seul muscle de chaque côté est abducteur des plis vocaux : le muscle crico-aryténoïdien postérieur, innervé par le nerf laryngé inférieur.

Tous les autres sont adducteurs des plis vocaux ou constricteurs de la glotte. Ils forment le sphincter glottique innervé par le nerf laryngé inférieur.

Le muscle crico-thyroïdien (fig. 27-9)

Muscle pair, il naît en bas sur la face antéro-latérale de l'arc cricoïdien, de chaque côté de la ligne médiane. Dans sa forme la plus complète, il est formé de deux faisceaux, l'un antérieur presque vertical, la partie droite, l'autre postérieur oblique en haut et en arrière, la partie oblique. Ces deux faisceaux se terminent sur le bord inférieur et la partie voisine de la face interne de la lame thyroïdienne jusqu'à la corne inférieure. Cette disposition, la plus évoluée, ne se retrouve que dans environ 30 % des cas. Dans la moitié des cas, le muscle crico-thyroïdien n'existe pas du tout. Le muscle thyro-hyoïdien peut envoyer des fibres jusqu'au cartilage cricoïde.

La partie verticale du muscle abaisse le cartilage thyroïde par un mouvement de rotation autour d'un axe transversal passant par les deux articulations crico-thyroïdiennes. Comme cet axe est situé sous le niveau des processus vocaux, l'abaissement du cartilage thyroïde écarte l'angle rentrant de ces processus et tend les ligaments et les plis vocaux.

La partie oblique déplace le cartilage thyroïde horizontalement vers l'avant et tend les plis vocaux.

Le muscle crico-aryténoïdien postérieur (figs. 27-10 et 27-11)

Muscle pair, il naît de la face postérieure de la lame cricoïdienne de chaque côté de la crête médiane. Les fibres convergent, obliques en haut et latéralement, et se terminent par un court tendon sur la face postéro-médiale du processus musculaire du cartilage aryténoïde.

Il tire en bas, médialement et en arrière le processus musculaire du cartilage aryténoïde. Ce dernier bascule donc en arrière, et le processus vocal s'élève et s'écarte de la ligne médiane. Les plis vocaux s'écartent donc et dilatent la glotte (abduction).

Le muscle crico-aryténoïdien latéral (fig. 27-10)

Muscle pair, il naît du bord supérieur de l'arc cricoïdien, se porte en arrière et en haut, et se termine sur la face antéro-latérale du processus musculaire du cartilage aryténoïde.

Il attire en avant et latéralement le processus musculaire. Le processus vocal se déplace donc médialement et en bas, et rapproche le pli vocal de la ligne médiane (adduction). La glotte se rétrécit.

Le muscle thyro-aryténoïdien

Ce muscle est constitué de deux couches : l'une latérale, comportant le muscle thyro-aryténoïdien moyen et l'inconstant muscle thyro-aryténoïdien supérieur, l'autre médiale, formée par le muscle vocal ou thyro-aryténoïdien inférieur.

Le muscle thyro-aryténoïdien moyen (figs. 27-13 et 27-14)

Muscle pair, il occupe les parois latérales des parties infra- et supra-glottique du larynx. Il a une origine

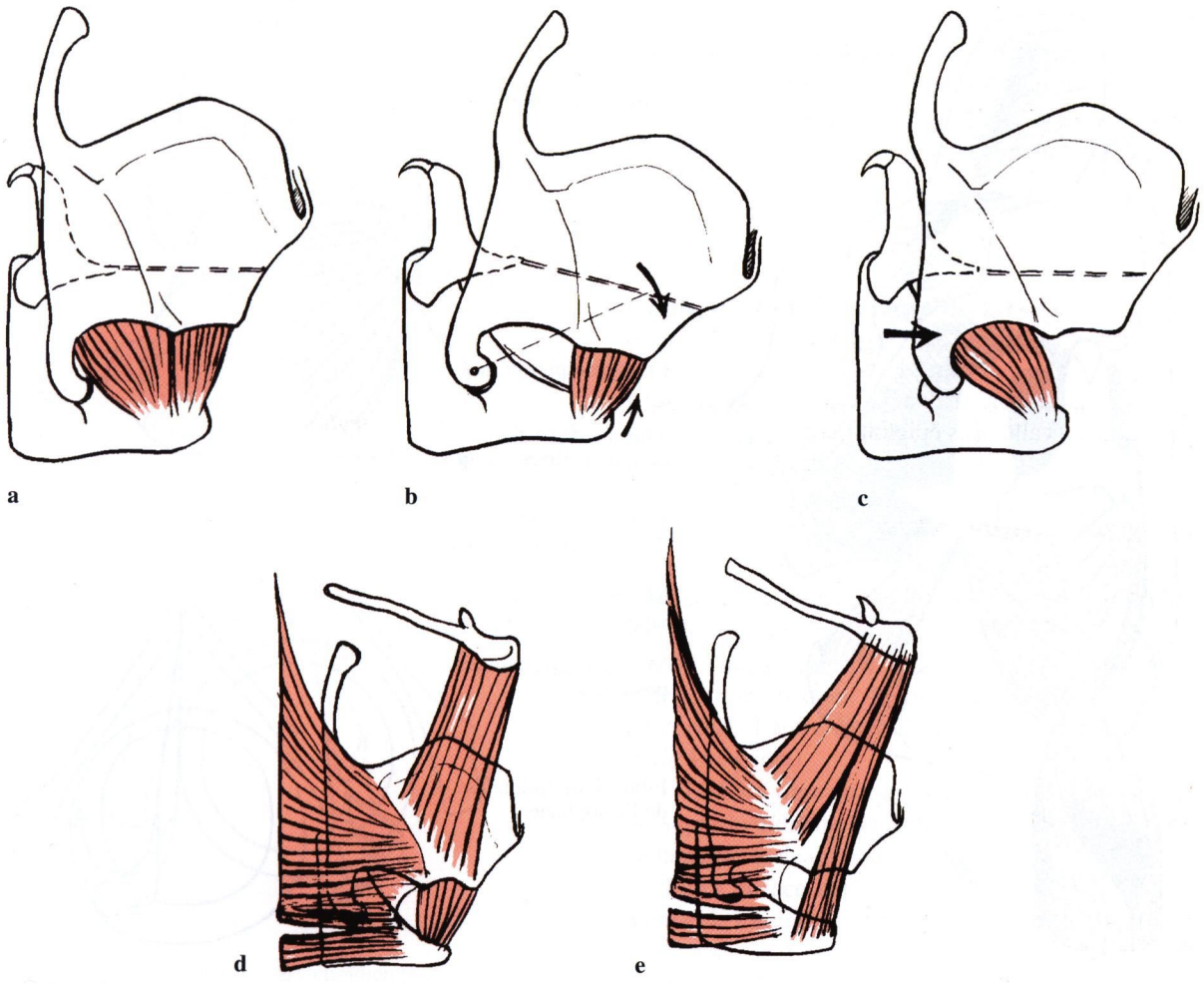

Fig. 27-9. Le muscle crico-thyroïdien. Ses fonctions et ses variations. **a** Les deux faisceaux du muscle crico-thyroïdien ; **b** mode d'action de la partie droite ; **c** mode d'action de la partie oblique ; **d** absence de la partie oblique ; **e** absence du muscle crico-thyroïdien, compensée par le muscle thyro-hyoïdien

commune avec le muscle vocal sur le tiers inférieur de l'angle rentrant du cartilage thyroïde. Il diverge en plusieurs faisceaux obliques en haut et en arrière qui se terminent sur le bord latéral du cartilage aryténoïde, dans le pli ary-épiglottique (*muscle thyro-membraneux*) et sur le bord latéral du cartilage épiglottique : c'est sa partie thyro-épiglottique (fig. 27-13b). Dans sa partie inférieure, le muscle thyro-aryténoïdien moyen est sur la face latérale du muscle vocal.

Il rétrécit et ferme l'ouverture supérieure du larynx. Dans ce mouvement, il attire l'épiglotte vers les cartilages aryténoïdes.

Il est adducteur des plis vocaux (constricteur de la glotte).

Le muscle thyro-aryténoïdien supérieur (fig. 27-13)

Muscle pair, c'est un mince faisceau inconstant qui croise la face latérale du muscle thyro-aryténoïdien moyen. Il s'étend de la partie supérieure de l'angle rentrant du cartilage thyroïde au processus musculaire du cartilage aryténoïde.

Il est constricteur de la glotte.

Le muscle vocal ou thyro-aryténoïdien inférieur (fig. 27-14)

Muscle pair, il s'attache en arrière au processus vocal du cartilage aryténoïde et sur sa face antéro-latérale

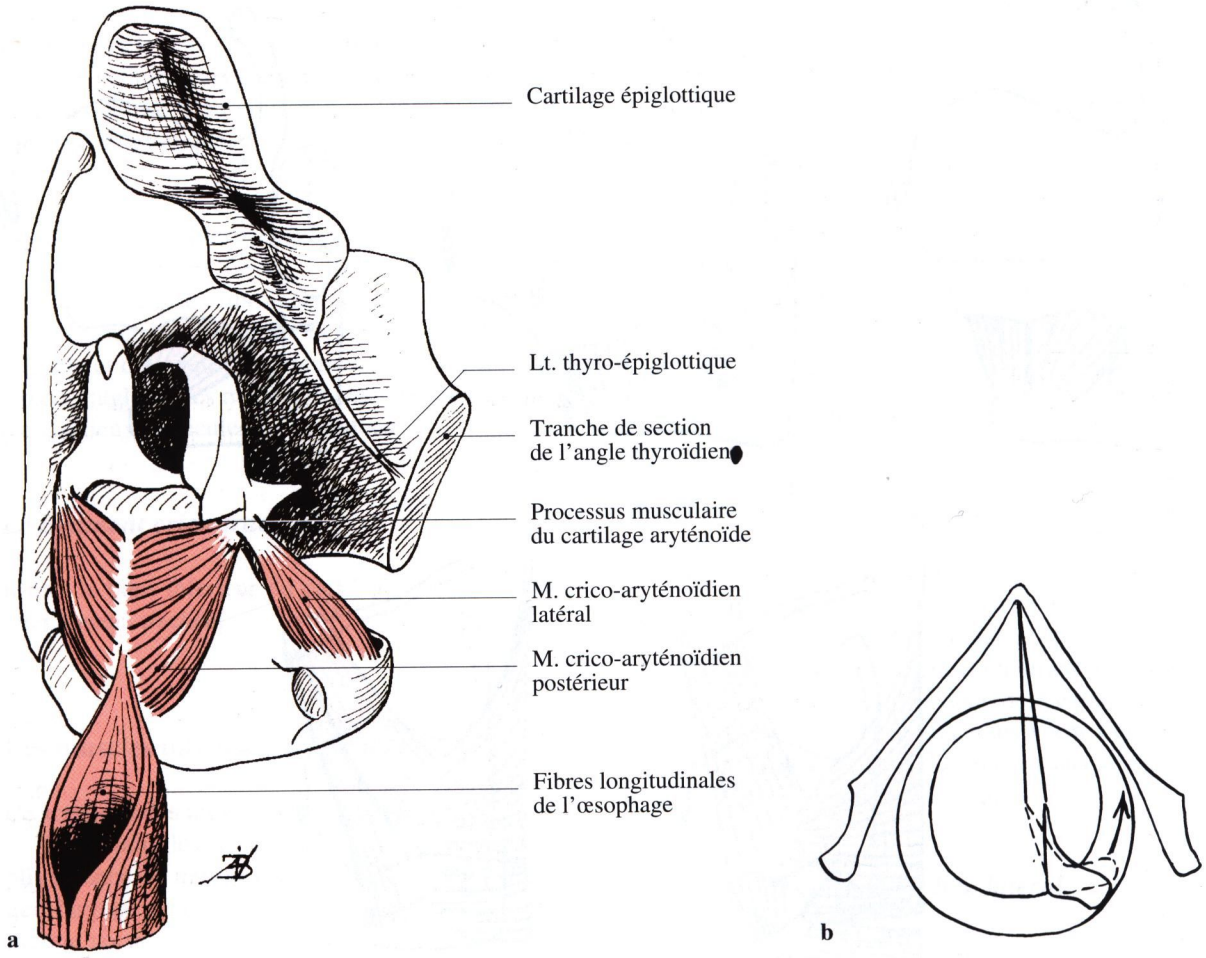

Fig. 27-10. Les muscles du larynx, et l'origine des fibres longitudinales de l'œsophage. **a** Vue postéro-latérale droite ; **b** fonctionnement du muscle crico-aryténoïdien latéral

au-dessous de la fossette oblongue. En avant il s'insère de chaque côté de la ligne médiane sur le tiers inférieur de l'angle rentrant du cartilage thyroïde. Il occupe l'épaisseur du pli vocal *(corde vocale inférieure)*.

Il est tenseur du pli vocal.

Les muscles aryténoïdiens (fig. 27-12)

Muscles impairs et médians, on distingue le muscle aryténoïdien transverse *(m. interaryténoïdien transverse)*, et le muscle aryténoïdien oblique *(m. interaryténoïdien oblique)*.

Le muscle aryténoïdien transverse est tendu entre les faces postérieures des deux cartilages aryténoïdes.

Le muscle aryténoïdien oblique est situé sur la face dorsale du muscle aryténoïdien transverse et est constitué par deux faisceaux entrecroisés qui vont du processus musculaire d'un cartilage aryténoïde à l'apex de l'autre.

Les muscles aryténoïdiens rapprochent les cartilages aryténoïdes.

Le muscle ary-épiglottique (fig. 27-12)

Certaines fibres du muscle aryténoïdien oblique ne s'attachent pas à l'apex du cartilage aryténoïde mais se continuent dans le pli ary-épiglottique et s'attachent au bord latéral du cartilage épiglottique.

Le muscle ary-épiglottique forme avec les muscles aryténoïdiens obliques un cercle musculaire qui ferme l'entrée du larynx en rapprochant les deux cartilages aryténoïdes et le cartilage épiglottique.

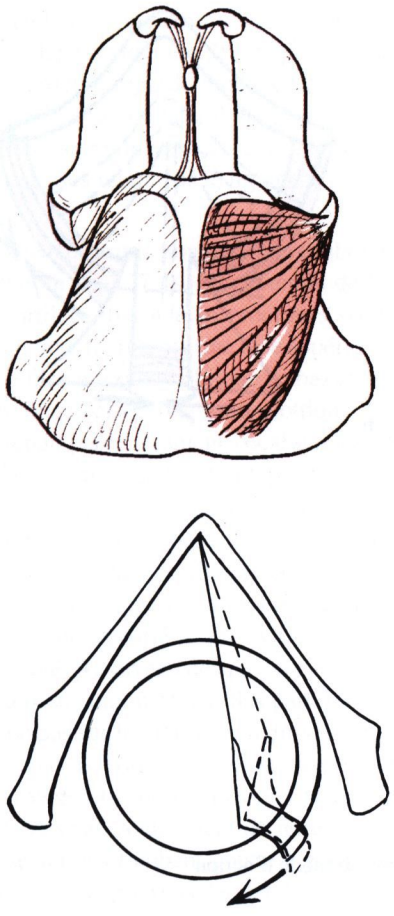

b

Fig. 27-11. Le muscle crico-aryténoïdien postérieur. **a** Morphologie ; **b** mode d'action sur une vue supérieure schématique

Les muscles extrinsèques du larynx

Par l'intermédiaire de l'os hyoïde et du ligament thyro-hyoïdien, le larynx est uni à la base du crâne par le muscle stylo-hyoïdien et le ventre postérieur du muscle digastrique, et à la mandibule par le muscle mylo-hyoïdien, le ventre antérieur du muscle digastrique et le muscle génio-hyoïdien. Il est uni à l'os hyoïde par le muscle thyro-hyoïdien.

Cet ensemble de muscles élève le larynx au cours de la déglutition, à condition que la mandibule soit fixée, c'est-à-dire bouche fermée, ainsi que le muscle stylo-pharyngien et le muscle palato-pharyngien dont les fibres se terminent sur le larynx.

Le larynx est uni au sternum et à la clavicule par les muscles sterno-hyoïdien et sterno-thyroïdien ; il est uni à la scapula par le muscle omo-hyoïdien. Ces muscles abaissent le larynx.

Les muscles extrinsèques modifient les angles et les espaces qui séparent les cartilages ainsi que la longueur au repos des muscles intrinsèques. Le larynx se déplace naturellement vers le haut lorsque la voix devient aiguë, vers le bas lorsqu'elle devient grave.

Configuration intérieure du larynx
(figs. 27-14, 27-15 et 27-16)

L'entrée du larynx est ovalaire, située dans un plan très oblique en bas et en arrière, presque verticale. Elle est limitée : en avant par le bord supérieur de l'épiglotte, latéralement par le pli ary-épiglottique et en arrière par le relief des cartilages aryténoïdes et corniculés. Entre ces derniers se trouve l'incisure inter-aryténoïdienne *(rimule)* qui s'enfonce jusqu'au muscle aryténoïdien *(m. interaryténoïdien)*.

De chaque côté de cette incisure, on voit deux reliefs, l'un médian, le tubercule corniculé *(t. de Santorini)*, l'autre latéral, le tubercule cunéiforme *(t. de Morgagni)*.

– Le bord libre du cartilage épiglottique et sa partie supra-hyoïdienne séparent le vestibule du larynx de la partie orale du pharynx.

Entre la face antérieure de la partie supra-hyoïdienne de l'épiglotte et le segment vertical du dos de la langue, se trouvent les vallécules épiglottiques *(sillons glosso-épiglottiques)* (fig. 25-11) limitées par les plis glosso-épiglottiques latéraux et le pli glosso-épiglottique médian.

– Latéralement se trouve le point de jonction des trois plis pharyngo-épiglottique, glosso-épiglottique latéral et ary-épiglottique, ce dernier séparant le vestibule du récessus piriforme.

– En arrière, le sommet des cartilages aryténoïdes et l'incisure inter-aryténoïdienne marquent la frontière entre le vestibule et la partie laryngée du pharynx.

La surface interne du larynx présente de chaque côté vers sa partie moyenne deux plis superposés dirigés d'avant en arrière, les plis vestibulaires *(cordes vocales supérieures)* et les plis vocaux *(cordes vocales inférieures)*. Entre ces deux plis se trouve une cavité, le **ventricule du larynx**.

Le pli vestibulaire est plus latéral que le pli vocal qui est ainsi visible par en haut (fig. 27-14). Le pli vestibu-

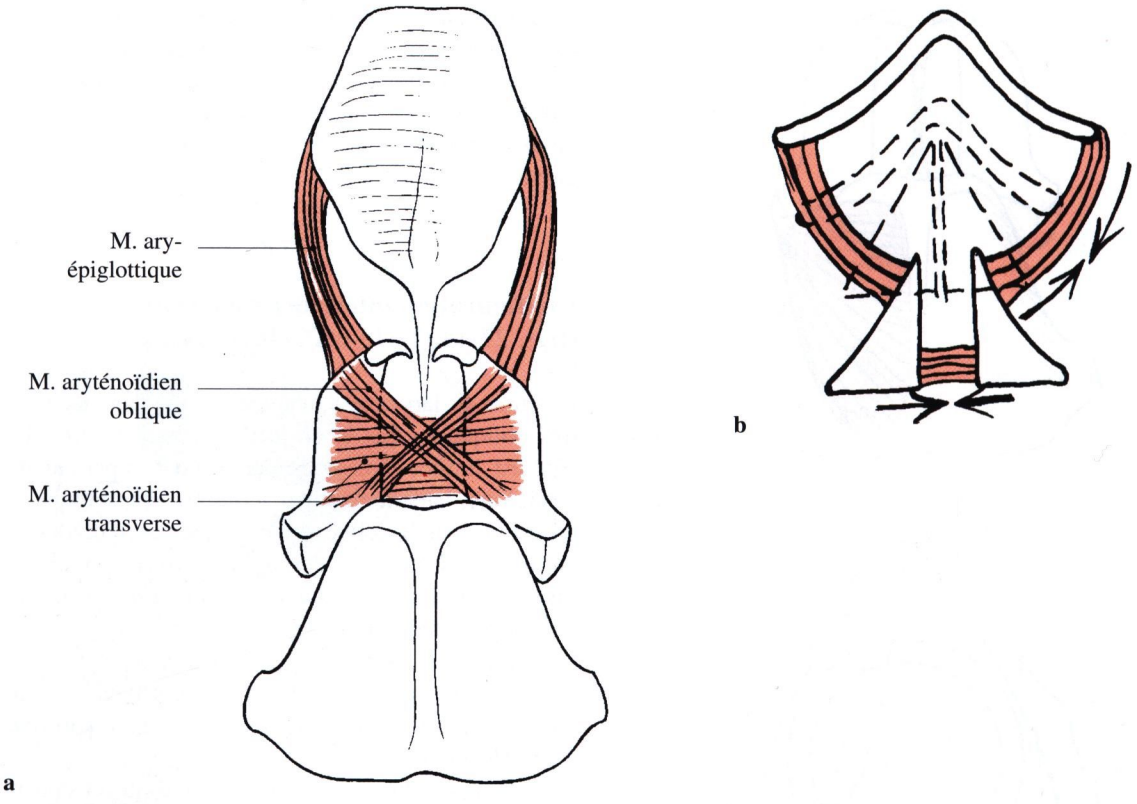

Fig. 27-12. Les muscles ary-épiglottique et aryténoïdiens. **a** Vue postérieure ; **b** mode d'action

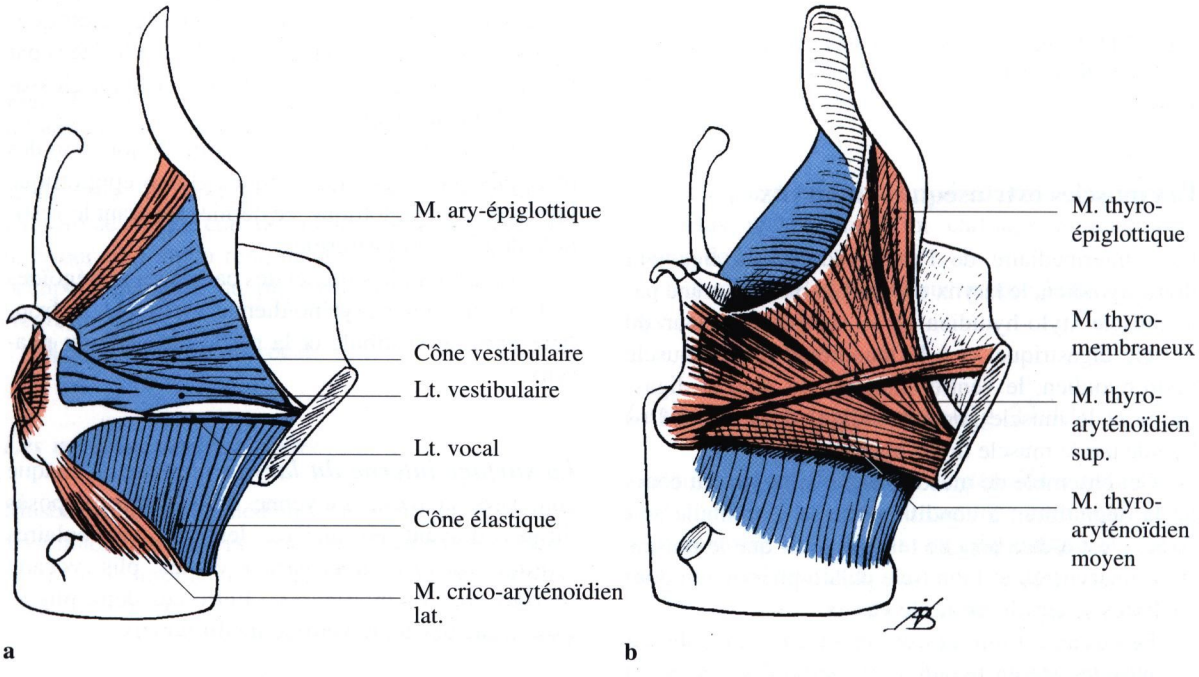

Fig. 27-13. Les muscles du larynx. Vue latérale droite après ablation de la lame droite du cartilage thyroïde. **a** Couche profonde ; **b** couche superficielle

laire est tendu de l'angle rentrant à la face antéro-latérale du cartilage aryténoïde. Il est aplati de haut en bas, sa face supérieure regarde médialement et en haut, sa face inférieure regarde latéralement et en bas et forme la paroi supérieure du ventricule du larynx. Le pli vestibulaire est sous-tendu par le ligament vestibulaire.

Le pli vocal est situé sous le pli vestibulaire et plus médial que lui (fig. 27-14). Il est tendu de l'angle rentrant du cartilage thyroïde au processus vocal du cartilage aryténoïde. Il présente une face supérieure horizontale et une face inférieure oblique en bas et latéralement qui se prolonge par le cône infra-glottique. Le pli vocal est sous-tendu par le ligament vocal qui longe son bord libre et, latéralement au ligament, par le muscle vocal.

Les plis vocaux sont recouverts par un épithélium pluri-stratifié, kératinisé par endroits. De couleur blanc-gris, car non vascularisés, ils sont bien visibles par rapport à la couleur rouge de la muqueuse laryngée (épithélium pseudo-stratifié à cils vibratiles) lors d'une laryngoscopie. Au niveau des plis vocaux, la muqueuse adhère au tissu conjonctif par des papilles solides et ne glisse donc pas sur lui. Partout ailleurs, la muqueuse est beaucoup moins adhérente (d'où la possibilité d'un œdème laryngé obstructif). Les plis vestibulaires et le ventricule laryngé contiennent de nombreuses glandes dont les sécrétions tombent goutte à goutte sur les plis vocaux qui sont dépourvus de glandes.

Les plis vocaux et vestibulaires divisent la cavité du larynx en trois étages :

– *un étage supérieur, le vestibule du larynx,* qui s'étend de l'entrée du larynx jusqu'aux plis vestibulaires ;

– *un étage moyen, la glotte,* compris entre les bords libres des plis vocaux et des processus vocaux, cet espace se prolonge de chaque côté par les ventricules du larynx ;

– *un étage inférieur, la cavité infra-glottique,* qui commence sous le bord libre des plis vocaux et s'étend jusqu'à la trachée, c'est-à-dire au bord inférieur du cartilage cricoïde.

Le vestibule du larynx (figs. 27-14 et 27-15)

Il a la forme d'un entonnoir. On peut lui décrire quatre parois :

– *La paroi antérieure* est constituée par la face postérieure de l'épiglotte. Elle est concave dorsalement dans un plan horizontal. De profil, elle est convexe dorsalement dans sa partie supérieure, puis concave au milieu et à nouveau convexe dans sa partie inférieure où elle dessine une éminence arrondie appelée tubercule épiglottique,

– *Les parois latérales* sont formées par la face médiale des plis ary-épiglottiques et la face supérieure des plis vestibulaires,

– *La paroi postérieure* répond à l'incisure inter-aryténoïdienne,

La glotte (figs. 25-17, 27-14, 27-15 et 27-16)

La glotte [ou la fente de la glotte] est une fente sagittale longue en moyenne de 23 mm chez l'homme adulte et de 17 cm chez la femme adulte. C'est la partie la plus étroite des voies respiratoires. Elle est comprise entre les bords libres des plis vocaux en avant et des processus vocaux des cartilages aryténoïdes en arrière. La glotte se compose donc de deux segments : l'un ventral, triangulaire, la partie intermembranacée ou **glotte vocale** située entre les plis vocaux, l'autre dorsal, la partie intercartilagineuse ou **glotte respiratoire** située entre les processus vocaux (fig. 27-8b). L'angle de réunion des plis vocaux est la commissure antérieure. La glotte est limitée dorsalement par la commissure postérieure située entre les deux cartilages aryténoïdes et formée par le bord supérieur du muscle aryténoïdien transverse. La glotte humaine est donc pentagonale au repos et sa forme varie suivant les mouvements des cartilages aryténoïdes.

La glotte se prolonge de chaque côté par les **ventricules du larynx** *(v. de Morgagni)*. Chaque ventricule est une cavité limitée par la muqueuse qui s'enfonce dans l'espace compris entre le pli vestibulaire en haut et le pli vocal en bas. Le fond du ventricule répond au muscle thyro-aryténoïdien moyen. L'orifice du ventricule a la forme d'un fuseau horizontal. L'angle dorsal du fuseau correspond au sommet du processus vocal, l'angle ventral à la commissure antérieure. De l'extrémité ventrale du ventricule part un prolongement tubuleux, le **saccule laryngé**, qui monte dans l'espace compris entre la lame thyroïdienne et la muqueuse du vestibule jusqu'au pli ary-épiglottique. Chez le gorille, le saccule est extrêmement développé et forme des sacs aériens qui s'étendent sous la peau du cou et de la région pectorale. Chez l'être humain, il peut saillir entre l'os hyoïde et le cartilage thyroïde.

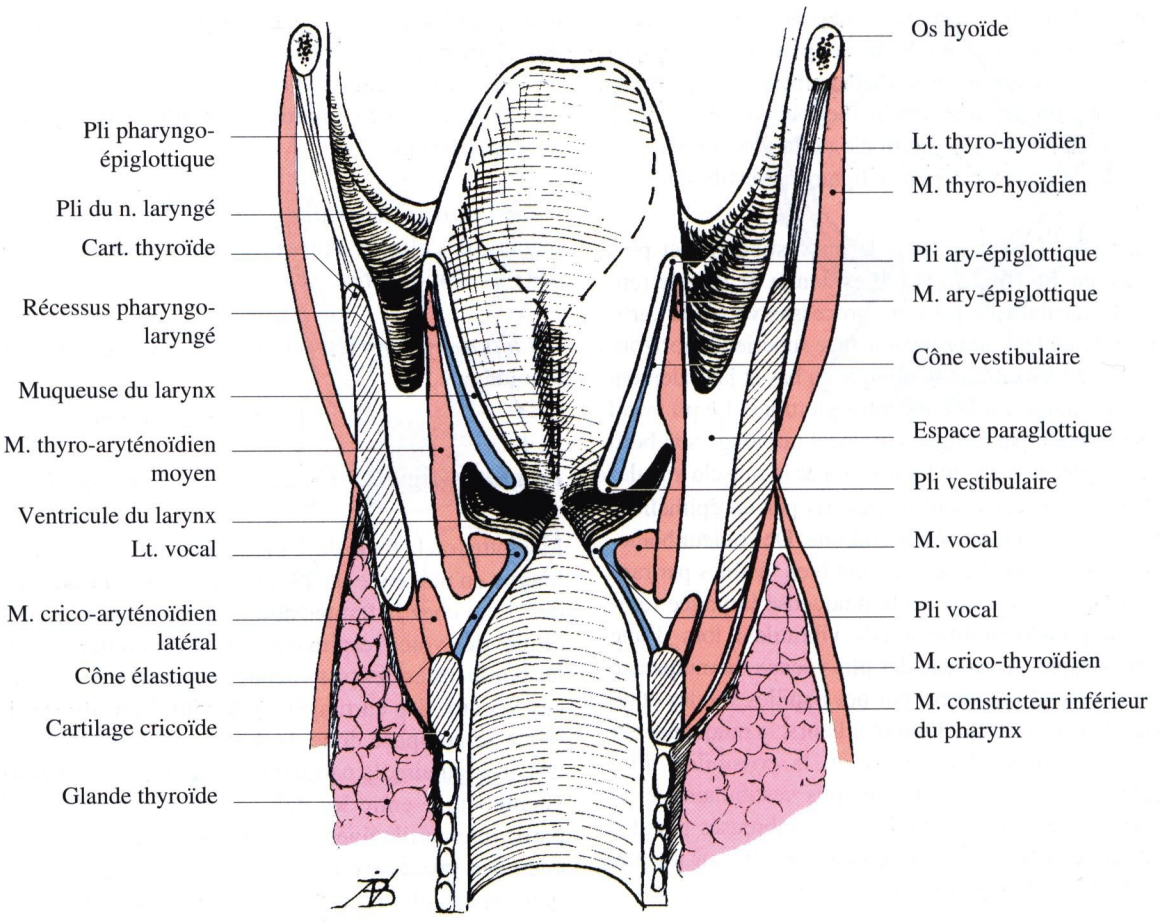

Fig. 27-14. Coupe frontale du larynx

La cavité infra-glottique (fig. 27-14)

Elle a la forme d'un cône à base inférieure. Elle répond à la face inférieure des plis vocaux, au cône élastique et à la surface interne du cartilage cricoïde.

Vaisseaux et nerfs du larynx (figs. 27-18 et 27-19)

Les artères

Trois artères sont destinées au larynx ; ce sont les artères laryngées supérieure, inférieure et postérieure.

– *L'artère laryngée supérieure,* rameau de l'artère thyroïdienne supérieure provenant de l'artère carotide externe, traverse la membrane thyro-hyoïdienne avec le rameau externe du nerf laryngé supérieur et se distribue aux muscles du larynx, à la muqueuse du vestibule du larynx et du récessus piriforme.

– *L'artère laryngée inférieure,* rameau cricothyroïdien de l'artère thyroïdienne supérieure, perfore le cône élastique entre le cartilage thyroïde et le cartilage cricoïde, et vascularise la muqueuse de l'étage infra-glottique.

– *L'artère laryngée postérieure,* rameau de l'artère thyroïdienne inférieure provenant de l'artère subclavière, s'engage avec le nerf laryngé inférieur au-dessous du muscle constricteur inférieur du pharynx et se distribue à la muqueuse de la face dorsale du larynx, aux muscles crico-aryténoïdien postérieur et aryténoïdiens. Elle s'anastomose avec l'artère laryngée supérieure.

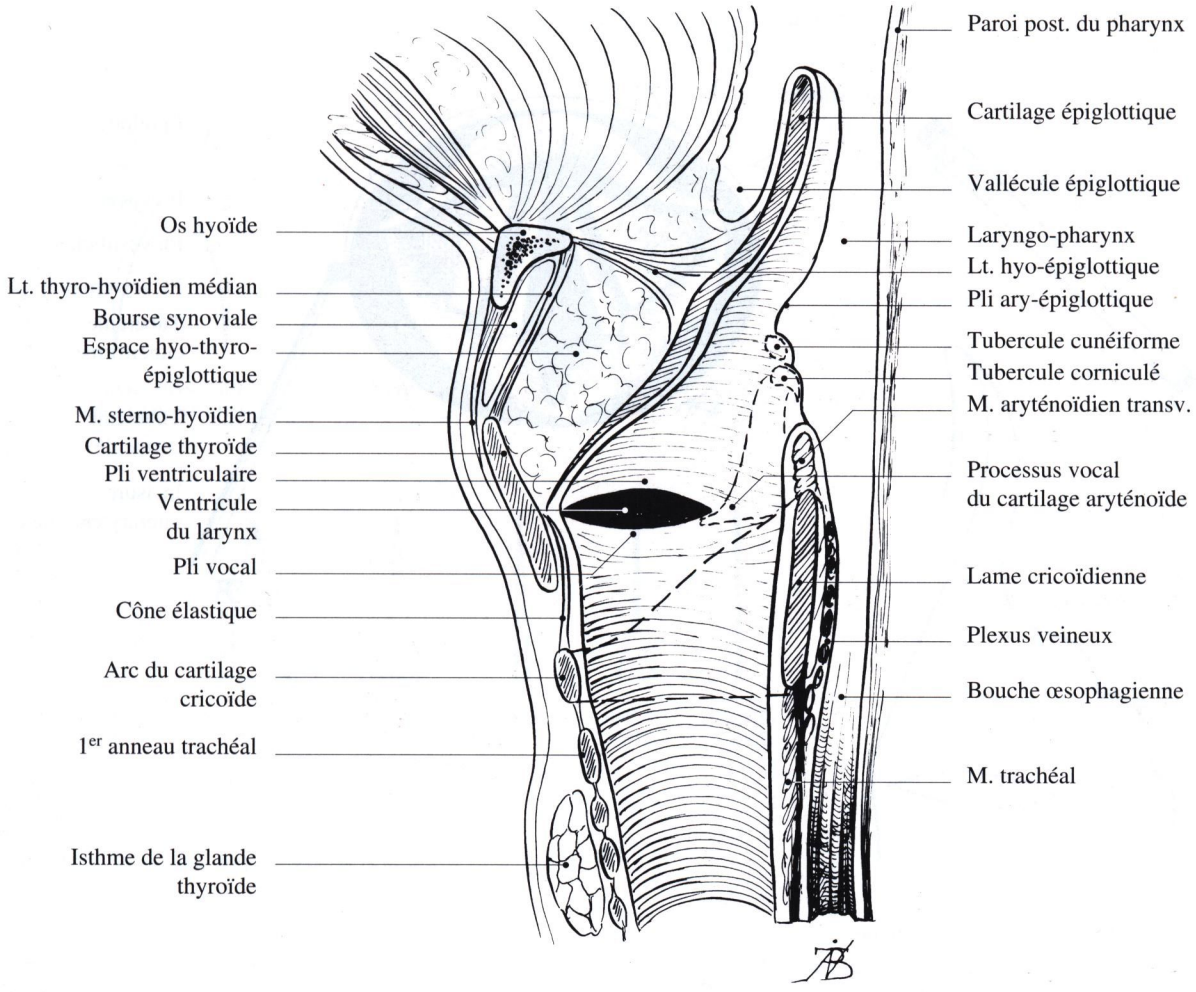

Fig. 27-15. Coupe sagittale médiane du larynx

Les veines

Les veines sont satellites des artères. Les veines laryngées supérieures rejoignent la veine jugulaire interne par l'intermédiaire de la veine thyroïdienne supérieure et du tronc veineux thyro-linguo-facial. Les veines laryngées postérieures se jettent par les veines thyroïdiennes inférieures dans la veine subclavière.

Les veines laryngées inférieures rejoignent la veine brachiocéphalique gauche.

Les lymphatiques (voir chap. 32)

Les lymphatiques du vestibule du larynx rejoignent la chaîne jugulaire interne.

Les lymphatiques de la partie infra-glottique se répartissent en trois groupes. Les vaisseaux antérieurs vont à la chaîne jugulaire interne soit directement, soit par l'intermédiaire des nœuds lymphatiques pré-laryngés ou pré-trachéaux.

Les deux chaînes latérales se rendent de chaque côté et dorsalement à la chaîne récurrentielle. Chaque moitié du larynx peut se drainer dans les nœuds lymphatiques du côté opposé.

Les nerfs

L'innervation du larynx se fait de chaque côté par les nerfs laryngé supérieur et laryngé inférieur (portion ascendante du nerf laryngé récurrent) auxquels il faut ajouter des rameaux de la partie sympathique du sys-

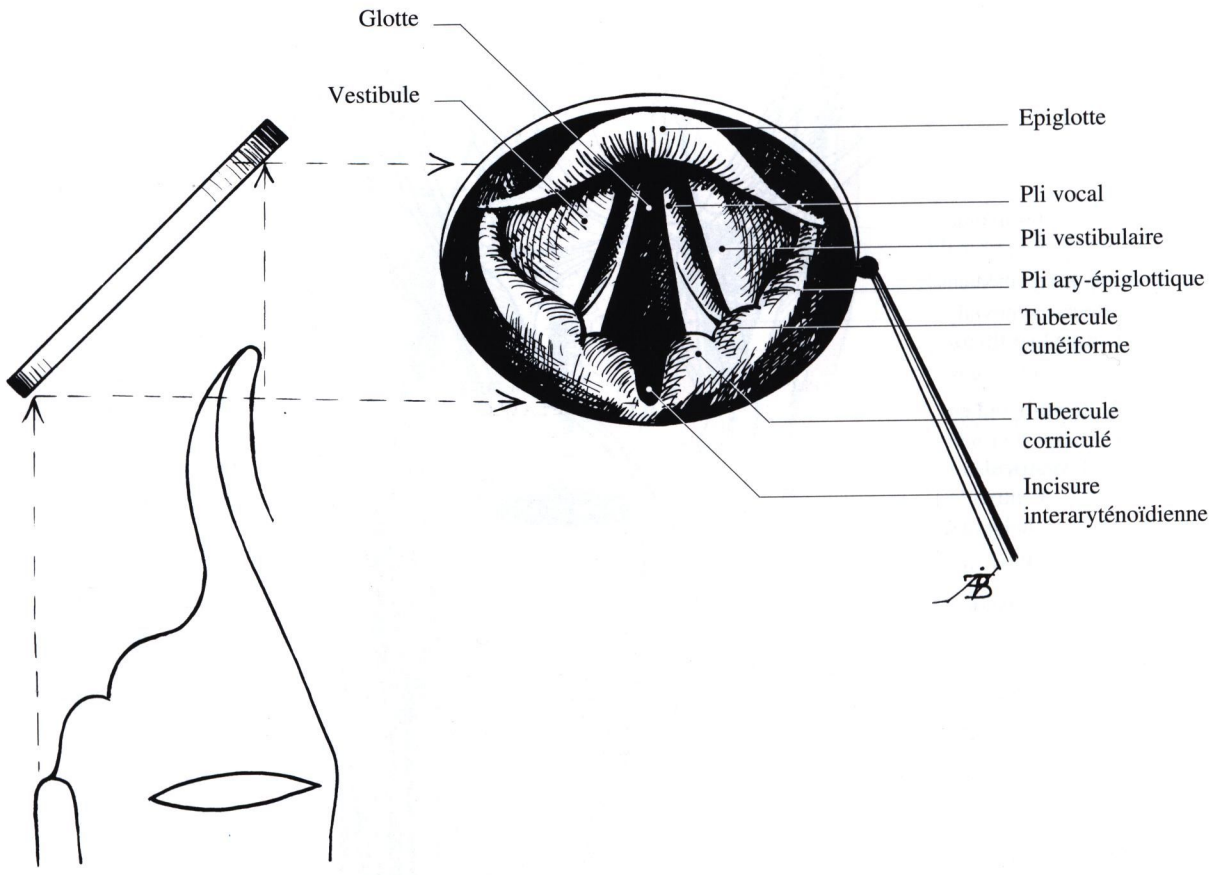

Fig. 27-16. Image laryngoscopique

tème nerveux autonome issus du ganglion cervical supérieur. Le nerf laryngé supérieur naît pratiquement sous la base du crâne, le nerf laryngé inférieur prolonge à droite le nerf laryngé récurrent droit dans la base du cou, et à gauche le nerf laryngé récurrent gauche intra-thoracique. Ces nerfs sont tous des rameaux du nerf vague.

Le nerf laryngé supérieur (figs. 27-18 et 27-19)

Il naît de l'extrémité inférieure du ganglion inférieur du nerf vague *(ganglion plexiforme)*. Il descend et croise dorsalement, puis médialement, l'artère carotide interne, il croise ensuite médialement l'artère carotide externe sous l'origine de l'artère linguale. Le nerf se trouve alors contre la paroi du pharynx, au niveau de la grande corne de l'os hyoïde. Il se divise en deux rameaux terminaux, externe et interne.

Le rameau interne est presque horizontal sous la grande corne de l'os hyoïde au contact de la membrane thyro-hyoïdienne. Il est d'abord sur la face dorsale du muscle thyro-hyoïdien, puis entre ce muscle et la membrane. Il traverse la membrane avec l'artère laryngée supérieure qui est en dessous, 1 à 2 cm en avant du ligament thyro-hyoïdien latéral et à égale distance de l'os hyoïde et du cartilage thyroïde. Il soulève un repli muqueux dans le récessus piriforme. Le rameau interne du nerf laryngé supérieur se divise sous la muqueuse en de nombreux rameaux terminaux sensitifs que l'on peut diviser en :

– rameaux ventraux pour la muqueuse de l'épiglotte et de la partie verticale de la face dorsale de la langue,

– rameaux moyens pour la muqueuse du vestibule,

– rameaux dorsaux pour la muqueuse de la face postérieure du larynx.

Un rameau communicant s'anastomose avec un rameau du nerf laryngé inférieur *(anse de Galien)*.

Le rameau externe (nerf laryngé externe) descend sur la face externe de la lame thyroïdienne en suivant en

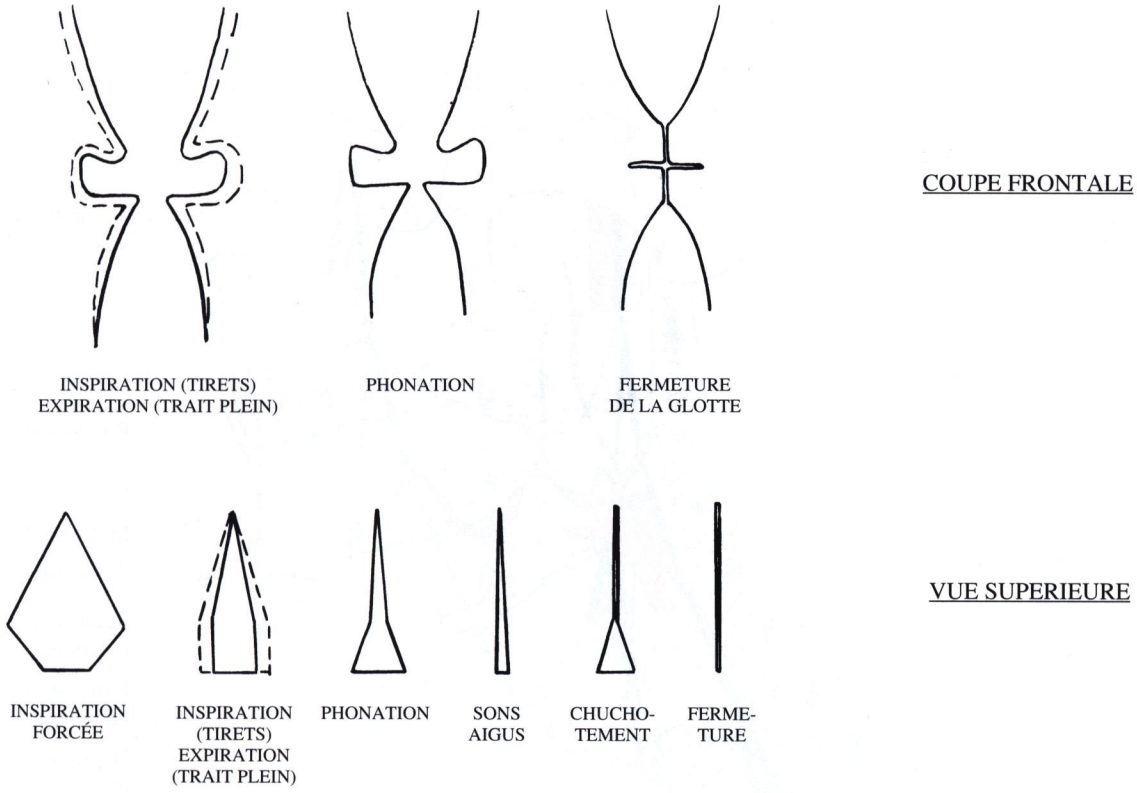

Fig. 27-17. Variations de la forme de la glotte

avant l'insertion du muscle constricteur inférieur du pharynx. Il innerve le muscle crico-thyroïdien, perfore ensuite le cône élastique et innerve la muqueuse du ventricule et de la partie infra-glottique du larynx.

En résumé, le nerf laryngé supérieur est sensitif pour toute la muqueuse du larynx et moteur d'un seul muscle : le muscle crico-thyroïdien.

Le nerf laryngé inférieur droit

C'est la partie ascendante du nerf laryngé récurrent droit qui naît du nerf vague droit en avant de l'artère subclavière droite. Il contourne cette artère en passant en dessous puis en arrière d'elle et gagne par un trajet oblique en haut et médialement la gouttière œso-trachéale qu'il suit jusqu'au larynx. Le nerf laryngé récurrent prend alors le nom de nerf laryngé inférieur droit. Dans son trajet oblique, il croise par en avant (20 % des cas) ou par en arrière (25 %) les rameaux de l'artère thyroïdienne inférieure. Dans plus de la moitié des cas, le nerf est intimement mêlé à ces rameaux. Dans 1 % des cas, le nerf laryngé inférieur n'est pas récurrent c'est-à-dire qu'il ne croise pas l'artère subclavière droite. Il naît alors du nerf vague plus haut dans le cou et rejoint le bord inférieur du muscle constricteur inférieur du pharynx presque horizontalement.

Le nerf laryngé inférieur gauche

C'est la portion ascendante du nerf laryngé récurrent gauche qui naît du nerf vague gauche en regard de la face inférieure de l'arc [crosse] de l'aorte. Il se dirige en arrière puis en haut en formant une courbe concave en haut plaquée sous cet arc. Il passe soit dans l'angle d'union du ligament artériel et de l'arc de l'aorte, soit au-dessous du ligament artériel. On trouve à ce niveau le nœud lymphatique de l'anse du récurrent et le ganglion cardiaque supérieur *(gg. de Wrisberg)* du plexus cardiaque. Le nerf monte ensuite appliqué sur la face antérieure ou antéro-gauche de l'œsophage qui déborde à gauche la trachée. Le nerf laryngé récurrent prend alors le nom de nerf laryngé inférieur gauche. Il croise ensuite les rameaux de l'artère thyroïdienne

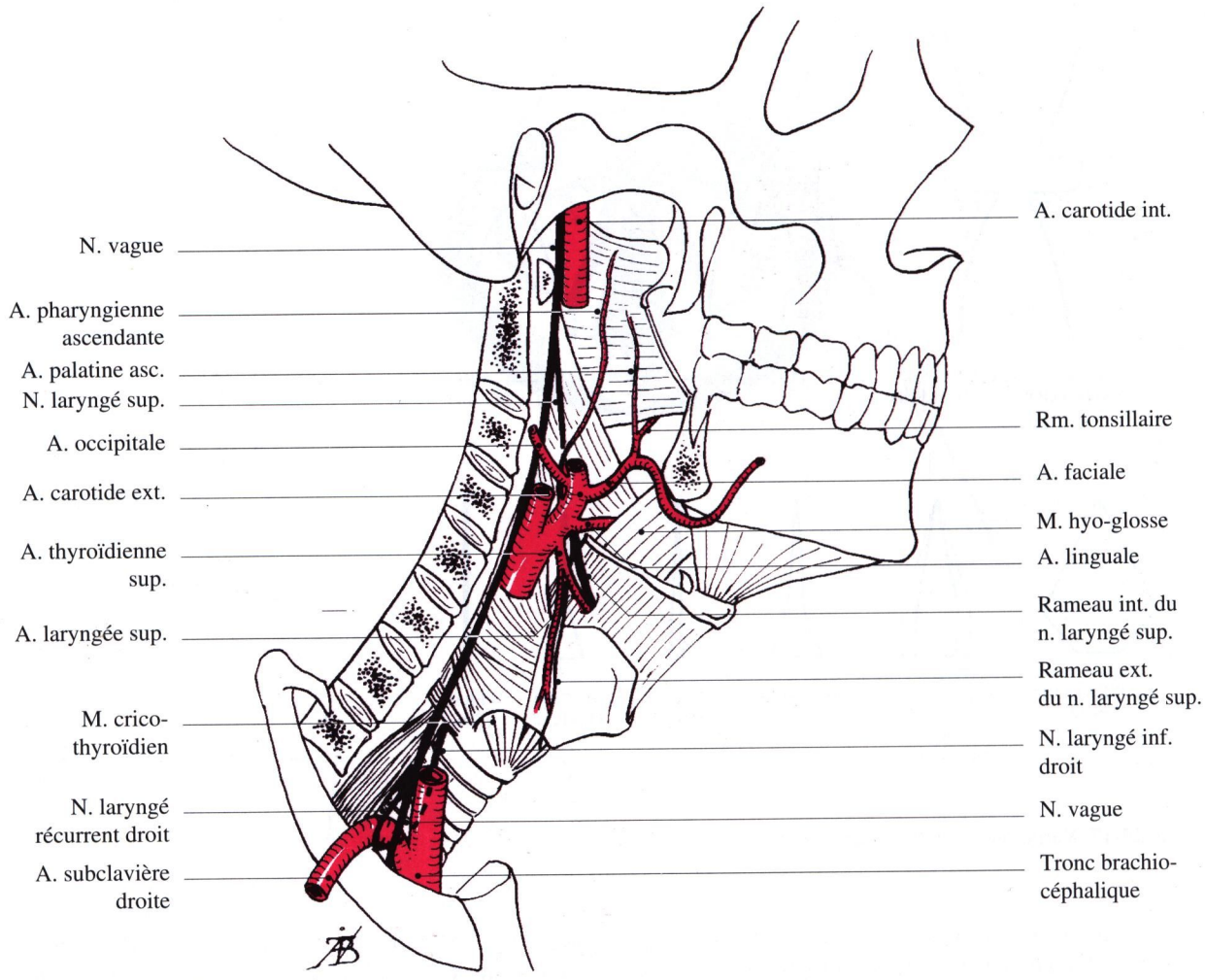

Fig. 27-18. Vascularisation et innervation du pharynx et du larynx. Le nerf vague droit et les nerfs laryngés droits

inférieure par en avant (10 % des cas) ou par en arrière (60 % des cas). Dans 30 % des cas, il est intimement mêlé à ces rameaux.

Terminaison commune des nerfs laryngés inférieurs

Arrivés à l'extrémité supérieure de la trachée, dans l'angle œso-trachéal, les nerfs laryngés inférieurs passent sous le bord inférieur du muscle constricteur inférieur du pharynx [partie crico-pharyngienne] et cheminent sous la muqueuse du récessus piriforme *(gouttière pharyngo-laryngée)*. Ils se terminent en donnant des rameaux musculaires destinés à tous les muscles du larynx à l'exception du muscle crico-thyroïdien, et un rameau communicant avec le rameau interne du nerf laryngé supérieur *(anse de Galien)*.

Une lésion unilatérale du nerf laryngé inférieur provoque une paralysie de tous les muscles intrinsèques de l'hémi-larynx correspondant à l'exception du muscle crico-thyroïdien. Sous l'action de ce dernier, les plis vocaux se déplacent en dedans (position paramédiane). En cas de paralysie bilatérale, les plis vocaux sont en position paramédiane ou médiane et une détresse respiratoire apparaît.

En résumé, le nerf laryngé inférieur est moteur de tous les muscles du larynx, à l'exception du muscle crico-thyroïdien.

Les rameaux sympathiques, issus du ganglion sympathique cervical supérieur, s'anastomosent avec des rameaux des nerfs laryngés inférieurs pour former le plexus pharyngé *(plexus de Haller)* situé médialement par rapport à l'artère carotide commune.

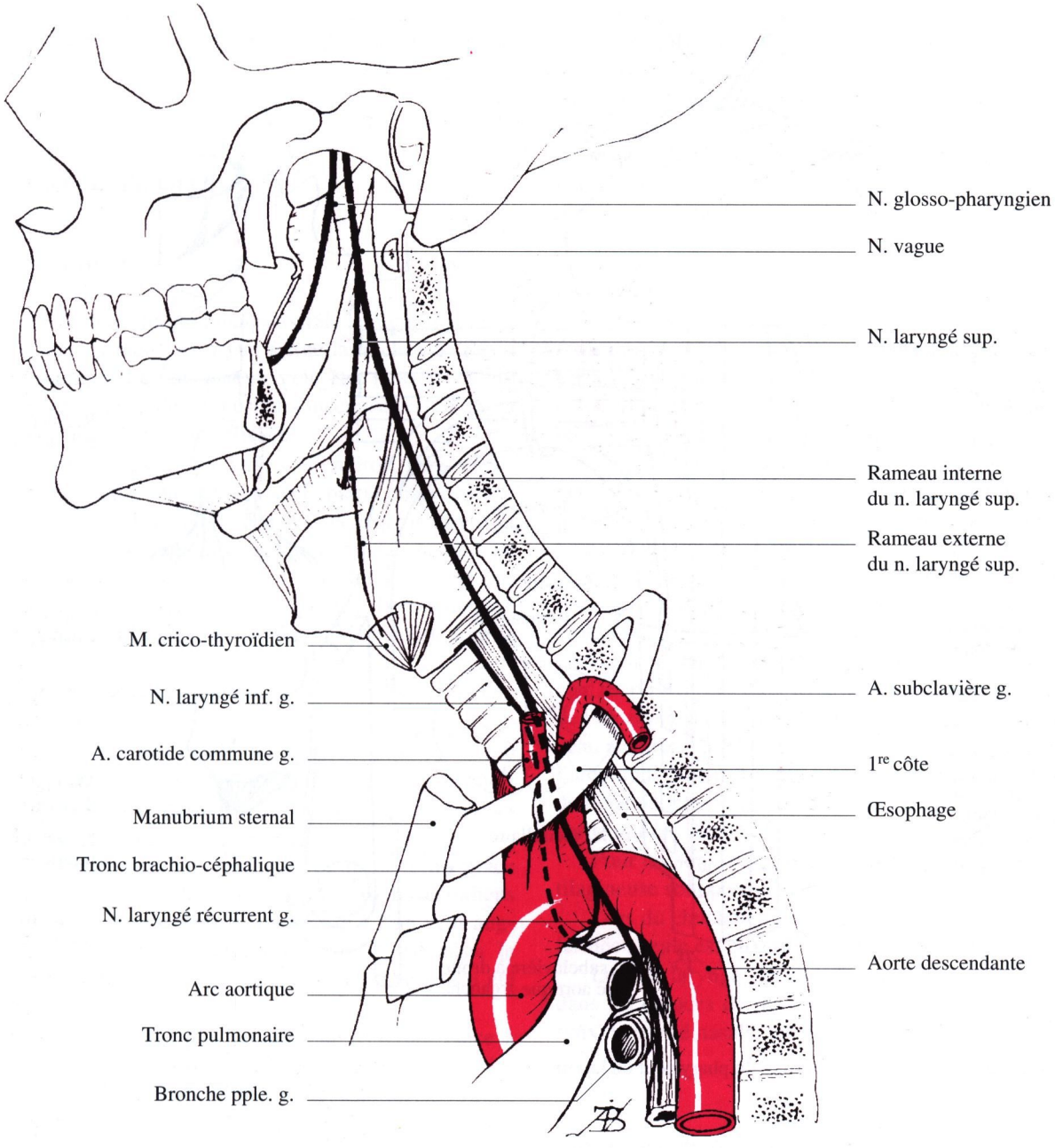

Fig. 27-19. Le nerf vague gauche et les nerfs laryngés gauches

Systématisation des voies motrices et sensitives du larynx (fig. 27-20)

La motricité du larynx est assurée par le noyau ambigu situé dans la partie caudale du plancher du quatrième ventricule. Ce noyau est moteur du pharynx et du larynx.

Les axones des neurones moteurs empruntent soit le nerf glosso-pharyngien (IX) soit le nerf vague (X) mais aussi la racine crâniale du nerf accessoire (XI).

Le nerf glosso-pharyngien est moteur des muscles constricteur supérieur du pharynx, stylo-pharyngien et stylo-glosse.

Le nerf vague est moteur des muscles constricteurs moyen et inférieur du pharynx, des muscles du voile du palais et du larynx.

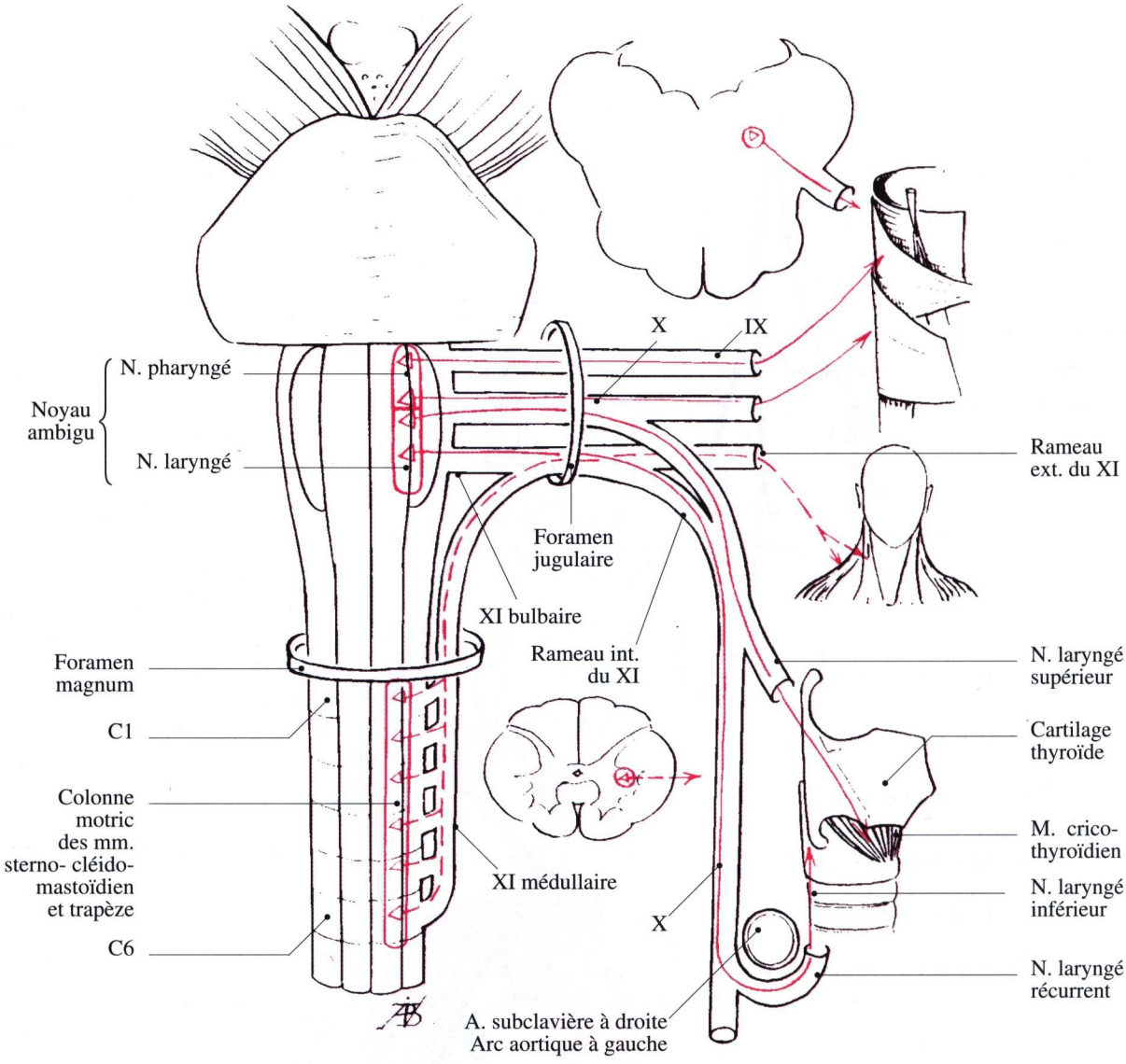

Fig. 27-20. Centre et voies motrices du pharynx et du larynx

Les axones qui cheminent dans la racine crâniale du nerf accessoire rejoignent le nerf vague par le rameau interne du nerf accessoire qui s'anastomose au nerf vague ; d'où le nom donné au onzième nerf crânien de nerf accessoire (du nerf vague).

Le noyau ambigu se décompose en plusieurs centres qui obéissent à une répartition somatotopique, un centre supérieur pour le pharynx, un centre inférieur pour le larynx (voir le tome IV, Neuroanatomie, chap. 15).

Le centre commandant le larynx se décompose en un centre supérieur pour le muscle crico-thyroïdien tenseur des plis vocaux, un centre moyen pour le muscle crico-aryténoïdien postérieur et un centre inférieur pour les muscles adducteurs des plis vocaux.

Les voies sensitives du larynx arrivent dans la partie bulbaire du noyau du tractus solitaire. La stimulation de la muqueuse laryngée déclenche la toux, réflexe de protection des voies aériennes inférieures.

Les voies végétatives du larynx. Le noyau moteur dorsal du nerf vague *(noyau cardio-pneumo-entérique)* et le centre cilio-spinal (C8-L2) de la colonne intermé-

dio-latérale assurent la commande de la vasomotricité et de la sécrétion des glandes de la muqueuse laryngée.

Fonctions du larynx

Déglutition

Lors de la déglutition mais aussi de la régurgitation et du vomissement, le larynx ferme la trachée de façon hermétique. La fausse route peut être mortelle. Cette fermeture procède de plusieurs mécanismes, ce qui la rend particulièrement efficace.

– L'ascension du larynx d'environ trois centimètres bloque son orifice sous la partie pharyngienne de la langue. L'épiglotte compressée entre le larynx et la langue s'horizontalise évidemment mais ne bascule pas en bas et dorsalement. La déglutition n'est pas entravée par l'ablation de l'épiglotte ; il est donc faux d'attribuer à l'épiglotte une fonction analogue à celle du voile.

– Le larynx se ferme grâce à trois sphincters superposés :

• le sphincter de l'entrée du larynx *(orifice supérieur)* constitué par les muscles ary-épiglottiques et aryténoïdiens oblique et transverse : ce sphincter agit au cours de la déglutition ;

• le sphincter des plis vestibulaires qui se ferme grâce aux faisceaux des muscles thyro-aryténoïdiens moyens. Cette fermeture joue lorsque l'on veut augmenter la pression intra-thoracique. C'est aussi le début de la toux lorsque le sphincter supérieur a été inefficace ;

• le sphincter des plis vocaux qui se ferme grâce à l'adduction des cartilages aryténoïdes par les muscles crico-aryténoïdiens latéraux et aryténoïdiens oblique et transverse.

Respiration

Au cours de la respiration, la rigidité des cartilages du larynx maintient sa lumière béante comme le font les cartilages trachéaux au niveau de la trachée. La fente de la glotte est plus large à l'inspiration qu'à l'expiration. Certains pensent qu'il s'agit d'un mouvement actif des cartilages aryténoïdes. En réalité, il s'agit d'un mouvement passif dû à l'élasticité de l'ensemble laryngo-trachéal. Lors de l'inspiration, le diaphragme s'abaisse entraînant la trachée. La traction vers le bas de l'axe laryngo-trachéal entraîne un déplacement automatique des cartilages aryténoïdes avec abduction des processus vocaux. Au cours de la respiration calme, la glotte est pentagonale, la partie cartilagineuse est rectangulaire. Au cours de la respiration d'effort, la glotte forme un losange.

Phonation

Au cours de la phonation, les mécanismes sont complexes mais l'anatomie en explique les plus importants. Importante sur le plan social, cette fonction est secondaire sur le plan physiologique.

Lors de la phonation, la glotte membraneuse ou vocale est presque fermée, mais il persiste un très petit interstice entre les plis vocaux qui vibrent et font vibrer l'air expiré comme un système d'anche d'instrument à vent ; la glotte cartilagineuse est ouverte. Les plis vocaux ne font pas vibrer l'air comme les cordes d'un violon, mais libèrent des bouffées d'air dans le tractus vocal, en ouvrant et en fermant la glotte. A l'attaque du son, les plis sont accolés, ils se séparent sous la poussée de l'air expiré à travers la trachée et se rejoignent à nouveau aussitôt. La fréquence (hauteur du son laryngé) et l'amplitude (intensité) des vibrations dépendent aussi de l'état de tension propre du pli vocal qui est contrôlé par le muscle vocal et le muscle crico-thyroïdien.

Pour les sons aigus, la glotte membraneuse et cartilagineuse sont presque complètement fermées.

Lors du chuchotement, la glotte membraneuse est fermée ; seule est ouverte la glotte cartilagineuse.

Le son laryngé est transformé en voix (timbre) dans les espaces de résonance constitués par le pharynx, la cavité nasale, les sinus, la cavité orale.

Variations de position du larynx (fig. 27-21)

La position de l'orifice laryngé peut varier et rendre une intubation laryngo-trachéale difficile, voire impossible. Ce fait tient à l'orientation verticale de l'orifice laryngé, à sa situation basse dans le cou, à une saillie importante du segment pharyngien de la langue.

La situation basse du larynx peut-être diagnostiquée par l'examen de l'isthme du gosier lorsque la bouche est ouverte, critère prédictif de l'intubation difficile.

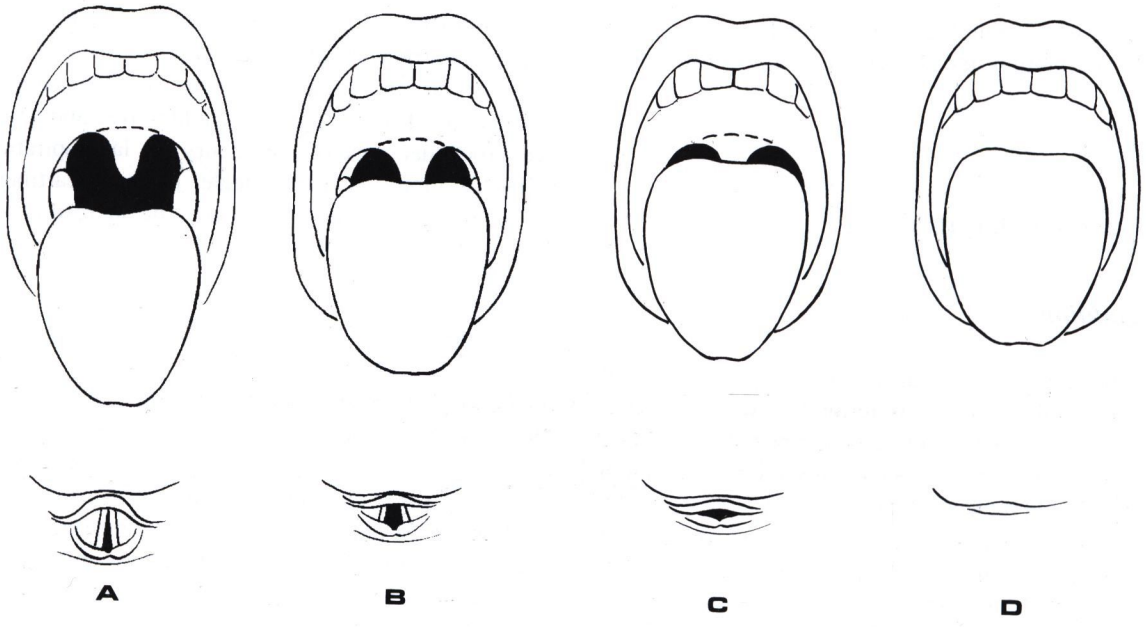

Fig. 27-21. Critères prédictifs d'intubation difficile (Mallampati). Le patient ouvre la bouche au maximum en tirant la langue : selon la visibilité de l'isthme du gosier on peut prévoir l'aspect lors de la laryngoscopie

La trachée cervicale

Anatomie descriptive

La trachée est un tube fibro-cartilagineux qui fait suite au larynx et se termine dans le thorax en se divisant en deux bronches principales droite et gauche. Elle s'étend du niveau du bord inférieur de la sixième vertèbre cervicale à celui de la cinquième vertèbre thoracique. Elle mesure 10 à 12 cm de long et 1,5 à 2 cm de diamètre. Ces mesures varient avec l'âge, la taille, le sexe. Elle est constituée par la succession de cartilages en forme de fer à cheval, ouverts en arrière, reliés entre eux par du tissu fibreux. Les cartilages (16 à 20) maintiennent la béance du conduit, le tissu fibreux permet les mouvements avec ceux de la colonne cervicale. L'ouverture postérieure des cartilages est fermée par un muscle lisse, le **muscle trachéal** (fig. 27-15). La hauteur des cartilages n'est pas régulière (2 à 5 mm), ils ne sont pas parallèles et peuvent être unis par des languettes de cartilage. Le 1er cartilage est souvent plus haut que les autres.

Les cartilages sont englobés et donc réunis les uns aux autres par une membrane fibro-élastique.

Anatomie topographique (figs. 23-1 et 29-7)

Dans le cou, la trachée est en rapport :

En avant

– avec l'isthme de la glande thyroïde qui recouvre classiquement les 2e, 3e et 4e cartilages trachéaux,

– avec l'artère thyroidea ima, inconstante, née de l'arc de l'aorte, et les veines thyroïdiennes inférieures qui se drainent dans la veine brachio-céphalique gauche.

La trachée et l'isthme thyroïdien sont recouverts en avant par les muscles infra-hyoïdiens : le muscle sterno-thyroïdien en profondeur et le muscle sterno-hyoïdien en surface. Ces deux muscles entourés par la lame prétrachéale du fascia cervical, limitent avec ceux du côté opposé le classique losange de la trachéotomie (fig. 29-8). Le muscle sterno-thyroïdien oblique en bas et médialement en forme le bord inférieur ; le muscle sterno-hyoïdien oblique en bas et latéralement en forme le bord supérieur.

Plus en surface se trouve la lame superficielle du fascia cervical et la peau.

Il est, en pratique, très important de bien retenir que la trachée étant oblique en bas et en arrière, le pre-

mier cartilage trachéal est sous-cutané, alors que, au bord supérieur du sternum, la trachée est à 3 cm de profondeur.

En arrière

La trachée, répond à l'œsophage auquel elle est unie par du tissu conjonctif facilement clivable en bas, plus résistant en haut. L'œsophage est dévié à gauche et déborde la trachée.

Latéralement

La trachée répond aux lobes latéraux de la glande thyroïde. Ceux-ci sont reliés aux cartilages trachéaux par du tissu conjonctif assez dense *(lts. thyro-trachéaux médian et latéraux de Gruber).*

En arrière des lobes thyroïdiens se trouve l'axe jugulo-carotidien (veine jugulaire interne, artère carotide commune) et le nerf vague.

Les rapports avec les nerfs laryngés inférieurs et les artères thyroïdiennes inférieures ont été décrits avec les nerfs du larynx.

Bibliographie

Baer GA, Terho M, Tiensuu T (1987) Morphologic study of the adult trachea at the 7th and 12th ring. A study on specimens from 205 autopsies. Surg Radiol Anat 9: 169-172

Claassen H, Klaws GR (1992) Preparation of four-color arterial corrosion casts of the laryngeal arteries. Surg Radiol Anat 14: 301-305

Fink BR, Demarest RJ (1978) Laryngeal biomechanis. Harvard University Press

Gillot C (1969) Eléments d'anatomie, fascicule 6. Grandes régions de la tête et du cou. Flammarion Médecine-Sciences, Paris

Levi AC, Masenti E, Nano M (1982) A contribution to the topographical anatomy of the recurrent laryngeal nerve (nervus laryngeus recurrens) and the mediastinal connective tissue. Anat Clin 4: 205-209

Mallampati SR (1983) Clinical signs to predict difficult tracheal intubation (hypothesis). Can Anaesth Soc J 30: 316-317

Myerson MC (1964) The human larynx. Charles C Thomas Sprinfield, Illinois, USA

Negus VE (1949) The comparative anatomy and physiology of the larynx. W Heinemann Medical Books, London

Riou B (1990) Intubation difficile. Congrès National d'Anesthésie et de Réanimation. Conférences d'actualisation 1990. Masson, Paris, pp 349-362

Terracol J, Greiner GF (1971) Le larynx. Doin, Paris

Tucker HM (1993) The larynx. Thieme, Stuttgart

Chapitre 28

Le nerf vague

D Bastian

Le nerf vague forme avec son homologue la dixième paire des nerfs crâniens (X). C'est le nerf du quatrième arc branchial. Ses fibres véhiculent cinq fonctions, naissant ou se terminant dans trois noyaux de la moelle allongée :
– la motricité volontaire du pharynx et du larynx (noyau ambigu) (fig. 4-1 a) ;
– la sensibilité générale de la muqueuse de l'épiglotte, du larynx et de la partie laryngée du pharynx *(hypopharynx)* (noyau du tractus solitaire) ;
– la gustation au niveau de la face dorsale de l'épiglotte (noyau gustatif, partie du noyau du tractus solitaire). Les corps des neurones sensitifs et gustatifs se trouvent dans les deux ganglions, supérieur *(gg. jugulaire)* et inférieur *(gg. plexiforme)* du nerf vague ;
– la commande parasympathique des viscères thoraciques et abdominaux (noyau parasympathique ou dorsal) ;
– les afférences viscérales (noyau du tractus solitaire).

Ces deux dernières fonctions ont un territoire très étendu et le nerf vague était autrefois appelé *pneumogastrique* en raison de l'importance de son territoire. Le terme actuel « vague » souligne son caractère diffus, flou, plexulaire et difficilement descriptible. L'ensemble formé par les noyaux parasympathiques du nerf oculo-moteur (*n. pupillaire*) (III), les noyaux du nerf facial (*lacrymo-muco-nasal et salivaire supérieur*) (VII), du nerf glosso-pharyngien (*noyau salivaire inférieur*) (IX), le noyaux parasympathique [ou dorsal] du nerf vague et le système du nerf vague forme le **système parasympathique crânien**.

Origine apparente (figs. 4-2 et 33-1)

L'origine apparente, ou émergence du nerf à la surface de la moelle allongée, se fait par six à huit filets ou radicelles dans le sillon latéral dorsal entre les radicelles du nerf glosso-pharyngien (IX) au-dessus et celles des racines crâniales du nerf accessoire (XI) au-dessous. Les radicelles du nerf vague ne se trouvent réunies en un cordon nerveux individualisé qu'à partir de l'orifice dural du foramen jugulaire.

Trajet et rapports

Comme tous les nerfs crâniens, le nerf vague a un trajet que l'on peut décomposer en partie intra-crânienne, en traversée de la base et enfin en partie extra-crânienne.

Dans la cavité du crâne

Enveloppées chacune séparément par la pie-mère, les radicelles traversent la fosse crânienne postérieure. Elles cheminent dans l'espace subarachnoïdien puis se trouvent appliquées sur le tubercule jugulaire de l'os occipital, en arrière de celles du nerf glosso-pharyngien. Ce tubercule, situé près du bord médial du foramen jugulaire, est creusé d'une gouttière parcourue d'avant en arrière par les nerfs glosso-pharyngien et vague et par les racines crâniales du nerf accessoire. A ce niveau, les trois nerfs sont recouverts par le flocculus cérébelleux *(lobule du pneumogastrique)*. Ils « traversent » l'arachnoïde, la dure-mère et le foramen jugulaire.

Dans le foramen jugulaire (fig. 26-1)

La partie antérieure étroite du foramen est traversée par les nerfs glosso-pharyngien, vague et accessoire. Le nerf vague est en arrière du nerf glosso-pharyngien et en avant du nerf accessoire. Ces nerfs sont séparés du bulbe supérieur de la veine jugulaire (*golfe de la jugulaire*) par une cloison ostéo-fibreuse formée par les processus intra-jugulaires des os temporal et occipital et le tissu fibreux dural qui les unit (ligament jugulaire). Le nerf vague est d'autre part séparé du nerf glosso-pharyngien par une cloison fibreuse du même type que la précédente et plus bas par le sinus veineux pétreux inférieur. Le nerf vague présente à ce niveau son ganglion supérieur *(ganglion jugulaire).*

Trajet extra-crânien (figs. 27-18 et 27-19)

Le nerf vague est caractérisé par son très long trajet extra-crânien et son aspect hyper-ramifié indescriptible. Il traverse le cou, le thorax et l'abdomen. Seul le trajet cervical sera décrit ici. Pour le trajet thoracique et abdominal, se reporter au Tome 2 « Le tronc », chap. 40. Le nerf vague descend dans le cou, exactement satellite de l'axe vasculaire carotido-jugulaire. Juste sous la base du crâne, le nerf vague croise dans le sens médio-latéral et de haut en bas la face postérieure de l'artère carotide interne. Il est placé en dessous du nerf glosso-pharyngien (fig. 24-2). Plus bas il est croisé en arrière par le rameau externe du nerf accessoire (XI) et reçoit son rameau interne. Juste sous cette union se trouve une dilatation du nerf vague constituant le ganglion inférieur *(ganglion plexiforme).* A partir de là, le nerf est placé dans la gouttière postérieure que forment l'artère carotide (interne en haut, commune en bas) médialement, et la veine jugulaire interne latéralement. C'est en restant satellite de ces deux vaisseaux que le nerf vague pénètre dans le thorax par son ouverture supérieure (figs. 29-11, 29-12).

Rameaux du nerf vague dans le cou (fig. 28-1)

Le rameau méningé

Ce rameau se détache du ganglion supérieur dans le foramen jugulaire, pénètre dans le crâne et se distribue à la dure-mère voisine dont il assure l'innervation sensitive.

Le rameau anastomotique de la fosse jugulaire [rameau auriculaire]

Il anastomose le nerf facial et le nerf vague. Il part du ganglion supérieur du nerf vague, pénètre dans un canalicule osseux qui s'ouvre dans la fosse jugulaire par l'ostium introitus. Ce canalicule s'ouvre dans le canal du nerf facial 4 à 5 millimètres au-dessus du foramen stylo-mastoïdien par l'ostium extroitus. Le rameau s'unit alors au nerf facial. Pour certains, il se continuerait avec le rameau du conduit auditif externe du nerf facial et formerait avec lui le rameau auriculaire du vague. Mais le zona du ganglion géniculé du nerf facial donne une éruption cutanée dans le méat acoustique externe (zone de Ramsay-Hunt).

Les rameaux pharyngiens

Ces rameaux se rendent à la paroi latérale du pharynx et assurent la motricité des muscles constricteurs moyen et inférieur du pharynx et des muscles du voile du palais, à l'exception du muscle tenseur du voile du palais (V3). Ils forment avec les rameaux du nerf glosso-pharyngien et ceux du tronc sympathique cervical, le plexus pharyngien.

Les rameaux cardiaques supérieurs

Ils sont au nombre de deux et se terminent dans le plexus cardiaque. Ils assurent, avec les rameaux cardiaques du tronc sympathique, l'innervation du cœur.

Les rameaux carotidiens

Ils naissent du ganglion inférieur, du nerf laryngé supérieur ou des rameaux pharyngiens du nerf vague. Ils contribuent à former, avec les rameaux carotidiens du nerf glosso-pharyngien et du tronc sympathique cervical, le plexus nerveux inter-carotidien.

Le nerf laryngé supérieur (figs. 27-18, 27-19 et 29-10)

Il forme sans aucun doute avec le nerf laryngé récurrent les deux rameaux les plus importants du nerf

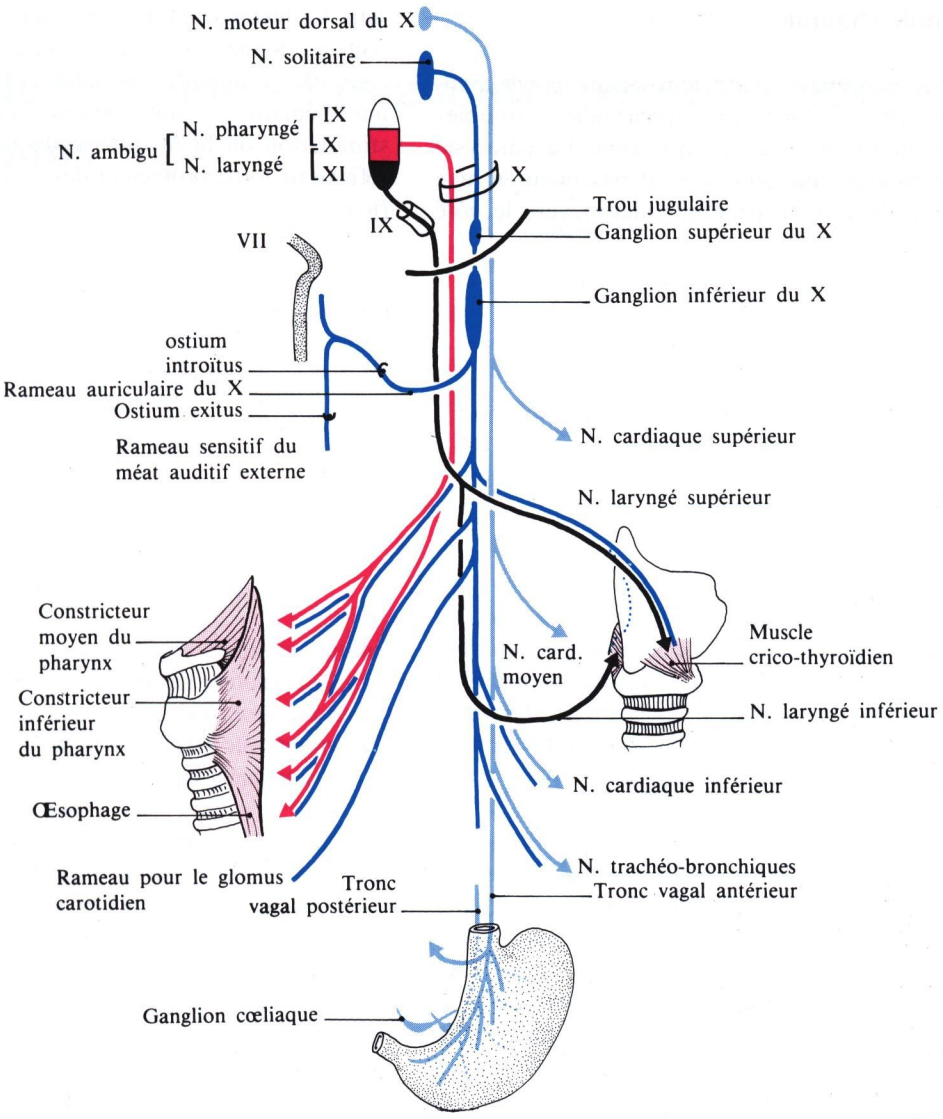

Fig. 28-1. Systématisation du nerf vague (In : J Bossy, Neuro-anatomie, p. 88, Springer Verlag 1990)

vague (voir chap. 27). La motricité et la sensibilité du larynx, dont l'origine embryologique est le tube digestif, sont entièrement assurées par le nerf vague. Le nerf laryngé supérieur commande le muscle crico-thyroïdien, seul muscle tenseur du pli vocal.

Le nerf laryngé récurrent
(figs. 27-18 et 29-10)

Ce nerf passe à droite sous l'origine de l'artère subclavière droite, et à gauche sous l'arc aortique, c'est-à-dire dans le thorax. Il remonte ensuite vers le larynx, dans l'angle trachéo-œsophagien et prend alors le nom de nerf laryngé inférieur. Rappelons qu'une partie des fibres motrices du larynx (nées, comme toutes les fibres motrices du larynx, du noyau ambigu) passe par les racines crâniales du nerf accessoire (XI) et rejoint le nerf vague par le rameau interne du nerf accessoire. C'est pour cette raison que le onzième nerf crânien est appelé « accessoire du vague » (pour plus de détails voir les chapitres 27 et 29). Sous l'origine des nerfs laryngés récurrents, le nerf vague devient exclusivement parasympathique.

Anatomie clinique

Les lésions du nerf vague sont fréquemment associées à celles du nerf glosso-pharyngien : troubles de la déglutition et de la phonation. La paralysie d'un hémivoile entraîne son abaissement et une attraction de l'uvule palatine [luette] vers le côté sain. La lésion d'un nerf récurrent (compression ou section) donne une paralysie du pli vocal du même côté avec immobilité en adduction ou en position intermédiaire, ce qui entraîne une dysphonie. La stimulation de la muqueuse du larynx entraîne le réflexe de toux, protecteur des voies aériennes inférieures.

Chapitre 29

La glande thyroïde – Les glandes parathyroïdes – Le thymus

J Farisse, M Argème, V Di Marino, C Brunet

La glande thyroïde

La glande thyroïde est une glande endocrine située dans la région infra-hyoïdienne au contact de l'axe laryngo-trachéal dont elle est solidaire lors des mouvements de déglutition. Elle sécrète des hormones iodées et de la thyrocalcitonine qui rendent compte de sa dualité histologique.

Elle est proche des plans superficiels et son hypertrophie, ou goitre, diffuse ou localisée (nodulaire), s'apprécie par l'examen clinique : inspection, palpation, auscultation à la recherche d'un souffle, et se précise par des examens complémentaires : dosages hormonaux, scintigraphie, imagerie médicale.

C'est une glande très richement vascularisée. Elle est en rapports étroits avec les glandes parathyroïdes et la terminaison des nerfs laryngés.

Organogenèse (figs. 29-1, 29-2 et 29-3)

L'ébauche thyroïdienne apparaît à la fin de la 3e semaine au niveau de la paroi ventrale de l'intestin pharyngien. Cet épaississement de l'endoderme s'invagine et descend en avant de l'intestin pharyngien sous la forme d'un **canal thyréoglosse.**

L'extrémité caudale de ce diverticule forme deux lobes qui se placent à la 7e semaine de part et d'autre de l'ébauche laryngo-trachéale. A la 10e semaine, les cellules de cette ébauche s'organisent en vésicules ou follicules et produisent les hormones iodées.

Le canal thyréoglosse régresse ; son extrémité crâniale correspond au **foramen caecum** de la langue, sa portion caudale est à l'origine du lobe pyramidal ; entre les deux extrémités du canal thyréoglosse peuvent se développer des reliquats kystiques (kystes du tractus thyréoglosse, ad-hyoïdiens) ou des amas de tissu thyroïdien (*thyroïde linguale*). Cette ébauche principale de la glande thyroïde reçoit latéralement des éléments provenant des corps ultimo-branchiaux (5e poche ento- [ou endo-] branchiale), eux-mêmes traversés par la migration de cellules issues de la crête neurale, d'origine ectodermique.

Ces cellules deviennent les cellules para-folliculaires, ou cellules C, productrices de thyrocalcitonine (elles appartiennent au système endocrinien diffus et au système A.P.U.D).

Cette organogenèse explique les aspects habituels ou possibles de la localisation du tissu thyroïdien (fig. 29-3).

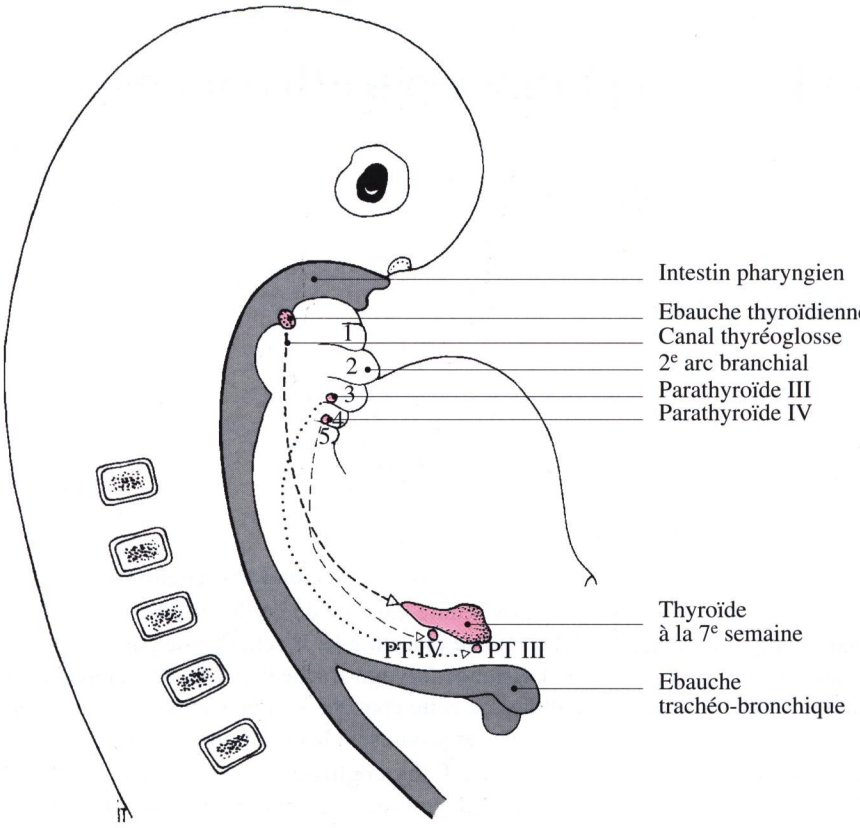

Fig. 29-1. Organogenèse de la glande thyroïde et des glandes parathyroïdes. Descente de l'ébauche thyroïdienne à partir de la base de la langue vers l'ébauche trachéo-bronchique. Descente des glandes parathyroïdes supérieures (IV) à partir de la 4e poche endobranchiale et des glandes parathyroïdes inférieures (III) à partir de la 3e poche endobranchiale

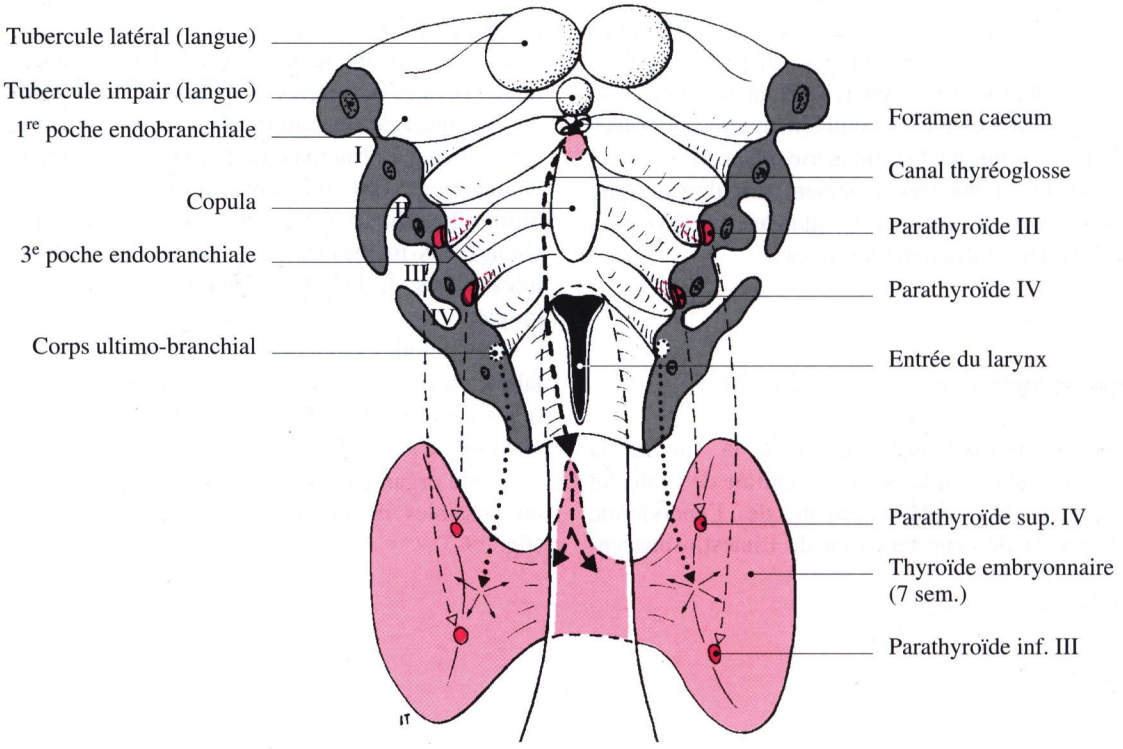

Fig. 29-2. Vue postérieure du plancher du pharynx primitif. Notez le siège du corps ultimo-branchial au niveau de la 5e poche endobranchiale, relais dans la migration des cellules parafolliculaires de la thyroïde, productrices de thyrocalcitonine, et provenant de la crête neurale

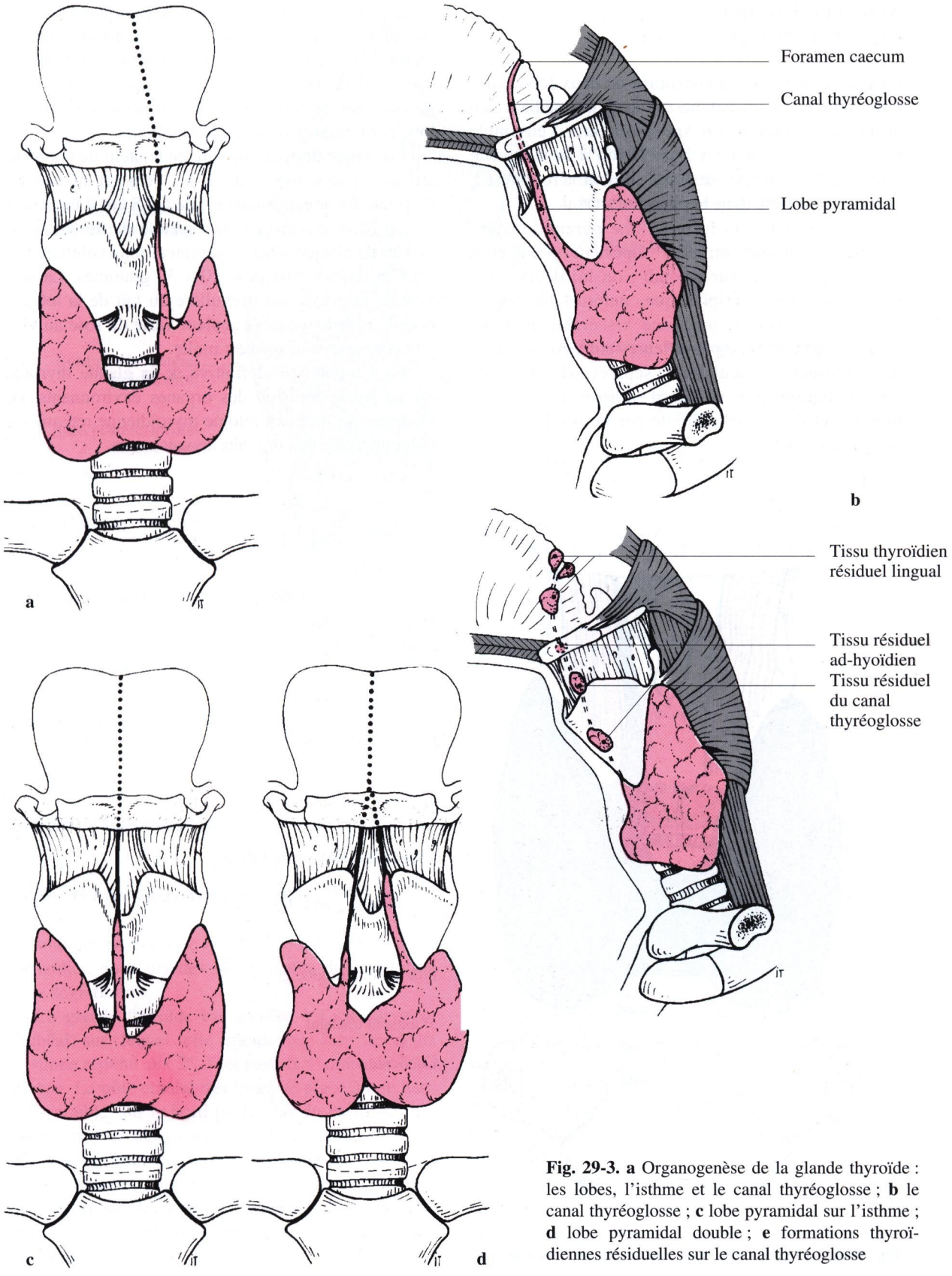

Fig. 29-3. a Organogenèse de la glande thyroïde : les lobes, l'isthme et le canal thyréoglosse ; **b** le canal thyréoglosse ; **c** lobe pyramidal sur l'isthme ; **d** lobe pyramidal double ; **e** formations thyroïdiennes résiduelles sur le canal thyréoglosse

Anatomie descriptive
(figs. 29-4, 29-5, 29-6 et 29-7)

La glande thyroïde est constituée de deux lobes latéraux, réunis par un isthme sur la ligne médiane, en avant de la trachée. En vue antérieure, l'ensemble ressemble grossièrement à un H (ou à la silhouette d'un papillon) moulé sur l'axe viscéral aéro-digestif, concave en arrière dans le plan transversal.

Chaque lobe a la forme d'une pyramide triangulaire, à sommet ou pôle supérieur effilé et à base ou pôle inférieur arrondi ; on lui décrit trois faces : une face périphérique, antéro-latérale qui est la plus étendue, une face viscérale, médiale, concave, et une face postérieure, convexe, creusée de gouttières vasculaires, séparée de la face antéro-latérale par un bord postéro-latéral peu marqué, et de la face médiale par un bord postéro-médial très net.

L'isthme est parfois très court, presque virtuel : il est aplati d'avant en arrière, avec un bord supérieur et un bord inférieur. C'est du bord supérieur de l'isthme que se détache, à gauche de la ligne médiane en général, un prolongement de longueur variable, le lobe pyramidal *(pyramide de Lalouette)*.

La glande thyroïde mesure en hauteur de 6 à 8 cm au niveau des lobes, de 1 à 2 cm au niveau de l'isthme. Sa largeur totale est de 6 à 8 cm, l'épaisseur est de 1 cm au niveau de l'isthme et de 3 cm au niveau de chaque lobe. Légèrement plus volumineuse chez la femme, elle pèse 20 à 30 grammes. La surface de la glande est irrégulière du fait de la lobulation du parenchyme, sa couleur varie du rose au violet clair, sa consistance est molle.

La morphologie définitive de la glande thyroïde est en partie fonction des organes environnants, et, inversement, la morphologie thyroïdienne retentit sur la topographie des organes de voisinage.

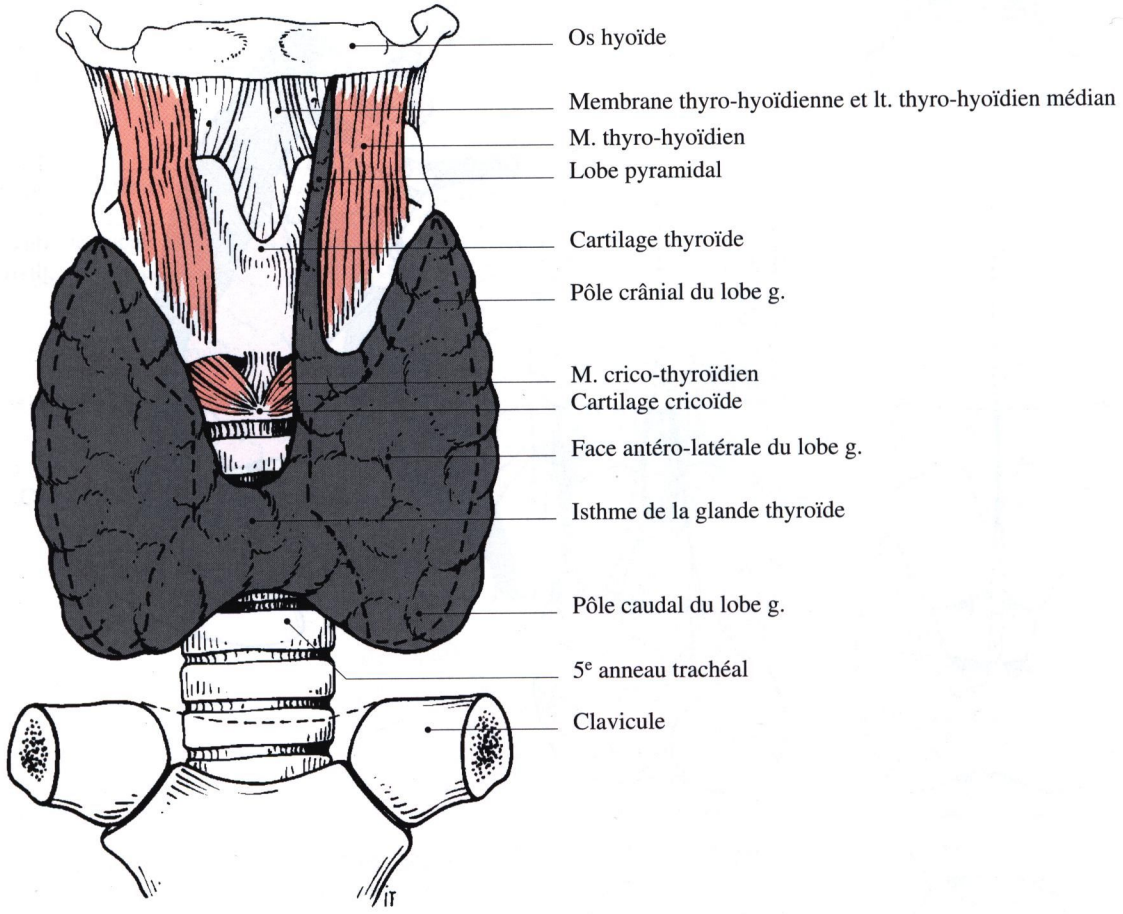

Fig. 29-4. La glande thyroïde : vue antérieure schématique

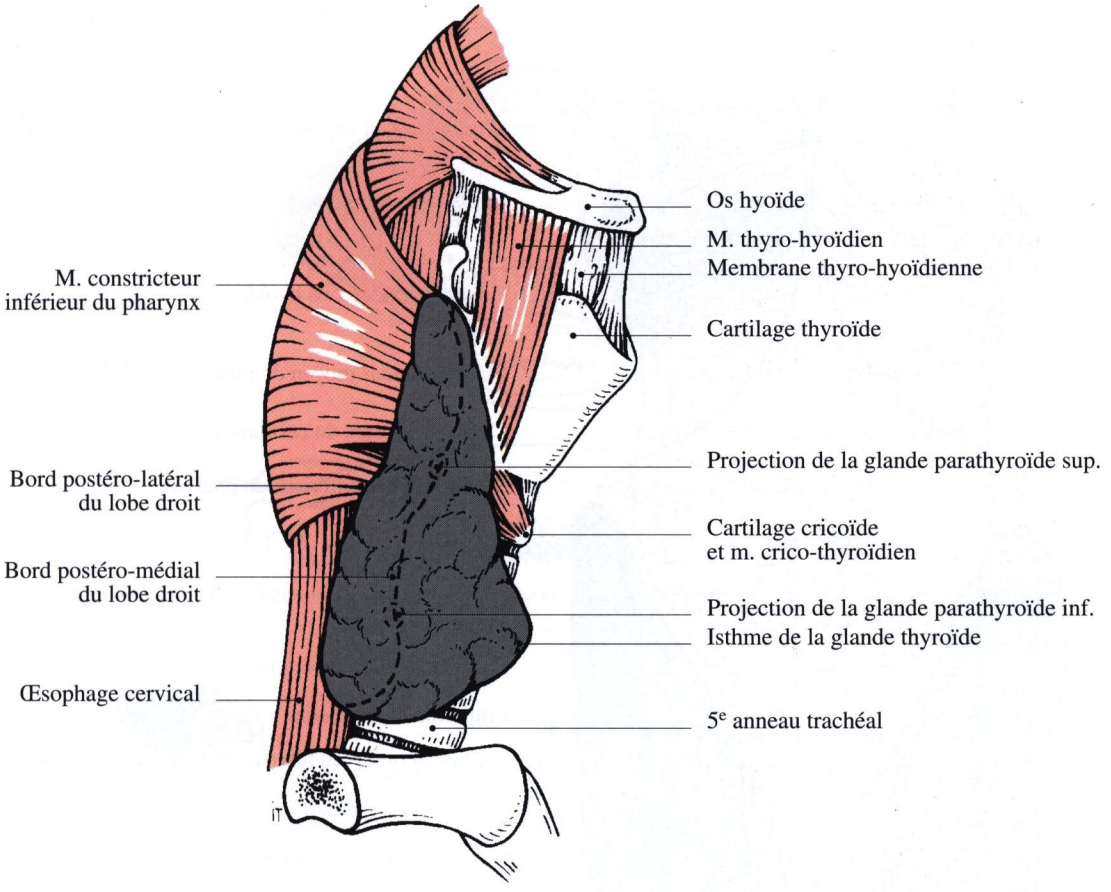

Fig. 29-5. La glande thyroïde : vue latérale droite

Anatomie topographique

Rapports avec l'axe viscéral (figs. 29-4 à 29-7)

Ce sont des rapports de fixité et de solidarisation, en particulier, au cours des mouvements de respiration et de déglutition.

La glande thyroïde est accolée à l'axe laryngo-trachéal sur lequel elle moule sa face médiale. L'isthme répond aux 2e, 3e et parfois 4e anneaux de la trachée. Le pôle crânial des lobes se place à une hauteur variable, sur le bord postérieur du cartilage thyroïde, entre ses deux cornes. La face médiale du lobe repose sur la lame du cartilage thyroïde en dessous de la ligne oblique, puis sur la face latérale du cartilage cricoïde et sur les premiers anneaux de la trachée.

Le pôle caudal correspond aux 5e et 6e anneaux de la trachée.

Le bord postéro-médial se projette sur l'axe viscéral auquel il adhère intimement. Il comporte trois segments inégaux : le segment crânial, oblique en bas et en arrière, s'étend du pôle crânial jusqu'à la hauteur de l'articulation crico-thyroïdienne ; le segment moyen, plus court et vertical, jouxte l'œsophage auquel il est fixé, il représente le prolongement le plus postérieur de la glande ; le segment caudal, oblique en bas et en avant, rejoint le pôle caudal.

C'est au niveau de la jonction des segments moyen et caudal que le nerf laryngé inférieur s'insinue entre la glande thyroïde et l'axe aérien et que l'artère thyroïdienne inférieure aborde la glande et se ramifie.

La solidarisation entre la glande et l'axe viscéral est assurée par du tissu fibreux. Ce tissu présent partout est densifié entre, d'une part, la face dorsale de l'isthme et la face médiale des lobes, et d'autre part, la trachée, formant les ligaments thyro-trachéaux *(ligaments médian et latéraux de Grüber)* (fig. 29-7).

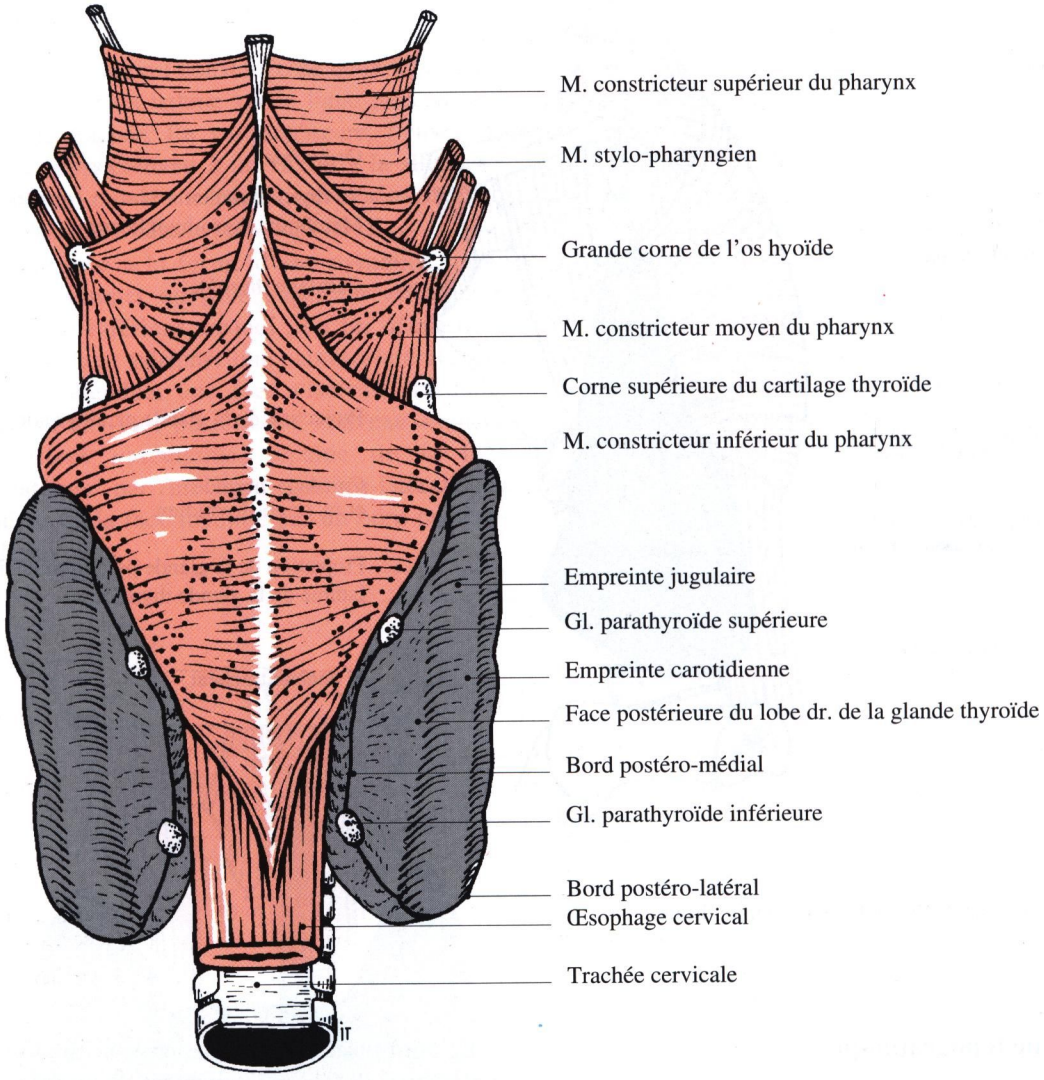

Fig. 29-6. La glande thyroïde : vue postérieure montrant les rapports avec l'axe aéro-digestif cervical

La loge thyroïdienne
(figs. 23-1, 23-5, 29-7, 29-8 et 29-9)

Le parenchyme thyroïdien est entouré par une enveloppe conjonctive, la capsule fibreuse, qui émet des prolongements à l'intérieur de la glande et la divise en lobules. La glande thyroïde, ainsi encapsulée, est elle-même au sein d'une lame celluleuse, la gaine thyroïdienne, qui se prolonge sur les pédicules vasculaires.

C'est par l'intermédiaire de cette gaine que la glande se mobilise dans sa loge. Cette loge thyroïdienne est fermée, et limitée :

– médialement et en arrière par la gaine viscérale, qui entoure l'axe aéro-digestif ;
– en arrière par la gaine carotidienne [fascia vasculo-nerveux jugulo-carotidien] qui entoure le pédicule vasculo-nerveux principal du cou (artère carotide commune, veine jugulaire interne, lymphatiques et nerf vague) ;
– latéralement et en avant par le feuillet profond de la lame pré-trachéale du fascia cervical *(feuillet profond de l'aponévrose cervicale moyenne)* qui englobe et réunit les muscles sterno-thyroïdiens dans une gaine lâche.

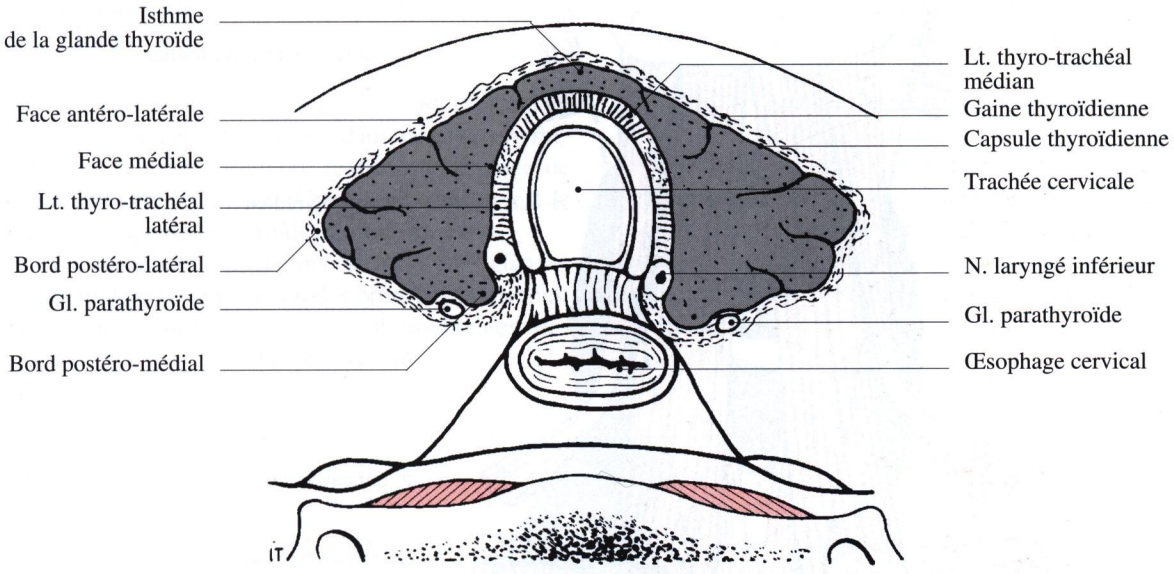

Fig. 29-7. Coupe transversale schématique passant par l'isthme du corps thyroïde : la capsule et la gaine thyroïdienne

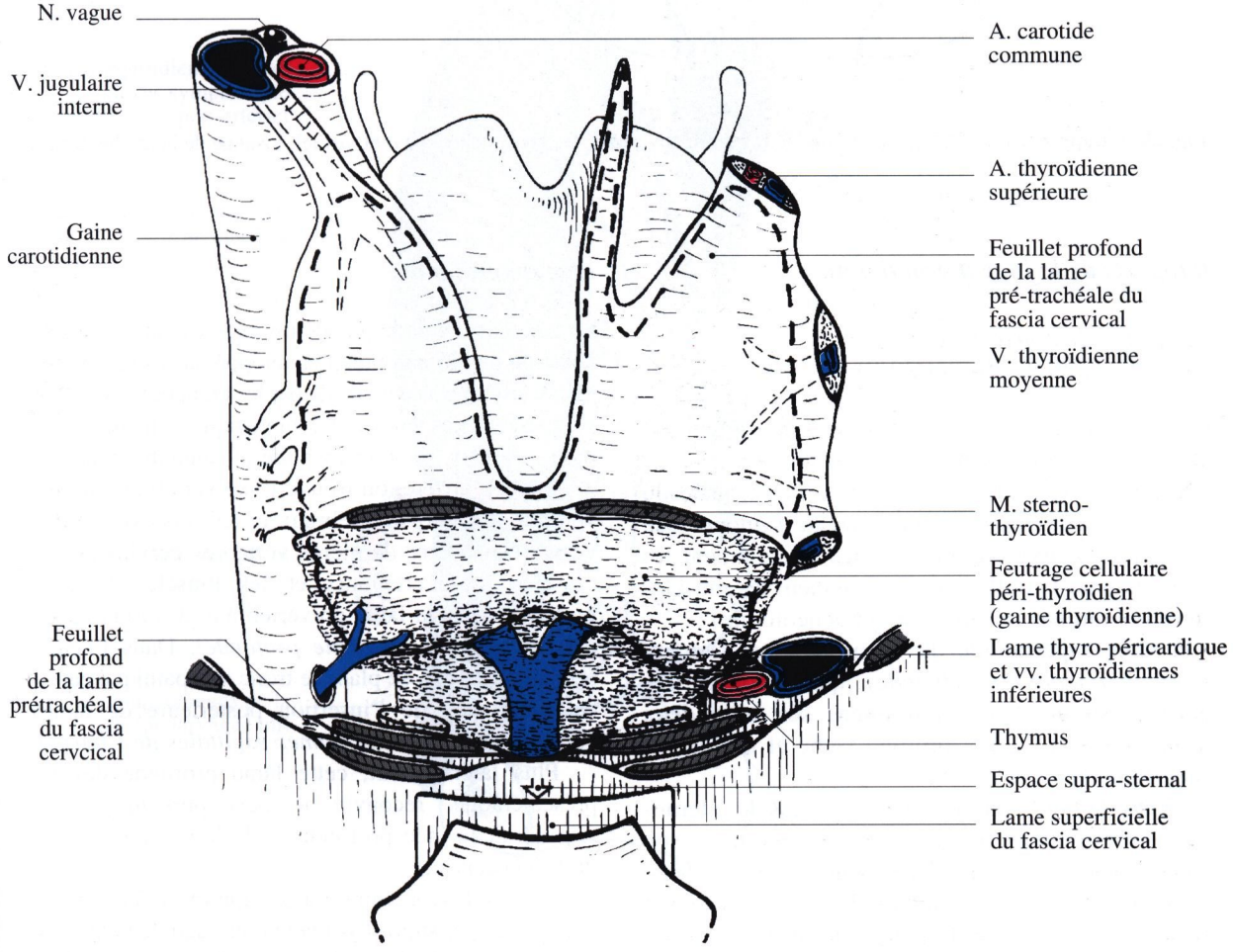

Fig. 29-8. La gaine thyroïdienne, formée de tissu cellulaire propre et de tissus empruntés aux éléments environnants. Vue antérieure, loge ouverte montrant les éléments vasculaires et la gaine viscérale

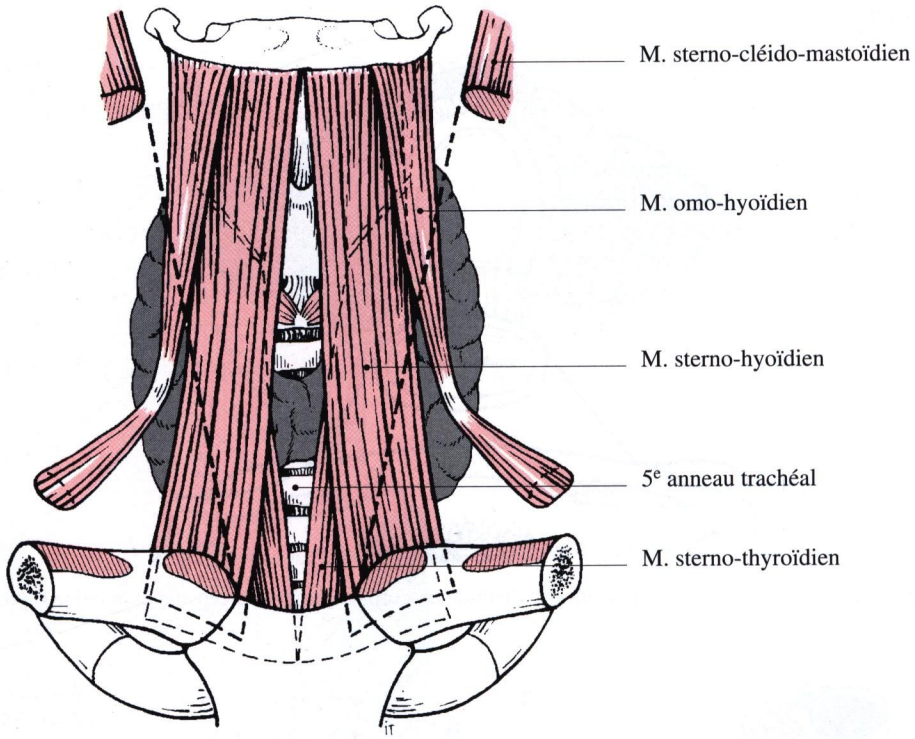

Fig. 29-9. Rapports musculaires antérieurs de la glande thyroïde : le classique, et souvent virtuel, losange de la trachéotomie

Rapports de la loge thyroïdienne

Les plans de couverture
(figs. 23-1, 29-1, 29-7 et 29-8)

En avant du plan du muscle sterno-thyroïdien, en allant de la profondeur vers la surface, on trouve :
– le feuillet superficiel de la lame prétrachéale du fascia cervical *(feuillet superficiel de l'aponévrose cervicale moyenne)* qui enveloppe latéralement les muscles omo-hyoïdiens et médialement les muscles sterno-hyoïdiens (losange de la trachéotomie) ;
– la lame superficielle du fascia cervical *(aponévrose cervicale superficielle)* qui recouvre les muscles sterno-cléido-mastoïdiens sur leurs deux faces (avec un feuillet profond lâche et un feuillet superficiel épais et résistant).

Entre le bord antérieur des deux muscles sterno-cléido-mastoïdiens, cette lame contient dans son épaisseur les veines jugulaires antérieures. La peau recouvre un pannicule adipeux d'épaisseur variable et la partie antérieure du platysma *(m. peaucier du cou)* ; cette peau est mobile sur les plans sous-jacents.

Le plan profond

La face dorsale de la glande thyroïde est au contact du pédicule jugulo-carotidien enveloppé dans sa gaine ; la glande est unie à ce pédicule par les branches artérielles, veineuses et des vaisseaux lymphatiques, entourés d'un tissu celluleux, prolongement de la gaine thyroïdienne.

Plus en arrière, on trouve l'axe vertébral : la face ventrale des corps vertébraux et les processus transverses des quatre dernières vertèbres cervicales, les muscles pré-hvertébraux et les muscles scalènes recouverts par la lame prévertébrale du fascia cervical *(aponévrose cervicale profonde)*. Dans l'épaisseur de ce fascia, se place le tronc sympathique cervical au niveau de l'insertion postérieure de lames conjonctives sagittales *(lames sagittales de Charpy)*.

Plus latéralement, cette lame profonde devient préscalénique, recouvre le nerf phrénique, puis rejoindrait la face profonde de la lame superficielle du fascia cervical.

La loge thyroïdienne est en rapport : crânialement avec la région supra-hyoïdienne et caudalement avec la partie crâniale du médiastin par l'orifice crânial du thorax.

Rapports à l'intérieur de la loge thyroïdienne (fig. 29-10)

Entre la capsule thyroïdienne et le feuillet profond de la lame pré-trachéale, il existe dans la gaine thyroïdienne un feutrage cellulaire réalisant un espace de glissement péri-thyroïdien (Cunéo et Lorin) ; c'est le plan de clivage de la thyroïdectomie (fig. 29-9).

Cet espace abrite différents éléments : les glandes parathyroïdes, la terminaison des branches artérielles, les branches d'origine des veines thyroïdiennes, des vaisseaux et des nœuds lymphatiques, des lobules thymiques aberrants quelquefois, et la portion terminale des nerfs laryngés supérieurs et inférieurs. Ces nerfs représentent un risque important dans la chirurgie de la glande thyroïde.

Les nerfs laryngés inférieurs, au-dessus de l'orifice crânial du thorax, sont situés dans l'angle dièdre trachéo-œsophagien ; le nerf laryngé inférieur gauche est plus vertical et légèrement plus dorsal que le droit ; à droite, le nerf est légèrement oblique en haut et médialement.

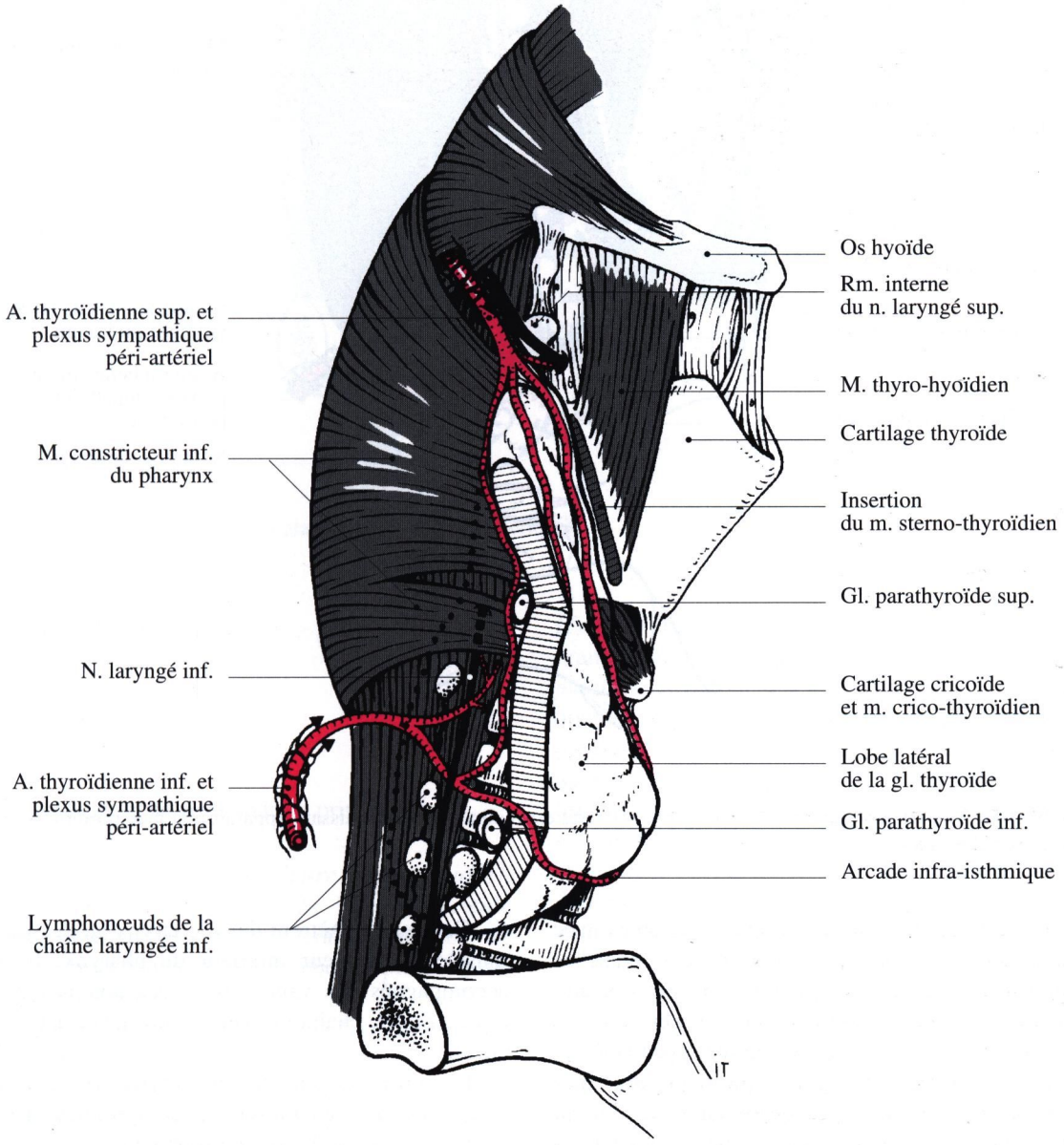

Fig. 29-10. Les pédicules vasculo-nerveux de la glande thyroïde. **a** Vue latérale droite ; la partie postérieure du lobe droit a été retirée pour montrer l'artère thyroïdienne inférieure et les glandes parathyroïdes

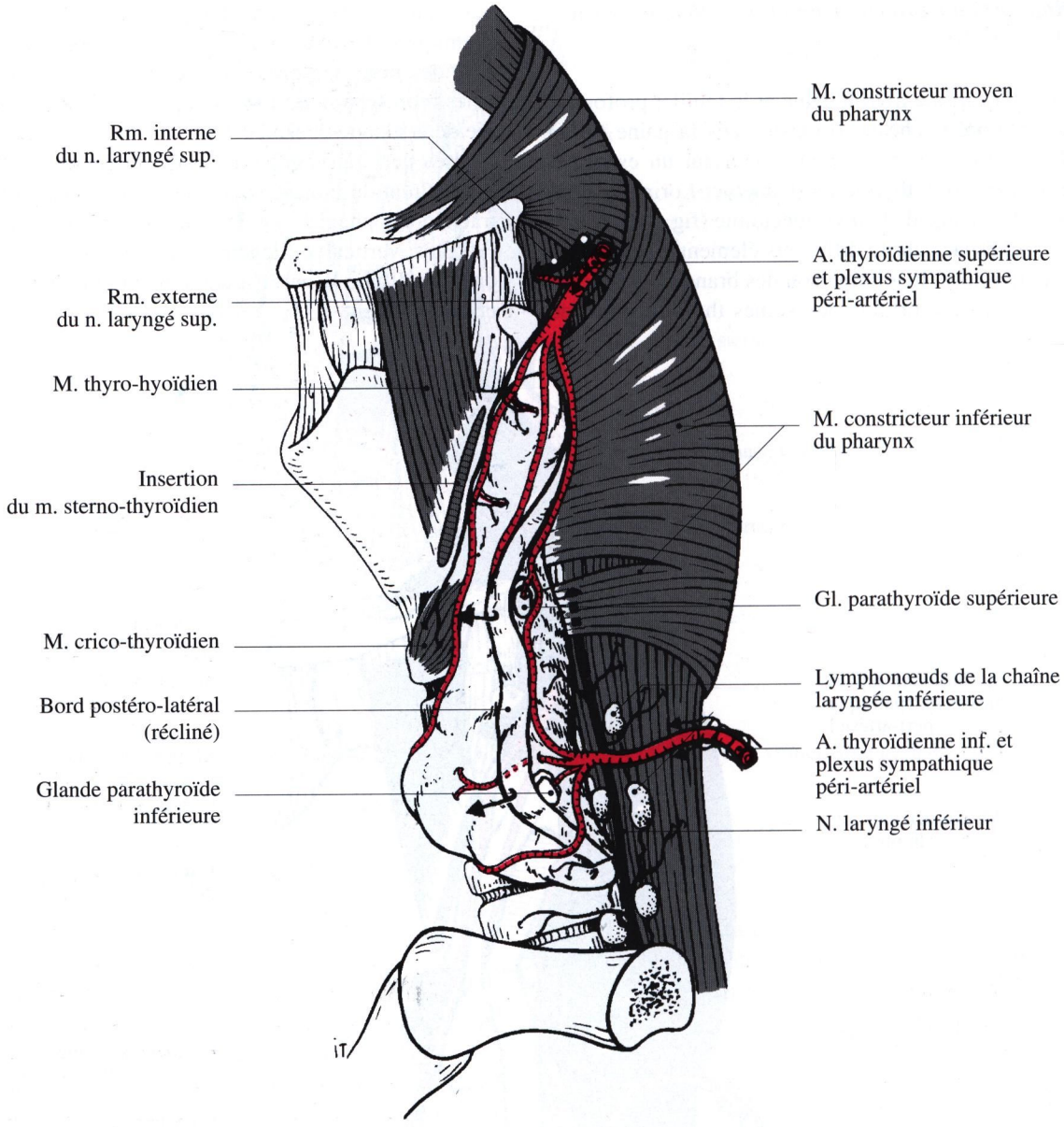

b

Fig. 29-10. b Vue latérale gauche ; le bord postéro-latéral est récliné en avant, laissant apparaître la face postérieure et les glandes parathyroïdes

Ces nerfs contractent des rapports variables avec les artères thyroïdiennes inférieures et leurs branches de division qu'ils croisent le plus souvent dorsalement avant de passer entre la face viscérale de la glande thyroïde et la trachée. Il semble cependant que le plus souvent le nerf laryngé inférieur droit précroise la branche inférieure de division de l'artère thyroïdienne inférieure, alors que le nerf laryngé inférieur gauche passe en arrière du tronc de l'artère, juste avant sa division.

Ces nerfs pénètrent dans le larynx au-dessous du muscle constricteur inférieur du pharynx. Ils sont accompagnés des vaisseaux et des nœuds lymphatiques de la chaîne laryngée inférieure latéro-trachéale.

Le rameau externe du nerf laryngé supérieur, destiné notamment au muscle crico-thyroïdien, accompagne le pédicule thyroïdien supérieur.

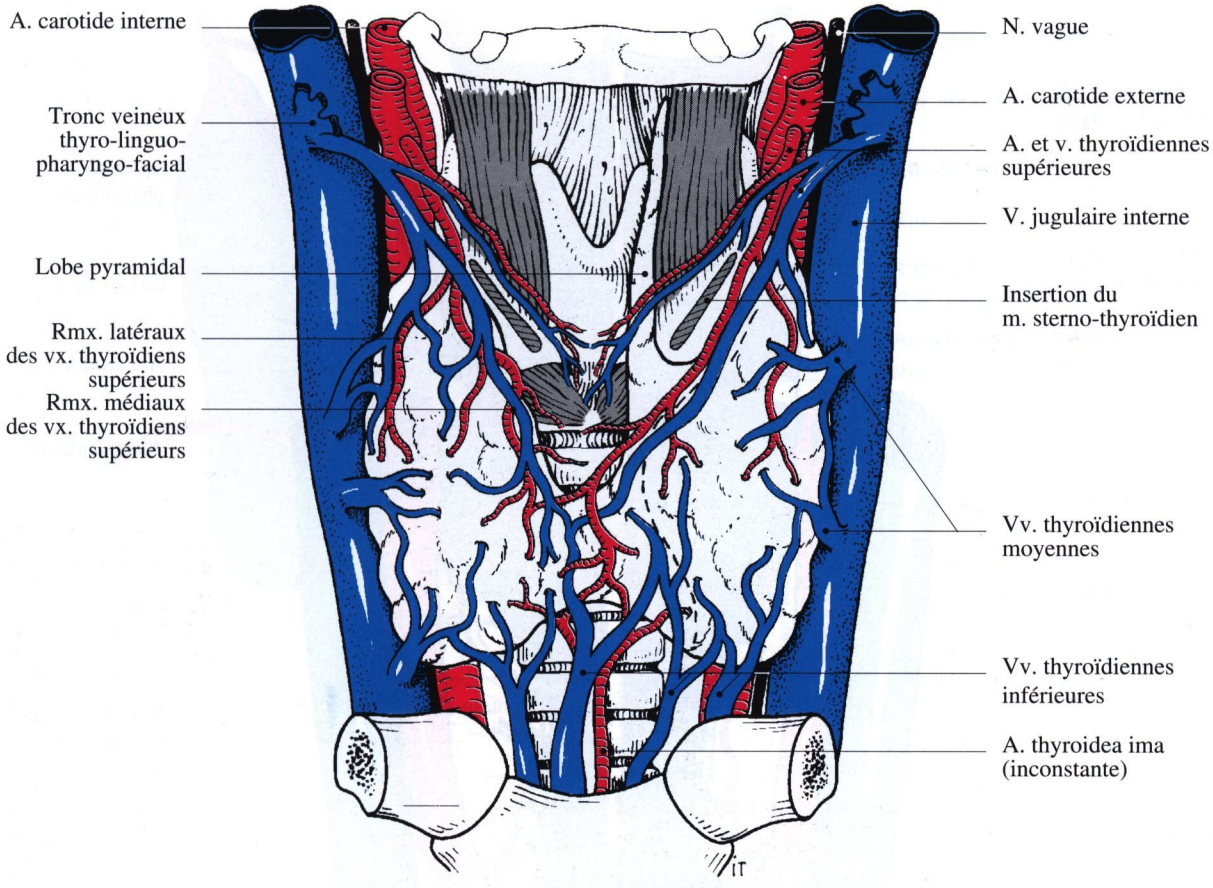

Fig. 29-11. Artères et veines de la glande thyroïde. Vue antérieure

Vascularisation

Les artères
(figs. 29-10 à 29-13)

Elles proviennent de deux sources principales.

L'artère thyroïdienne supérieure [ou crâniale], première branche collatérale de l'artère carotide externe, descend vers le pôle crânial du lobe, se divise en trois rameaux et « tombe en pluie » juste avant de l'atteindre :
– un rameau latéral s'épuise sur la face antéro-latérale du lobe,
– un rameau médial rejoint le bord crânial de l'isthme et s'anastomose avec son homologue contro-latéral,
– un rameau postérieur descend sur la face postérieure du lobe où il s'anastomose avec un rameau postérieur issu de l'artère thyroïdienne inférieure.

L'artère thyroïdienne inférieure [ou caudale], branche du tronc thyro-cervical *(thyro-bicervico-scapulaire)*, collatérale de l'artère subclavière, décrit une double courbe, croise par en arrière le pédicule jugulo-carotidien à la hauteur du tubercule antérieur du processus transverse de la 6e vertèbre cervicale (tubercule carotidien), et aborde la loge thyroïdienne où elle se divise en regard de l'union du tiers moyen et du tiers caudal du lobe en une série de rameaux dont trois à destinée glandulaire :
– un rameau postérieur qui s'anastomose le long du bord postéro-médial du lobe avec son homologue issu de l'artère thyroïdienne supérieure,
– un rameau profond qui se distribue dans le parenchyme du lobe et de l'isthme,
– un rameau caudal qui s'anastomose avec son homologue controlatéral le long du bord caudal de l'isthme.

La glande thyroïde est ainsi vascularisée par quatre pédicules artériels qui sont richement anasto-

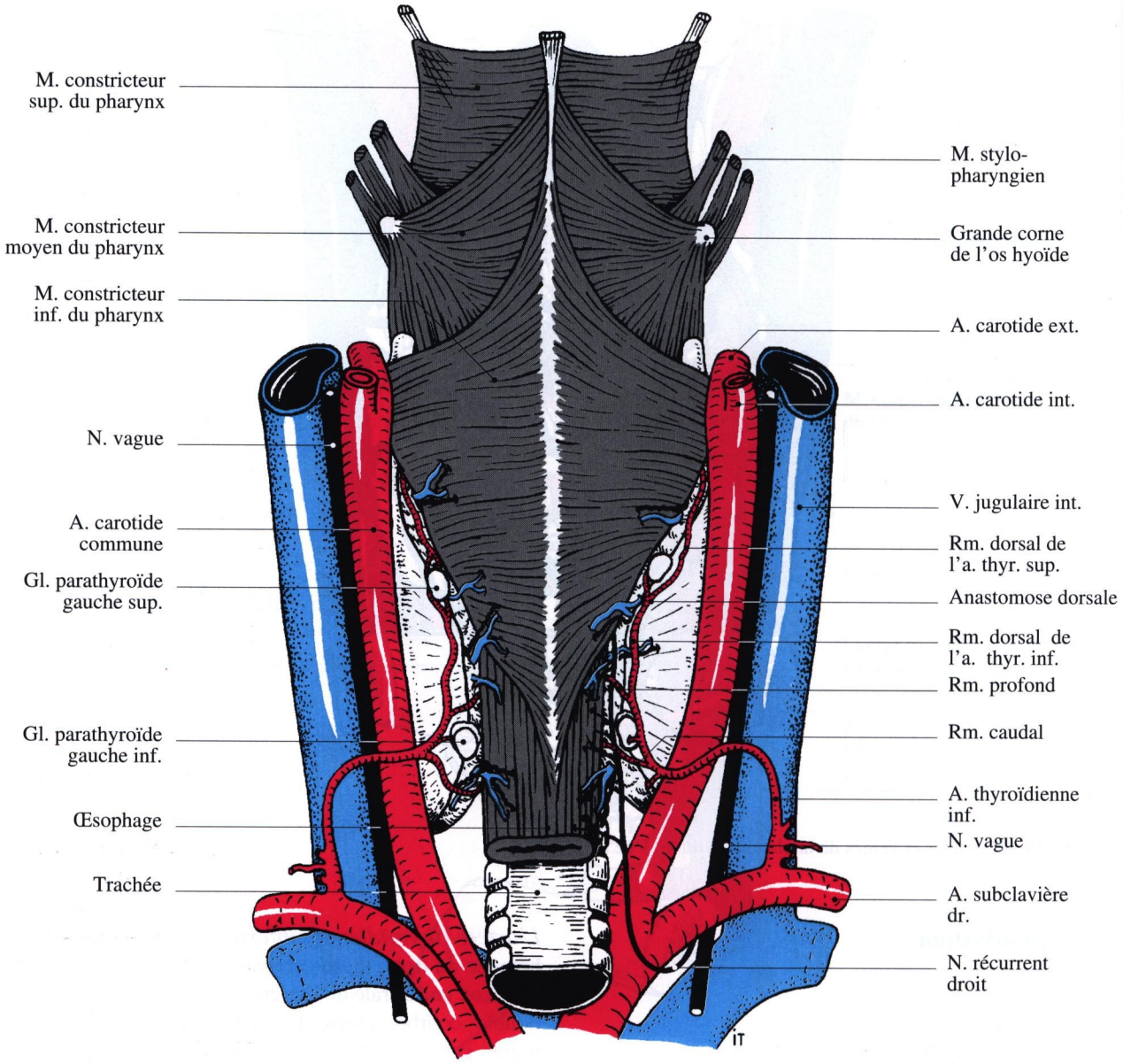

Fig. 29-12. Artères de la glande thyroïde et des glandes parathyroïdes. Vue postérieure

mosés à l'intérieur du parenchyme glandulaire et à sa surface où l'on peut décrire des arcades anastomotiques : une supra-isthmique, deux postérieures (une droite et une gauche) et une infra-isthmique.

L'artère thyroidea ima, inconstante, branche collatérale le plus souvent de l'arc aortique [crosse], monte devant la trachée pour atteindre le bord inférieur de l'isthme où elle s'anastomose avec l'arcade infra-isthmique.

Les veines

Elles forment à la surface de la glande thyroïde un riche réseau anastomotique. De ce réseau naissent des branches de calibre et de nombre variables. Elles peuvent être classées en plusieurs groupes :

– *la veine thyroïdienne supérieure [ou crâniale]* se dégage du pôle supérieur du lobe, accompagne l'artère thyroïdienne supérieure et se draine

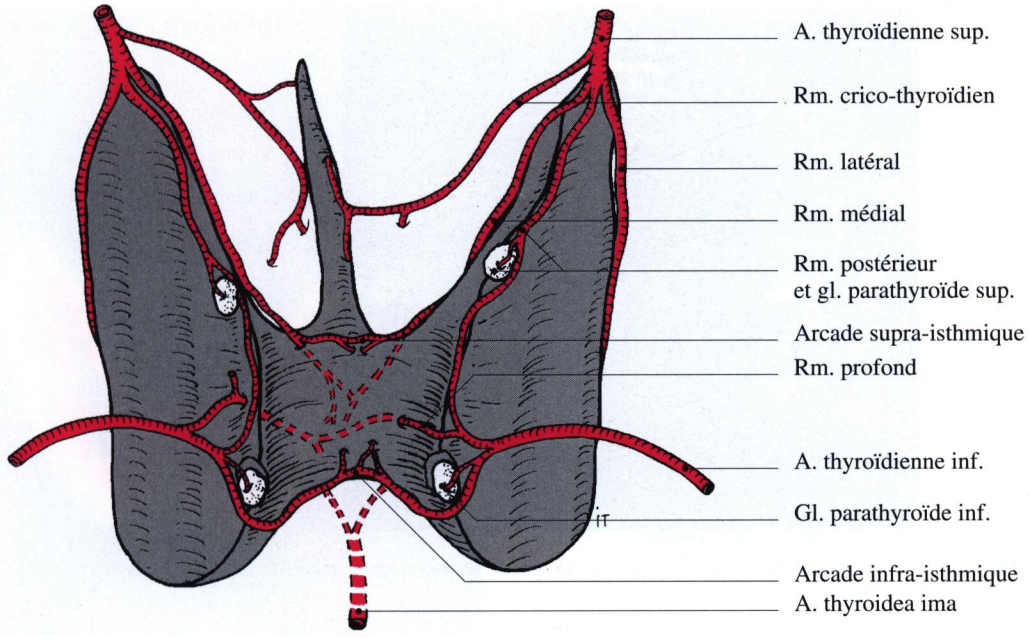

Fig. 29-13. Artères de la glande thyroïde et des glandes parathyroïdes. Vue postérieure après ablation de l'axe aéro-digestif

dans la veine jugulaire interne, le plus souvent par l'intermédiaire d'un tronc thyro-linguo-pharyngo-facial ;

– *les veines thyroïdiennes moyennes* se jettent directement dans la veine jugulaire interne ;

– *les veines thyroïdiennes inférieures [ou caudales]* se détachent du pôle caudal du lobe et du bord caudal de l'isthme pour se drainer dans la partie inférieure de la veine jugulaire interne et la veine brachio-céphalique gauche ;

– *les veines dorsales* vont rejoindre le drainage veineux du larynx.

Les lymphatiques (fig. 32-14)

Le réseau d'origine intra-parenchymateux, péri-vésiculaire, se draine dans un réseau superficiel, réticulaire, sous-capsulaire, qui réunit les deux lobes et permet un drainage contro-latéral.

Les troncs collecteurs suivent le trajet des branches veineuses et rejoignent les nœuds lymphatiques de la chaîne jugulaire interne, depuis le nœud jugulo-digastrique jusqu'à l'orifice crânial du thorax, et les nœuds lymphatiques des chaînes laryngées inférieures.

Les pédicules vasculaires

Ces vaisseaux sont regroupés pour former de chaque côté trois pédicules :

– *un pédicule crânial*, qui s'étend du pôle crânial du lobe jusqu'au niveau de la bifurcation carotidienne ; il comprend l'artère et la veine thyroïdienne supérieures [ou crâniales] et les lymphatiques qui aboutissent aux nœuds lymphatiques jugulo-digastriques ;

– *un pédicule caudal*, étalé, qui correspond aux tiers caudal du lobe et à son pôle caudal ; il comprend l'artère thyroïdienne inférieure [ou caudale], des veines thyroïdiennes inférieures et des lymphatiques qui se drainent dans la chaîne laryngée inférieure et la partie basse de la chaîne jugulaire interne. Il se poursuit sous l'isthme par un pédicule formé par l'artère thyroidea ima, les veines thyroïdiennes inférieures qui rejoignent directement la veine brachio-céphalique gauche et des lymphatiques qui se drainent dans les nœuds lymphatiques médiastinaux antérieurs.

– *un pédicule moyen*, d'importance variable, uniquement veineux et lymphatique, comprenant les veines thyroïdiennes moyennes et les lymphatiques qui rejoignent la partie moyenne de la chaîne jugulaire interne.

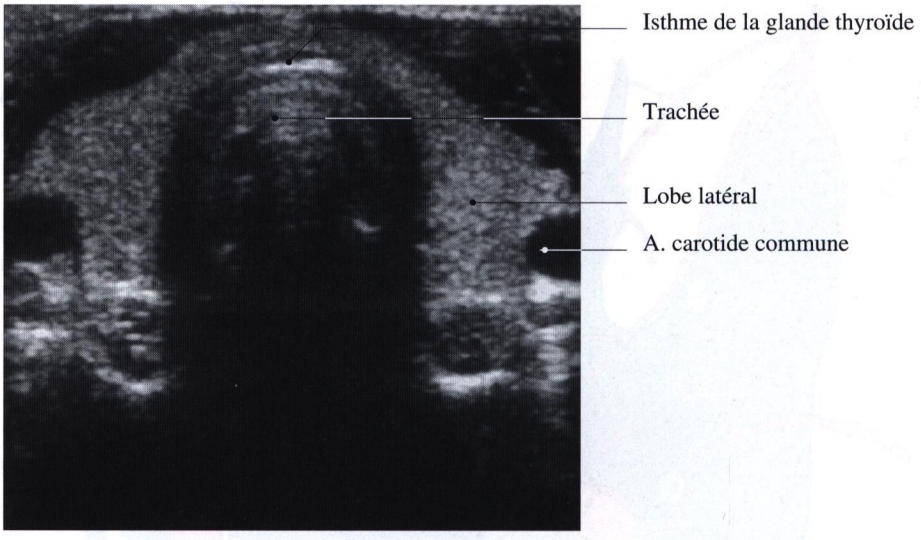

Fig. 29-14. Echotomographie ultrasonique. Coupe transversale passant par l'isthme de la glande thyroïde

Ces pédicules vasculaires sont entourés par des prolongements de la gaine celluleuse thyroïdienne. Ils solidarisent la glande thyroïde avec la gaine viscérale, la gaine carotidienne et le médiastin supérieur (*lame thyro-veino-péricardique*).

Innervation

Des filets nerveux d'origine parasympathique proviennent des nerfs laryngés supérieurs et laryngés inférieurs.

Des filets nerveux d'origine orthosympathique proviennent des ganglions cervicaux supérieur et moyen ainsi que des nerfs cardiaques.

Cette innervation rejoint la glande par l'intermédiaire de plexus péri-artériels ou par des filets nerveux indépendants des pédicules vasculaires.

Anatomie clinique

La glande thyroïde se projette dans la région infra-hyoïdienne médiane et dans les régions sterno-cléido-mastoïdiennes. Elle est adhérente à l'axe aéro-digestif et mobile avec lui à la déglutition.

L'inspection et la palpation

Celles-ci, par voie postéro-latérale, explorent l'axe viscéral, le relief du muscle sterno-cléido-mastoïdien, la dépression située entre l'axe viscéral et les vaisseaux jugulo-carotidiens. Elles permettent de reconnaître la silhouette de la glande et ses éventuelles déformations.

L'échotomographie (fig. 29-14)

L'exploration aux ultra-sons permet de reconnaître le signal de la glande apparemment « granitée ». Les lobes sont visibles dans une exploration verticale para-sagittale en avant des vaisseaux jugulo-carotidiens et dans l'exploration horizontale, soit sous la forme classique de la glande thyroïde, en croissant à concavité postérieure moulé sur l'axe aérien et en avant des vaisseaux jugulo-carotidiens, soit sous la forme des deux lobes, triangulaires à la coupe, de part et d'autre du larynx ou de la trachée. Cette exploration permet des mensurations.

La scintigraphie (fig. 29-15)

L'exploration par un isotope radioactif visualise la concentration de cet isotope au niveau de la glande permettant à la fois une approche fonctionnelle (iode radioactif) et une approche morphologique (cartographie). Celle-ci doit être étudiée par rapport aux repères osseux et cartilagineux de la région. Une scintigraphie de face est suffisante. Une scintigraphie de profil peut être utile pour visualiser des reliquats glandulaires, ou des ectopies (canal thyréoglosse, thyroïde linguale, thoracique…). Il est possible d'atténuer et de faire disparaître le bruit de fond en privilégiant l'image de

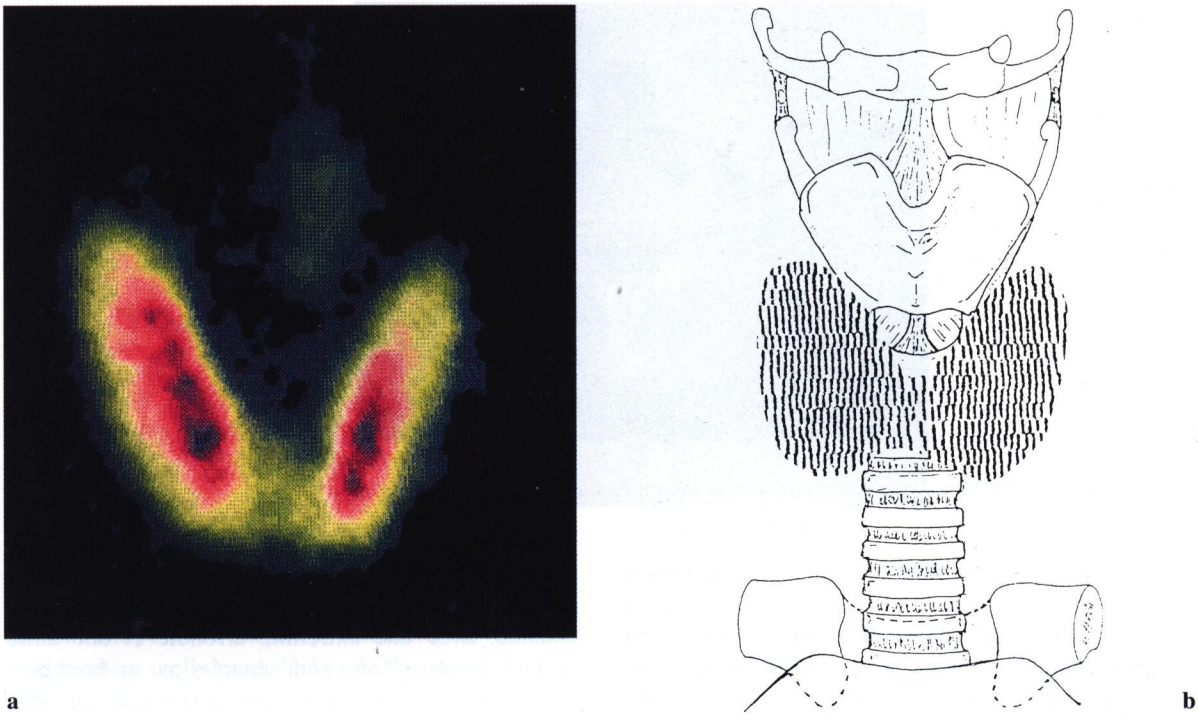

a b

Fig. 29-15. a Scintigraphie thyroïdienne ; **b** projection de la scintigraphie thyroïdienne normale sur l'axe aéro-digestif et les repères osseux – effacement du « bruit de fond »

l'isotope radioactif au niveau de la glande.

L'exploration clinique et paraclinique associée aux dosages biologiques des hormones est en général largement suffisante pour les lésions bénignes. Néanmoins, de nombreux examens plus sophistiqués permettent de faire un bilan morphologique local et régional plus précis ou plus démonstratif. L'imagerie rejoint et amplifie les données de l'anatomie.

La tomodensitométrie (fig. 29-16) permet de reconnaître, sur des coupes transversales ou légèrement obliques en bas et en avant, tous les éléments que l'anatomiste décrit, à l'exception des trajets nerveux.

L'imagerie par résonance magnétique ajoute à la tomodensitométrie l'exploration morphologique frontale et sagittale (fig. 29-17). Elle permet de visualiser la glande thyroïde et certaines parties molles, en particulier le tissu nerveux et les espaces cellulaires. Ce contraste peut être renforcé par injection intraveineuse (actuellement de gadolinium).

Les injections vasculaires, artériographies et phlébographies, donnent des renseignements anatomiques et morphologiques précieux mais rarement indispensables à la décision thérapeutique en visualisant les axes artériels, veineux et le réseau vascularisant la glande.

Les glandes parathyroïdes

Les glandes parathyroïdes sont des petites glandes endocrines situées au contact de la face postérieure de la glande thyroïde. Elles sont, en général, au nombre de quatre, une supérieure [externe] et une inférieure [interne] de chaque côté.

Elles sécrètent la parathormone, qui joue un rôle primordial dans le métabolisme phospho-calcique.

Organogenèse (figs. 29-1 et 29-2)

Les glandes parathyroïdes dérivent de l'endoderme des poches endobranchiales. Elles apparaissent chez l'embryon dès 8 à 10 mm.

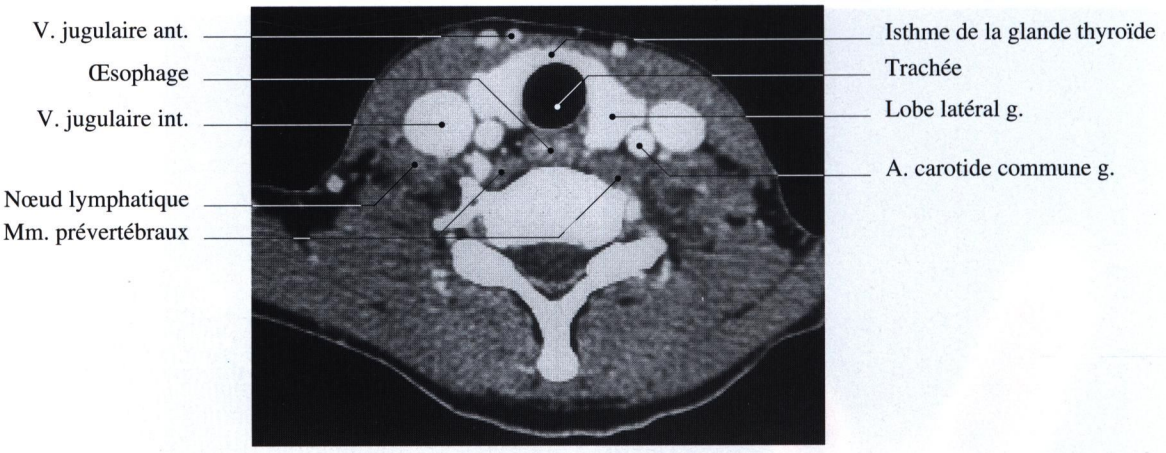

Fig. 29-16. Coupe TDM de la glande thyroïde avec angiographie, passant par C6

La glande parathyroïde supérieure (parathyroïde IV) se différencie à partir de la portion dorsale du quatrième sac pharyngien. Elle migre ensuite en direction caudale et se place au contact de la partie latérale de l'ébauche thyroïdienne.

La parathyroïde inférieure (parathyroïde III) naît de la portion dorsale du troisième sac pharyngien. Au contact de l'ébauche thymique, elle suit cette dernière dans sa migration caudale. Elle croise la parathyroïde IV et devient parathyroïde inférieure au contact de l'ébauche thyroïdienne.

Lorsque les sacs pharyngiens se séparent du pharynx, une fragmentation du conduit qui les réunit peut être à l'origine de glandes parathyroïdes accessoires.

L'organogenèse permet d'expliquer le rapport intime de ces glandes avec la face postérieure de la glande thyroïde, la situation variable des parathyroïdes inférieures, qui peuvent s'éloigner de la glande thyroïde vers le thorax (parathyroïdes thymiques), et enfin les anomalies du nombre de ces glandes.

Ces notions ont une grande importance dans la localisation des glandes parathyroïdes normales ou pathologiques.

Anatomie descriptive

Il semble qu'il y ait toujours au moins quatre glandes. Certaines dissections et des circonstances pathologiques (hyperparathyroïdie) conduisent dans certains cas à la découverte d'une cinquième, voire d'une sixième localisation glandulaire. Chaque glande est ovalaire, allongée et aplatie comme une petite amande, avec une extrémité arrondie et une autre effilée ; les deux faces sont séparées par un bord bien marqué. Cette forme peut varier et la glande être globuleuse, ou ramifiée (en feuille de trèfle, en chapelet). De couleur jaune orangé ou brunâtre, elle mesure 5 mm de long, 3 mm de large, et 1 mm d'épaisseur. Chaque glande pèse de 35 à 40 milligrammes.

L'un des pôles est souvent coiffé par un lobe graisseux (aspect en gland de chêne).

L'ensemble se place dans une logette fibreuse, pellucide, à l'intérieur de laquelle la glande, entourée d'une capsule propre, est légèrement mobile au contact.

Sur le plan histologique, de la capsule propre fibreuse se détachent des cloisons qui déterminent des lobules, constitués de plusieurs types de cellules dont les cellules principales et les cellules oxyphiles.

Anatomie topographique

Situation par rapport à la loge thyroïdienne (figs. 29-5, 29-6 et 29-7)

Les glandes parathyroïdes sont unies à la face postérieure de la glande thyroïde, maintenues par du tissu fibreux et des pédicules vasculaires communs aux deux glandes. Parfois, la glande parathyroïde est enfouie dans un sillon de la glande thyroïde ; parfois,

Fig. 29-17. Coupe sagittale paramédiane gauche en IRM

au contraire, elle en est moins solidaire, noyée dans l'atmosphère celluleuse lâche de la gaine thyroïdienne.

S'il existe toujours un plan fibreux entre glande parathyroïde et glande thyroïde, offrant une possibilité de clivage instrumental entre les deux organes, il n'en reste pas moins que dans la majorité des cas, la mobilisation du lobe thyroïdien entraîne les glandes parathyroïdes.

Situation par rapport au bord postéro-médial de la glande thyroïde

Le bord postéro-médial de la glande thyroïde est un repère précieux dans l'étude topographique des glandes parathyroïdes. Ce bord peut être divisé en trois segments :
– un segment crânial oblique en bas et en arrière,
– un segment moyen vertical paraœsophagien,
– un segment caudal oblique en bas et en avant.

Les glandes parathyroïdes supérieures se situent dans une aire qui comprend les deux tiers caudaux du segment crânial, et le segment moyen du bord postéro-médial du lobe thyroïdien. En général, elles sont amarrées de court à la glande thyroïde par leur pédicule vasculaire. Elles s'écartent peu de ce bord postéro-médial, soit médialement vers l'axe viscéral, soit plus rarement latéralement, sur la face postérieure de la glande thyroïde.

Les glandes parathyroïdes inférieures se situent dans une aire qui répond au segment moyen et au segment caudal du bord postéro-médial. Cette aire recouvre partiellement vers le haut l'aire parathyroïdienne supérieure. Le bord est ici moins marqué. La glande parathyroïde inférieure en est plus souvent éloignée. On peut la retrouver, plus dorsale et plus médiale, au voisinage de l'angle trachéo-oesophagien, ou plus antérieure, sur la face antéro-latérale du pôle thyroïdien caudal.

Parfois, ces limites sont dépassées et les glandes parathyroïdes inférieures sont en position intermédiaire entre la glande thyroïde et le médiastin supérieur et antérieur (parathyroïdes thyro-thymiques) (fig. 29-18).

On peut ainsi retrouver les glandes parathyroïdes à l'intérieur d'un espace de dispersion parathyroïdien qui s'étend de l'os hyoïde à la face antérieure du péricarde, du plan prévertébral au plan musculaire infra-hyoïdien et au sternum. Latéralement, cet espace est limité par un plan sagittal passant par l'axe des artères carotides communes.

Situation par rapport au nerf laryngé inférieur (fig. 29-10)

Les rapports des glandes parathyroïdes avec le nerf laryngé inférieur sont variables. La glande parathyroïde supérieure est le plus souvent située en arrière du nerf qui, avant de devenir intra-laryngé, est recouvert par le segment moyen du bord postéro-médial de la glande thyroïde.

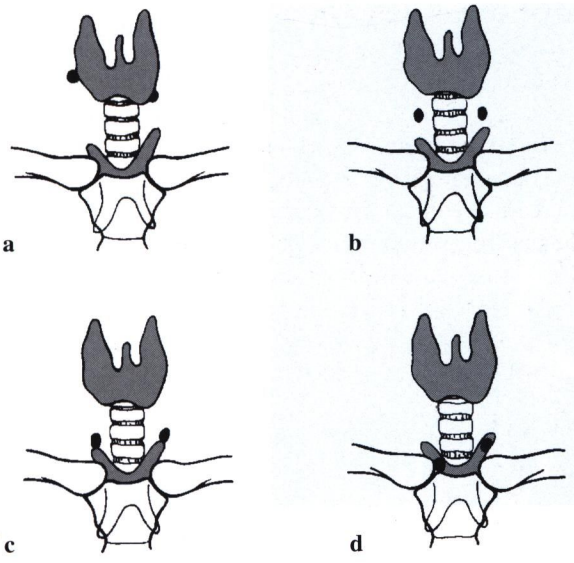

Fig. 29-18. Variation de situation des glandes parathyroïdes inférieures (d'après Grisoli). **a** Situation modale (65 %) ; **b** situation thyro-thymique (17,5 %) ; **c** situation thymique supérieure (15,5 %) ; **d** situation intra-thymique (2 %)

La glande parathyroïde inférieure se place souvent latéralement par rapport au nerf, parfois à son contact. Elle peut également lui être postérieure, antérieure ou médiale.

Vascularisation

Les artères (figs. 29-12, 29-13)

Les glandes parathyroïdes sont vascularisées à partir des artères thyroïdiennes. Chaque glande reçoit au niveau d'un hile une artère propre, en général unique, qui peut cependant se diviser avant de pénétrer dans la glande. Cette artère parathyroïdienne est de **type terminal** et sa lésion entraîne une parathyroïdectomie physiologique. Plus rarement, deux ou trois artères irriguent une même glande. Les artères parathyroïdiennes sont fines et fragiles, peuvent être courtes (1 à 10 millimètres) ou longues (jusqu'à 40 millimètres).

L'**artère parathyroïdienne supérieure** provient dans 80 % des cas d'une branche de l'artère thyroïdienne inférieure, et dans 20 % des cas, soit d'une branche de l'artère thyroïdienne supérieure, soit de l'arcade anastomotique qui unit cette artère à l'artère thyroïdienne inférieure en arrière du lobe thyroïdien.

L'**artère parathyroïdienne inférieure** naît dans l'immense majorité des cas du tronc ou d'une branche de l'artère thyroïdienne inférieure. Exceptionnellement, elle provient d'une branche de l'artère thyroïdienne supérieure.

Les veines

Les veines des glandes parathyroïdes naissent par un réseau profond associé dans 25 % des cas à un réseau superficiel. Une ou plusieurs veines rejoignent l'artère au niveau du hile, formant un pédicule vasculaire parathyroïdien. Ces veines gagnent le territoire de drainage des veines thyroïdiennes. Les glandes parathyroïdes supérieures peuvent se drainer par les veines thyroïdiennes supérieures, l'arcade veineuse marginale postérieure, les veines thyroïdiennes moyennes, et les veines thyroïdiennes inférieures. Les glandes parathyroïdes inférieures se drainent par les veines thyroïdiennes inférieures et moyennes.

La ligature des veines thyroïdiennes proches des glandes parathyroïdes au cours des thyroïdectomies totales peut entraîner un infarcissement des glandes parathyroïdes malgré la conservation artérielle.

Les lymphatiques

Pour certains auteurs, les lymphatiques naissent d'un réseau glandulaire parathyroïdien indépendant de la glande thyroïde ; pour d'autres, il ne sont présents que dans la capsule parathyroïdienne. Le drainage lymphatique se fait par les troncs collecteurs de la glande thyroïde vers les chaînes laryngées inférieures et jugulo-carotidiennes.

Innervation

Chaque glande reçoit plusieurs filets nerveux qui proviennent des ganglions cervicaux moyen et inférieur, des plexus nerveux péri-artériels et des nerfs laryngés.

Anatomie clinique

L'imagerie des glandes parathyroïdes ne présente pas un grand développement autonome en raison des

progrès des dosages radio-immunologiques de parathormone intacte et de la nécessité opératoire de vérifier les quatre glandes parathyroïdes, même si une seule d'entre elles est pathologique. Néanmoins, dans certains cas particuliers, il peut être utile de visualiser la glande pathologique au bord postérieur de la glande thyroïde. Il existe des scintigraphies avec des isotopes différents qui permettent d'acquérir des images par soustraction. On peut également s'aider de coupes rapprochées en tomodensitométrie avec injection vasculaire et viscérale de produit iodé opaque. Les glandes parathyroïdes sont situées sur la face dorsale de la glande thyroïde ; elles se projettent en arrière d'un plan frontal passant par le bord dorsal de la clarté trachéale. L'injection vasculaire des glandes parathyroïdes est retardée par rapport à celle de la glande thyroïde, ce qui permet de les différencier d'un nodule thyroïdien adénomateux cervico-thoracique.

Lorsqu'une glande est tumorale, la distance du centre de l'image carotidienne à l'axe sagittal médian est régulièrement augmentée par rapport à la même mesure du côté opposé et il est alors possible de visualiser la glande parathyroïde hypertrophiée dès l'échotomographie. Mais ces signes ne donnent que de fortes présomptions et ne dispensent pas encore de la cervicotomie exploratrice.

Le thymus

Du grec « thumos » ou « excroissance charnue », cet organe lympho-épithélial est cervical par ses origines embryologiques et à prédominance thoracique chez l'adulte. Son rôle immunologique est essentiel par la compétence qu'y acquièrent certains lymphocytes pendant une période très courte de la vie. C'est pourquoi son volume maximal est atteint à l'âge de 3 ans et diminue progressivement chez l'adulte.

Organogenèse

Deux phénomènes principaux concourent à la formation de l'organe : l'origine branchiale du tissu thymique, d'une part, et les modifications dynamiques de la région cervicale, d'autre part.

Cela rend compte des variations de position de l'organe, du cou jusqu'au médiastin antérieur.

Anatomie descriptive

Situation

Le thymus est situé dans le médiastin antérieur, entre les deux languettes pulmonaires, en avant du sac péricardique et des gros vaisseaux du cœur, en arrière du plastron sterno-costal qu'il déborde vers le haut, dans la région cervicale antérieure, pour se rapprocher du corps thyroïde.

Ainsi s'agit-il d'un organe à projection cervico-thoracique.

Couleur

Rosé chez le fœtus, blanc grisâtre chez l'enfant, il prend progressivement une teinte orangée pâle chez l'adulte au fur et à mesure de son envahissement par des corpuscules graisseux. Sa couleur diffère à la fois de celle des glandes parathyroïdes, plutôt chamois, et de la graisse pré-péricardique voisine, nettement plus jaune.

Sur le cadavre, sa coloration plus jaunâtre l'isole difficilement de la graisse pré-péricardique.

Consistance

Ferme et élastique chez l'enfant, il devient mou et granuleux chez l'adulte donnant l'aspect de tapioca cuit.

Poids

N'excédant pas 3 grammes chez le nouveau-né, le thymus atteint son poids maximal à l'âge de 3 ans (10 à 12 g). Chez l'adulte, le poids moyen est de 7 grammes. Une étude par tranches d'âge nous a montré cependant que le poids du thymus de l'adulte jeune est presque le double de celui du sujet âgé : de 30 à 40 ans le poids moyen est de 14,5 grammes ; de 41 à 90 ans, il est de 8,74 grammes. Il n'existe pas de corrélation entre le poids du thymus et l'adiposité du sujet ou sa taille.

Aspects morphologiques

Classiquement, on distingue deux lobes, un droit et un gauche. Cependant, notre expérience de 200 dis-

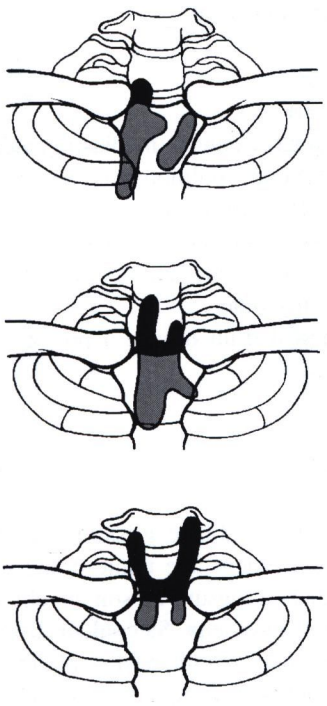

Fig. 29-19. Situation du thymus par rapport à l'incisure jugulaire du sternum. **a** Thymus thoracique (51,6 %) ; **b** thymus cervico-thoracique (31,6 %) ; **c** thymus cervico-thoracique à prédominance cervicale (16,6 %)

sections (fœtus, enfants et adultes) souligne la grande variabilité morphologique de cet organe compact, à grand axe vertical. Les formes les plus habituelles correspondent aux thymus en « H » (35 % des cas) et aux formes bilobaires (21,6 %), très proches des précédentes. En effet, les thymus en « H » sont composés de deux lobes réunis par un pont parenchymateux de consistance fibreuse. Les formes en « V » (25 %) constituent une autre variété bilobaire. Dans 15 % des cas, on observe des aspects très disparates, échappant à toute description. Les thymus unilobaires sont beaucoup plus rares (3,4 %).

Dans les cas les plus fréquents, chaque lobe thymique présente l'aspect d'un tronc de cône, à base arrondie, à sommet (ou corne thymique) effilé en regard de chacun des lobes thyroïdiens. Chaque lobe présente deux bords mousses. Le lobe gauche est le plus souvent prédominant.

Dimensions

Mesurée le long de l'axe prédominant, la hauteur moyenne, chez l'adulte, est de 7 cm, mais peut atteindre 10 cm. Le lobe gauche descend habituellement un peu plus bas que le lobe droit. La largeur moyenne est de 3 cm, l'épaisseur moyenne est de 5 mm.

Ainsi, le thymus de l'adulte apparaît plutôt comme un organe étalé dans le plan frontal à la différence du thymus de l'enfant chez lequel largeur et épaisseur diffèrent peu.

Constitution

Le thymus présente une structure lympho-épithéliale, disposition unique pour un organe lymphoïde. C'est un organe encapsulé et lobulé. De constitution fibreuse, mince mais constante, la capsule périphérique envoie des cloisons conjonctives porte-vaisseaux qui dessinent des lobules irréguliers. Chaque lobule comporte une zone sombre, corticale (ou périphérique), où prédominent les lymphocytes, et une zone médullaire plus claire (ou centrale) riche en cellules épithéliales. La zone médullaire est caractéristique du tissu thymique par la présence de corpuscules de Hassal constitués par des cellules involutives disposées en bulbe d'oignon. Les lymphocytes thymiques, ou **thymocytes**, sont groupés en colonies très denses. Chez le nouveau-né ou l'enfant, on observe une grande activité mitotique. Les cellules épithéliales, de grande taille, possèdent un cytoplasme franchement éosinophile. Marquant le début de l'involution de l'organe, le tissu adipeux occupe progressivement les lobules, séparant des îlots parenchymateux plus ou moins complets.

Contrairement aux idées classiques selon lesquelles le thymus serait réduit à l'état de vestige chez l'adulte, nous avons constaté la présence d'îlots thymiques tout à fait fonctionnels et bien structurés jusqu'à l'âge de 90 ans.

Anatomie topographique

Situation (fig. 29-19)

Débordant largement (de 10 à 17 mm) le bord supérieur du manubrium sternal chez le nouveau-né, le thymus de l'adulte est plus un organe thoracique qu'un organe cervical. En effet, « à la manière d'une véritable coulée de cire » (Lucien et Guibal, 1924), le thymus a progressivement conquis sa place dans

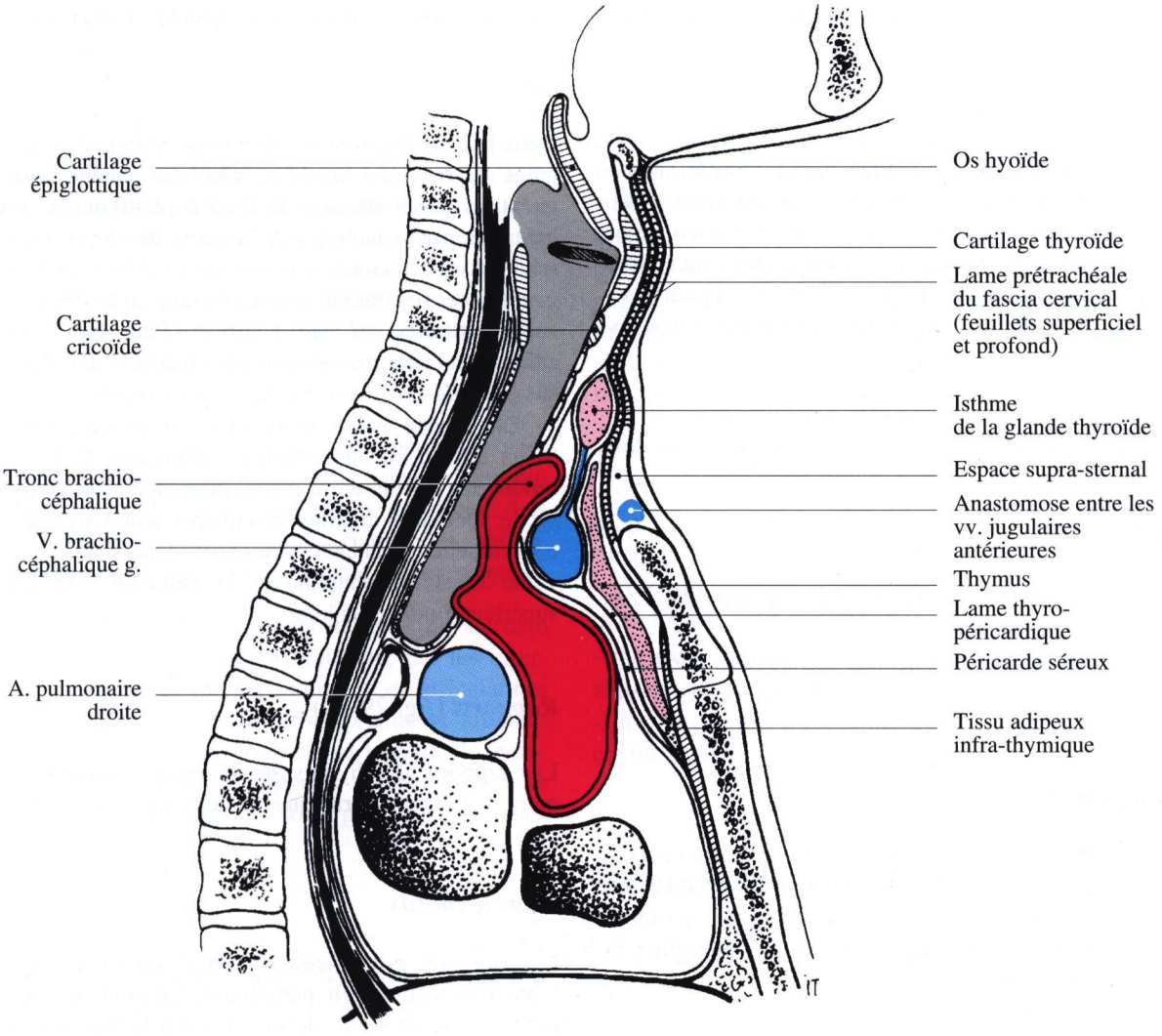

Fig. 29-20. Le thymus et la loge thymique. Coupe sagittale médio-thoracique

l'espace laissé libre entre le cœur et les gros vaisseaux en arrière, le plastron sterno-costal en avant et les poumons latéralement. Le cerclage opaque du thymus et de l'incisure jugulaire du sternum, avant radiographie, permet de différencier trois groupes :
– thoraciques purs, ne dépassant pas le bord supérieur du manubrium sternal (51,6 %), se projetant sur la 6e vertèbre thoracique ;
– thoraciques prédominants, dont les cornes débordent de quelques millimètres l'incisure jugulaire du sternum (31,6 %), à projection sur T 5 ;
– cervicaux prédominants (16 %), se projetant sur T3.

La loge thymique (fig. 29-20)

Comme son homologue parotidienne, elle est hétéroclite, constituée,

En avant

– dans la région cervicale, par le muscle sterno-thyroïdien doublé par le feuillet profond de la lame prétrachéale du fascia cervical. Ces éléments tapissent la face postérieure du manubrium sternal.
– dans la région thoracique, par la face postérieure du sternum recouverte d'une lame fibreuse composée du

fascia endothoracique et du ligament interpleural antérieur.

En bas

La loge thymique est limitée par le versant antéro-supérieur du péricarde séreux et par quelques trousseaux fibreux reliant la lame fibreuse rétrosternale au péricarde. Cette description s'éloigne des conceptions classiques faisant état de véritables « ligaments » sterno-péricardiques que nous n'avons pas retrouvés.

En arrière

L'axe trachéal et les gros vaisseaux forment la « dossière » thymique.

Latéralement

– dans la portion cervicale, la partie inférieure des gaines vasculaires du cou ;
– dans la portion thoracique, les plèvres médiastinales et les lames vasculaires des vaisseaux thoraciques internes.

La gaine propre du thymus

Disséquée après ablation du plastron sterno-costal, par voie extrapleurale, elle apparaît constante, distincte des parois de la loge, isolant l'organe parfaitement, présentant un aspect de hamac en sablier et composée comme suit :

En arrière

Elle est formée par la lame thyro-péricardique *(fascia de Godman)*, descendant du bord inférieur de la gaine thyroïdienne, se dédoublant pour envelopper la veine brachio-céphalique gauche avant de s'accoler en bas, sur la face antérieure du péricarde. Elle se réfléchit ensuite vers l'avant en moulant le bord inférieur des lobes thymiques, réalisant ainsi un véritable cul-de-sac inférieur infra-thymique, pré-péricardique.

En avant

Le feuillet antérieur de la gaine s'étend jusqu'au bord inférieur de la gaine thyroïdienne. Il double en arrière, successivement et de bas en haut : la lame cellulo-fibreuse rétrosternale et la face postérieure des deux muscles sterno-thyroïdiens recouverte par le feuillet profond de la lame prétrachéale du fascia cervical. Dans la région cervicale, ce feuillet est renforcé par les lames fibreuses (*ligaments*) thyro-thymiques.

Latéralement

Deux expansions venues des réflexions latérales de la gaine de la veine brachio-céphalique gauche rejoignent les bords latéraux du feuillet préthymique. En haut, ces parois latérales de la gaine thymique adhérent aux deux gaines carotidiennes *(gaines de Langenbeck)* et se continuent pour certains avec des cloisons sagittales *(cl. de Charpy)*. Plus bas, elles adhèrent à la plèvre médiastinale en arrière des récessus *(culs-de-sac)* costo-médiastinaux antérieurs.

Dans cette gaine le thymus est presque libre. Seuls quelques condensations celluleuses lâches le relient aux parois de la gaine, permettant un clivage facile. Quelques amarres vasculaires sont à signaler : d'éventuelles branches veineuses dépendant de la veine brachio-céphalique et le pédicule thymique supérieur étudié plus loin.

Rapports (fig. 29-20)

Les rapports du thymus seront étudiés successivement à l'étage thoracique et dans la région cervicale.

Dans le thorax

Les rapports postérieurs sont très importants pour leurs implications en pathologie. Ce sont des rapports vasculaires qui, de la surface à la profondeur, se disposent en un plan veineux et un arrière-plan artériel.

– *la veine brachio-céphalique gauche* constitue le rapport essentiel : le plus souvent (58,3 %), elle barre le milieu de la face postérieure du thymus (thymus « à cheval »). Mais le thymus peut être entièrement supra-veineux (8,3 %), supra-veineux prédominant (10 %) ou entièrement infra-veineux (6,6 %). La disposition rétro-veineuse est exceptionnelle (1 cas). Par rapport à l'axe médian, le thymus se projette, dans 60 % des cas, sur la moitié droite de la veine brachio-céphalique gauche, dans 34,3 % des cas sur la partie moyenne de la veine, et dans 5,7 % des cas, il occupe plutôt la moitié gauche. Cette disposition explique que plus de la moitié des thymus est en relation avec le bord médial de la veine cave supérieure et de la veine brachio-céphalique droite, alors que le confluent veineux jugulo-subclavier gauche est à distance du bord latéral du lobe thymique gauche.

– *les rapports artériels* concernent l'aorte et ses grosses branches collatérales à destinée cervico-brachiale (gerbe aortique).

Par l'intermédiaire du sac péricardique séreux, le thymus recouvre la portion ascendante de l'arc de l'aorte (14,2 %). Le plus souvent, il recouvre la face antéro-gauche de la portion horizontale du vaisseau (50 %) ou n'atteint cette face que par son extrêmité inférieure (35,7 %). La moitié supérieure du lobe thymique droit se projette sur le tronc brachio-céphalique, alors que son homologue gauche atteint les premiers centimètres de l'artère carotide commune gauche.

Latéralement, le thymus entre en rapport avec les récessus pleuraux costo-médiastinaux antérieurs qui débordent sur les faces antérieures des lobes. Les bords antérieurs des poumons (languettes pulmonaires) occupent une partie variable de ces récessus.

En avant, ce sont : la face postérieure du sternum recouverte, au niveau du manubrium, par les insertions des muscles infra-hyoïdiens. Les articulations sterno-claviculaires et les trois premières articulations chondro-sternales longées par le pédicule thoracique interne sont des rapports constants chez le nouveau-né, alors qu'ils sont plus distants chez l'adulte.

Au niveau du cou

Ces rapports ne concernent, bien évidemment, que les thymus cervicaux ou cervico-thoraciques.

En avant, le thymus répond à la ligne blanche cervicale flanquée par les muscles sterno-thyroïdiens et sterno-hyoïdiens (dessinant un losange appelé par certains auteurs « losange de la thymectomie ») que recouvrent la lame superficielle du fascia cervical *(aponévrose cervicale superficielle)*, le tissu sous-cutané et la peau.

En arrière, la trachée cervicale est le principal rapport. Il faut penser au thymus lors d'une trachéotomie infra-isthmique.

Latéralement, seule la partie supérieure de chaque lobe thymique répond aux gros vaisseaux du cou, surtout à droite, c'est-à-dire à la partie initiale de l'artère carotide commune et à la terminaison de la veine jugulaire interne.

En haut, les rapports essentiels des cornes thymiques sont constitués par le pôle inférieur des lobes thyroïdiens et par les glandes parathyroïdes inférieures. La corne thymique gauche remonte plus près du corps thyroïde (1,5 cm) que son homologue droite (2,5 cm). Les cornes thymiques sont rattachées au corps thyroïde par une lame celluleuse lâche *(lame thyro-thymique)*, reliquat embryologique de la descente de l'organe dans le thorax.

Les glandes parathyroïdes inférieures ont accompagné l'ébauche thymique dont elles partagent les mêmes origines embryologiques. C'est pourquoi elles peuvent occuper un large territoire cervico-thoracique jusqu'au péricarde. Quatre groupes peuvent ainsi être définis (J. Gambarelli 1952, J. Grisoli 1979) (fig. 29-18) :

– supra-thymique, position habituelle, au contact des branches terminales de l'artère thyroïdienne inférieure (65 %) ;

– thyro-thymique, à mi-distance de la corne thymique et du lobe thyroïdien (17,5 %) ;

– thymique supérieur, dans la corne thymique ou à son contact (15,5 %) ;

– intra-thymique, c'est-à-dire incluses dans le parenchyme (2 %).

Vascularisation - Innervation

Artères

Trois groupes artériels peuvent être individualisés :

– *Artère thymique latérale* : elle se détache de l'artère thoracique interne au point où celle-ci atteint le bord latéral du thymus. C'est la source la plus fréquente (50 % des cas pour le lobe droit, 45 % des cas pour le lobe gauche). Ailleurs, elle traverse la loge thymique mais, à destinée essentiellement péricardique, elle détache une branche thymique latérale. Plus rarement, il s'agit d'un tronc commun thyro-péricardique destiné, à parts égales, au péricarde et au thymus.

– *Artère thymique supérieure :* elle naît des artères thyroïdiennes inférieures dont elle constitue, soit une branche de division, soit une branche terminale. Plus fréquemment rencontrée pour le lobe droit (35 %) que pour le lobe gauche (18,3 %), elle forme l'axe de la lame thyro-thymique.

– *Artère thymique postérieure :* rare mais non exceptionnelle, elle est impaire et peut naître soit du tronc artériel brachio-céphalique, soit de l'artère carotide commune gauche, soit directement de l'arc de l'aorte [crosse].

Ces artères traversent la gaine thymique, à laquelle elles donnent de nombreux et fins rameaux, et se résolvent dans le parenchyme en réseau chevelu très richement anastomotique. De cette disposition artérielle, on doit retenir : l'importance des variations, l'absence habituelle de symétrie, l'exceptionnelle présence de toutes les sources artérielles concomitantes, deux sources étant la règle pour chaque lobe. D'autres sources artérielles ont pu être décrites, thyroïdienne supérieure, subclavière, voire thyro-cervicale.

Veines

Le drainage veineux est aussi riche que les apports artériels mais s'en distingue par un trajet différent. Seule la veine brachio-céphalique gauche reçoit, directement ou par l'intermédiaire des veines thyroïdiennes inférieures, des veines thymiques de gros calibre (3 mm) qui se détachent des bords médiaux ou des faces postérieures de chaque lobe pour se réunir en un seul tronc. Des veines beaucoup plus fines se drainent dans la veine jugulaire interne (6,6 % à droite, 13,3 % à gauche), dans le confluent jugulo-subclavier (3,3 %), dans la veine thoracique interne (16,6 % à droite, 25 % à gauche), dans les veines thyroïdiennes moyennes (41 % à droite, 18,5 % à gauche) ou inférieures (23 % à droite, 20 % à gauche).

Lymphatiques

Les capillaires périlobulaires suivent les travées conjonctives pour se réunir en collecteurs :
– supérieurs, quittant les cornes thymiques pour gagner les nœuds lymphatiques de la chaîne jugulaire interne, et
– postérieurs, tributaires des chaînes latéro-trachéales.

Il n'existe pas de nœud lymphatique à l'intérieur de la gaine thymique.

Nerfs

A la limite de la visibilité, les nerfs à destinée thymique (Cabanac 1931) proviennent des branches du tronc sympathique cervical et, selon un trajet indépendant, précroisent la veine brachio-céphalique gauche. Cet organe ne reçoit pas de filets parasympathiques en provenance du nerf vague.

Anatomie clinique

Comme l'enseigne l'anatomie topographique, le thymus, par son volume et sa situation, n'est pas un organe palpable. Seule une hypertrophie importante des cornes thymiques pourrait être perçue en cas de variété cervicale prédominante.

Sur les clichés de thorax de face, l'« ombre thymique » déborde la silhouette cardiaque chez le nouveau-né. Elle n'est pas visible chez l'adulte normal. Sur les clichés de profil, la loge thymique se caractérise par un espace clair triangulaire, à sommet inférieur, rétro-sternal, tranchant avec l'opacité cardiaque et dont le comblement est pathologique.

En imagerie moderne (TDM, IRM), l'interprétation des coupes transversales ou sagittales du cou et du thorax est exactement superposable à celles effectuées sur cadavre.

Bibliographie

Argème M (1968) Les adénomes parathyroïdiens. Thèse médecine Marseille, N° 27

Ayala LA (1977) Anatomy and physiology of the parathyroids: a practical discussion for surgeons. World J Surg 1: 691-9

Brunet C (1982) Le thymus. Eléments d'anatomie chirurgicale. Thèse Médecine Marseille

Cabanac J (1931 Les nerfs du thymus. CR Ass Anat 25: 97-100

Chevrel JP (1965) Les voies de drainage veineux du corps thyroïde. Etude anatomique et incidences chirurgicales. Thèse médecine Paris

Chevrel JP, Hidden G, Lassau JP, Alexandre JH, Hureau J (1965) Le drainage veineux et lymphatique du corps thyroïde. J Chir (Paris) 5: 445-464

Croyle PH, Oldcoyd JJ (1978) Incidental parathyroidectomy during thyroid surgery. Am J Surg 44: 559-563

Delattre JF, Flament JB, Palot JP, Pluot M (1982) Les variations des parathyroïdes. Nombre, situation et vascularisation artérielle. Etude anatomique et applications chirurgicales. J Chir (Paris) 119, 633-641

Delbridge L, Reeve TS, Khadra M, Poole AG (1992) Total thyroidectomy: the technique of capsular dissection. Aust N Z J Surg 62: 87-89

Di Marino V, Argème M, Brunet C, Coppens R, Bonnoit (1987) Macroscopic study of the adult thymus. Surg Radiol Anat 9: 51-62

Edis AJ (1977) Surgical anatomy and technique of neck exploration for primary hyperparathyroidism. Surg Clin North Am 57: 495-504

Espinoza J, Hamoir M (1988) La préservation de la branche externe du nerf laryngé supérieur en chirurgie thyroïdienne. Etude anatomique sur 30 dissections. Acta Otorhinolaryngol Belg 42: 623-639

Flament JB, Delattre JF, Palot M (1982) Arterial blood supply to the parathyroid gland: implication for thyroid surgery, Anat Clin 3: 279-287

Freeman JB, Sherman BM, Mason EE (1976) Transcervical thymectomy: an integral part of neck exploration for hyperparathyroidism. Arch Surg 111: 359-64

Fujimoto Y (1977) Clinical anatomy of the thyroid gland. Nippon Jibiinkoka Gakkai Kaiho 80: 555-8

Gambarelli J (1952) Recherches anatomiques sur les parathyroïdes de l'enfant. Thèse Médecine, Marseille

Guerrier Y (1987) Notions of surgical anatomy regarding the thyroid body. Acta Otorhinolaryngol Belg 41: 809-20

Hunt PS, Poole M, Reeve TS (1968) A reappraisal of the surgical anatomy of the thyroid and parathyroid glands. Br J Surg 55: 63-66

Kratz R C (1973) The identification and protection of the laryngeal motor nerves during thyroid and laryngeal surgery: a new microsurgical technique. Laryngoscope 83: 59-78

Latarjet A, Murard J (1911) La vascularisation artérielle du thymus. Lyon Chir 6: 493-501

Litaca A, Bonnano G, Naso P, Trama G, Ciraldo R, Rinzivillo C (1989) Anatomia chirurgica della tiroide perculiarita morfofunzionali e quadri operatori. Minerva Chir 44: 83-86

Mansberger AR Jr, Wei JP (1993) Surgical embryology and anatomy of the thyroid and parathyroid glands. Surg Clin North Am 73: 727-746

Musajo F G, Mangiante G, Ischia A, Marchiori L, Benati G, Mainente M, Tenci A, Costa V, Asnicar A, Nicoli N (1989) Tubercolo di Zuckerkandl della tiroide (Studio anatomochirurgico: considerazioni preliminari). Chir Ital 41: 129-36

Radulovic R (1976) Certains aspects morphologiques du thymus; leur importance dans la trachéotomie. J Fr Otorhinolaryngol 25: 59-61

Rees W S (1974) Letter: Parathyroid surgery. Med J Aust 1: 23-24

Sacco M (1976) Annotazioni anatomo-chirurgiche sulla tiroide. Chir Ital 28: 356-374

Shin DH, Mark EJ, Suen HC, Grillo HC (1993) Pathologic staging of papillary carcinoma of the thyroid with airway invasion based on the anatomic manner of extension to the trachea: a clinicopathologic study based on 22 patients who underwent thyroidectomy and airway resection. Hum Pathol 24: 866-70

Sun SQ, Chang RW (1991) The superior laryngeal nerve loop and its surgical implications. Surg Radiol Anat 13: 175-80

Umidon M, Calavita VN, Boltri FF, Trapani (1967) Ricerche di ordine anatomo-chirurgico sul circolo collaterale tiroparatiroideo e sulla sua importanza nella tiroidectomia. Minerva Chir 22: 831-43

Visset J, Leborgne J, Barbin J Y(1975) Le nerf laryngé externe. Bull Ass Anat 59: 1001-1012

Yerzingatsian K L (1987) Surgical anatomy of structures adjacent to the thyroid apex and post-operative voice change (a review including dissection). J Laryngol Otol Suppl 14: 1-13.

Chapitre 30

Les artères de la tête et du cou

C Fontaine, A Drizenko

Les artères de la tête et du cou sont des branches directes ou indirectes des artères subclavières et carotides communes, ces dernières provenant de l'arc aortique.

L'artère subclavière

L'artère subclavière vascularise par ses collatérales la base du cou, la colonne cervicale, la moelle cervicale et la partie postérieure de l'encéphale, et surtout le membre thoracique (vers lequel elle se continue par l'artère axillaire).

Anatomie morphologique
(figs. 23-2, 30-1, 30-2)

L'artère subclavière naît, à gauche, directement de l'arc aortique, à droite, de la bifurcation du tronc brachio-céphalique en artère subclavière droite et artère carotide commune droite derrière l'articulation sterno-claviculaire. En raison de ces origines différentes, elle présente à gauche deux segments, thoracique (voir le tome II « Le Tronc », p. 186) et cervical, et à droite, un seul segment cervical.

Ce segment cervical décrit une courbe concave vers le bas, qui enjambe la face supérieure de la première côte, où elle marque son empreinte, le sillon de l'artère subclavière, entre le tubercule du muscle scalène ventral [antérieur] *(t. de Lisfranc)* en avant et l'insertion du muscle scalène moyen en arrière. Son passage entre les muscles scalènes ventral et moyen permet de décrire à ce segment cervical trois parties. Le segment pré-scalénique est le plus long ; la plupart des branches collatérales en naissent. Dans le segment inter-scalénique, l'artère est rejointe par les troncs du plexus brachial. Le segment post-scalénique est court et pratiquement dépourvu de collatérales.

L'artère subclavière se poursuit par l'artère axillaire, lorsqu'elle passe dans la pince costo-claviculaire, entre le milieu de la clavicule et le bord latéral de la première côte.

Branches collatérales

L'artère subclavière donne classiquement cinq collatérales : l'artère vertébrale, l'artère thoracique interne, le tronc costo-cervical, le tronc thyro-cervical et l'artère scapulaire dorsale [ou descendante]. En fait le mode de naissance de ses collatérales est sujet à de nombreuses variations (voir le tome « Le Tronc », fig. 4-6).

L'artère vertébrale
(figs. 23-1, 23-2, 23-3 et 30-2)

L'artère vertébrale naît de la face postéro-supérieure de l'artère subclavière.

Sa première partie, pré-vertébrale (V1), monte obliquement en haut, en arrière et médialement, vers le foramen transversaire de la sixième vertèbre cervicale (C6) ; elle forme la bissectrice du trigone de l'artère vertébrale, entre le muscle scalène ventral latéralement, et la partie inférieure et latérale du muscle long du cou, médialement.

La partie transversaire (V2) traverse successivement les foramens transversaires des vertèbres C6 à C2 et

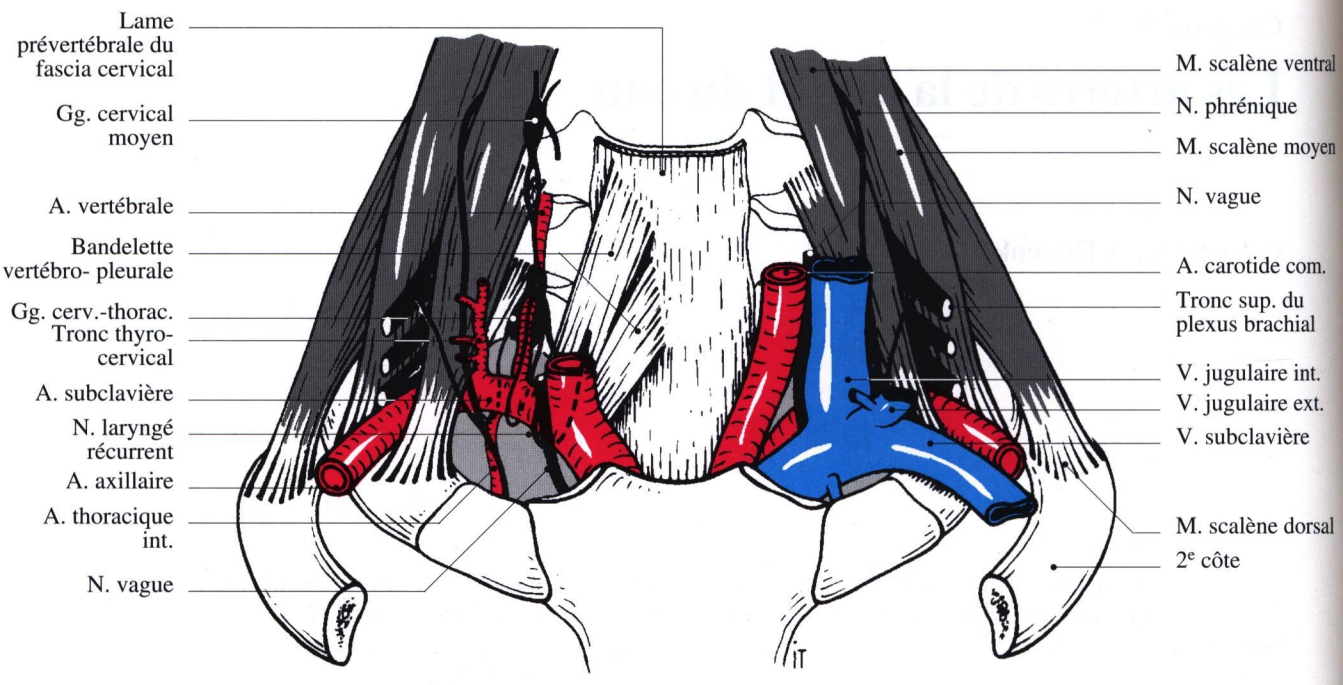

Fig. 30-1. L'artère et la veine subclavières

les espaces intertransversaires correspondants, limités en avant et en arrière par les muscles intertransversaires ventraux et dorsaux (fig. 25-16). Elle est accompagnée par la veine vertébrale (qui sort en général au niveau du foramen transversaire de la septième vertèbre cervicale C7 pour se jeter dans la veine subclavière) et le nerf vertébral *(n. de François-Franck)*. Elle est croisée en arrière par les rameaux ventraux des nerfs cervicaux. Elle abandonne à chaque étage un rameau radiculaire ou spinal, dont un plus volumineux, l'artère du renflement cervical, participe notablement à la vascularisation de la moelle cervicale. Elle abandonne aussi des rameaux musculaires pour les muscles prévertébraux et les muscles scalènes.

La partie atlantale (atloïde) (V3) décrit une boucle frontale entre les foramens transversaires de l'atlas et de l'axis, puis une boucle transversale, plaquée sur la face supérieure de l'arc postérieur de l'atlas, contournant l'articulation atlanto-occipitale par l'arrière et latéralement (fig. 25-14). Elle perfore la dure-mère au-dessus de l'orifice de sortie du premier nerf cervical C1. Elle abandonne les rameaux méningés antérieur et postérieur pour l'os et la dure-mère au niveau du foramen magnum.

La partie cérébrale (V4) monte obliquement en avant, en haut et médialement. Elle traverse le foramen magnum, se plaque sur la face antéro-latérale de la moelle allongée *(bulbe rachidien)* et s'unit à son homologue en regard du foramen caecum pour former l'artère basilaire (fig. 30-5). Auparavant, elle abandonne l'artère spinale postérieure, l'artère cérébelleuse inféro-postérieure et l'artère spinale antérieure (voir Tome IV : Neuro-anatomie, Chap. 31, fig. 1).

L'artère thoracique interne (a. mammaire interne) (voir Le Tronc, figs. 4-5 et 16-5)

Elle naît de la face inférieure de l'artère subclavière, juste après l'origine de l'artère vertébrale. Elle descend derrière la veine subclavière pour s'engager dans le thorax où elle est rejointe par le nerf phrénique. Elle vascularise la paroi thoracique antérieure (rameaux sternaux, intercostaux antérieurs, perforants), y compris la partie médiale de la glande mammaire (rameaux mammaires), le médiastin antérieur (rameaux médiastinaux, thymiques, bronchiques), la partie antérieure du diaphragme (artères péricardiaco-phrénique et musculo-phrénique). Elle se termine par l'artère épigastrique supérieure qui traverse le trigone sterno-costal *(fente de Larrey)* pour gagner la paroi abdominale (voir Tome II : Le Tronc, chaps. 4 et 16).

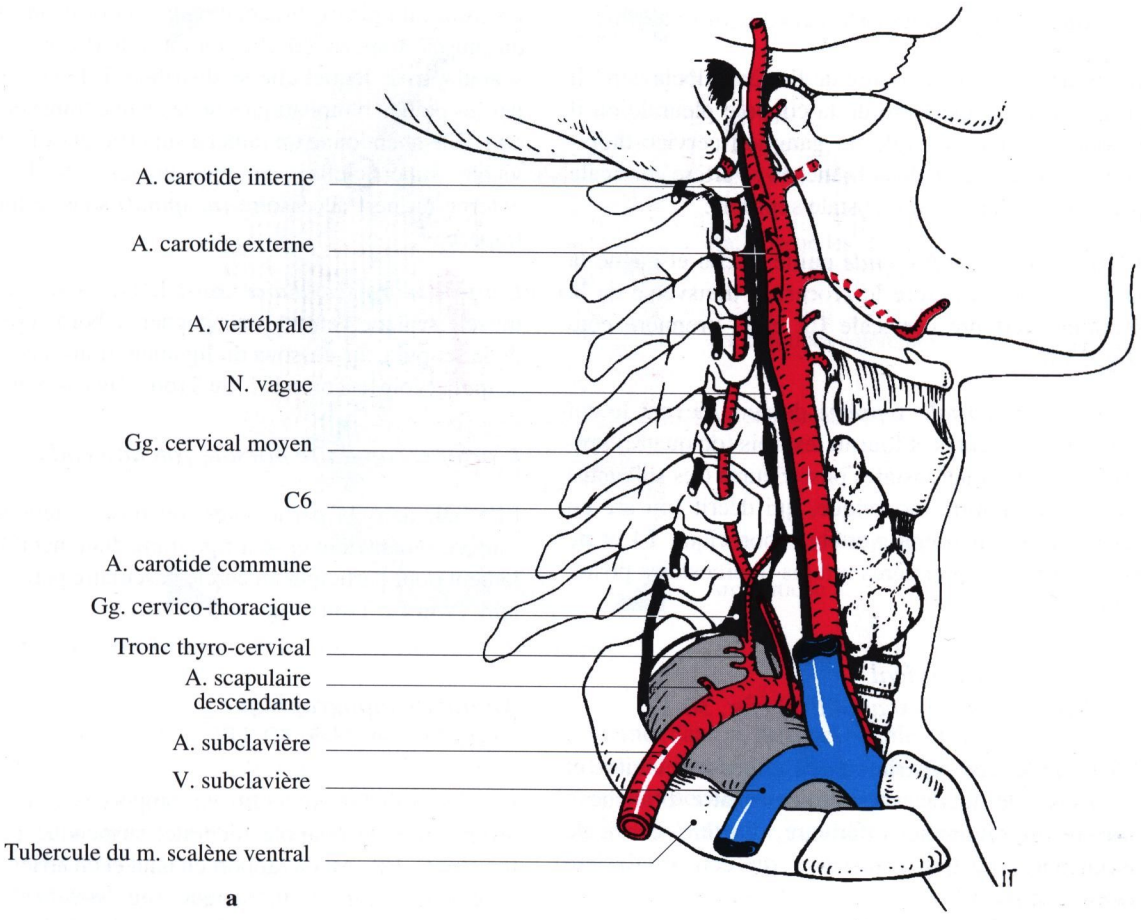

a

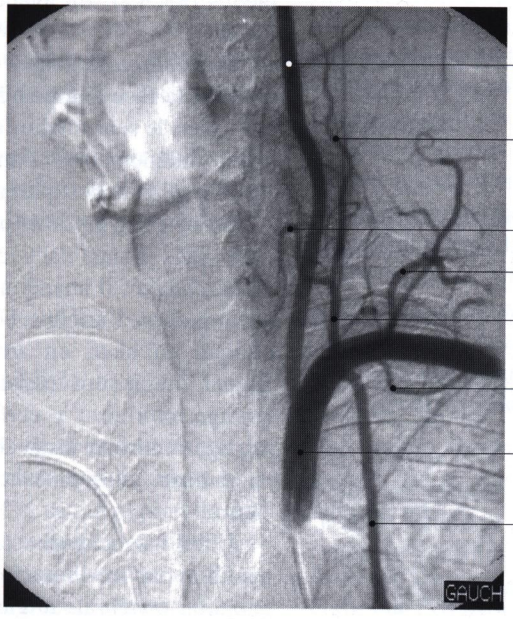

b

Fig. 30-2. a L'artère subclavière et l'artère vertébrale droites ; **b** artériographie de l'artère subclavière gauche et de ses principales branches

Le tronc costo-cervical (tr. cervico-intercostal)

Il naît de la face postérieure de l'artère subclavière. Il croise la face supérieure de la coupole pleurale où il répond à la face latérale du ganglion cervico-thoracique et se divise en deux branches : l'artère cervicale profonde et l'artère intercostale suprême.

L'artère cervicale profonde quitte le cou et gagne la nuque en passant entre le processus transverse de la septième vertèbre cervicale C7 et la première côte (fig. 23-8).

L'artère intercostale suprême descend devant le col des premières côtes et fournit les trois (ou quatre) premières artères intercostales postérieures (les suivantes naissent de l'aorte thoracique, qui décrit son arc en regard de la quatrième vertèbre thoracique T4 et ne peut fournir les premières artères intercostales postérieures).

Le tronc thyro-cervical (tr. thyro-bicervico-scapulaire) (fig. 30-1)

Il naît de la face supérieure de l'artère subclavière et se divise de façon variable en quatre branches : l'artère thyroïdienne inférieure, l'artère cervicale ascendante, l'artère transverse du cou et l'artère supra-scapulaire.

L'artère thyroïdienne inférieure (figs. 23-2, 29-10, 29-12, 29-13 et 30-2b) monte sur la face antérieure du muscle scalène ventral, se coude médialement en regard de C6 ou C7, passe devant le tubercule carotidien *(t. de Chassaignac)* de la sixième vertèbre cervicale (C6), dans un dédoublement du tronc sympathique cervical *(anse de Drobnik)*, derrière le paquet vasculo-nerveux du cou, se coude vers le haut et atteint le bord postéro-latéral de la glande thyroïde (voir chap. 29). Elle vascularise la glande thyroïde, la glande parathyroïde inférieure et souvent la supérieure (rameaux glandulaires), la partie cervicale de la trachée et de l'œsophage (rameaux œsophagiens et trachéaux), la partie inférieure du larynx (artère laryngée inférieure) et du pharynx (rameaux pharyngiens).

L'artère cervicale ascendante (fig. 23-2) se place sur la face antérieure du muscle scalène ventral, médialement par rapport au nerf phrénique, et monte jusqu'à la base du crâne. Elle fournit des rameaux spinaux pour certains espaces intertransversaires.

L'artère transverse du cou (fig. 23-4) se dirige en arrière et latéralement, en passant entre les racines ou les troncs du plexus brachial, gagne la face antérieure du muscle trapèze, où elle rejoint le nerf dorsal de la scapula, avec lequel elle se distribue. Elle est longée par les nœuds lymphatiques de la chaîne transverse du cou. Elle abandonne un rameau superficiel (artère cervicale superficielle) qui accompagne la branche externe du nerf accessoire *(n. spinal)* sous le muscle trapèze.

L'artère supra-scapulaire croise la face antérieure du muscle scalène ventral pour gagner le bord supérieur de la scapula, au-dessous du ligament transverse de la scapula (voir le Tome II : Le Tronc, figs. 4-5 et 4-6).

L'artère scapulaire dorsale [ou descendante]

Elle naît dans la partie inter- ou post-scalénique de l'artère subclavière et se dirige immédiatement dorsalement pour participer au cercle vasculaire péri-scapulaire (voir Le Tronc, figs. 4-5 et 4-6).

Anatomie topographique (figs. 23-2 et 23-3, 30-1)

L'artère subclavière entre en rapport en bas et en arrière avec la coupole pleurale, suspendue par ses ligaments. Elle est en rapport en haut et en arrière avec le ganglion cervico-thoracique *(gg. stellaire)*, logé dans la fossette sus- et rétro-pleurale *(f. de Sébileau)*, fermée en avant par l'artère vertébrale, et les troncs du plexus brachial. En avant se trouve la veine subclavière.

Deux anses nerveuses (à gauche) ou trois (à droite) croisent la face antérieure de l'artère subclavière ; ce sont, dans le sens médio-latéral, le nerf vague (du côté droit uniquement), l'anse subclavière *(anse de Vieussens)* et le nerf phrénique.

Le nerf vague droit passe devant l'artère subclavière, puis plonge dans le thorax vers la face latérale de la trachée ; il abandonne le nerf laryngé récurrent qui contourne l'artère subclavière par dessous, devient oblique en haut, en arrière et médialement, pour gagner l'angle œso-trachéal où il prend le nom de nerf laryngé inférieur ; le nerf vague ou l'origine du nerf laryngé récurrent droit abandonnent souvent (60 %) un rameau communicant au ganglion cervico-thoracique.

L'anse subclavière *(anse de Vieussens)* unit le ganglion cervico-thoracique d'une part à lui-même, au ganglion vertébral, au ganglion sympathique cervical moyen, au ganglion sympathique supérieur ou au tronc sympathique cervical d'autre part (voir

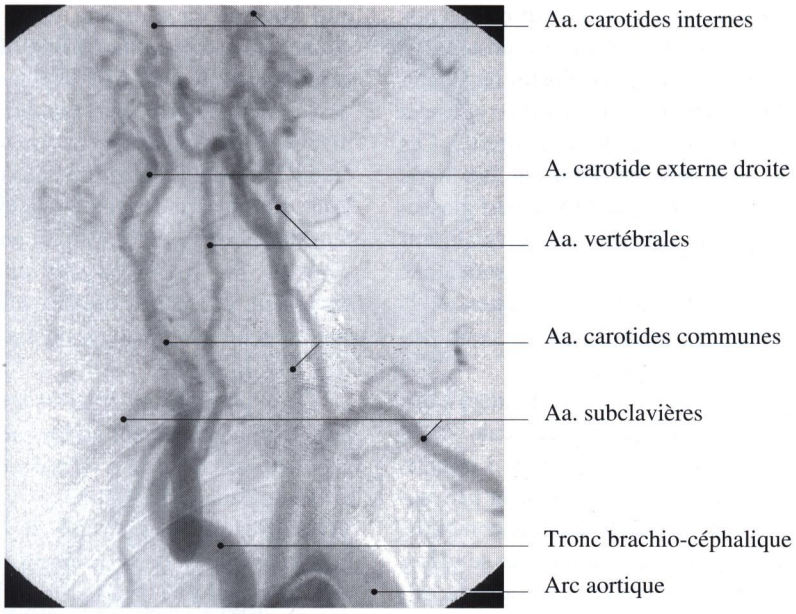

Fig. 30-3. Artériographie montrant les trois branches de l'arc aortique

chap. 33) ; elle croise l'artère subclavière médialement par rapport au tronc thyro-cervical ; elle est anastomosée avec le nerf cardiaque inférieur gauche *(bandelette spirale de Guillaume)* ; elle monte devant l'artère vertébrale.

Le nerf phrénique abandonne le muscle scalène ventral, passe devant l'artère subclavière et plonge dans le thorax, croisant la face postérieure des vaisseaux thoraciques internes ; il reçoit souvent là un nerf phrénique accessoire, collatérale du nerf du muscle subclavier et parfois (20 %) un rameau communicant avec le ganglion cervico-thoracique ou l'anse subclavière.

A gauche seulement, la face supérieure de l'artère subclavière est croisée par la crosse du conduit thoracique, qui se jette dans le confluent jugulo-subclavier.

Les artères carotides
(figs. 23-1, 27-18, 29-12 et 30-3)

L'axe carotidien monte verticalement de la base du cou vers la base du crâne. Il se bifurque en regard de la quatrième vertèbre cervicale C4, ce qui permet de distinguer : une artère carotide commune avant la bifurcation, une artère carotide interne qui poursuit sa direction et pénètre dans le crâne au contenu duquel elle est destinée, et une artère carotide externe, destinée à la face et au cou. Les artères carotides commune et interne (dans sa partie cervicale) ne donnent aucune collatérale importante et ne font que traverser le cou. Elles sont accompagnées, tout au long de leur trajet cervical, par la veine jugulaire interne, placée sur leur bord latéral, et par le nerf vague (X), placé dans l'angle dièdre postérieur qui sépare les artères de la veine : c'est le paquet vasculo-nerveux du cou, compris dans une même gaine fibreuse, la gaine carotidienne, divisée en trois compartiments par un septum *(s. de Langenbeck).* Les nœuds lymphatiques cervicaux profonds, antérieurs et latéraux, le nerf cardiaque sympathique supérieur et l'anse cervicale sont plaqués le long de cet axe vasculo-nerveux.

L'artère carotide commune
(figs. 23-1, 30-1 à 30-5)

L'artère carotide commune naît, à gauche, directement de l'arc aortique, et à droite, de la bifurcation du tronc brachio-céphalique en artère subclavière droite et artère carotide commune droite, derrière l'articulation sterno-claviculaire. Elle a un trajet vertical, cachée par le muscle sterno-cléido-mastoïdien, dont elle est satellite.

Elle se termine à hauteur de la quatrième vertèbre cervicale C4 ou du disque C3-C4, en regard des grandes cornes de l'os hyoïde ou des cornes supérieures du cartilage thyroïde (figs. 27-18 et 30-2). Elle se dilate légèrement à sa terminaison, c'est le **sinus carotidien**, où

sont situés des baro-récepteurs ou presso-récepteurs, sensibles à la pression sanguine. A la face postérieure de sa bifurcation, se trouve un organe chémo-récepteur, **le glomus carotidien**, sensible aux taux d'oxygène et de gaz carbonique contenus dans le sang artériel. Ces deux organes sont richement innervés par des nerfs végétatifs, fournis par le nerf vague (X), le nerf glosso-pharyngien (IX) et le tronc sympathique cervical (voir chap. 33). Le massage de la bifurcation carotidienne peut provoquer des modifications importantes de la pression artérielle et du rythme cardiaque, un coup violent porté sur elle peut entraîner la mort.

L'artère carotide commune bifurque en artère carotide interne, qui poursuit sa direction verticale, et en artère carotide externe. Habituellement, à l'origine, l'artère carotide interne est située latéralement par rapport à l'artère carotide externe ; cette dernière contourne alors l'artère carotide interne par l'avant pour se placer sur son bord latéral. La bifurcation carotidienne est cachée par le plan veineux (abouchement du tronc thyro-linguo-facial dans la veine jugulaire interne) et les nœuds lymphatiques qui en sont satellites.

Au cours de son trajet cervical (à droite) et thoraco-cervical (à gauche), l'artère carotide commune ne donne aucune collatérale volumineuse. Seule en naît l'artère du glomus carotidien, qui pénètre par le pôle inférieur du glomus.

L'artère carotide interne

L'artère carotide interne ne donne aucune collatérale avant de pénétrer dans le crâne ; elle est destinée au cerveau et à l'œil (auquel elle fournit l'artère ophtalmique). Elle fait suite à l'artère carotide commune, dont elle continue la direction. On lui décrit quatre parties : cervicale, pétreuse, caverneuse et cérébrale.

La partie cervicale (C1) (fig. 24-2, 30-2 et 30-4)

La partie cervicale monte verticalement, traversant l'espace rétro-stylien *(sous-parotidien postérieur).* A la partie haute de cet espace, elle s'éloigne un peu de la veine jugulaire interne, qui sort du crâne par le foramen jugulaire. Elle se continue avec la partie pétreuse lorsqu'elle pénètre dans le rocher par l'orifice d'entrée du canal carotidien.

La partie pétreuse (C2) (figs. 9-5, 10-3 et 30-5)

La partie pétreuse parcourt successivement les trois parties du canal carotidien : le segment vertical (V), où elle poursuit la direction de la partie cervicale, le coude, et le segment horizontal (H), dirigé en avant et médialement, dans l'axe de la pyramide pétreuse, qui passe médialement par rapport au canal musculo-tubaire *(canal osseux de la trompe d'Eustache)*, dans lequel elle peut faire saillie ; dans ce cas, elle peut être lésée par un cathétérisme de la trompe auditive. Dans le canal carotidien, l'artère est entourée par un plexus veineux *(pl. de Mellinger)*, anastomosant le sinus caverneux et le sinus pétreux inférieur et/ou le bulbe supérieur de la veine jugulaire *(golfe de la v. jugulaire)* (fig. 31-5).

Cette partie abandonne les artères carotico-tympaniques (qui se rendent au cavum tympanique par les canalicules carotico-tympaniques), et parfois une artère du canal ptérygoïdien *(c. vidien).* Cette dernière naît dans le canal carotidien, en sort avec l'artère carotide interne qu'elle abandonne pour plonger avec le nerf du canal ptérygoïdien dans la partie latérale du foramen déchiré *(trou déchiré antérieur),* puis pour parcourir avec lui le canal ptérygoïdien d'arrière en avant.

La partie caverneuse (C3) (figs. 9-5, 30-5 et 31-4)

La partie caverneuse fait suite à la partie pétreuse de l'artère carotide interne lorsque celle-ci franchit l'orifice de sortie du canal carotidien, situé sur l'apex tronqué de la pyramide pétreuse, et pénètre dans le sinus caverneux. Elle y décrit un S couché horizontalement (un coude postérieur concave en avant, en bas et médialement et un coude antérieur concave en haut, en arrière et latéralement), marquant son empreinte sur la face latérale du corps de l'os sphénoïde : **le sillon carotidien**. Elle sort du sinus caverneux par sa face supérieure, près du canal optique, et se poursuit avec la partie cérébrale. Elle est entourée par des plexus veineux répartis en trois espaces : antéro-inféro-latéral, le plus important (traversé par le nerf abducens (VI), en rapport direct avec l'artère carotide interne), postéro-supérieur et médial. Ce plexus amortirait l'onde artérielle et les battements de l'artère faciliteraient la circulation veineuse de retour. L'artère entre en rapport latéralement avec les nerfs oculomoteur (III), trochléaire (IV) et ophtalmique (V1) *(n. de Willis),* dans la paroi même du sinus caverneux.

Médialement se trouve l'hypophyse dans sa loge ; l'artère carotide interne peut être lésée au cours de certaines hypophysectomies menées par voie trans-sphénoïdale.

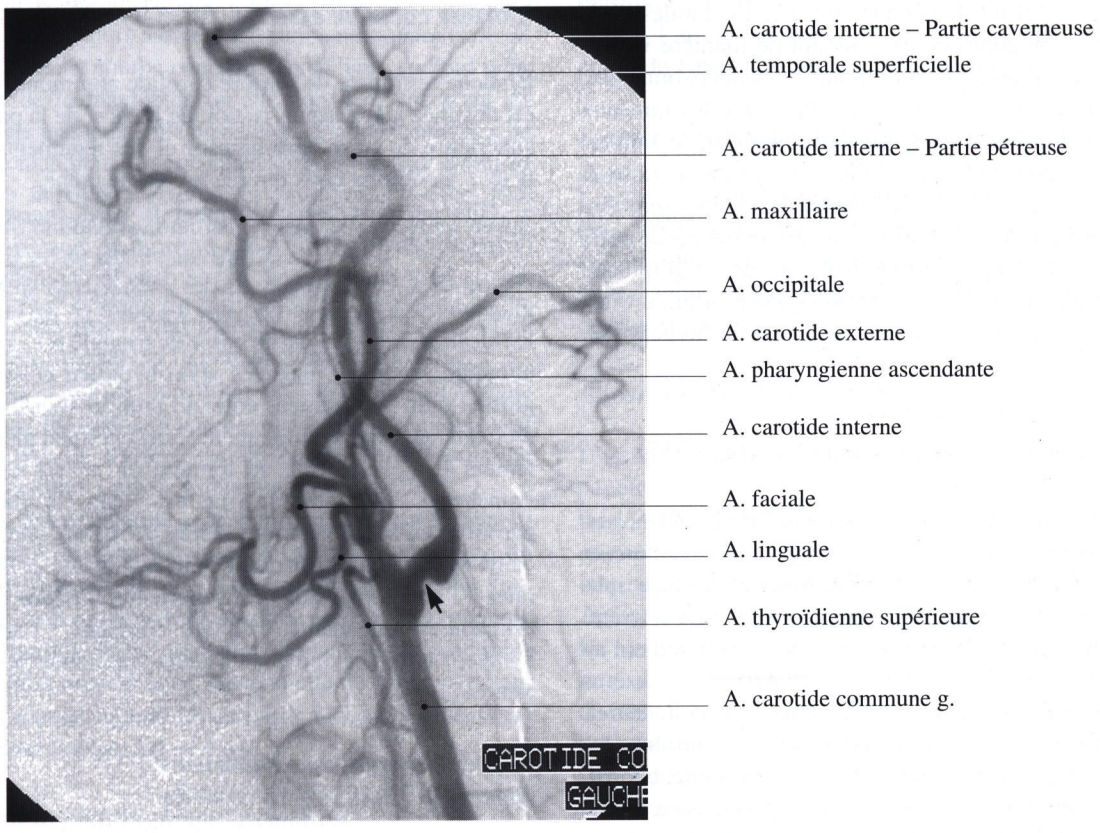

Fig. 30-4. Artériographie de l'artère carotide commune gauche et ses branches de division. La flèche indique une plaque d'athérome à l'origine de l'artère carotide interne

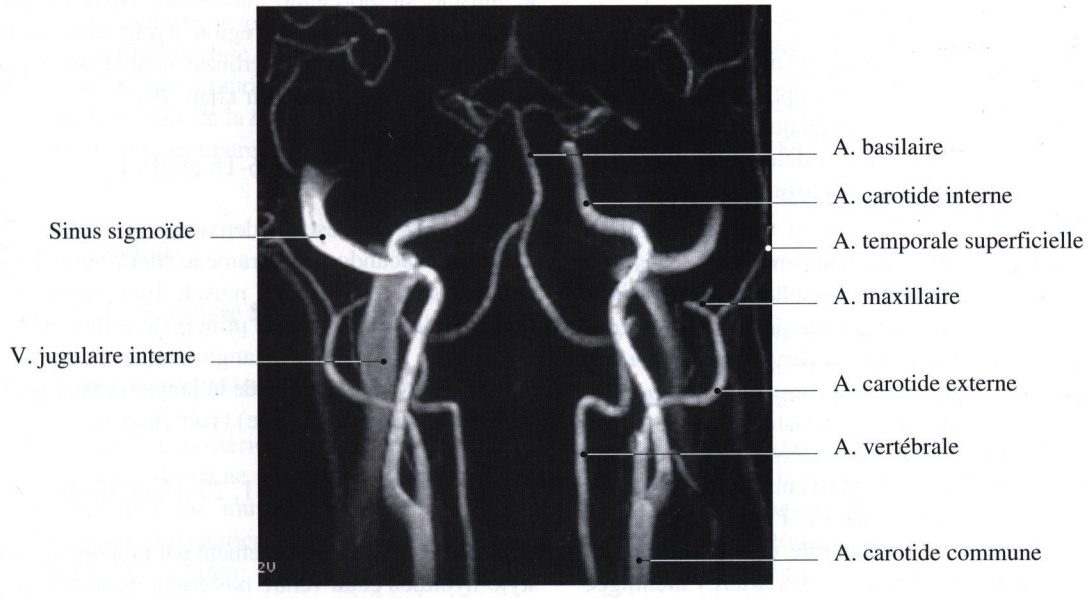

Fig. 30-5. Projection coronale d'une acquisition tridimensionnelle d'un examen en angiographie par IRM (collection JL Dumas)

Cette partie abandonne des artères durales, nerveuses et hypophysaires, naissant de manière variée, souvent par des troncs communs à plusieurs branches. A la dure-mère de voisinage, elle donne les rameaux marginal et basal de la tente du cervelet, le rameau méningé pour la fosse crânienne moyenne, le rameau du sinus caverneux et le rameau du clivus *(gouttière basilaire)*. Elle vascularise aussi des segments de nerfs (rameau du ganglion trigéminal, rameaux trigéminaux et trochléaires). L'artère hypophysaire inférieure est destinée au lobe postérieur de la glande hypophyse.

La partie cérébrale (C4)
(voir Tome IV : Neuro-anatomie, chap. 35)

Elle fait suite à la partie caverneuse de l'artère carotide interne, lorsque celle-ci sort du sinus caverneux et débouche dans la citerne chiasmatique (espace subarachnoïdien). Elle décrit une inflexion vers l'arrière et latéralement, glisse en dessous puis latéralement au nerf optique. Elle se termine en se divisant en artères cérébrales antérieure et moyenne *(a. sylvienne)*. Auparavant, elle a abandonné des collatérales, les artères hypophysaire supérieure, ophtalmique, choroïdienne antérieure et communicante postérieure. L'origine des artères ophtalmique et communicante postérieure la subdivise en trois segments, successivement : ophtalmique, communicant et choroïdien.

L'artère hypophysaire supérieure est destinée au lobe antérieur de la glande hypophyse, à l'hypothalamus, à la tige pituitaire et à l'infundibulum qui les unit.

L'artère ophtalmique se place sous le nerf optique (II) et gagne l'orbite par le canal optique. Elle est soumise au même régime de pression que l'artère carotide interne, dont elle constitue le fidèle reflet. Elle peut être examinée par l'ophtalmologiste lors de l'étude du fond d'œil (voir fig. 13-8).

Les deux artères carotides internes intra-crâniennes sont anastomosées entre elles et avec l'artère basilaire, issue de la réunion des deux artères vertébrales, par le cercle artériel du cerveau *(polygone de Willis)* et aux confins de leurs territoires respectifs. L'artère carotide interne est anastomosée de façon variable à l'artère carotide externe. Par exemple, l'artère ophtalmique est souvent anastomosée à l'artère angulaire (terminale de l'artère faciale), à l'artère infra-orbitaire (collatérale de l'artère maxillaire), aux rameaux lacrymaux des artères méningée moyenne et temporale profonde antérieure (collatérales de l'artère maxillaire).

L'artère carotide externe (fig. 5-1)

Branche terminale de l'artère carotide commune, elle est destinée à la vascularisation de la face, de la partie supérieure de l'axe aéro-digestif et des téguments de la tête, y compris ceux qui recouvrent le crâne.

Elle parcourt successivement la partie basse de l'espace rétro-stylien *(sous-parotidien postérieur)*, puis la loge parotidienne, noyée dans le parenchyme glandulaire. Elle passe de l'une à l'autre en perforant le rideau stylien, à la partie basse du triangle pré-stylo-hyoïdien, entre les muscles stylo-hyoïdien et stylo-glosse, plus précisément entre le muscle stylo-hyoïdien latéralement et le ligament stylo-hyoïdien médialement (fig. 7-1). Elle se termine en arrière de la branche de la mandibule (fig. 8-6), dans la glande parotide, en se divisant en artères temporale superficielle et maxillaire. Elle donne auparavant six collatérales : l'artère thyroïdienne supérieure, l'artère pharyngienne ascendante, l'artère linguale, l'artère faciale, l'artère occipitale et l'artère auriculaire postérieure.

L'artère thyroïdienne supérieure
(figs. 5-1, 29-10, 29-13 et 30-4)

L'artère thyroïdienne supérieure est sa première collatérale. Elle vascularise la glande thyroïde (dont elle aborde le pôle supérieur du lobe latéral) et le larynx (par ses branches collatérales, l'artère laryngée supérieure et le rameau crico-thyroïdien), accessoirement le muscle sterno-cléido-mastoïdien (rameau sterno-cléido-mastoïdien) et la région hyoïdienne (rameau infra-hyoïdien). Elle est croisée médialement par le nerf laryngé supérieur (voir chap. 29).

L'artère linguale (figs. 6-15 et 30-4)

L'artère linguale est sa deuxième collatérale antérieure. Elle abandonne un rameau supra-hyoïdien puis longe la face médiale du muscle hyo-glosse, qui la sépare de la veine linguale principale et du nerf hypoglosse. Elle vascularise la langue (rameaux dorsaux de la langue, artère profonde de la langue) et la loge sublinguale (artère sublinguale) (voir chap. 6).

L'artère faciale (figs. 5-1, 27-18 et 30-4)

Elle monte d'abord médialement par rapport au muscle stylo-hyoïdien et au ventre postérieur du muscle digastrique. Elle effectue une première courbe concave en bas, au contact du pharynx et de la tonsille (fig. 25-13),

auxquels elle abandonne l'artère palatine ascendante ; elle pénètre alors dans la loge submandibulaire et décrit une seconde courbe concave vers le haut, au bord inférieur de la mandibule qu'elle échancre, en avant du muscle masséter. Elle passe alors à la face superficielle de la mandibule (c'est pourquoi on l'appelait autrefois artère maxillaire externe) et vascularise la face. Elle monte obliquement en haut, médialement et en avant, en regard du sillon naso-génien.

Elle se termine à l'angle médial de l'œil, en s'anastomosant avec l'artère ophtalmique (branche de l'artère carotide interne) par l'artère angulaire (de l'œil).

Au cours de son trajet profond, elle abandonne l'artère palatine ascendante, un rameau tonsilaire (issu du tronc de l'artère faciale ou de l'artère palatine ascendante), l'artère submentale.

L'artère palatine ascendante se place médialement au muscle stylo-glosse et se distribue aux arcs du palais, à la tonsille et à la partie adjacente du pharynx.

L'artère submentale se place entre la face médiale et le bord inférieur de la mandibule et le muscle mylo-hyoïdien, sous la lame superficielle du fascia cervical.

Le trajet superficiel de l'artère faciale est décrit au chapitre 5 (figs. 5-1 et 6-4).

L'artère pharyngienne ascendante (figs. 27-18 et 30-4)

L'artère pharyngienne ascendante naît de la face postéro-médiale de l'artère carotide externe et monte sur la face postéro-latérale du pharynx, en arrière du rideau (ou diaphragme) stylien, jusqu'à la base du crâne. Elle vascularise le pharynx (rameaux pharyngiens), mais aussi la caisse du tympan (artère tympanique inférieure, qui emprunte le canalicule tympanique) et la dure-mère de la fosse crânienne postérieure (artère méningée postérieure, par le foramen jugulaire) (voir chap. 25).

L'artère occipitale

Elle est décrite au chapitre 5.

L'artère auriculaire postérieure (fig. 5-1)

L'artère auriculaire postérieure naît juste avant que l'artère carotide externe ne pénètre dans la loge parotidienne. Satellite du muscle stylo-hyoïdien, elle gagne la région rétro-auriculaire qu'elle vascularise. Elle abandonne l'artère stylo-mastoïdienne, un rameau auriculaire, un rameau occipital. L'artère stylo-mastoïdienne s'engage dans le foramen stylo-mastoïdien et remonte le canal facial ; elle y abandonne l'artère tympanique postérieure qui suit la corde du tympan jusqu'au cavum tympanique.

L'artère temporale superficielle (fig. 5-1)

L'artère temporale superficielle monte devant l'auricule, d'abord derrière l'articulation temporo-mandibulaire, puis dans la région temporale superficielle, après avoir croisé l'arcade zygomatique. Elle est décrite au chapitre 5.

L'artère maxillaire (figs. 8-6, 8-9, 30-5 et 30-6)

L'artère maxillaire quitte la loge parotidienne et pénètre dans la fosse infra-temporale en passant sur la face médiale de la branche de la mandibule (c'est pourquoi on l'appelait autrefois artère maxillaire interne), dans la boutonnière rétro-condylienne *(b. de Juvara)*, avec le nerf auriculo-temporal et la veine ou les veines maxillaire (s). Dans la fosse infra-temporale, elle entre en rapport avec les branches terminales du nerf mandibulaire (V3) et peut adopter deux trajets qui mènent tous deux à la fosse ptérygo-palatine (fig. 8-6) : sa variété superficielle contourne le bord inférieur du muscle ptérygoïdien latéral et se place sur sa face latérale, sa variété profonde reste à la face profonde du muscle ptérygoïdien latéral, puis passe entre ses deux faisceaux.

Elle se termine dans la fosse ptérygo-palatine *(arrière-fond de la fosse ptérygo-maxillaire)*, en franchissant le foramen sphéno-palatin et en devenant l'artère sphéno-palatine (fig. 17-10). Celle-ci, dans la fosse ptérygo-palatine ou dès son entrée dans la cavité nasale, se divise en rameaux médial et latéraux (figs. 17-10 et 17-11). Au cours de son trajet, elle abandonne quinze collatérales.

- Six collatérales sont ascendantes : ce sont les artères auriculaire profonde, tympanique antérieure, méningées moyenne et accessoire, temporales profondes antérieure et postérieure.

L'artère auriculaire profonde se distribue à l'articulation temporo-mandibulaire, au méat acoustique externe et à la membrane du tympan.

L'artère tympanique antérieure naît sur la face médiale du col de la mandibule, gagne le cavum tympanique en s'engageant dans la fissure pétro-tympanique. Elle s'anastomose avec les autres artères tympaniques, postérieure (de l'artère stylo-mastoïdienne), inférieure (de l'artère pharyngienne ascendante) et supérieure (de l'artère méningée moyenne).

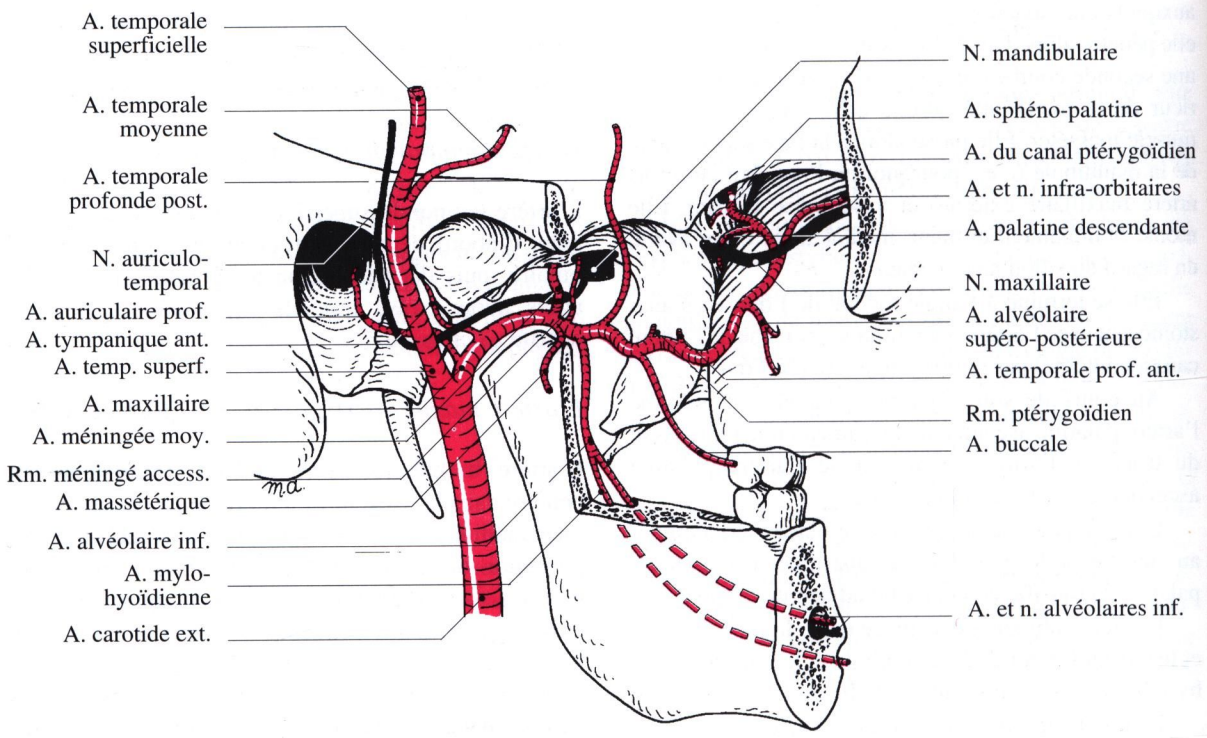

Fig. 30-6. Vue latérale de la fosse infra-temporale, dégagée par la résection de la tête de la mandibule et de la moitié antérieure de la branche, montrant le trajet et la distribution de l'artère maxillaire

L'artère méningée moyenne monte sur la face médiale du muscle ptérygoïdien latéral, traverse une boutonnière ménagée par le nerf auriculo-temporal (fig. 8-7), puis s'engage dans le foramen épineux ; elle s'épanouit dans la fosse crânienne moyenne (artère tympanique supérieure, rameaux pétreux, frontal, pariétal, orbitaire) ; au cours des fractures du crâne, sa blessure est responsable des hématomes extra-duraux qui se développent entre la face interne du crâne et la dure-mère.

Le rameau méningé accessoire gagne également la fosse crânienne moyenne, en passant sur la face médiale du muscle ptérygoïdien latéral et en empruntant le foramen ovale, en arrière et latéralement par rapport au nerf mandibulaire.

Les artères temporales profondes antérieure et postérieure montent dans la fosse temporale, sur la face latérale du muscle ptérygoïdien latéral, puis à la face profonde du muscle temporal, qu'elles vascularisent (NB : l'artère temporale moyenne est une collatérale de l'artère temporale superficielle).

• Cinq collatérales sont descendantes : les artères massétérique, alvéolaire inférieure, buccale, palatine descendante et les rameaux ptérygoïdiens.

L'artère massétérique gagne la face profonde du muscle masséter en passant avec le nerf massétérique par l'incisure mandibulaire (fig. 8-4).

L'artère alvéolaire inférieure s'engage dans le foramen mandibulaire avec le nerf homonyme, parcourt le canal mandibulaire d'arrière en avant. Elle abandonne à chaque racine dentaire une artériole et se termine par l'artère mentale qui sort de la mandibule par le foramen mentonnier. Avant de pénétrer dans le canal mandibulaire, elle abandonne l'artère mylo-hyoïdienne, qui chemine avec le nerf homonyme dans le sillon mylo-hyoïdien.

L'artère buccale est plaquée sur la face latérale du muscle buccinateur et gagne la joue.

Cinq à sept rameaux ptérygoïdiens gagnent les muscles ptérygoïdiens latéral et médial.

L'artère palatine descendante naît dans la fosse ptérygo-palatine, abandonne les artères petites palatines (qui gagnent le palais mou en suivant les canaux petits palatins), descend dans le canal grand palatin, devient l'artère grande palatine en franchissant le foramen grand palatin et vascularise le palais dur et la gencive (fig. 6-5).

• Deux collatérales sont antérieures et naissent souvent d'un tronc commun : l'artère alvéolaire supéro-postérieure et l'artère infra-orbitaire.

L'artère alvéolaire supéro-postérieure est appliquée sur la tubérosité de l'os maxillaire et se divise en rameaux dentaires qui s'engagent dans les foramens alvéolaires et parcourent les canaux alvéolaires ; ils se distribuent au sinus maxillaire, aux racines des molaires (et parfois des prémolaires) supérieures et à la gencive (fig. 10-2).

L'artère infra-orbitaire s'engage dans le sillon, puis le canal infra-orbitaire et émerge du foramen infra-orbitaires ; par ses collatérales, les artères alvéolaires antérieures et supérieures, elle vascularise les racines des incisives et de la canine supérieure, parfois des prémolaires, le sinus maxillaire et la gencive ; par ses branches terminales, elle vascularise la joue et la paupière inférieure.

• Deux collatérales sont postérieures : l'artère du canal ptérygoïdien et l'artère ptérygo-palatine.

L'artère du canal ptérygoïdien (a. vidienne) parcourt d'arrière en avant le canal ptérygoïdien et s'anastomose parfois avec une artère homonyme issue de la partie pétreuse de l'artère carotide interne ; elle vascularise la partie supérieure du pharynx, les muscles élévateur et tenseur du voile du palais, la trompe auditive *(tr. d'Eustache).*

L'artère pharyngienne supérieure (a. ptérygo-palatine), grêle, parcourt d'avant en arrière le canal palato-vaginal et se distribue à la muqueuse du fornix du pharynx.

Bibliographie

Berthelot JL, Hureau J (1982) Clinical anatomical study of the macroscopic anastomoses of the ophtalmic artery in the periorbital region. Anat Clin 3: 271-278

Brunet C, Di Marino V, Bonnoit J, Farisse F (1984) Variations des flux artériels et veineux dans la traversée cervico-thoraco-brachiale. A propos de 80 dissections. Bull Soc Anat Paris 9: 45-56

Caliot P, Bousquet V, Cabanie P, Midy D (1984) The nerve loops crossing the subclavian artery and their anatomical variations Anat Clin 6: 209-213

Ducasse A, Segal A, Delattre JF, Burette A, Flament JB (1985) La participation de l'artère carotide externe à la vascularisation orbitaire. J Fr Ophtalmol 8: 333-339

Flament JB, Delattre JF, Pluot M (1982) Arterial blood supply to the parathyroid glands: implications for thyroid surgery. Anat Clin 3: 279-287

Espalieu P, Cottier M, Relave M, Youvarlakis P, Cuilleret J (1986) Radio-anatomic study of the carotid axis with regard to the implantation of microsurgical vascular anastomoses. Surg Radiol Anat 8: 257-263

Foulon P (1991) La traversée atlanto-crânienne de l'artère vertébrale. Thèse de Doctorat d'Etat en Biologie Humaine, Amiens

Francke JP, Macke A, Clarisse J, Libersa JC, Dobbelaere P (1982) The internal carotid arteries. Anat Clin 3: 243-261

Gibo H, Lenkey C, Rhoton AL Jr (1981) Microsurgical anatomy of the supraclinoid portion of the internal carotid artery. J Neurosurgery 55: 560-574

Jimenes-Castellanos VJr, Carmona A, Catalina-Herrera CJ (1993) Anatomical study of the branches emerging along the intracavernous course of the internal carotid artery in humans. Acta Anat 148: 57-61

Lang J, Kageyama I (1990) Clinical anatomy of the blood spaces and blood vessels surrounding the siphon of the internal carotid artery. Acta Anat 139: 320-325

Leonetti JP, Smith PG, Linthicum TH (1990) The petrous carotid artery: anatomic relationships in skull base surgery. Otolaryngol Head Neck Surg 102: 3-12

Nathan H, Levy J (1982) The course and relations of the hypoglossal nerve and the occipital artery. Am J Otolaryngol 3: 128-132

Navarro JA, Filho JL, Zorzetto NL (1982) Anatomy of the maxillary artery into the pterygomaxillopalatine fossa. Anat Anz 152: 413-433

Nuza AB, Taner D (1990) Anatomical variations of the intracavernous branches of the internal carotid artery with reference to the relationship of the internal carotid artery and sixth cranial nerve. A microsurgical study. Acta Anat 138: 238-245

Ortug G, Moriggl B (1991) Untersuchungen über die Topographie der A. maxillaris inneralb der Fossa infratemporalis. Anat Anz 172: 197-202

Paullus WS, Pait TG, Rhoton AL (1977) Microsurgical exposure of the petrous portion of the carotid artery. J Neurosurg 47: 713-726

Pretterklieber ML, Skopakoff C, Mayr R (1991) The human maxillary artery reinvestigated: 1. Topographical relations in the infratemporal fossa. Acta Anat 142: 281-287

Redtenbacher M, Choueki A, Firbas W, Karobath H (1986) Chirurgische Anatomie der Arteria carotis interna. Acta Anat 125: 23-26

Tran-Dinh H (1987) Cavernous branches of the internal carotid artery: anatomy and nomenclature. Neurosurgery 20: 205-210

Tshabitschen M, Fuss FK, Matula C, Klimpel S (1991) Course of the arteria vertebralis in its segment V1 from the origin into the foramen processus transversi. Acta Anat 140: 373-377

Vitte E, Féron JM, Guérin-Surville H, Koskas F (1985) Anatomical study of digital compression of the vertebral artery ay its origin and at the suboccipital triangle. Anat Clin 7: 77-82

Chapitre 31

Le drainage veineux profond de la tête et du cou

S Deplus, C Gillot

Organisation générale (fig. 31-1)

Il est commode de subdiviser l'extrémité cervico-céphalique en trois strates concentriques ; chacune possède son propre système veineux et chaque système communique largement avec les deux autres.

La première strate est la couche profonde, à la fois neurale, méningée et squelettique. On y trouve :

– les veines de l'encéphale et de la moelle épinière,

– les veines méningées : sinus de la dure-mère et plexus vertébraux internes,

– les veines squelettiques : veines diploïques du crâne et des vertèbres, complexe transversaire de la colonne cervicale.

La deuxième strate est la couche « active » des muscles, des cavités et des viscères.

Dans cette couche, on rencontre les principaux troncs bien individualisés :

– les veines jugulaires internes et postérieures,

– la terminaison des veines subclavières,

– les veines brachio-céphaliques.

Dans cette couche, se situent aussi les grands plexus veineux :

– annexés aux muscles, en particulier aux muscles manducateurs *(masticateurs)* (temporal, masséter et ptérygoïdiens) et aux petits muscles suboccipitaux,

– développés à la surface de certaines cavités : cavité nasale, cavité orale et pharynx,

– ou enchevêtrés dans une glande : la glande thyroïde.

La troisième strate est située dans l'enveloppe sous-cutanée ; elle est parcourue par les veines superficielles, les veines jugulaires externes et antérieures (ces veines sont étudiées au chapitre 5).

Caractères particuliers

Il est important de préciser d'emblée les caractères propres au fonctionnement des veines de l'extrémité crâniale du corps :

– efficacité du retour veineux vers la veine cave supérieure,

– balance et équilibre entre les axes veineux,

– existence de plexus et de réservoirs veineux,

– indépendance de la plupart des veines par rapport aux artères.

Efficacité du retour veineux vers la veine cave supérieure

L'extrémité supérieure du corps jouit d'une situation privilégiée pour assurer l'évacuation du sang vers les cavités cardiaques droites. Les facteurs essentiels sont les suivants :

– la force de gravité : c'est un atout précieux qui facilite l'écoulement du sang de haut en bas, alors qu'on connaît bien le handicap qu'elle représente dans le drainage des membres inférieurs ;

– la force d'aspiration de la pompe thoracique, à chaque période respiratoire expliquant le risque d'embolie gazeuse par plaie jugulaire ;

– les pulsations cardiaques et leur traduction à distance le long des artères : la veine jugulaire interne est

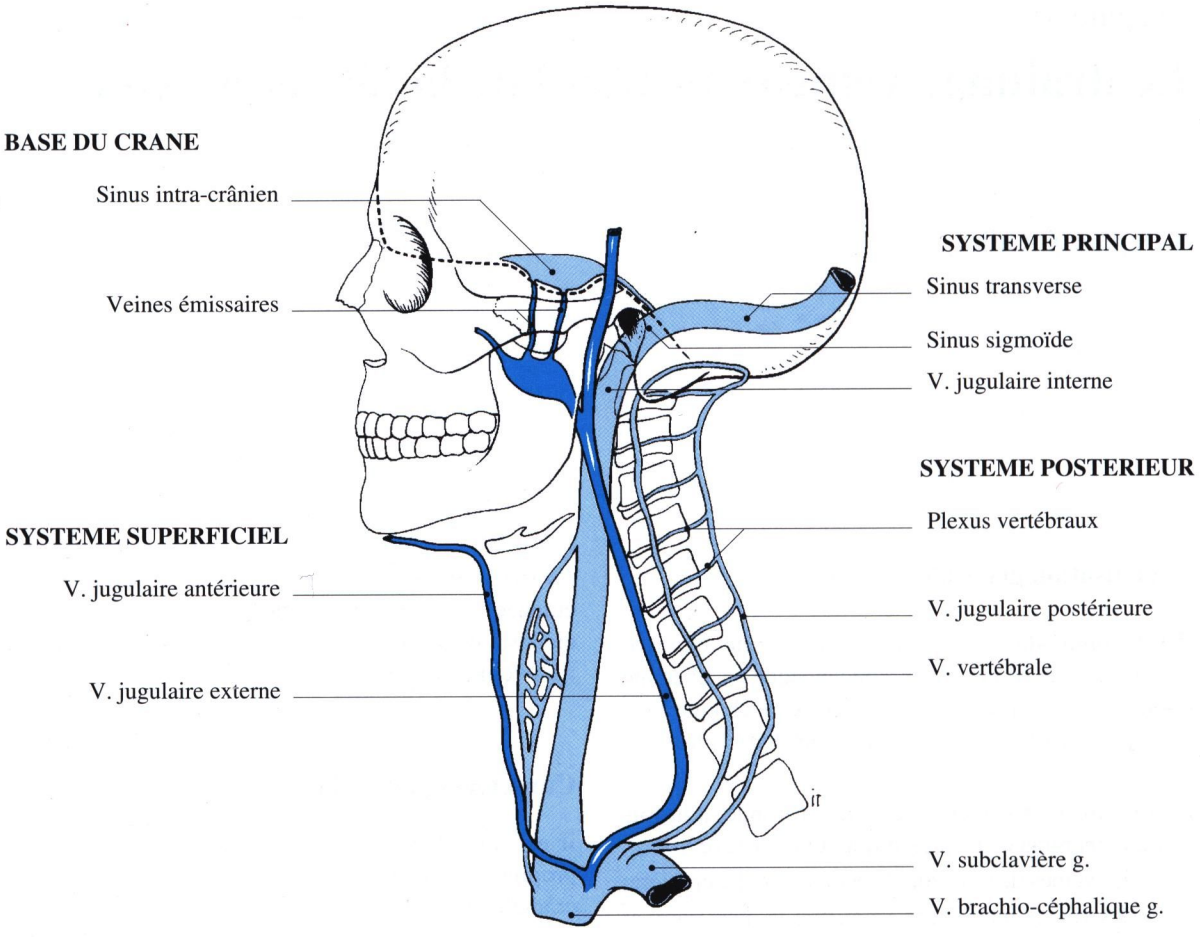

Fig. 31-1. Organisation générale du drainage veineux de la tête et du cou

directement branchée sur le système cave supérieur, et elle est soumise à l'aspiration de l'atrium droit.

D'autre part, les mouvements des parois artérielles mobilisent le sang veineux dans les gros troncs satellites des axes artériels qui occupent la même gaine vasculaire ou dans les plexus veineux qui enlacent l'arborisation artérielle qui les traverse ;

– les mouvements de contraction des muscles de la face et du cou ;

– la béance des veines.

Au niveau encéphalique, la morphologie veineuse n'est pas univoque. On distingue :

– **des veines**, conduits dilatables à paroi mince, peu élastique et peu contractile,

– **des plexus**, anastomoses développées entre les branches d'un même tronc ou entre rameaux issus de veines différentes,

– **des sinus**, cavités intradurales adhérentes au squelette osseux sur lequel elles creusent des sillons, béantes, à parois rigides, triangulaires ou circulaires à la coupe, plus ou moins cloisonnées,

– **des lacs,** simples réservoirs intraosseux creusés dans le squelette crânio-vertébral, vases d'expansion reliés aux veines méningées et diploïques.

Les sinus et les lacs ont un calibre immuable alors que les veines peuvent se collaber ou se dilater (turgescence des veines jugulaires).

Les structures de voisinage et les gaines jouent un rôle dans le maintien de la béance des axes veineux.

Le tissu conjonctif de remplissage se tasse autour des organes, leur constituant une gaine ; il se distend dans les interstices, libérant des plans de clivage.

Au niveau de la tête et surtout du cou, ces enveloppes conjonctives sont identifiables :

– les gaines musculaires se raccordent entre elles et tissent les trois lames du fascia cervical : superficielle, prétrachéale et prévertébrale,

– les gaines vasculaires entourent chaque vaisseau comme un manchon complet.

Balance et équilibre entre les axes veineux

Balance et équilibre du drainage intra-crânien

Les veines du cerveau se drainent dans les sinus de la dure-mère qui aboutissent à trois confluents de la base du crâne (fig. 31-3) :

– un confluent impair et médian : le **confluent des sinus** *(torcular)*,

– deux confluents pairs latéro-sellaires : les **sinus caverneux**.

De ces confluents, le sang veineux est conduit vers la veine jugulaire interne, voie majeure du drainage encéphalique, par l'intermédiaire des sinus transverses puis sigmoïdes *(s. latéraux)* pour le confluent des sinus, et par les sinus pétreux et pétro-occipital pour les sinus caverneux.

Balance et équilibre entre veine jugulaire interne et veine jugulaire externe

Ces deux veines assurent la plus importante part du drainage veineux de la tête et du cou ; la veine jugulaire antérieure, qui n'existe pas chez les animaux, apparaît avec le déjètement latéral des veines jugulaires externes.

Les autres veines ont un rôle plus accessoire.

Les quatre grandes voies de drainage s'équilibrent, ce que démontre la grande variabilité de calibre de ces axes veineux, avec une fréquente asymétrie droite-gauche due à un effet de balance entre la veine jugulaire interne et le couple des veines jugulaires externe et antérieure.

Les anastomoses entre les territoires jugulaire interne et jugulaire externe sont particulièrement larges, nombreuses et intéressantes fonctionnellement dans les zones de conflit : les plus remarquables se font entre la veine faciale (jugulaire interne) et la veine maxillaire (jugulaire externe) (figs. 5-5 et 5-6).

Plexus veineux

La tendance des veines à former des plexus est très marquée aux deux extrémités des éléments axiaux, extrémité crâniale cervico-céphalique, et extrémité caudale pelvienne.

Dans la tête et le cou, on retrouve les grands plexus veineux dans la couche axiale squelettique et dans celle des muscles et des viscères.

Les plexus peuvent s'étaler en surface de cavités (pharynx) ou d'organes (langue) ou occuper un espace vide à pression basse, comme le tissu du corps adipeux de la bouche (plexus alvéolaire) ou un complexe articulaire (plexus de l'articulation temporo-mandibulaire).

Les principaux plexus veineux sont :

– les plexus vertébraux, interne et externe,

– les plexus des petits muscles de la région sub-occipitale, en arrière de la membrane atlanto-occipitale, reliés au plexus du foramen magnum et au plexus vertébral interne situé, lui, en avant de la membrane ;

– les plexus des muscles manducateurs de la fosse infra-temporale : 3 plexus temporaux, 2 plexus massétériques, 2 plexus ptérygoïdiens annexés aux muscles ptérygoïdiens latéraux (fig. 5-6) ;

– les plexus pharyngés : intra- et péripharyngés ;

– les plexus de la cavité nasale, très développés dans la paroi latérale et le septum ;

– le plexus thyroïdien : filet à larges mailles enserrant la glande thyroïde et communiquant largement avec les gros troncs du cou.

Ces réservoirs plexiformes placés en dérivation, accessibles par de multiples voies, régularisent le débit veineux et jouent un grand rôle dans certaines positions (épaules soulevées, muscles du cou contractés) au cours desquelles les troncs veineux voient leur efficacité diminuer, ainsi qu'au niveau des articulations crânio-vertébrale et temporo-mandibulaire.

La capacité volumétrique veineuse est supérieure à celle des artères : cette réserve intra-plexique ne doit pas être méconnue, et ce d'autant plus qu'il n'existe pas de sens préférentiel au courant sanguin dans ces vaisseaux.

Indépendance des veines par rapport aux artères

Les veines dans leur ensemble ont des relations variables avec les artères et leurs territoires :

– indépendance totale pour certains troncs (jugulaire externe);

– contiguïté pour d'autres, permettant alors d'utiliser le terme de satellite pour désigner ces axes dont une partie du trajet au moins est commune.

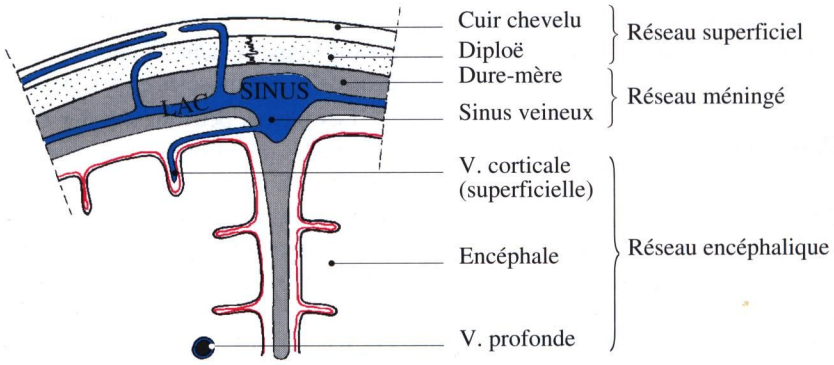

Fig. 31-2. Les trois réseaux veineux du crâne

Les racines intra-crâniennes des veines de la tête et du cou

Les veines du crâne (figs. 31-2 et 31-15) *et de son contenu méningé et encéphalique*

Les veines du crâne se distribuent à trois réseaux veineux emboîtés :

– le réseau le plus superficiel est celui des veines diploïques intra-osseuses auxquelles s'associent les veines du cuir chevelu,

– le réseau intermédiaire est le réseau veineux méningé,

– le réseau profond est encéphalique, plus diversifié : on y trouve des veines, des sinus et des plexus.

Ces réseaux sont interconnectés et surtout ils sont reliés à la circulation veineuse exocrânienne autorisant l'évacuation du sang veineux collecté dans le crâne (voir le tome IV : Neuro-anatomie, chap. 31).

Le réseau diploïque

Les veines diploïques dessinent un labyrinthe creusé dans la diploë des os plats de la calvaria, relié d'une part aux sinus de la dure-mère et aux lacs sanguins intra-crâniens, d'autre part aux veines de surface du cuir chevelu et de la face.

Certaines veines sont constantes :

– les veines diploïques frontales rattachées aux veines supra-orbitaires,

– les veines temporales reliées aux veines temporales profondes,

– les veines occipitales venues du confluent des sinus ou du sinus latéral.

Le réseau des veines méningées

• Les veines de la pie-mère dessinent un riche réseau en surface du réseau artériel, rattaché à celui du tissu nerveux sous-jacent.

• Les veines de l'arachnoïde sont ténues, insignifiantes.

• Les veines de la dure-mère : dans cette membrane peu vascularisée, les veines les plus remarquables sont les deux ou trois branches de la veine méningée moyenne ; elles naissent à proximité du sinus sagittal supérieur, dans des lacs sanguins. Elles reçoivent des affluents venus des trois réseaux : diploïque, méningé et cérébral. Elles descendent le long de la calvaria et quittent la boîte crânienne par des orifices de la base : le foramen épineux seul, ou le foramen épineux (branches postérieures) et le foramen ovale (branches antérieures), et rejoignent ainsi les plexus ptérygoïdiens disposés juste en dessous de la grande aile de l'os sphénoïde dans la fosse infra-temporale, constituant ainsi une voie de suppléance importante du drainage intracrânien.

On individualise aussi dans ce groupe :

– la veine méningée antérieure, satellite de l'artère homonyme, qui rejoint la veine ophtalmique supérieure par la veine ethmoïdale,

– le sinus sphéno-pariétal : veine née du sinus sagittal supérieur, antéro-latérale ; elle rejoint la petite aile de l'os sphénoïde et atteint le sinus caverneux.

Le réseau encéphalique
(auquel se rattachent les veines piales)

Les veines de l'encéphale, inertes, avalvulées, sont largement anastomosées entre elles, directement et par des veines trans-parenchymateuses. Elles comportent des veines profondes et superficielles.

Les veines profondes dessinent deux anneaux concentriques intra- et extra-ventriculaires : à ce dernier appartiennent :

– la grande veine cérébrale *(v. de Galien)* qui est en fait courte et médiane,

– la veine basale *(v. basilaire)*, sous le plancher du troisième ventricule,

– la veine cérébrale moyenne profonde, plaquée sur l'insula,

– les veines cérébrales internes, sur le toit du troisième ventricule.

Les veines superficielles se disposent en deux courants, l'un ascendant, l'autre descendant.

Les veines ascendantes viennent des faces latérales et médiales des hémisphères et se rendent au sinus sagittal supérieur.

Les veines descendantes, issues de la face inférieure des hémisphères, des noyaux gris et des parois ventriculaires, gagnent les veines profondes et les sinus de la base, directement ou après passage dans les veines profondes.

Les veines de drainage dural. Ce sont les **sinus de la dure-mère** regroupés en trois systèmes (fig. 31-15) :

– *Le système dorso-médian* dans la faux du cerveau comprend :

- le sinus sagittal supérieur médian, large, triangulaire à la coupe, qui longe le bord périphérique [ou adhérant] de la faux du cerveau,
- le sinus sagittal inférieur qui n'occupe que la moitié postérieure du bord libre de la faux,
- le sinus droit dans la base d'implantation de la faux du cerveau sur la tente du cervelet.

– *Le système ventro-latéral* est représenté par les sinus transverses et sigmoïdes nés du confluent des sinus et logés dans les sillons du même nom de l'os occipital jusqu'au foramen jugulaire. Ce sont des collecteurs principaux ; ils sont souvent asymétriques.

– *Le confluent des sinus (pressoir d'Hérophile, torcular)* : ce réservoir postérieur est situé au confluent des deux systèmes.

– *Le système ventro-inférieur :* ce sont les deux sinus caverneux, confluents volumineux allongés de part et d'autre de la loge hypophysaire ; il s'agit en fait de lames veineuses clivées par le passage des nerfs moteurs de l'œil (III, IV et VI), du nerf ophtalmique et de l'artère carotide interne.

Les racines intra-crâniennes des veines de la tête et du cou

Ayant ainsi relayé dans les sinus de la calvaria ou de la base du crâne, le sang veineux encéphalo-méningé s'écoule par les sinus transverses et sigmoïdes et de multiples voies accessoires, véritables racines intra-crâniennes des voies de drainage.

La voie directe jugulaire interne assure l'essentiel du drainage en prolongeant sans démarcation le lit du sinus sigmoïde.

Les voies accessoires réalisent des anastomoses d'importance inégale entre circulations intra- et extra-crâniennes, et prennent toute leur importance lorsque le courant principal est déficient.

On les retrouve :

– dispersées dans la calvaria, à proximité du sinus sagittal supérieur. Outre les veines diploïques – déjà vues – ce sont les veines émissaires.

– ou regroupées à la base du crâne en deux lignes grossièrement sagittales, obliques en arrière et latéralement suivant les orifices creusés entre les racines de la grande aile de l'os sphénoïde, l'apex du rocher, les abords de la fissure pétro-occipitale jusqu'au foramen magnum : ce sont les veines émissaires, les veines méningées et le plexus du foramen magnum, tous situés à proximité des formations veineuses de la base du crâne : les sinus caverneux, transverses et sigmoïdes.

Ces voies de déversement ne sont pas indépendantes et la capacité de suppléance des voies accessoires ne se conçoit que si l'on précise leurs connexions.

Nous verrons plus loin que les anastomoses entre voie principale et voies accessoires sont nombreuses.

Les voies accessoires de la calvaria

Elles sont peu nombreuses et comportent essentiellement :

– deux veines émissaires pariétales qui traversent deux orifices proches de la portion caudale du sinus sagittal supérieur et le relient aux branches postérieures des veines temporales superficielles ;

– une ou deux veines occipitales nées à proximité du confluent des sinus *(torcular)*. Inconstantes, elles perforent la paroi près de la protubérance occipitale externe et débouchent dans les veines occipitales ;

– deux veines mastoïdiennes, volumineuses, relient de chaque côté le sinus sigmoïde à la veine occipitale profonde ou au confluent suboccipital, en parcourant le foramen mastoïdien.

Les voies accessoires de la base du crâne (fig. 31-3)

Elles sont dispersées inégalement dans les trois fosses crâniennes *(étages de la base du crâne)*. On regroupe sous ce vocable des formations diverses :

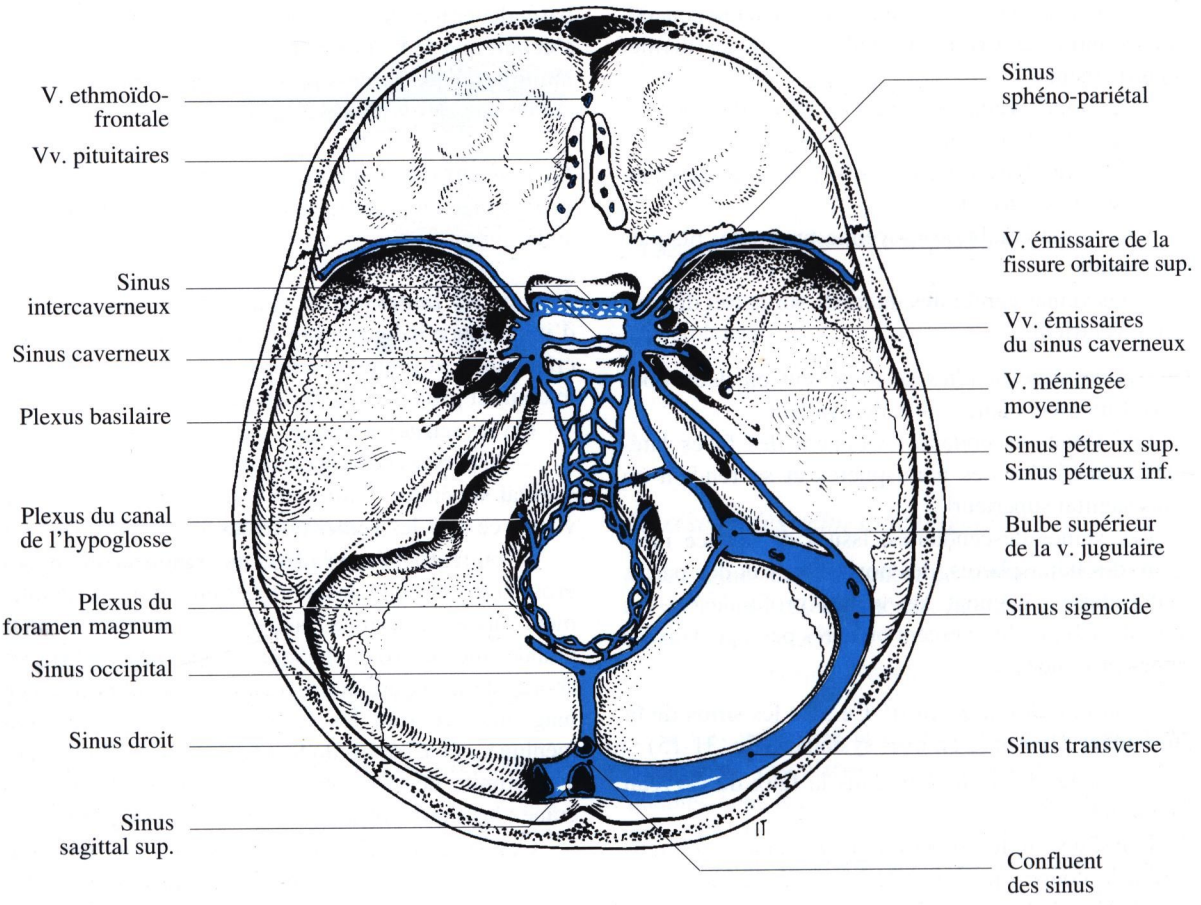

Fig. 31-3. Les veines des fosses crâniennes

– les veines méningées, système efficace de drainage depuis le sinus sagittal supérieur jusqu'aux plexus ptérygoïdiens ;

– le plexus du foramen magnum, premier anneau des plexus vertébraux internes qui s'étageront sur toute la hauteur de la colonne vertébrale (fig. 31-13) ;

– les veines émissaires : ici satellites d'artères ou de nerfs.

– *Dans la fosse crânienne antérieure*, ces veines sont grêles, destinées à la cavité nasale : veine émissaire ethmoïdo-frontale, veines pituitaires accompagnant des nerfs olfactifs.

– *Dans la fosse crânienne moyenne* au contraire, le sinus caverneux, source principale des veines émissaires (figs. 31-3 et 31-4), occupe le sommet médial de cette fosse. Latéralement, s'égrènent des orifices qui mettent en communication la fosse crânienne moyenne et les régions du massif facial sous-jacentes : orbite, fosse infra-temporale, espaces péripharyngiens.

– Vers l'orbite, traversant la fissure orbitaire supérieure *(fente sphénoïdale),* les veines ophtalmiques supérieure et inférieure, parfois regroupées en une seule veine, font le lien entre la veine faciale et le sinus caverneux dont elles sont des affluents. Pour devenir émissaires, il leur faut alors inverser le sens du courant qui est normalement ventro-dorsal.

– Vers la fosse infratemporale : outre les veines méningées déjà vues, qui ont franchi la paroi osseuse par le foramen ovale et le foramen épineux, de nombreuses veines émissaires, nées de la partie latérale plexiforme du sinus caverneux traversent ces mêmes orifices ainsi que d'autres (foramen rond, canal ptérygoïdien) et rejoignent le dense feutrage veineux des plexus ptérygoïdiens.

– Vers les espaces péripharyngiens (rétro- et latéro-pharyngiens) quelques veines grêles gagnent le

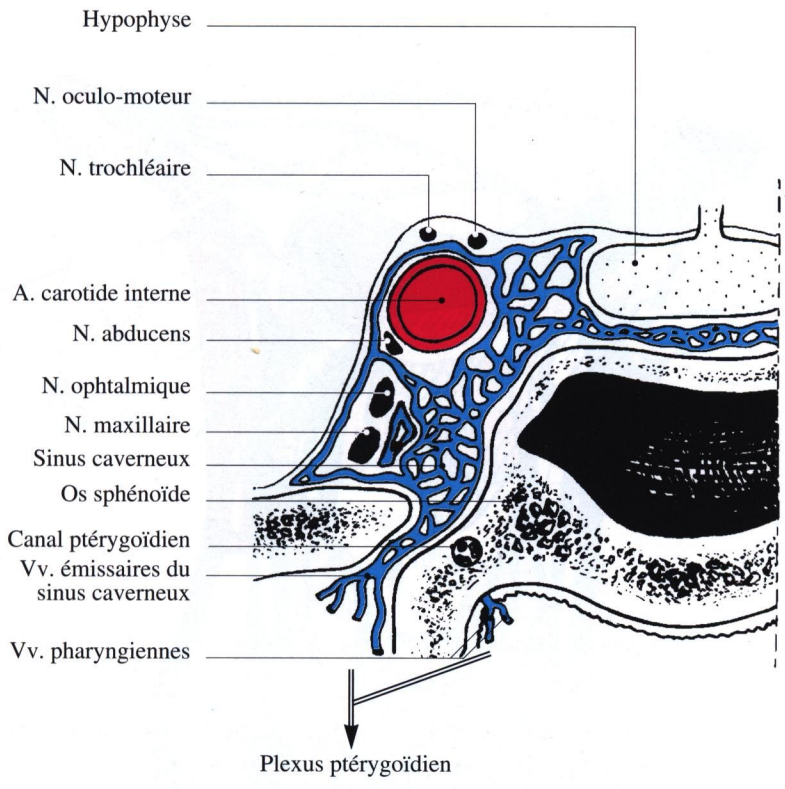

Fig. 31-4. Le sinus caverneux et les veines émissaires

plexus pharyngien du dôme pharyngien, après avoir perforé la membrane qui comble le trou déchiré *(trou déchiré antérieur)* ; d'autres rejoignent les veines de l'espace rétro-stylien :

- le plexus veineux carotidien interne embrasse l'artère et s'abouche dans la partie initiale de la veine jugulaire interne,
- le sinus pétro-occipital, seul sinus exocrânien, allongé dans la suture pétro-basilaire, atteint la veine jugulaire interne à hauteur du bulbe supérieur (fig. 31-8),
- la veine stylo-mastoïdienne passe dans le canal facial *(aqueduc de Fallope)*.

– *Dans la fosse crânienne postérieure*, la veine condylienne *(veine condylienne postérieure)* unit le sinus sigmoïde *(portion terminale du sinus latéral)* aux veines postérieures : veine vertébrale et veine jugulaire postérieure.

Les anastomoses endocrâniennes (figs. 31-3 à 31-5)

Les sinus de la dure-mère sont largement reliés entre eux.

Au niveau de la base du crâne les sinus caverneux sont reliés :

– entre eux par les sinus intercaverneux (antérieur, moyen et postérieur) et par la portion transverse du plexus basilaire ;

– au sinus sigmoïde ipsilatéral, et de là à la veine jugulaire interne par le sinus pétreux supérieur (il peut également naître du plexus basilaire) et par le sinus pétreux inférieur (qui se jette dans le bulbe supérieur de la veine jugulaire interne).

Ces sinus, pairs et symétriques, naissent de l'extrémité dorsale du sinus caverneux au niveau du confluent pétro-sphénoïdal, et longent le rocher, en direction postéro-latérale : le sinus pétreux supérieur dans un sillon situé le long de son bord supérieur, et le sinus pétreux inférieur le long de la fissure pétro-occipitale.

Ils reçoivent des veinules, osseuses, durales, encéphaliques et, pour le sinus pétreux inférieur, la veine labyrinthique, des branches anastomotiques venues du sinus carotidien interne, des veines pharyngiennes et des veines du plexus veineux du canal de l'hypoglosse et du plexus du foramen magnum.

– au plexus du foramen magnum par le plexus basilaire. Ce plexus adossé au clivus représente en

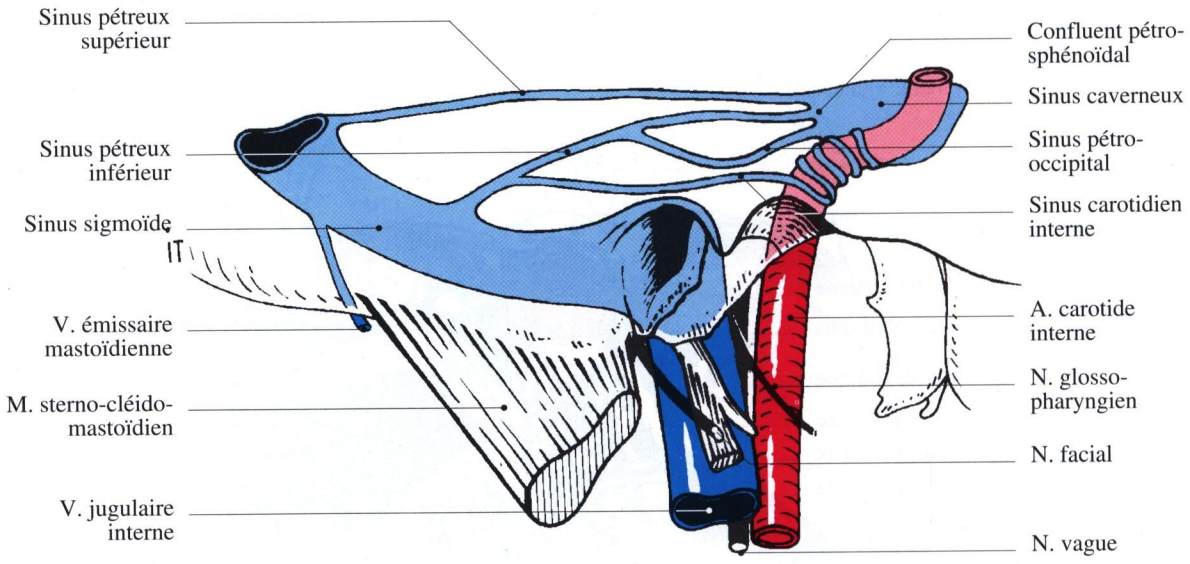

Fig. 31-5. Représentation schématique des anastomoses entre les sinus de la dure-mère

fait, par sa partie plexiforme, l'élément antérieur de l'anneau veineux.

Ainsi apparaît, à la base du crâne, un ensemble de sinus collectant le sang veineux et le répartissant vers les différentes voies de drainage selon les caractéristiques anatomiques (calibre, dédoublement, agénésie, variations des connexions) et physio-pathologiques du sujet.

Le sens physiologique du courant se fait dans une direction antéro-postérieure et rostro-caudale. Mais il peut se modifier, l'absence de valvules dans les veines autorisant un renversement du flux.

Les collecteurs veineux de la tête et du cou

Pour simplifier, tout en respectant la valeur fonctionnelle des axes veineux, nous envisagerons en premier lieu chacun des trois systèmes de drainage et leurs variations, c'est-à-dire :

– le système principal des grosses veines antéro-latérales de la tête et du cou avec la veine jugulaire interne, la veine subclavière jusqu'au confluent commun et les veines brachio-céphaliques droite et gauche (fig. 31-6),

– le système superficiel des veines jugulaires externe et antérieure,

– le système postérieur de la colonne cervicale et de la nuque.

Puis nous préciserons les modalités du drainage de quelques régions dans une étude synthétique des anastomoses et des territoires respectifs de ces veines.

Le système principal des grosses veines antéro-latérales

La veine jugulaire interne (figs. 29-11, 29-12, 31-6, 31-7 et 32-14)

Cette veine profonde et volumineuse est la principale voie de retour veineux céphalo-cervical. Elle est paire, mais volontiers asymétrique.

Origine – Trajet

Elle commence au niveau du foramen jugulaire où elle fait suite au sinus sigmoïde. Elle descend de la base du crâne jusqu'à l'orifice supérieur du thorax par un trajet oblique en bas, en avant et médialement. Les deux veines jugulaires internes convergent, si bien que la distance qui les sépare n'est que de 5,5 cm à leur terminaison alors qu'elle est de 6 à 7 cm à l'origine.

Très profonde dans la tête, elle se rapproche de la surface au niveau du cou. Elle est toujours sur la face latérale du plan artériel carotidien interne, puis commun, dont elle est satellite.

Dans le sens rostro-caudal, elle traverse successivement : l'espace rétrostylien, la région carotidienne

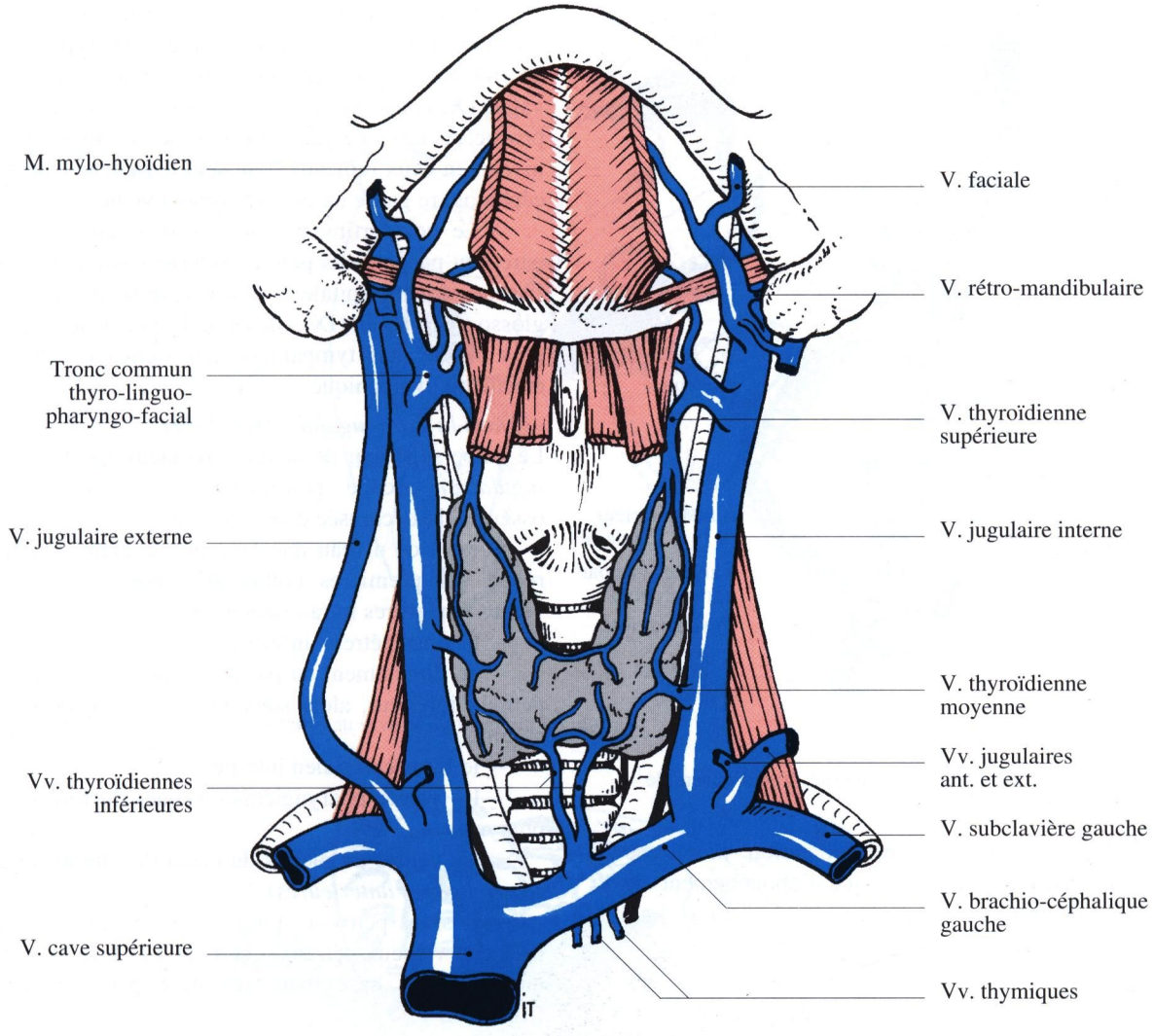

Fig. 31-6. Les veines du système rapide : jugulaires internes et subclavières

et la région sterno-cléido-mastoïdienne.

Elle se termine en arrière du squelette de l'orifice supérieur du thorax (extrémité sternale de la clavicule) où elle s'unit à la veine subclavière pour donner naissance à la veine brachio-céphalique.

Dimensions

Sa longueur moyenne est de 15 cm. Son diamètre est très inégal. Si cette veine reste béante grâce aux adhérences des structures environnantes, son calibre dépend du degré de stase veineuse et est inversement lié à celui de la veine jugulaire externe. Il augmente de haut en bas, passant de 9-10 mm à 12-13 mm, et une discrète asymétrie en faveur de la veine jugulaire interne droite est souvent notée. Ce calibre est irrégulier, avec deux dilatations constantes aux extrémités du vaisseau, qui sont les zones d'élection des phlébectasies :

– Le bulbe supérieur de la veine jugulaire *(golfe)*, ovoïde ou sacciforme, occupe le foramen jugulaire auquel il adhère. N'apparaissant qu'après la naissance, il atteint 15 à 20 mm de haut sur 15 mm de large. Cette dilatation peut faire défaut d'un côté : son importance est corrélée à celle du sinus sigmoïde ipsilatéral.

– Le bulbe inférieur de la veine jugulaire *(sinus)*, ovoïde de 20 mm de haut sur 15 à 20 mm transversalement, surplombe l'étranglement final.

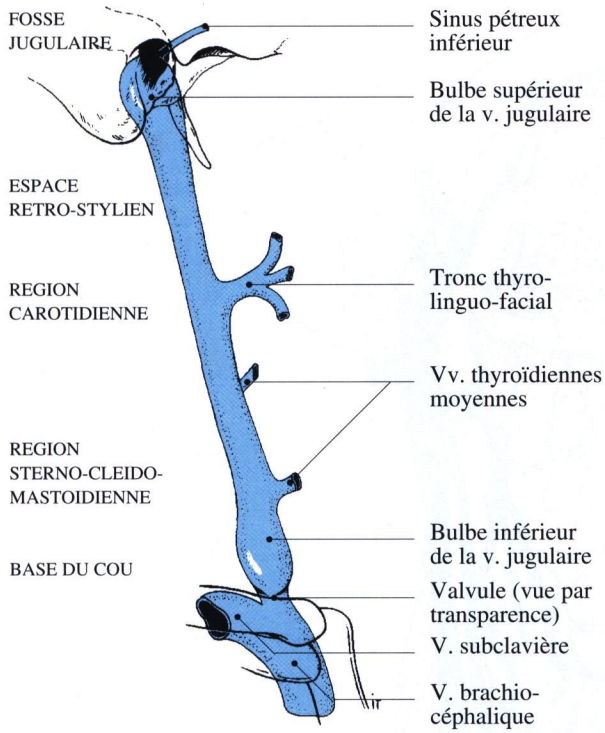

Fig. 31-7. La veine jugulaire interne. Vue d'ensemble

Parfois, une troisième dilatation moins nette, simple élargissement, marque l'abouchement de la plus volumineuse collatérale : le tronc thyro-linguo-facial.

Valvules

Une paire de valvules ostiales au niveau de l'extrémité caudale ou une large valvule, concave vers le bas, s'oppose théoriquement au reflux vers la veine jugulaire interne, mais elle est inefficace, comme en témoigne le pouls veineux jugulaire dans l'insuffisance cardiaque droite.

L'existence de valvules à l'extrémité crâniale du bulbe inférieur est discutée.

Les valvules sont souvent plus petites à gauche qu'à droite .

Rapports endocrâniens

– *Au niveau du foramen jugulaire (trou déchiré postérieur)* (figs. 26-1 et 31-8)
Cet orifice est divisé en trois compartiments par les deux faisceaux du ligament jugulaire *(lt. pétro-occipital).*

– C'est par le large compartiment postérieur qu'émerge le sinus sigmoïde prolongé par la veine jugulaire interne.

– Le compartiment moyen plus étroit laisse passer un rameau méningé de l'artère pharyngienne ascendante : l'artère méningée postérieure, les nerfs vague (X) et accessoire (XI). Le nerf accessoire, plus proche de la veine jugulaire interne, se divise à ce niveau en deux rameaux dont seul le rameau externe céphalogyre garde un contact avec la veine.

– Le compartiment antéro-médial, allongé, est parcouru par le sinus pétreux inférieur qui a suivi la fissure pétro-occipitale et il est traversé par le nerf glosso-pharyngien (IX) : de ce nerf se détache un peu plus bas le nerf tympanique qui s'engage dans le canalicule tympanique.

– *Dans la fosse jugulaire* (fig. 31-9)
Le bulbe supérieur de la veine jugulaire *(golfe de la jugulaire)* occupe pratiquement toute la cavité osseuse, lisse, creusée dans le rocher.

C'est à ce niveau que la veine jugulaire interne reçoit ses premières collatérales, pour la plupart veines émissaires intra-crâniennes :

– le sinus pétreux inférieur ;

– et, directement ou par l'intermédiaire du sinus pétreux inférieur, alors souvent réunies en un tronc commun :

– le sinus carotidien interne ;

– les veines pharyngiennes venues du fornix du pharynx ;

– les veines du plexus du canal de l'hypoglosse *(condyliennes antérieures) ;*

– le sinus pétro-occipital : ce sinus, élément de l'anneau veineux pétreux, chemine à la face exocrânienne de la base dans la suture pétro-basilaire (fig. 31-8) ;

– la veine du canalicule cochléaire *(aqueduc du limaçon)* qui rejoint parfois le sinus pétreux supérieur.

Une anse nerveuse tendue du nerf glosso-pharyngien (IX) au nerf facial (VII) enlace la fosse jugulaire *(anse de Haller).* La fosse jugulaire est en rapport étroit avec l'oreille interne et l'oreille moyenne, l'artère carotide interne et le nerf facial.

L'oreille interne est au-dessus de la fosse, légèrement médiale : elle est représentée par le plancher du vestibule avec le canal semi-circulaire postérieur.

L'oreille moyenne est latérale par rapport à la fosse : le bulbe supérieur de la veine jugulaire marque une saillie plus ou moins prononcée dans la caisse du tympan. La paroi est mince, exposant la veine lors des fractures du rocher (risques d'ouverture) ou d'une infection locale (périphlébite des otites moyennes).

Plus antérieurs et médiaux, l'artère carotide interne et le nerf carotidien s'engagent dans le canal carotidien : le sinus carotidien interne, plexus veineux

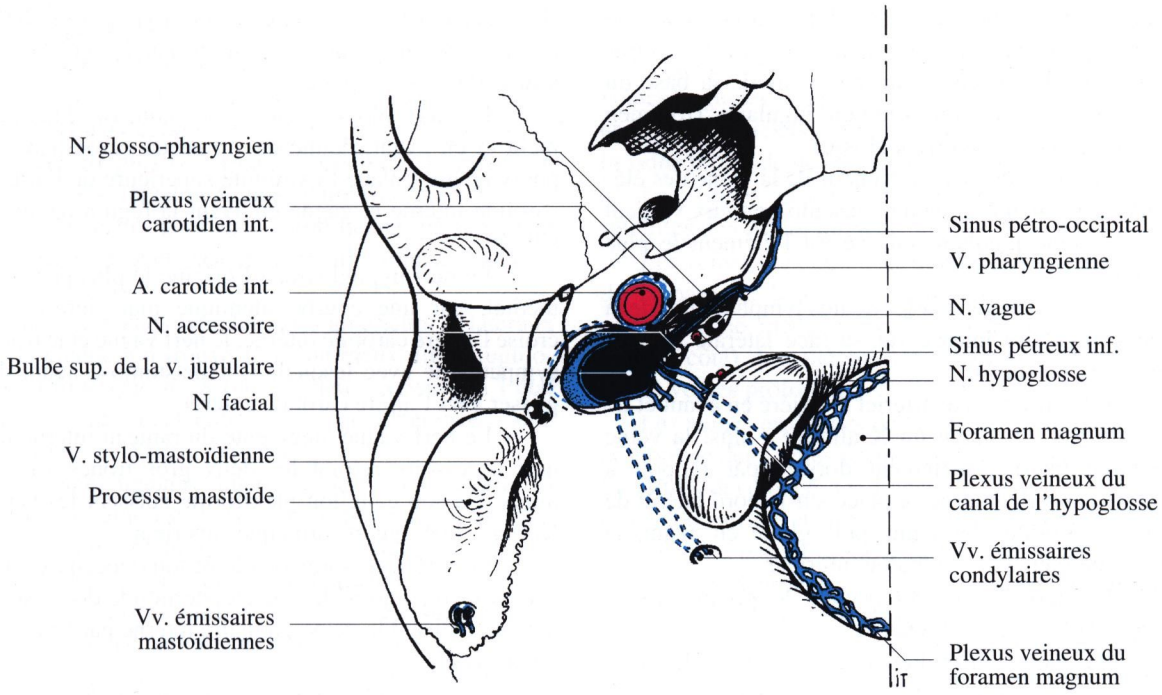

Fig. 31-8. La veine jugulaire interne au niveau du foramen jugulaire

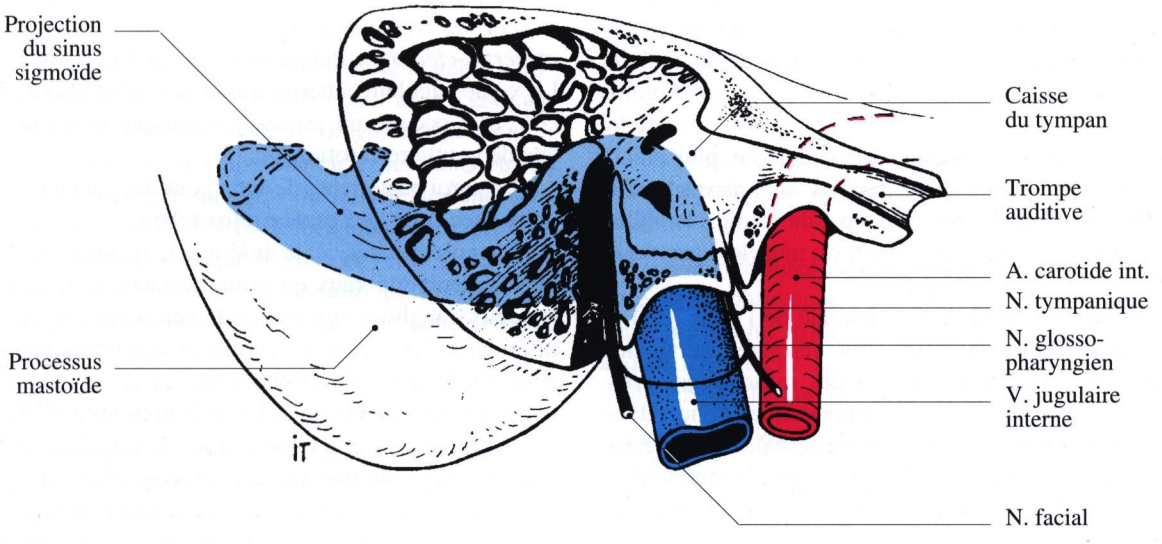

Fig. 31-9. Rapports de la veine jugulaire interne dans la fosse jugulaire

périartériel de peu d'importance, se jette dans la veine jugulaire interne.

Le nerf facial, accompagné de l'artère stylo-mastoïdienne, descend dans le canal facial *(aqueduc de Fallope),* et émerge au niveau du foramen stylo-mastoïdien situé à la base du processus styloïde engainée par la crête vaginale *(apophyse vaginale).*

Rapports exocrâniens

Dès sa sortie du crâne, la veine jugulaire interne contracte des liens très intimes avec les gros troncs

artériels dont elle paraît satellite (artère carotide interne puis carotide commune) et avec les autres nerfs crâniens et leurs branches issus de la base du crâne à proximité du foramen jugulaire (foramen déchiré, canal du nerf hypoglosse).

On trouve sur toute la hauteur de la veine des éléments constituant un paquet vasculo-nerveux vertical dont la veine jugulaire interne est l'élément le plus latéral.

– Elle est longée par les nœuds lymphatiques de la chaîne jugulaire interne sur sa face latérale (nœuds cervicaux profonds).

– Elle croise l'axe artériel d'arrière en avant et de haut en bas, dessinant un X allongé : ainsi la veine jugulaire interne, nettement dorsale par rapport à l'artère carotide interne se place sur le bord latéral de l'artère carotide commune, puis glisse en avant, la masquant même de son bulbe inférieur.

– Le nerf vague (X) occupe le prisme dorsal formé par les deux vaisseaux.

– La gaine carotidienne enserre tous les éléments, qui y sont isolés par des septums *(s. de Langenbeck).*

– *Dans l'espace rétro-stylien [ou sous-parotidien postérieur]* (fig. 24-2)

La veine jugulaire interne descend dans l'espace rétrostylien, accompagnée d'inconstants et petits nœuds lymphatiques jusqu'à l'angle de la mandibule.

Elle est située :

– en arrière du diaphragme stylien ou, plus précisément, médialement par rapport au processus styloïde, puis dans l'interstice séparant le muscle stylo-hyoïdien et le ventre postérieur du muscle digastrique (triangle stylo-digastrique) ;

– en avant de la masse latérale de l'atlas (C1) et des processus transverses des vertèbres cervicales supérieures (C2, C3) tapissés des muscles prévertébraux et longés par le tronc sympathique cervical dans un dédoublement du fascia prévertébral. Les rameaux carotidien et jugulaire et le nerf cardiaque supérieur se détachent du volumineux ganglion sympathique cervical supérieur ;

– sur la face latérale du pharynx prolongée par une cloison sagittale *(cl. de Charpy)* jusqu'à la lame prévertébrale du fascia cervical ;

– sur la face médiale du muscle sterno-cléido-mastoïdien.

Dans cet espace, la veine jugulaire interne, postéro-latérale, se rapproche de l'artère carotide interne.

Les rapports nerveux sont complexes : tout d'abord très proches, les nerfs glosso-pharyngien (IX), vague (X), accessoire (XI) et hypoglosse (XII) descendent dans l'interstice limité par les gros vaisseaux. Puis ils se séparent :

– Le nerf glosso-pharyngien, concave latéralement et en avant, donne des rameaux carotidiens et pharyngiens, enlace l'extrémité supérieure de l'artère carotide interne et gagne en avant la région paratonsillaire.

– Le nerf hypoglosse, à l'origine le plus postéro-médial, par une courbe identique mais inférieure, croise l'artère carotide interne, le nerf vague et le tronc sympathique avec lesquels il s'anastomose avant de glisser vers l'artère carotide externe.

– Le nerf vague, augmenté du rameau interne du nerf accessoire rejoint les deux gros troncs vasculaires. De son ganglion plexiforme naissent les nerfs laryngé supérieur et cardiaque supérieur.

– Le nerf accessoire, ou plutôt son rameau externe céphalogyre, rejoint le muscle sterno-cléido-mastoïdien en croisant la veine jugulaire interne par en avant ou en arrière.

A la limite inférieure de la région, en dessous du ventre postérieur du muscle digastrique, la seule branche de l'artère carotide externe en contact avec la veine jugulaire interne, l'artère occipitale, croise celle-ci en se dirigeant dorsalement.

– *Dans les régions carotidienne et sterno-cléido-mastoïdienne* (figs. 23-1 et 31-6)

La veine jugulaire interne quitte la tête et aborde le cou. Elle occupe un espace prismatique triangulaire appelé gouttière carotidienne.

La paroi postérieure de cette gouttière est en continuité avec celle de l'espace rétrostylien.

La colonne cervicale inférieure, matelassée des muscles prévertébraux en avant desquels se trouvent les deux ganglions sympathiques cervicaux moyen et inférieur et les vaisseaux cervicaux antérieurs recouverts par la lame prévertébrale du fascia cervical, est prolongée latéralement par les trois muscles scalènes.

La veine jugulaire interne croise le tubercule antérieur des processus transverses et masque le bord médial du muscle scalène ventral longé par le nerf phrénique.

La paroi médiale est constituée par les organes de la loge viscérale :

– en avant le larynx, puis la trachée flanquée du lobe latéral de la glande thyroïde en contact très étroit avec la veine jugulaire interne,

– en arrière le pharynx et l'œsophage.

La paroi latérale est formée, de la surface vers la profondeur, par la peau, le platysma, les branches du plexus cervical superficiel et la veine jugulaire externe.

Le muscle sterno-cléido-mastoïdien est le couvercle latéral de la région : la veine jugulaire interne apparaît en bas dans l'interstice ménagé par ses chefs sternal et claviculaire.

Elle est plus ou moins accessible à la palpation selon le développement musculaire des sujets.

Dans cette gouttière carotidienne parfaitement limitée, le paquet vasculo-nerveux connaît quelques remaniements :

– dans les nœuds lymphatiques antérieurs et latéraux de la chaîne, on trouve le volumineux nœud jugulo-digastrique *(gg. de Küttner)* : leur excision, à l'état pathologique, peut entraîner – par adhérence – une déchirure de la paroi veineuse ;

– la veine jugulaire interne croise l'axe artériel (à droite, la veine est dans un plan plus latéral et antérieur). La bifurcation de l'artère carotide commune se situe au bord supérieur du cartilage thyroïde.

Le glomus carotidien au niveau du sinus carotidien est médial par rapport à la veine jugulaire interne.

Celle-ci conserve la richesse de ses rapports nerveux ; elle est :

– doublée en arrière par le nerf vague et son rameau cardiaque supérieur ;

– enserrée dans les rameaux vasculaires (venus des nerfs glosso-pharyngien, vague et du tronc sympathique) ;

– longée dans un dédoublement de la gaine carotidienne par la racine crâniale de l'anse cervicale *(branche descendante du nerf hypoglosse)* en avant.

Dorsalement, la veine contracte des liens étroits avec les vaisseaux satellites du muscle scalène ventral : artère et veine thyroïdiennes inférieures, proches du bord médial du muscle, artère et veine vertébrales et leurs collatérales, dans la courbe qui les mène du foramen transversaire de C6 au confluent veineux commun.

Branches afférentes (figs. 5-5, 29-11 et 31-7)

C'est au voisinage de l'os hyoïde, que la veine jugulaire interne reçoit ses principales afférences. Elles croisent les branches de l'artère carotide externe près de leur origine et abordent, toutes, la veine par en avant. Les collatérales fusionnent en un, deux ou trois troncs diversement combinés.

– *Le tronc linguo-facial* est le tronc principal, souvent complété par la veine thyroïdienne supérieure et des veines pharyngiennes.

Long de 1 à 3 cm, large de 5 mm, oblique en bas et en arrière, c'est un repère chirurgical de l'artère carotide externe et un apport de sang considérable, comme en témoigne la dilatation jugulaire à son niveau.

– *La veine linguale* est un tronc commun, long de 1 à 3 cm, large de 0,8 à 1 cm, qui draine trois groupes de veines linguales : un profond pour les veines profondes et deux superficiels pour la veine dorsale en arrière et la veine profonde de la langue *(v. ranine)* en bas.

Les veines profondes sont deux petites veines satellites de l'artère linguale.

Les veines dorsales, nées du plexus sous-muqueux de la base de la langue, superficielles, en nombre variable (une médiane et une ou deux latérales de chaque côté) descendent verticalement vers le tronc ou les veines profondes.

Les veines profondes de la langue *(v. ranines)* : au nombre de deux, elles drainent le plexus latéral superficiel très développé. De l'apex de la langue, elles se dirigent en arrière et en bas vers le plancher oral. On les voit bien de part et d'autre du frein de la langue. Ce sont les veines principales : elles drainent la muqueuse, la musculature puissante de la langue, le plancher oral, les glandes orales *(gl. salivaires)* submandibulaire et sublinguale et contractent une anastomose constante avec la veine sous-mentale [ou submentale] profonde.

– *La veine faciale* est la principale veine de la face (voir chap. 5 et fig. 5-4).

– *La veine thyroïdienne supérieure* (fig. 29-11) émerge du pôle supérieur du lobe latéral de la glande, satellite de l'artère homonyme, elle rejoint le tronc commun ou se jette isolément dans la veine jugulaire interne.

Dans la glande, elle est anastomosée à la veine controlatérale par une veine au bord supérieur de l'isthme.

– *La veine laryngée supérieure* apparaît dans la gouttière latéro-pharyngée et, à son tour, soit rejoint la veine précédente, formant ainsi le tronc thyro-laryngé auquel se rattache la veine laryngée moyenne, soit s'abouche seule dans la veine jugulaire interne.

– *Les veines pharyngiennes.* Deux plexus communiquant entre eux collectent le sang de ce vaste entonnoir inséré à la base du crâne et allongé jusqu'à la septième vertèbre cervicale :

– Le plexus sous-muqueux, bien développé en arrière, est connecté aux veines du voisinage (linguales, thyroïdiennes et œsophagiennes) et au plexus péripharyngien, par des veines perforantes qui cheminent sous le muscle constricteur inférieur du pharynx.

– Le plexus externe reçoit, outre ces veines perforantes, des branches ptérygo-palatines [veines du canal ptérygoïdien] *(v. vidiennes)*, méningées et des rameaux de la veine sphéno-palatine. Il s'organise en un réseau de veines volumineuses réunies par des

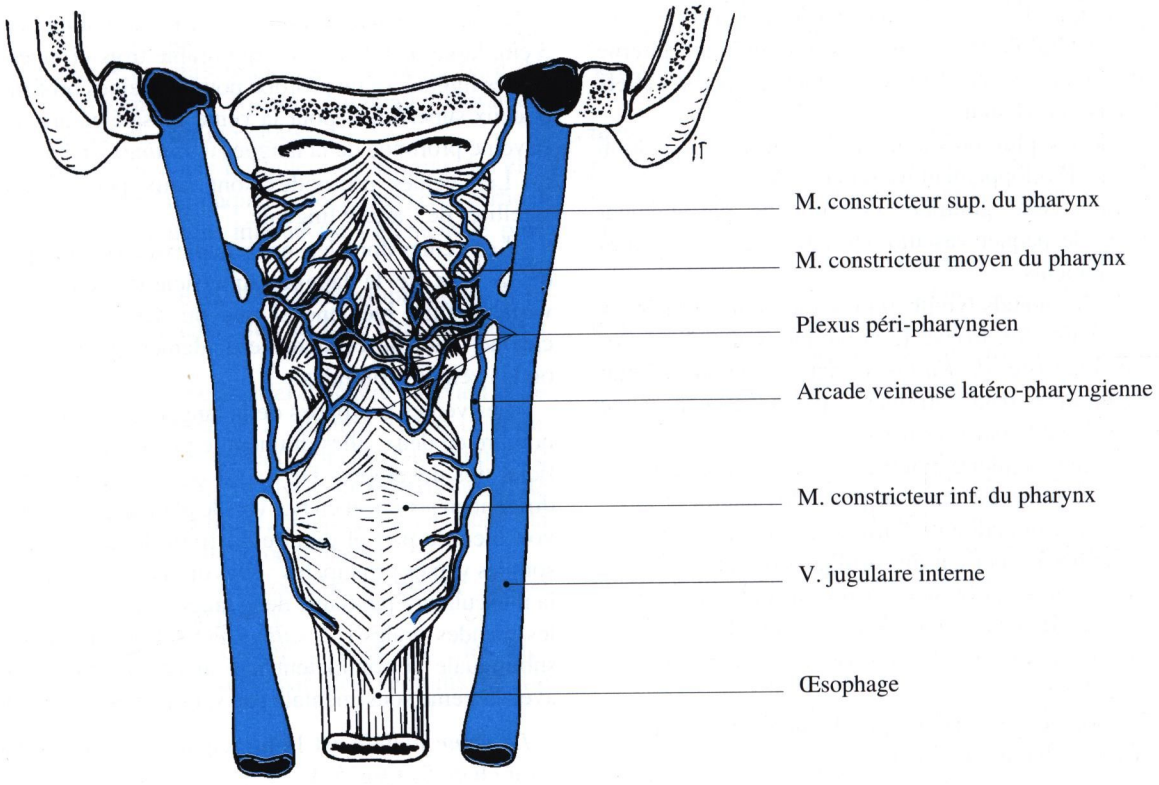

Fig. 31-10. Le plexus veineux péri-pharyngien postérieur

arcades transversales et par des troncs verticaux le long des parois latérales du pharynx (fig. 31-10).

Ainsi s'établit une voie collatérale profonde latéro-pharyngée doublant la voie jugulaire interne. Cette voie irrégulière est entrecoupée de branches qui l'amarrent aux veines maxillaire, faciale et jugulaire interne.

– *La veine thyroïdienne moyenne* est une curieuse veine. Née au bord dorso-latéral du lobe latéral, elle retrouve, après un court trajet horizontal, la veine jugulaire interne. Elle n'est accompagnée d'aucune artère et est mal systématisée. Elle peut être unique ou multiple (fig. 29-11).

Les variations de la veine jugulaire interne

Cette veine ne manque jamais, mais peut être grêle (à gauche) et compensée par le développement des veines jugulaires antérieure et externe. Parfois double, percée d'un orifice, dédoublée partiellement, elle est rarement symétrique.

Les variations de ses branches, les modalités de regroupement de celles-ci sont extrêmement nombreuses (fig. 31-11).

Elle reste cependant le gros tronc veineux de la tête et du cou.

La veine subclavière (figs. 30-1 et 31-6)

Courte, elle prolonge la veine axillaire jusqu'au confluent jugulo-subclavier.

Horizontale, elle dessine la corde de l'arc artériel qui est crânio-dorsal.

Masquée par la clavicule, elle la déborde en haut dans la position « épaules basses » ou s'il existe une entrave à la circulation de retour.

Symétrique, elle ne reproduit pas les différences droite-gauche des artères.

Enfin, elle est valvulée à ses extrémités par deux valvules assez efficaces.

Trajet et rapports

A son origine, elle apparaît dans l'interstice subclavier compris entre la première côte caudalement et la clavicule ventralement.

Puis, ayant surcroisé la première côte, elle pénètre dans la région supra-claviculaire où elle est séparée de l'artère et du plexus brachial par le tendon du muscle scalène ventral.

Enfin, dans la région sterno-cléido-mastoïdienne, elle retrouve à la partie inférieure de celle-ci, la veine

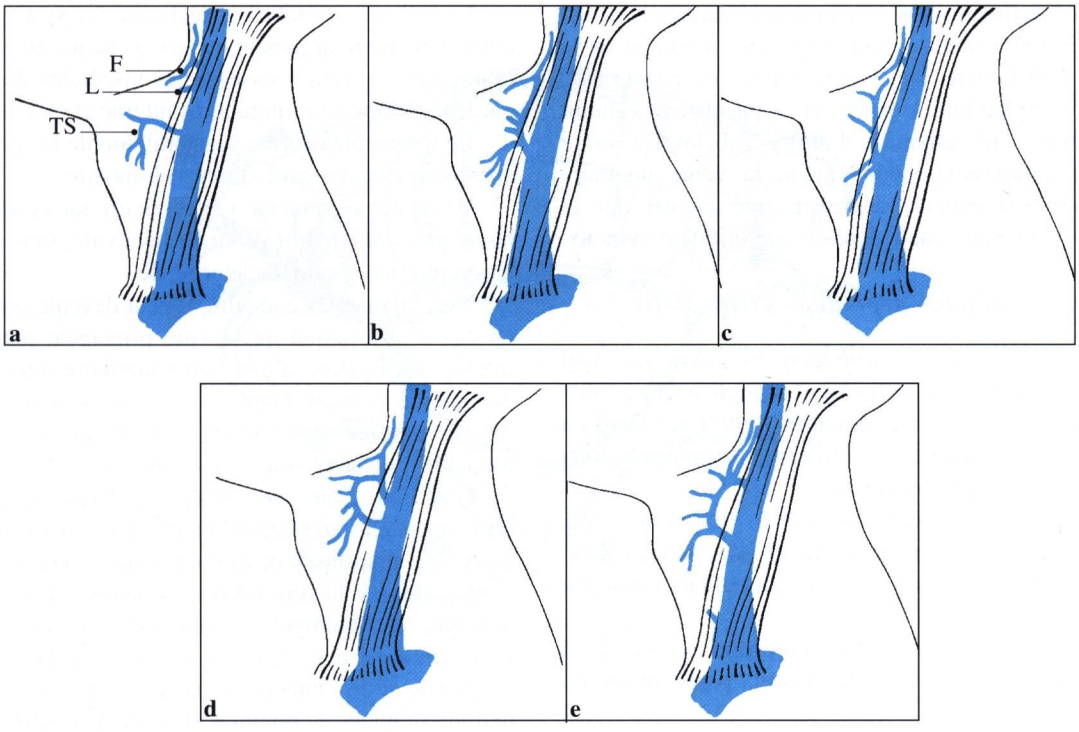

Fig. 31-11. Variations d'abouchement des branches afférentes de la veine jugulaire interne (d'après Krmpotic).
F : v. faciale ; L : v. linguale ; TS : v. thyroïdienne supérieure

jugulaire interne. L'artère la surplombe et en est séparée par un grillage nerveux avec dans le sens latéro-médial :

– le nerf phrénique et son anse (anastomose au tronc sympathique),

– l'anse subclavière *(anse de Vieussens)*,

– le nerf vague et l'anse du nerf laryngé récurrent à droite.

Branches afférentes

Elles se jettent dans la face supérieure de la portion terminale de la veine.

Il faut noter que les veines homonymes des diverses branches de l'artère subclavière évitent toutes la veine subclavière :

– soit elles se jettent dans l'un de ses affluents (la veine cervicale superficielle dans la veine jugulaire externe),

– soit elles quittent son territoire et vont grossir un vaisseau voisin (veine vertébrale, veine profonde, veine thyroïdienne inférieure) ou plus éloigné (système des veines azygos).

La veine subclavière reçoit seulement les veines intercostales supérieures notamment à gauche et, provenant de la tête et du cou, la veine jugulaire externe et la veine jugulaire antérieure (voir chap. 5).

Ainsi, en sus du membre supérieur et de l'épaule, la veine subclavière draine, par ses collatérales cervico-céphaliques, les plans superficiels du cou, la presque totalité du cuir chevelu, la dure-mère, les parois du crâne, la partie postérieure de la face et la glande parotide, l'oreille externe et la majeure partie de l'oreille interne, et enfin une partie des régions profondes de la face : cavité nasale, palais osseux *(voûte palatine)* et voile du palais [ou palais mou].

Le confluent veineux jugulo-subclavier

La réunion de la veine jugulaire interne et de la veine subclavière s'effectue à droite comme à gauche en arrière de l'extrémité sternale de la clavicule et de l'articulation sterno-claviculaire, à angle droit ou aigu ouvert en haut et latéralement.

Cette jonction est remarquable par la richesse des vaisseaux veineux et lymphatiques qui fusionnent : les veines jugulaires externe et antérieure et la veine vertébrale gagnent la veine subclavière : ces veines peuvent se jeter isolément ou par des troncs communs dans la veine près de sa terminaison ou dans le confluent lui-même.

Le confluent reçoit également les troncs lymphatiques satellites de la veine jugulaire interne et de la veine subclavière, souvent fusionnés en une grande veine lymphatique à droite, et, à gauche, le conduit thoracique qui enjambe l'artère subclavière entre l'artère vertébrale médialement, la veine jugulaire interne latéralement, décrivant une crosse qui le mène à la veine subclavière ou au confluent veineux.

Les veines brachio-céphaliques (fig. 31-6)

Les deux gros troncs, fortement asymétriques, sont étendus depuis les confluents communs jusqu'à l'origine de la veine cave supérieure où ils se réunissent à angle droit en arrière du cartilage de la première côte, à droite de la ligne médiane.

Ils occupent le plan antérieur de l'extrémité supérieure du thorax, en avant des grosses artères détachées de l'arc [crosse] aortique, au contact immédiat du squelette.

La veine brachio-céphalique droite, courte (20 à 40 mm), descend, verticale, dans la partie droite du médiastin.

La veine brachio-céphalique gauche, plus longue (50 à 70 mm), traverse, à peine oblique en bas et à droite, le médiastin supérieur en se moulant sur l'arc [crosse] aortique : elle participe directement au drainage du cou par sa ou ses collatérales : les veines thyroïdiennes inférieures.

La veine thyroïdienne inférieure (fig. 29-14), plexiforme, née de plusieurs racines détachées du pôle inférieur des lobes latéraux de la glande et réunies en un tronc, reçoit la veine laryngée inférieure, descend dans la lame thyro-péricardique le long de la trachée et se jette dans la veine brachio-céphalique gauche, ou parfois dans le confluent commun, ou encore dans le bulbe inférieur de la veine jugulaire interne.

Le système veineux postérieur

Il comporte une chaîne veineuse qui se prolonge bien au-delà de la limite inférieure du cou formant les plexus vertébraux, et des voies de drainage verticales, les veines postérieures du cou : la veine vertébrale, ses collatérales vertébrales antérieure et postérieure, et la veine jugulaire postérieure.

Les plexus vertébraux (figs. 31-12 et 31-13)

La portion cervicale du plexus vertébral n'est que la partie supérieure d'un énorme courant veineux qui s'étend jusqu'au coccyx.

Les plexus vertébraux réalisent un système de communication largement ouvert, à chaque étage vertébral, sur les veines osseuses et viscérales drainées par les grandes voies jugulaires interne et externe.

Le réseau plexiforme vertébral double les grandes anastomoses cavo-cave et azygo-lombaire.

Ce système veineux vertébral est un système à basse pression, de libre courant, avalvulé, sans orientation physiologique prédéterminée.

Normalement secondaire, il peut devenir essentiel en cas d'obstruction de la voie principale jugulaire interne. La ligature d'une veine jugulaire interne est généralement bien tolérée, mais la ligature de la deuxième veine nécessite un délai préalable au développement de cette voie collatérale.

C'est la voie vertébrale, à basse pression, qu'empruntent préférentiellement les embols infectieux, les métastases de cellules cancéreuses et l'air, expliquant les localisations secondaires d'abcès au cerveau, d'ostéomyélite vertébrale et d'embolies gazeuses ainsi que l'atteinte sélective de la colonne vertébrale et de l'encéphale par migration de cellules malignes venues du poumon, du sein, de l'utérus et de la glande surrénale.

Les plexus vertébraux internes (fig. 31-13)

Rappelons que les capillaires de la moelle, des racines et des nerfs spinaux confluent dans des veinules disposées en réseau qui se déversent dans les veines spinales.

Les veines spinales sont disposées en trois axes verticaux antérieurs et trois axes postérieurs reliées par un plexus bien développé : elles communiquent grâce aux veines radiculaires avec le système de drainage vertébral.

Les veines radiculaires antérieures et postérieures sont en nombre inférieur à celui des artères. Leur distribution est inégalement répartie sur la hauteur de la moelle cervicale ; il y en a huit antérieures, volontiers à la partie haute, et cinq postérieures, plutôt dans la partie basse.

Ce dispositif de drainage veineux médullaire est protégé des variations de pression.

Les plexus vertébraux internes occupent tout le cavum épidural, dessinant un réseau continu abondamment anastomosé, particulièrement développé autour du foramen magnum et dans les premiers segments cervicaux.

– *Les plexus vertébraux internes antérieurs* sont plaqués contre la face postérieure des corps vertébraux, où ils sont volumineux et contre les disques intervertébraux où ils se rétrécissent.

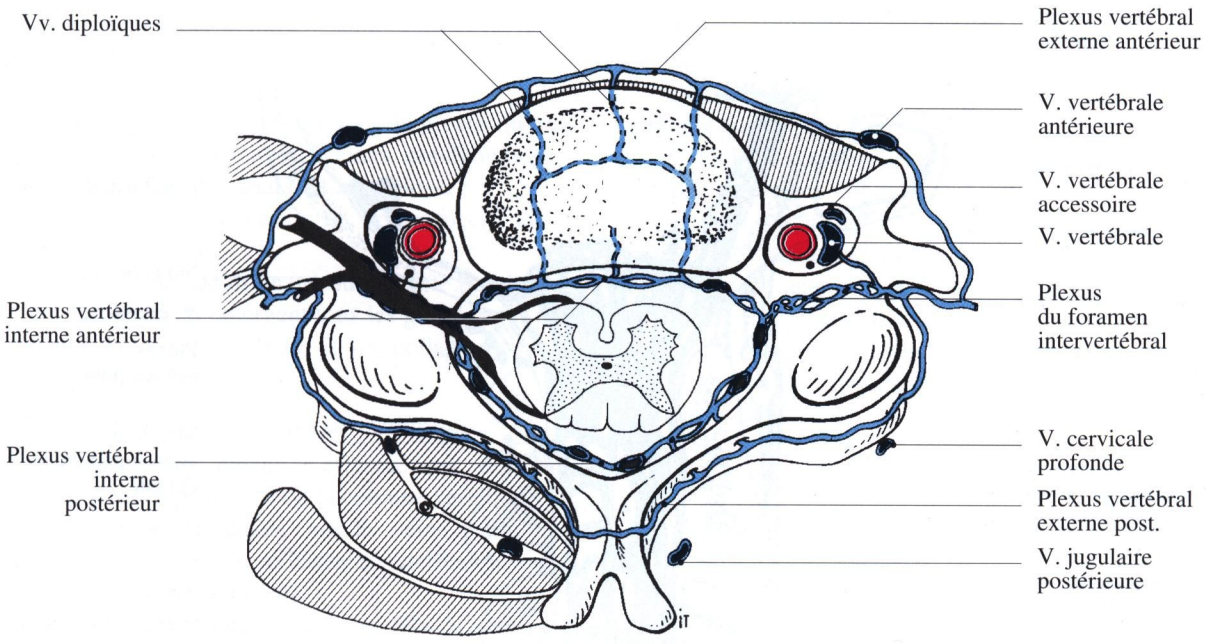

Fig. 31-12. Les plexus veineux vertébraux. Coupe transversale schématique

Ils sont fixés par le ligament longitudinal dorsal [ou postérieur] qu'ils longent et dont les expansions les maintiennent béants.

– *Les plexus vertébraux internes postérieurs* descendent au contact des lames, laissant dégagées les régions interlamaires (régions occupées par les ligaments jaunes à la partie haute du cou alors qu'à la partie basse les lames sont jointives).

Ils glissent en dehors des foramens intervertébraux. Leur ensemble, grêle encore que relativement développé au niveau de la colonne cervicale, lâchement réticulé, de forme et de calibre irréguliers, est d'intérêt fonctionnel et radiologique plus réduit que les plexus antérieurs (leur existence même a été contestée).

Les quatre axes longitudinaux plus ou moins individualisés sont réunis par des conduits horizontaux (fig. 31-12) :

– les plexus antérieurs transverses, qui enserrent le corps vertébral en avant du ligament longitudinal dorsal [ou postérieur] *(ligament vertébral commun postérieur),*

– les plexus postérieurs à hauteur des lames vertébrales et des ligaments jaunes,

– les plexus latéraux pairs et symétriques contournant, par au-dessus ou au-dessous, les foramens intervertébraux.

Ce système en double échelle de corde prend une expansion considérable à la partie haute du canal, à l'union avec le cavité crânienne : c'est le plexus du foramen magnum (fig. 31-13).

Il n'est pas interrompu dans le canal cervical car les espaces avasculaires interlamaires et médians y sont réduits, alors qu'aux niveaux inférieurs de la colonne vertébrale, il présente une solution de continuité en avant, à hauteur des disques et en arrière en regard de l'interligne interépineux autorisant la ponction lombaire sans risque d'effraction vasculaire.

– *Anastomoses.* Les plexus vertébraux internes communiquent avec les plexus vertébraux externes et avec les veines de drainage vertébral par des veines émissaires régulièrement distribuées sur toute la hauteur du canal cervical.

Les plexus vertébraux externes (fig. 31-12)

Les processus transverses marquent la séparation en deux plans : antérieur et postérieur

– *Le plexus vertébral externe antérieur*, appliqué dans la gouttière des corps vertébraux et en avant des muscles prévertébraux, plus développé et plexiforme au niveau de l'atlas et de l'axis, s'organise en réseau à mailles polygonales vers le bas.

Il reçoit des veines osseuses, articulaires et musculaires et se draine dans les veines vertébrale et vertébrale antérieure (cervicale descendante).

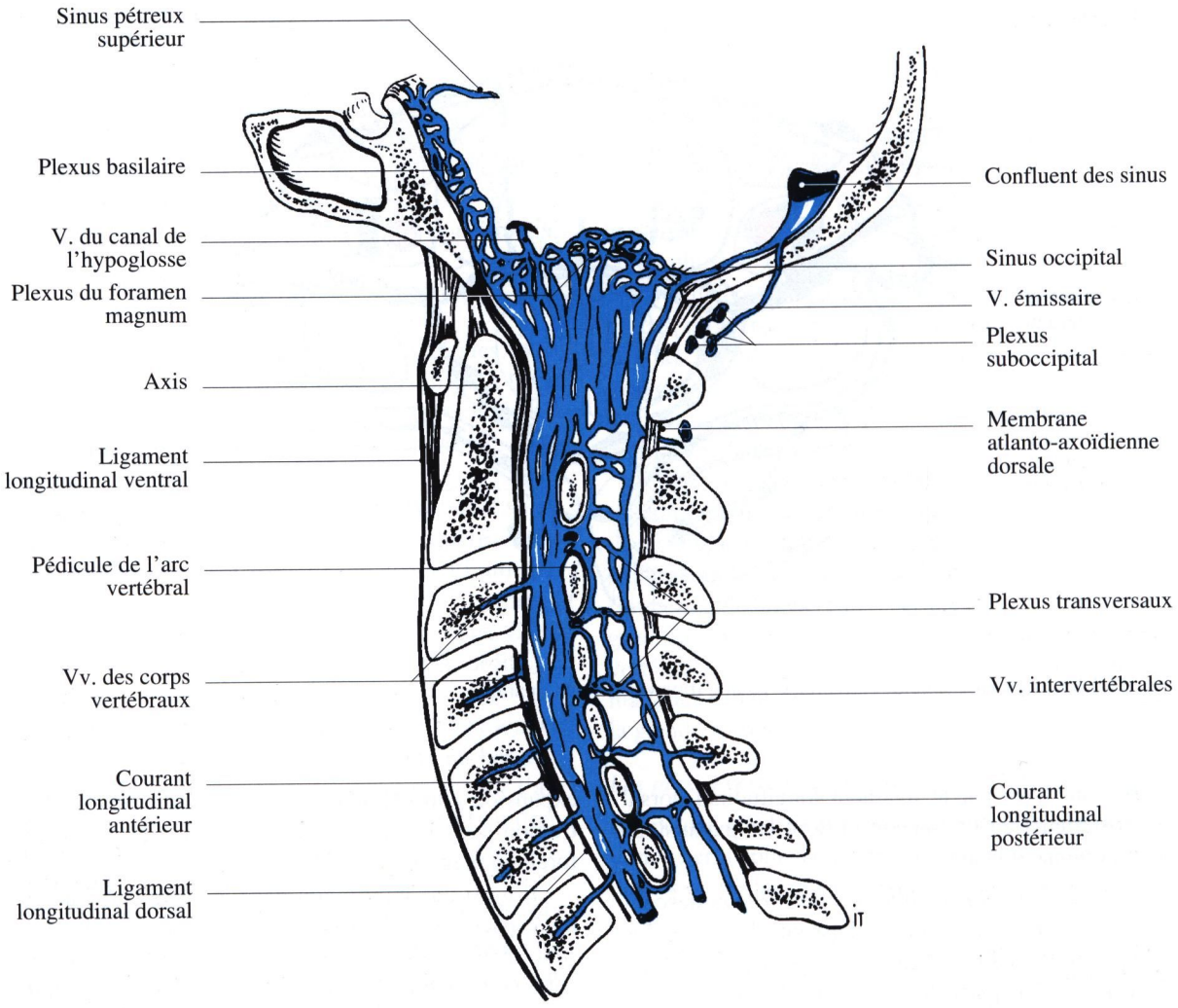

Fig. 31-13. Le plexus du foramen magnum et les plexus vertébraux internes

– *Le plexus vertébral externe postérieur* étiré dans les gouttières profondes des lames, masque les lames, les ligaments jaunes, les processus transverses et épineux.

Réseau irrégulier, il connaît un développement remarquable au cou et en particulier à la jonction suboccipitale dans l'aire du triangle des muscles droits et obliques de la tête *(tr. de Tillaux).*

Ce plexus se draine vers le plexus vertébral antérieur et les voies de drainage postérieures.

Les anastomoses vertébrales internes-externes

De multiples connexions s'établissent entre les voies veineuses concentriques vertébrales internes et externes dont l'apogée occupe la jonction suboccipitale, véritable carrefour veineux où l'on trouve :

– A l'intérieur de l'enveloppe osseuse, le plexus du foramen magnum : premier anneau veineux cervical, c'est une flaque veineuse qui flanque les parois latérales de la partie basse de la moelle allongée *(bulbe rachidien)* et de la jonction bulbo-médullaire, plus large en avant et latéralement, faite de volumineuses et nombreuses veines disposées en couronne après fusion des quatre axes longitudinaux.

Ce plexus communique avec les sinus de la dure-mère et en particulier le sinus caverneux, et les autres sinus de la base du crâne.

– A l'extérieur de l'enveloppe osseuse, le plexus suboccipital, séparé du précédent par les membranes atlanto-occipitale et atlanto-axoïdienne dorsales, réalise un confluent occipito-vertébral qui occupe les dépressions suboccipitales dans le trigone suboccipital *(tr. de Tillaux)* depuis l'os occipital jusqu'à l'axis.

Il est recouvert par le muscle semi-épineux de la tête *(m. grand complexus).*

Au niveau de ces plexus on trouve :

– des veines émissaires, issues du plexus du foramen magnum, mais aussi veines condyliennes et veines du plexus du canal de l'hypoglosse ;

– des veines cutanées : les veines occipitales y prennent naissance ;

– des veines de drainage du système postérieur : c'est du plexus qu'émergent tous les grands axes postérieurs, la veine vertébrale et ses collatérales, et la veine jugulaire postérieure.

Les voies de drainage des plexus vertébraux

Le drainage des plexus s'effectue par différents canaux situés à proximité de la colonne vertébrale :

– La voie principale est la veine vertébrale, accompagnée de deux collatérales satellites jusqu'au confluent veineux commun :

• l'une antérieure : la veine vertébrale antérieure *(v. cervicale descendante)* longe les muscles prévertébraux ;

• l'autre postérieure : la veine cervicale profonde *(v. vertébrale postérieure)* occupe des espaces profonds de la nuque.

Les deux veines collatérales se drainent plus souvent dans la veine vertébrale qu'isolément dans la veine brachio-céphalique.

– La deuxième voie est postérieure et profonde, représentée par la veine jugulaire postérieure qui emprunte les mêmes espaces que la veine vertébrale postérieure.

– Enfin, à la partie haute de la nuque, on retrouve des veines nées du plexus suboccipital : ce sont *les veines occipitales* qui vont rejoindre le tronc de la veine jugulaire externe.

Les veines postérieures du cou

Ce sont les veines vertébrales avec leurs collatérales et les veines jugulaires postérieures.

Les veines vertébrales (figs. 31-12 et 31-14)

Veines paires et symétriques, profondes au cou , elles sont satellites des artères homonymes.

– *Origine*

Chaque veine naît entre l'os occipital et l'atlas par de multiples racines : une racine principale et plusieurs accessoires qui vont fusionner au niveau du foramen transversaire de l'atlas.

La racine principale est postérieure, formée par la réunion de larges veines détachées de la partie postérieure du plexus du foramen magnum. Au niveau du point de pénétration durale de l'artère vertébrale, elles se réunissent, entourant l'artère d'un véritable plexus.

Des collatérales grêles venues des muscles suboccipitaux enrichissent cette racine.

La racine secondaire est antérieure : elle est représentée par les veines condyliennes antérieures, veinules réunies en un tronc à l'orifice externe du canal du nerf hypoglosse *(c. condylien antérieur).* La racine constituée croise la face antéro-latérale de l'articulation atlanto-occipitale. Elle s'accroît d'afférences fines venues du condyle occipital et des muscles prévertébraux.

Le plexus du foramen magnum est ainsi la source principale de la veine.

– *Trajet et terminaison*

La veine, horizontale dans l'espace atlanto-occipital, se dirige latéralement vers le foramen transversaire de l'atlas.

Elle dessine un coude et descend verticalement dans le canal transversaire jusqu'à la 6e ou la 7e vertèbre cervicale.

Par un nouveau coude, elle se dirige en avant et gagne l'espace antérieur de la base du cou, longeant en arrière ou médialement l'artère thyroïdienne inférieure et la veine jugulaire interne.

Valvulée à sa terminaison (une valvule), elle fusionne avec la veine jugulaire postérieure en un tronc cervico-vertébral abouché dans la veine subclavière ; parfois, isolément, elle se jette à la face postérieure du confluent commun.

– *Afférences*

Elles sont multiples.

A l'origine, la veine vertébrale est reliée :

– aux plexus intra-crâniens, au plexus basilaire et plus inconstamment au sinus sigmoïde ou transverse *(s. latéral)* par des veines émissaires : la veine émissaire condylaire ou la veine émissaire mastoïdienne (fig. 31-14) ;

– aux autres veines profondes de la nuque : occipitale profonde, jugulaire postérieure, vertébrale postérieure, ainsi qu'à la veine vertébrale controlatérale.

Dans le canal transversaire, les collatérales sont échelonnées, branchées sur la veine vertébrale à hauteur des espaces inter-transversaires.

– rameaux antérieurs : venus des muscles prévertébraux, des plexus vertébraux externes antérieurs et de la veine vertébrale antérieure.

– rameaux postérieurs : drainant les muscles postérieurs de la nuque ou anastomotiques avec la veine cervicale profonde et la veine jugulaire postérieure.

– rameaux spinaux : ce sont les veines des foramens intervertébraux avec, au niveau du 7e foramen, un véritable plexus.

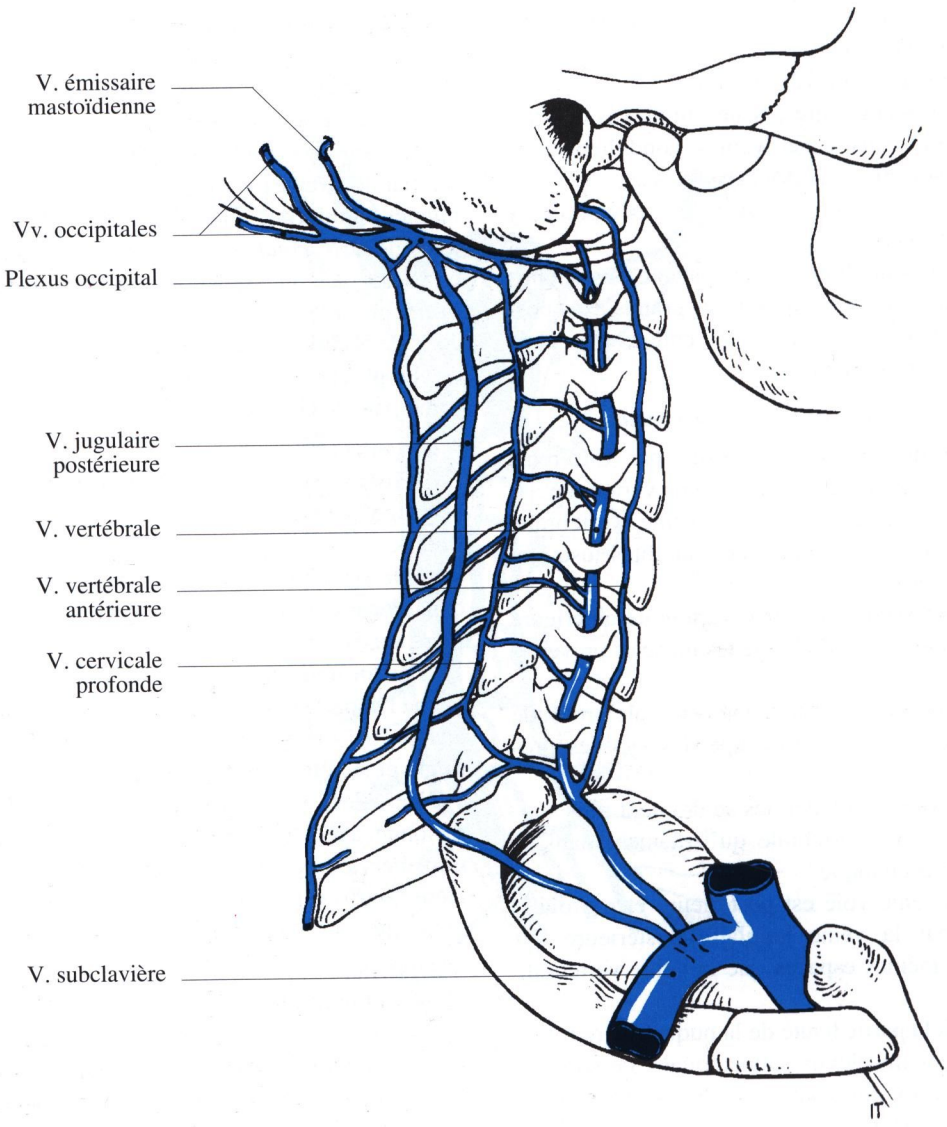

Fig. 31-14. Le système veineux postérieur : les veines vertébrales et la veine jugulaire postérieure

Les deux veines collatérales satellites, antérieure et postérieure, se jettent dans la veine vertébrale peu avant sa terminaison.

On voit ainsi se dessiner une triple voie veineuse transversaire communiquant à chaque étage intertransversaire et reliée aux plexus vertébraux.

Les veines jugulaires postérieures
(figs. 23-1 et 31-14)

Ces deux veines profondes, symétriques ont un développement inversement proportionnel à celui de la veine vertébrale : ce sont de véritables canaux de dérivation de la veine.

– *Origine*
Chaque veine jugulaire postérieure se forme au confluent veineux suboccipital, par des veinules nombreuses, venues des veines condylaires, des veines occipitales profondes, des branches du plexus occipital et de la veine émissaire mastoïdienne.

Trajet
Cette veine profonde apparaît entre l'os occipital et l'atlas. Elle se dirige obliquement vers le processus épineux de l'axis puis descend, en bas et médialement, entre les plans musculaire profonds de la nuque : une anastomose transversale unit constamment les deux veines jugulaires postérieures.

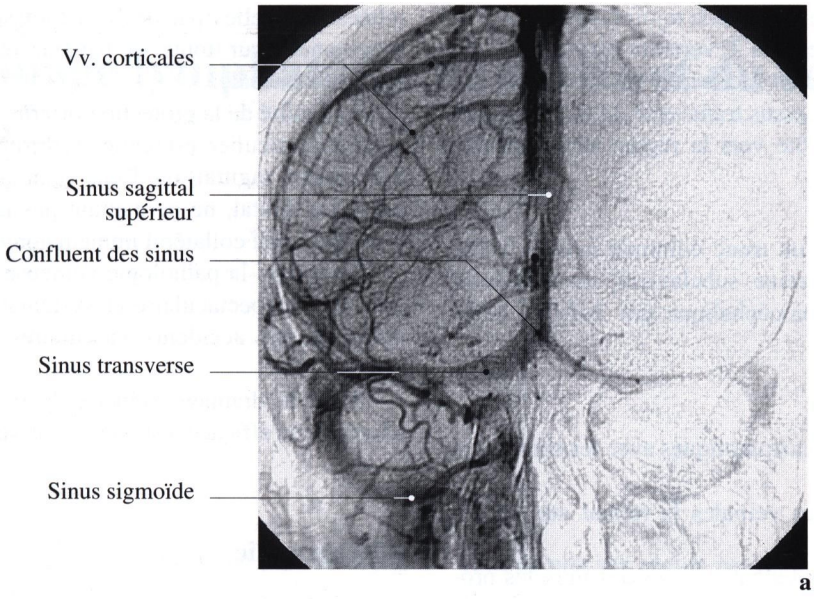

a

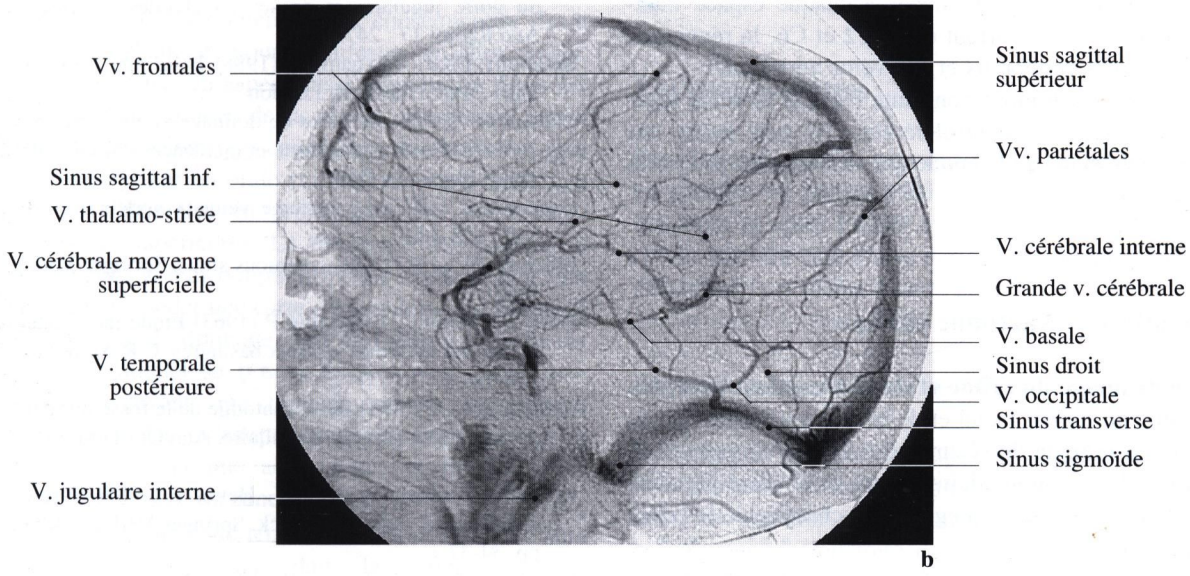

b



c

Fig. 31-15. Temps veineux d'une artériographie carotidienne montrant les principaux sinus de la dure-mère : **a** de face ; **b** de profil ; **c** représentation schématique des principaux sinus veineux de la dure-mère

Par un deuxième coude, elle rejoint latéralement le processus transverse de la 7e vertèbre cervicale.

Un dernier segment incliné en bas et en avant la conduit entre le processus transverse de la 7e vertèbre cervicale et la 1re côte vers la région sterno-cléido-mastoïdienne.

Terminaison

Elle se termine par un tronc commun avec la veine vertébrale dans la veine subclavière, ou isolément dans la veine brachiocéphalique (en dessous de la veine vertébrale).

Afférences

Ce sont :

– les rameaux anastomotiques avec les sinus de la dure-mère,

– à l'origine, des veinules la reliant aux veines occipitales,

– des veines musculaires issues des muscles profonds de la nuque,

– des rameaux branchés à chaque espace intertransversaire, et surtout entre C2 et C6, la réunissant aux plexus vertébraux et à la veine vertébrale.

Une anastomose constante l'unit à la veine jugulaire postérieure controlatérale d'où peut naître une veine médiane de la nuque qui va suivre les processus épineux.

Synthèse – Anatomie clinique

Le drainage du crâne et de son contenu encéphalique, du massif facial et de la face antérieure du cou obéit à la règle de sécurité des voies veineuses multiples. La veine jugulaire interne et la veine jugulaire externe se partagent inégalement chacune de ces cavités et son contenu.

Elles se complètent et s'équilibrent : cet équilibre peut subir des remaniements.

Le drainage de la nuque et de la colonne cervicale est assuré par des veines verticales profondes toutes reliées entre elles par des anastomoses transversales échelonnées sur toute la hauteur et au-delà de la colonne cervicale.

La qualité de la protection offerte, au système nerveux en particulier, est réelle : la thrombose d'un sinus (caverneux, sagittal) ou d'une veine reste un accident grave car brutal, ne permettant pas la mise en place d'un dispositif collatéral immédiatement fonctionnel.

Toutefois, la pathologie veineuse de la tête et du cou, moins spectaculaire et systématisée, n'a pas la notoriété des accidents vasculaires d'origine artérielle.

Ainsi le drainage veineux de la tête et du cou, adaptable et efficace, est victime de ses qualités.

Bibliographie

Aubin ML, Palcirac R, Traserra J. (1974) Radioanatomie du golfe jugulaire et de ses collatérales antérieures. Ann Radiol 17 : 247-252

Berkovitz BKB, Moxham BJ (1988) Head and neck anatomy. Wolfe Medical, London

Chevrel JP (1965) Les voies de drainage veineux du corps thyroïde. Etude anatomique et incidences chirurgicales. Thèse Médecine Paris

Couinaud C (1973) Le système veineux vertébral. J Chir 105 : 125-142

Dolenne VV (1987) The cavernous sinus. Springer-Verlag, Berlin

Gillot C, Aaron C, Chassaing P (1963) Etude radio-anatomique des systèmes veineux basilaires. C R Assoc Anat 134-144

Kersaintgilly A (1991) Radioanatomie de la fosse infratemporale, région ptérygo-maxillaire. Ann Oto-laryng 108 : 77-81

Krmpotic-Nemanic J, Draf W, Helms J (1985) Surgical anatomy of head and neck. Springer-Verlag, Berlin, pp. 34-37

Mitz V, Ricbourg B, Lassau JP (1974) De quelques aspects radioanatomiques des veines supeficielles de la face. Ann Chir Plast 19 : 221-233

Stolic E, Mrvaljevic D (1970) Les origines des veines vertébrales. Bull Ass Anat 55 : 1027-1035

Chapitre 32

Le drainage lymphatique de la tête et du cou

G Hidden

Le débit de la circulation lymphatique cervico-céphalique est sans nul doute moins important volumétriquement que celui d'autres régions comme les membres ou l'abdomen, et les conséquences de la stase lymphatique, pour manifestes qu'elles soient, ne revêtent pas un aspect aussi dramatique. Mais les nœuds lymphatiques de la région constituent autant de barrières défensives contre les infections d'origine naso-pharyngée ou orale et de filtres sur le trajet des cellules tumorales en provenance des voies aéro-digestives supérieures. La fréquence des cancers de ces régions et leur lymphotropisme explique que l'on souhaite posséder une carte aussi précise que possible de leur aire de drainage, afin de faciliter la tâche du clinicien auquel se posent fréquemment deux problèmes : devant une tumeur connue, où doit-on rechercher les adénopathies métastatiques, ou à l'inverse devant une adénopathie révélatrice, quel peut être le siège du cancer primitif ?

Nous allons donc tenter d'établir cette carte, sans oublier cependant que dans la région cervicale comme dans tous les lymphocentres, les différents nœuds sont largement anastomosés entre eux et qu'en cas d'obstacle sur la voie d'écoulement normale le cheminement de la lymphe devient imprévisible. C'est dire l'importance, ici comme ailleurs, du « premier relais » où aboutit directement le collecteur émané du réseau d'origine de l'organe.

Après avoir situé les principaux groupes de nœuds, ou de lymphocentres cervico-céphaliques, d'importance très inégale (figs. 32-1 à 32-4) et représenté la direction normale du flux lymphatique, orienté vers les confluents veineux jugulo-subclaviers et empruntant préférentiellement le trajet du « grand triangle lymphatique du cou » (fig. 32-2), nous tenterons de préciser région par région le drainage des différents territoires.

Les lymphocentres

Pour leur topographie plus que pour leur signification de premier ou second relais, il faut distinguer avec Rouvière et après Poirier et Cunéo, les éléments du cercle péri-cervical d'une part, et les lymphocentres proprement cervicaux d'autre part.

Le cercle péri-cervical (fig. 32-1)

Il comprend plusieurs groupes de nœuds, sus- ou sous-fasciaux, voire intramusculaires ; cette différence de situation n'implique pas ici de différence notable dans le territoire drainé, contrairement à ce qui se passe au niveau du tronc et des membres. Les collecteurs lymphatiques semblent traverser aisément les plans musculaires et les fascias dans le territoire cervico-céphalique.

On reconnaît d'arrière en avant :

Les nœuds occipitaux proches de la ligne nuchale supérieure : les uns superficiels, d'autres sous-fasciaux, certains situés à l'intérieur du muscle splénius de la tête.

Les nœuds rétro-auriculaires (gg. mastoïdiens) situés en regard du processus mastoïde, encore plus petits ou moins nombreux que les précédents, parfois absents.

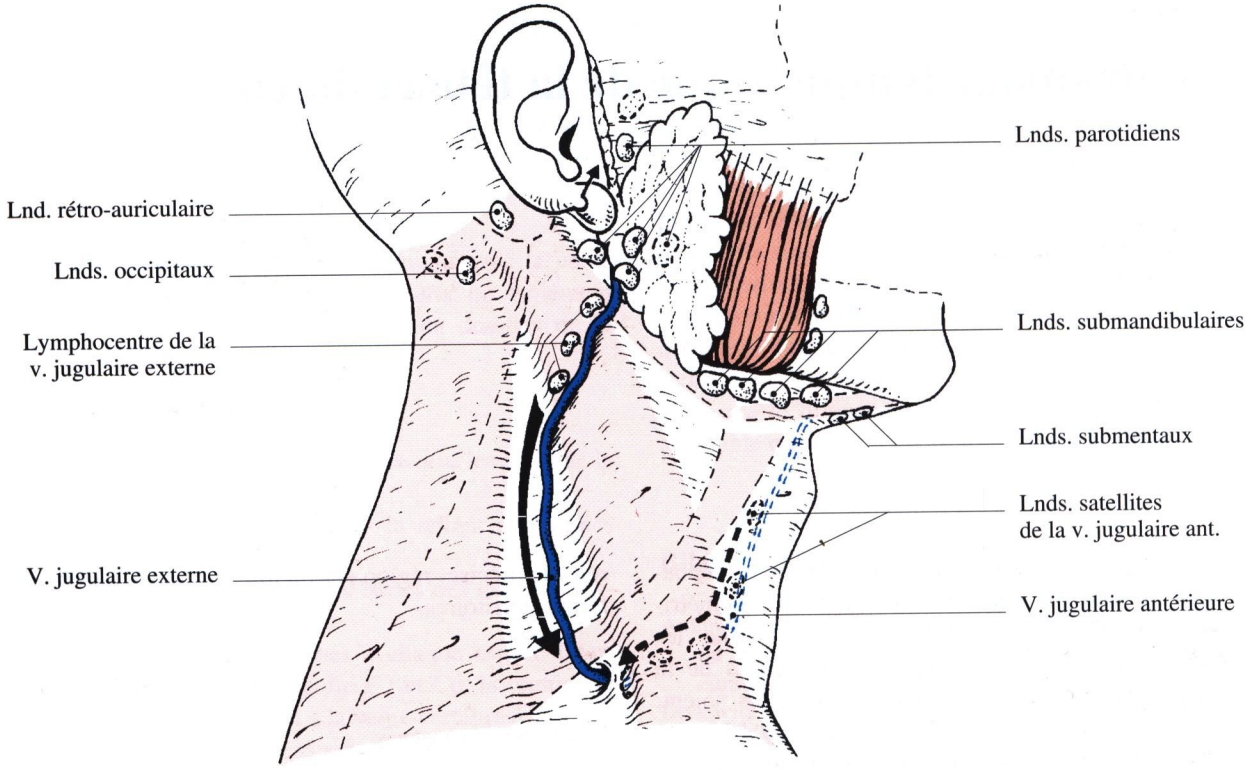

Fig. 32-1. Le lymphocentre cervical superficiel et le « collier cervico-céphalique »

Les nœuds parotidiens constituent par ordre d'importance le second groupe du collier, après les nœuds submandibulaires. On y reconnaît un amas pré-auriculaire, sus- et sous-fasciale, un groupe profond, intraglandulaire, au contact du nerf facial et de la veine jugulaire externe, enfin un groupe inférieur infra-auriculaire ; ce dernier, situé au voisinage de l'émergence de la veine jugulaire externe, est en étroite relation avec les éléments les plus haut situés du petit lymphocentre satellite de cette veine.

Les nœuds submandibulaires sont les plus importants : ils sont intéressés dans de nombreux néoplasmes de la cavité orale et de la face ; d'autre part, comme ils sont situés dans la loge de la glande, leur augmentation de volume est parfois difficile à différencier de celle de la glande submandibulaire elle-même. Il est classique de distinguer dans cette loge des nœuds préglandulaires, prévasculaires, rétrovasculaires et rétroglandulaires par rapport à la glande elle-même et aux vaisseaux faciaux. En fait, en pratique clinique, il paraît suffisant de distinguer des adénomégalies de siège antérieur ou postérieur, le groupe rétrovasculaire étant rare d'après Rouvière et difficile à différencier à la palpation d'un nœud latéral profond du cou, appartenant au groupe antérieur des éléments satellites de la veine jugulaire interne.

Les nœuds buccaux (gg. faciaux) échelonnés sur le trajet des vaisseaux faciaux sont rares au niveau du sillon naso-labial ou dans la région buccinatrice, plus fréquents sur la face latérale de la mandibule (fig. 32-5), moins au-dessus de la loge submandibulaire vers laquelle ils se drainent.

Les nœuds submentaux (gg. géniens), enfin, sous-cutanés ou sous-fasciaux s'inscrivent dans le triangle antérieur délimité par les deux ventres antérieurs des muscles digastriques.

De petits nodules interrupteurs peuvent se rencontrer sur le trajet des collecteurs de la face et dans la région sublinguale, intercalés sur les collecteurs centraux ou latéraux de la langue : leur importance est secondaire.

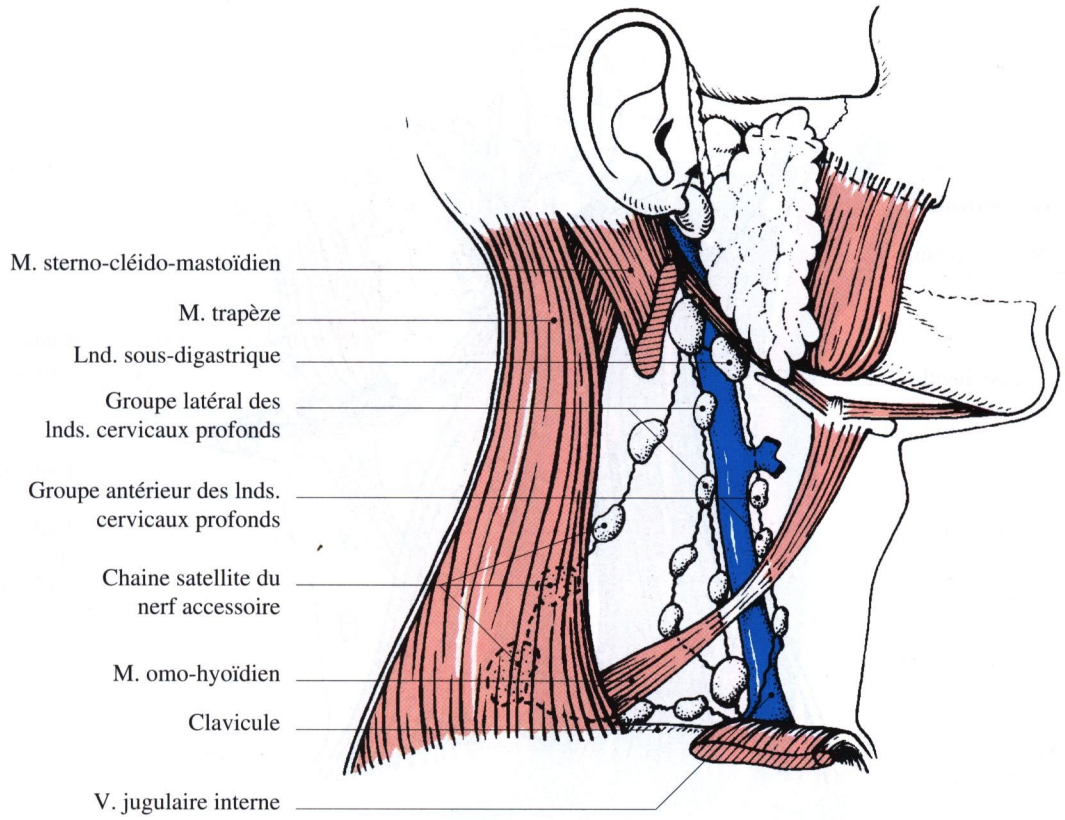

Fig. 32-2. Le lymphocentre cervical profond et le « triangle lymphatique du cou »

Les lymphocentres cervicaux

Bien que le terme de « chaînes lymphatiques cervicales » soit consacré par l'usage, il faut y substituer celui de lymphocentres car, d'une part les éléments qui les constituent, anastomosés en tous sens, peuvent dériver la lymphe dans des voies inattendues qui ne correspondent pas à ce que l'on attend d'un dispositif « caténaire » ; d'autre part ces nœuds cervicaux, s'ils drainent normalement la lymphe du « collier » sus-jacent, constituent également le premier relais des régions profondes de la face et de l'ensemble des structures cervicales.

On indivisualisera donc :

Un lymphocentre cervical superficiel (fig. 32-1)

Il est fait de deux groupes de moyenne importance :

L'un est latéral, satellite de la veine jugulaire externe : un à trois nœuds disposés sur le trajet de la veine entre son émergence de la glande parotide et sa pénétration dans la lame superficielle du fascia cervical : ils jouent un rôle modeste dans le drainage de la lymphe parotidienne et des téguments latéraux du cou.

L'autre est antérieur, satellite de la veine jugulaire antérieure depuis son origine jusqu'à sa terminaison dans la fosse supra-claviculaire : ces quelques nœuds drainent non seulement les plans superficiels antérieurs du cou, mais aussi des collecteurs viscéraux émanés du larynx et de la glande thyroïde.

Un lymphocentre cervical profond (fig. 32-2)

D'importance majeure, il s'inscrit dans le triangle délimité en surface par les muscles sterno-cléido-mastoïdien et trapèze et le bord crânial de la clavicule.

Le bord antérieur du triangle est formé par les nœuds échelonnés le long de la veine jugulaire interne, subdivisés en deux groupes, latéral et antérieur.

Les nœuds latéraux, situés sur la face latérale de la veine dans la région crâniale, sous le ventre posté-

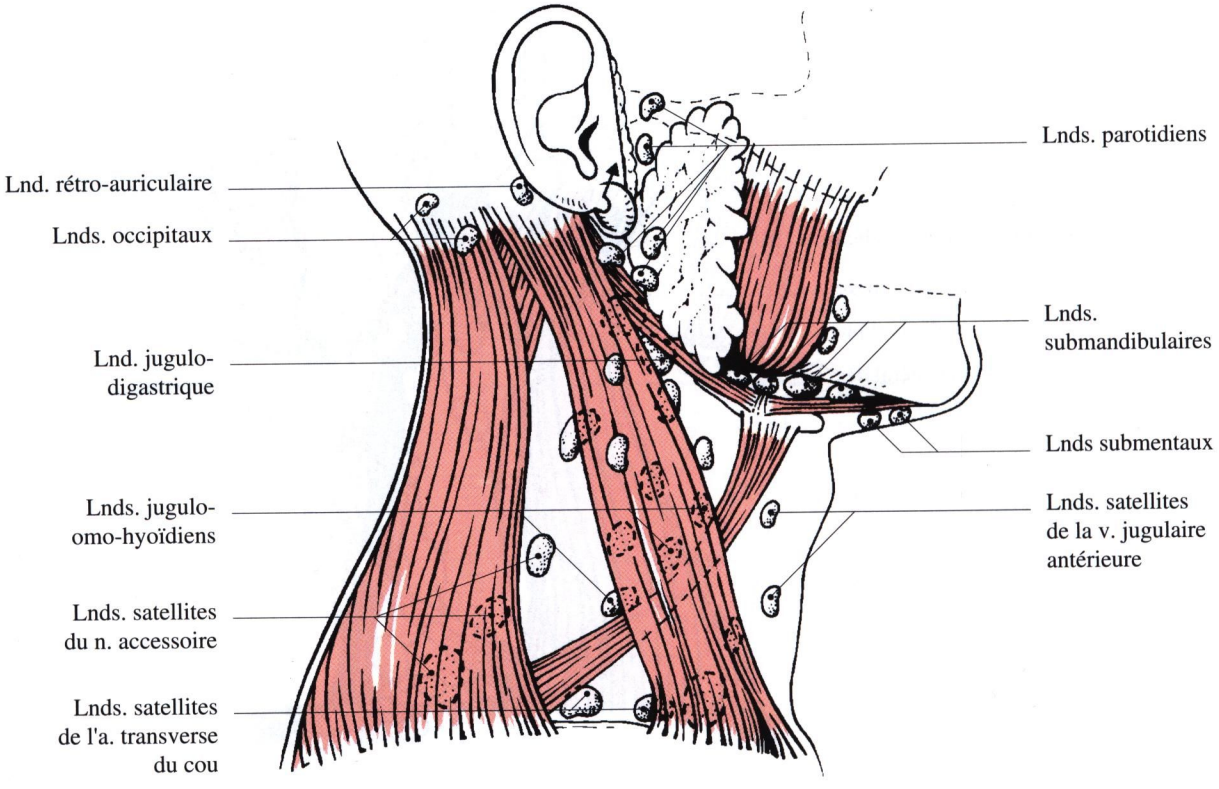

Fig. 32-3. L'ensemble des territoires lymphonodaux cliniquement explorables dans la région cervico-céphalique

rieur du muscle digastrique, se placent progressivement en arrière d'elle à proximité du confluent jugulo-subclavier ; ils sont les plus nombreux.

Le groupe antérieur, discontinu, se scinde en un groupe supérieur, **jugulo-digastrique**, un ou des nœuds moyens jugulo-omo-hyoïdiens situés au-dessus du muscle omo-hyoïdien et un nœud inférieur, inconstant, sous-omo-hyoïdien.

Remarquons qu'en clinique, il est difficile de faire la différence entre l'adénomégalie des éléments supérieurs, antérieurs ou latéraux des nœuds lymphatiques satellites de la veine jugulaire interne et que le nœud lymphatique supérieur jugulo-digastrique *(ganglion de Küttner)*, situé au sommet du triangle lymphatique, du cou peut appartenir à l'un ou l'autre groupe : il y a là un carrefour lymphatique qui reçoit la lymphe des territoires profonds de la face, de grand intérêt en cancérologie.

Le bord dorsal du triangle est formé par des nœuds disposés suivant le trajet du nerf accessoire *(n. spinal)*. Ils sont en rapport très intime avec ce nerf près du sommet du triangle et au moment où le nerf accessoire se dégage du bord postérieur du muscle sterno-cléido-mastoïdien. Ils s'en écartent légèrement dans la partie basse du cou où un groupe de quelques nœuds figure un amas sous-trapézien.

Le bord caudal du triangle est figuré par les nœuds échelonnés le long de l'artère transverse du cou (fig. 32-3).

En théorie, à partir du ou des nœuds jugulo-digastriques, le courant lymphatique emprunte préférentiellement la « chaîne jugulaire » vers le confluent jugulo-subclavier, mais peut aussi suivre la chaîne du nerf accessoire *(n. spinal)* puis la chaîne de l'artère transverse du cou pour revenir à ce même confluent veineux. En fait, et en particulier chez l'enfant, la presque totalité de l'aire du triangle est occupée par des nœuds du groupe latéral de la veine jugulaire interne, et des intercommunications s'établissent entre les deux côtés, antérieur et postérieur, du « grand triangle lymphatique du cou » (Spitalier et Colonna d'Istria, 1961).

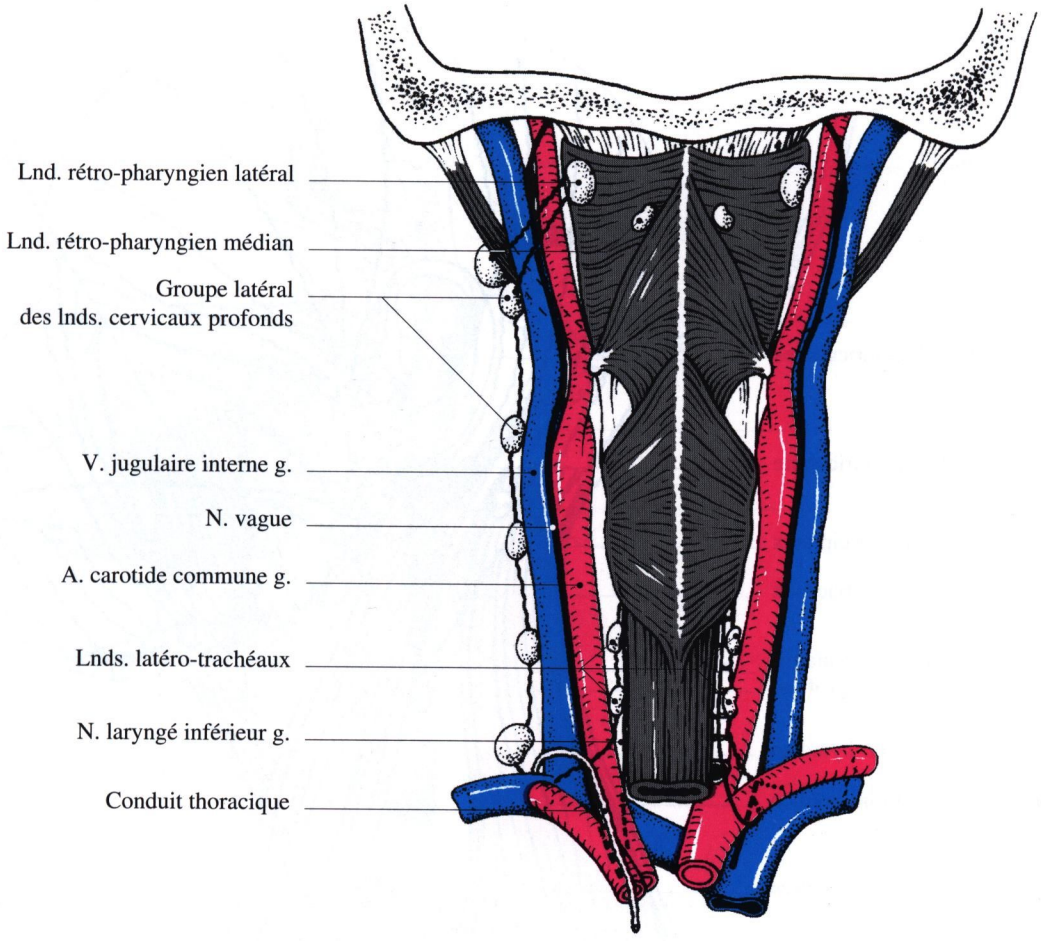

Fig. 32-4. Vue dorsale du lymphocentre cervical juxta-viscéral

Un lymphocentre cervical juxta-viscéral (fig. 32-4)

Nous réunirons dans ce chapitre trois groupes d'éléments situés au contact de l'axe aéro-digestif, recevant directement la lymphe de ce dernier. Tout d'abord, crânialement, les nœuds rétropharyngiens, les uns médians, inconstants, les autres latéraux. Ces derniers, reçoivent directement une partie de la lymphe de la cavité nasale et du nasopharynx, et se drainent dans le groupe latéral de la chaîne jugulaire interne.

Une seconde série d'éléments, moins importants, dispersés et non constants, se rencontre entre os hyoïde et larynx, ou plus bas devant le cartilage cricoïde, ou plus caudalement encore devant la membrane crico-thyroïdienne (ce dernier honoré jadis du nom de « nœud delphien » parce que son atteinte aurait affirmé l'existence d'un cancer thyroïdien), et enfin devant l'isthme thyroïdien.

Le troisième groupe, de grande importance, comporte de chaque côté de la trachée, en rapport étroit avec les nerfs laryngés inférieurs les « chaînes récurrentielles » des classiques, acheminant la lymphe d'une partie des organes de voisinage (larynx, thyroïde, trachée, œsophage) vers les confluents veineux jugulo-subclaviers. Il est complété par de petits nœuds prétrachéaux, dispersés devant l'axe respiratoire, relais inconstants sur les voies croisées fréquentes dans ce territoire antérieur.

Le drainage des différents territoires de la tête et du cou

Drainage des plans superficiels (fig. 32-5)

Les plans superficiels (téguments et muscles) de la région céphalique se drainent de la façon suivante :

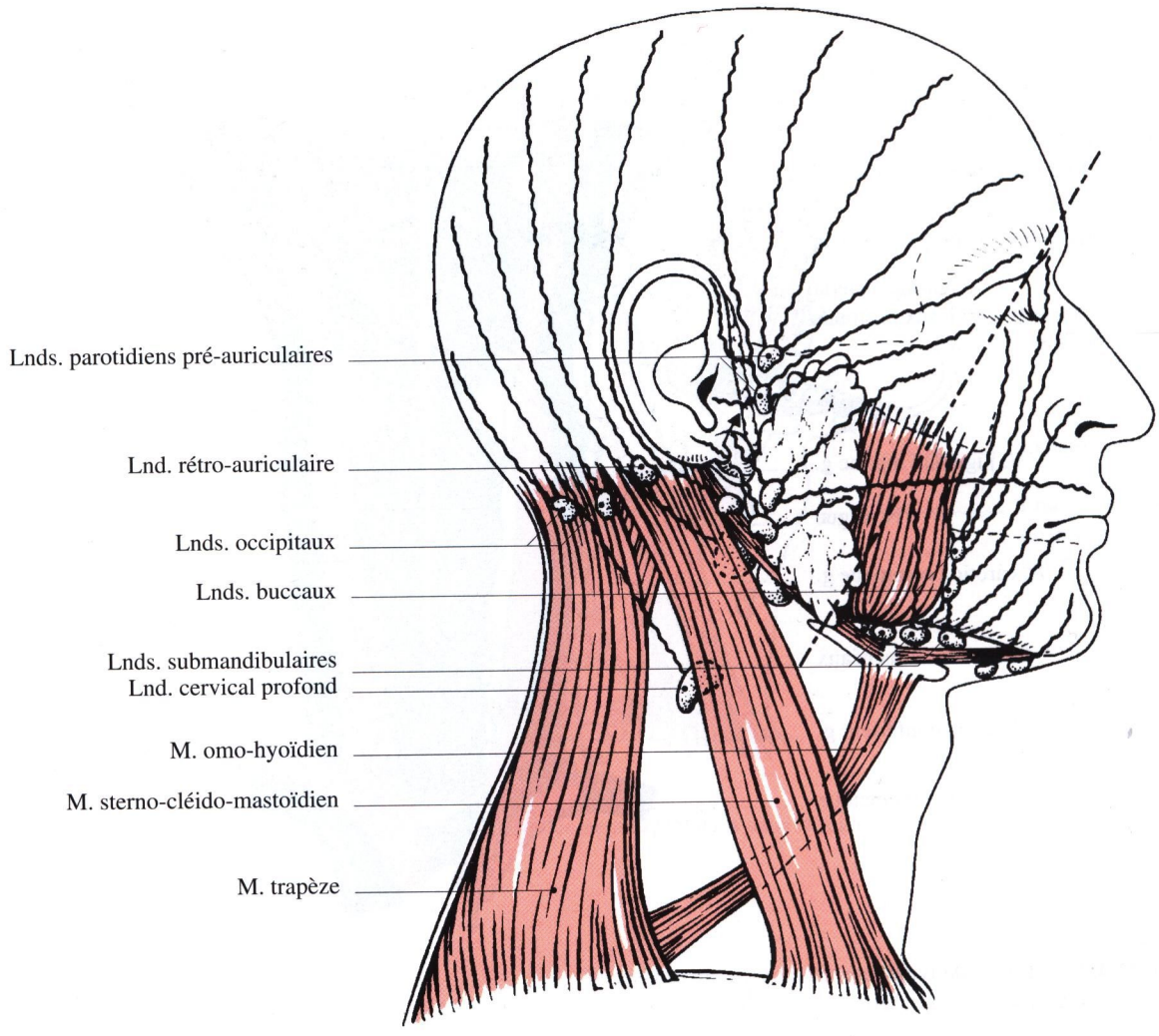

Fig. 32-5. Le drainage lymphatique des plans superficiels du crâne et de la face

Pour le crâne : la région frontale se draine dans les nœuds parotidiens pré-auriculaires, sus- ou sous-fasciaux ; la région pariétale, vers les nœuds rétro-auriculaires inconstants, parotidiens infra-auriculaires, ou directement dans les nœuds les plus élevés du lymphocentre cervical profond ; la région occipitale, vers les nœuds occipitaux superficiels ou profonds ou dans le lymphocentre cervical profond.

Il semble que les collecteurs ne croisent pas la ligne médiane, mais le drainage des régions proches de la ligne médiane est, bien sûr, bilatéral.

Au niveau de la face, une ligne théorique – et approximative – débutant au niveau de la paupière supérieure à l'union de son tiers médial avec ses deux tiers latéraux, coupant la partie moyenne de la paupière inférieure et, rejoignant l'angle de la mandibule, délimite les territoires respectifs des nœuds parotidiens (dorsaux par rapport à cette ligne) et des nœuds buccaux, submandibulaires et submentaux.

Cependant, certains collecteurs émanés de la pyramide nasale ou de la lèvre supérieure peuvent gagner des nœuds parotidiens infra-auriculaires.

Incluse dans le territoire parotidien, l'oreille externe se draine préférentiellement dans les divers nœuds de ce groupe, mais quelques collecteurs peuvent gagner les nœuds rétro-auriculaires ou, directement, le lymphocentre cervical profond.

Par rapport aux muscles cutanés, les collecteurs faciaux peuvent cheminer superficiellement ou profondément ; enfin, les territoires proches de la ligne médiane (lèvre, menton) ont volontiers un drainage bilatéral.

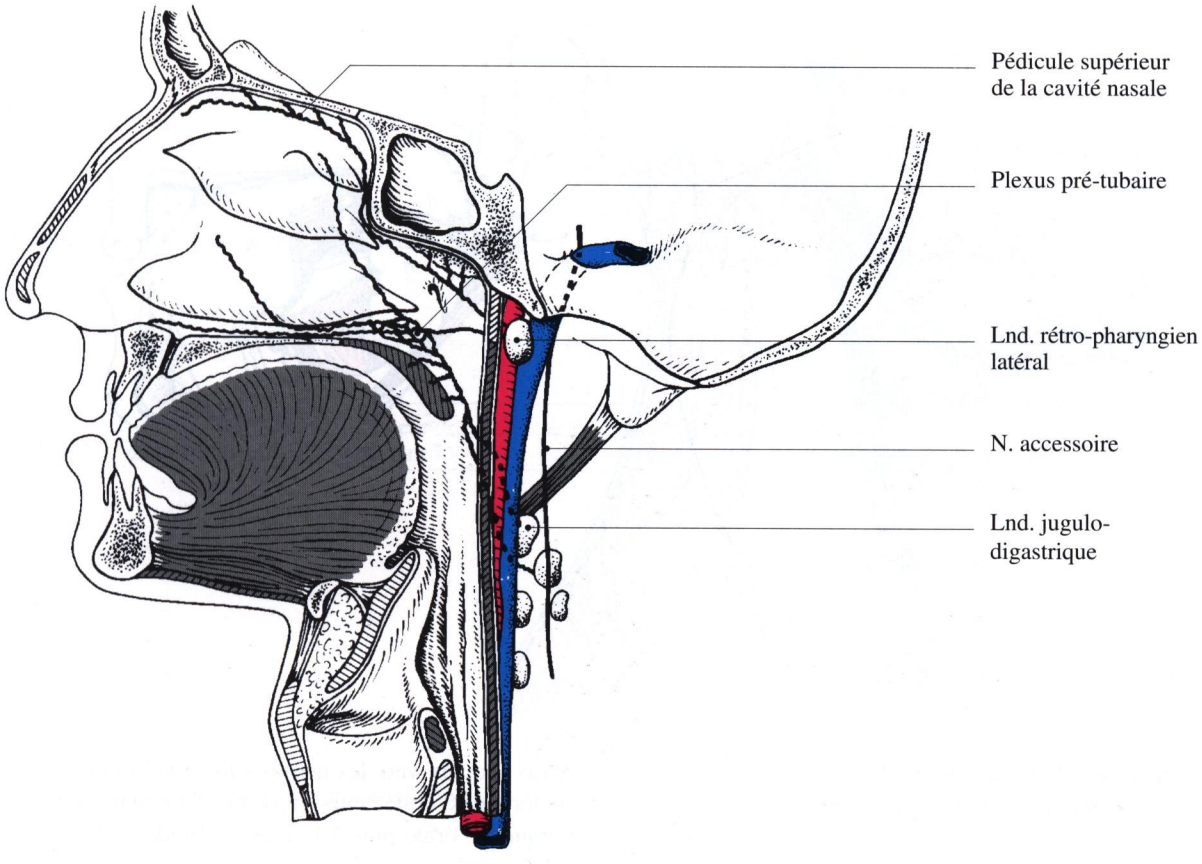

Fig. 32-6. Le drainage lymphatique de la cavité nasale et de la partie nasale du pharynx

Les lymphatiques du cou se drainent en partie vers le lymphocentre superficiel (chaîne jugulaire antérieure et jugulaire externe), en partie vers le lymphocentre cervical profond en perforant la lame superficielle du fascia cervical.

Drainage de la cavité nasale et de la partie nasale du pharynx (fig. 32-6)

La cavité nasale et la partie nasale du pharynx ont un drainage commun, dirigé vers les nœuds latéro-pharyngiens et les nœuds les plus crâniaux, jugulo-digastriques, du lymphocentre cervical profond.

L'étage olfactif de la cavité nasale envoie des collecteurs supérieurs directement aux nœuds rétro-pharyngiens : ils cheminent sous la muqueuse de la paroi supérieure du pharynx.

Il se draine également par des collecteurs plus bas situés, en direction d'un plexus pré-tubaire situé en avant de l'ostium pharyngien de la trompe auditive (*orifice de la trompe d'Eustache*), plexus dans lequel convergent des collecteurs émanés de l'étage respiratoire et de la face crâniale du voile du palais.

Du plexus pré-tubaire émanent deux groupes de collecteurs : les uns traversent la paroi pharyngée latérale et aboutissent aux nœuds jugulo-digastriques, les autres atteignent l'angle latéral du pharynx et rejoignent les lymphonœuds rétro-pharyngiens latéraux.

Les collecteurs de la partie nasale du pharynx traversent soit l'angle latéral du pharynx, soit sa paroi postérieure près de la ligne médiane : avec ou sans relais dans les nœuds rétro-pharyngiens latéraux, ils conduisent la lymphe vers les nœuds jugulo-digastriques.

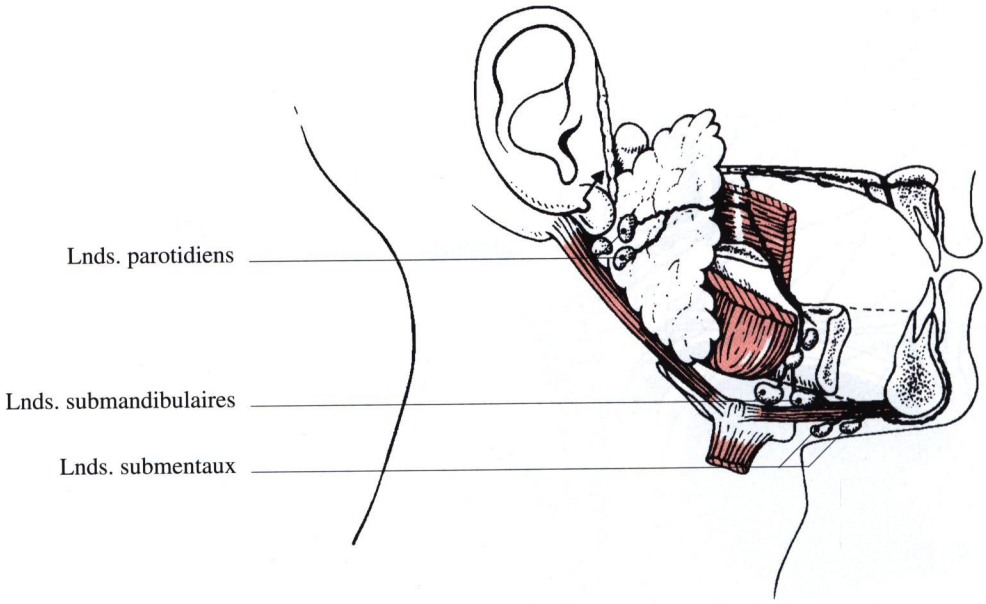

Fig. 32-7. Le drainage lymphatique du vestibule oral

Drainage de la cavité orale et de la partie orale du pharynx

Le drainage lymphatique de la cavité orale et de la partie orale du pharynx est plus diversifié. Il faut distinguer :

Les lymphatiques du vestibule oral (*vestibule de la bouche*) (fig. 32-7) : le long des gouttières vestibulaires, supérieure et inférieure, court un plexus lymphatique drainé, pour la gouttière supérieure vers les nœuds submandibulaires en longeant les vaisseaux faciaux, parfois par des collecteurs labiaux vers les nœuds parotidiens infra-auriculaires, et pour la gouttière inférieure vers les nœuds parotidiens infra-auriculaires, submandibulaires et submentaux, éventuellement des deux côtés.

Les lymphatiques du plancher oral (fig. 32-8) et du versant lingual ou oral, de la gencive inférieure se rendent soit aux nœuds submandibulaires, soit au groupe antérieur du lymphocentre cervical profond, nœuds jugulo-digastriques échelonnés du muscle digastrique au muscle omo-hyoïdien.

Les collecteurs émanés de la face orale de la gencive supérieure, ceux du palais dur et de la face orale du voile du palais (figs. 32-7 et 32-8) se répartissent en trois groupes : les plus antérieurs traversent le muscle buccinateur et suivent les vaisseaux faciaux vers les nœuds submandibulaires antérieurs ; des collecteurs moyens cheminant sous la muqueuse orale puis à la face profonde de la glande submandibulaire rejoignent les groupes latéraux profonds du cou, antérieur et latéral, au niveau de l'étage sous-digastrique ; la troisième voie, postérieure, se rend aux nœuds rétro-pharyngiens latéraux ; le drainage est bilatéral pour les collecteurs émanés du palais dur et du voile du palais.

La région charnière de la commissure intermaxillaire (fig. 32-9) *et du trigone rétromolaire* possède une aire de drainage lymphatique étendue depuis les nœuds rétro-pharyngiens latéraux (Cachin, 1969) jusqu'à l'aire submandibulaire, en passant par les nœuds sous-digastriques antérieurs et latéraux.

La tonsille palatine (fig. 32-10), les arcs palato-glosse et palato-pharyngien (amygdale et piliers du voile) se drainent essentiellement vers les nœuds jugulo-digastriques latéraux, parfois vers les éléments supérieurs des nœuds satellites du nerf accessoire, ou vers les nœuds rétro-pharyngiens latéraux (Cachin, 1969).

Les lymphatiques de la langue peuvent être divisés en quatre groupes (Rouvière, 1932) (fig. 32-11) :

- Les collecteurs apicaux se drainent vers les nœuds submentaux, mais peuvent atteindre, après relais dans ces derniers ou directement, le groupe antérieur

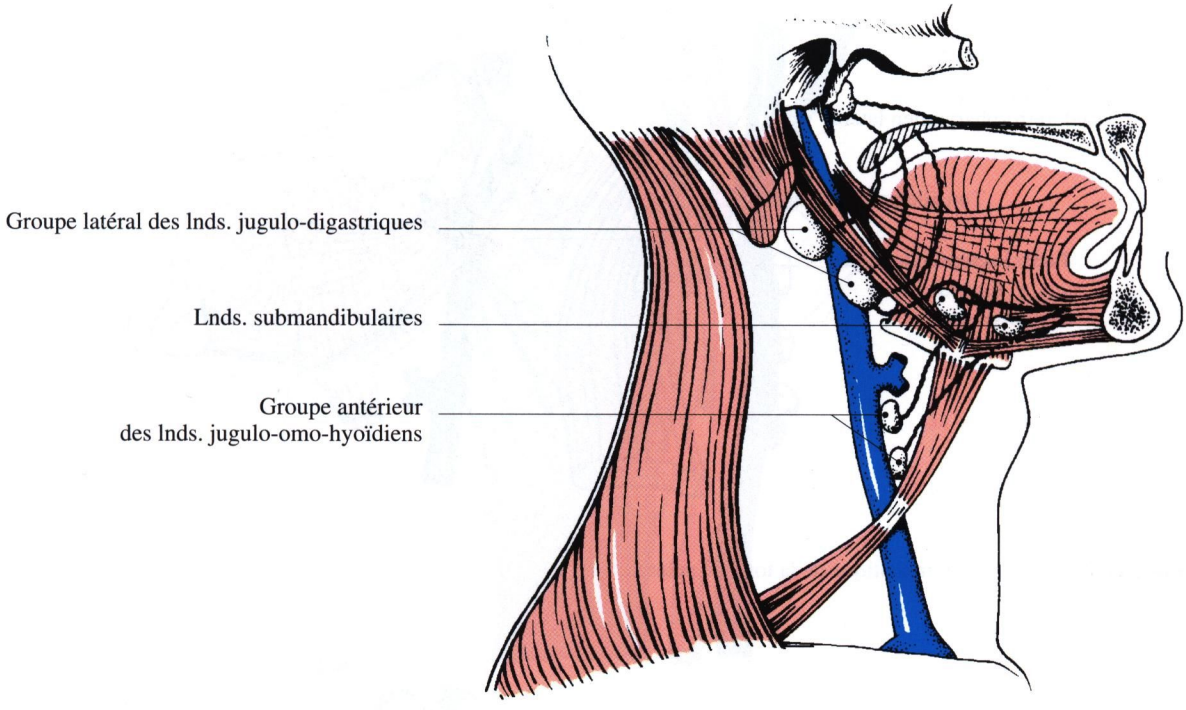

Fig. 32-8. Les pédicules moyen et postérieur du palais et le drainage lymphatique du plancher oral

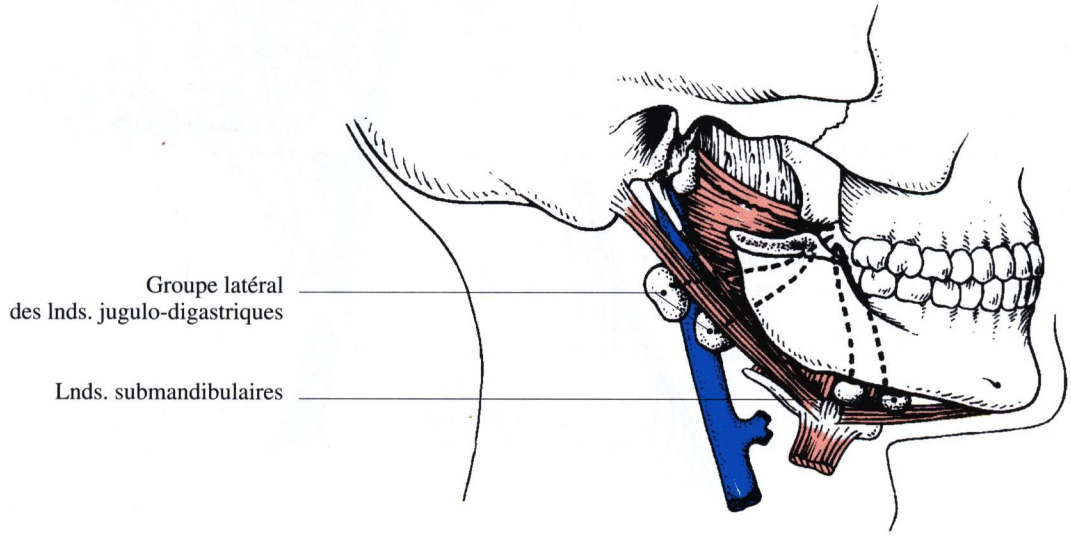

Fig. 32-9. Le drainage lymphatique de la commissure intermaxillaire et du trigone rétro-molaire

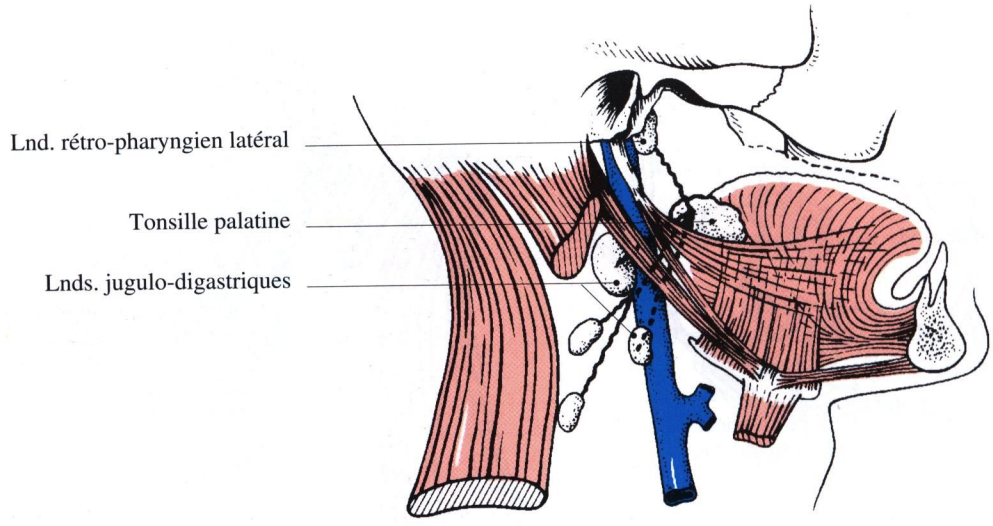

Fig. 32-10. Le drainage lymphatique de la tonsille palatine

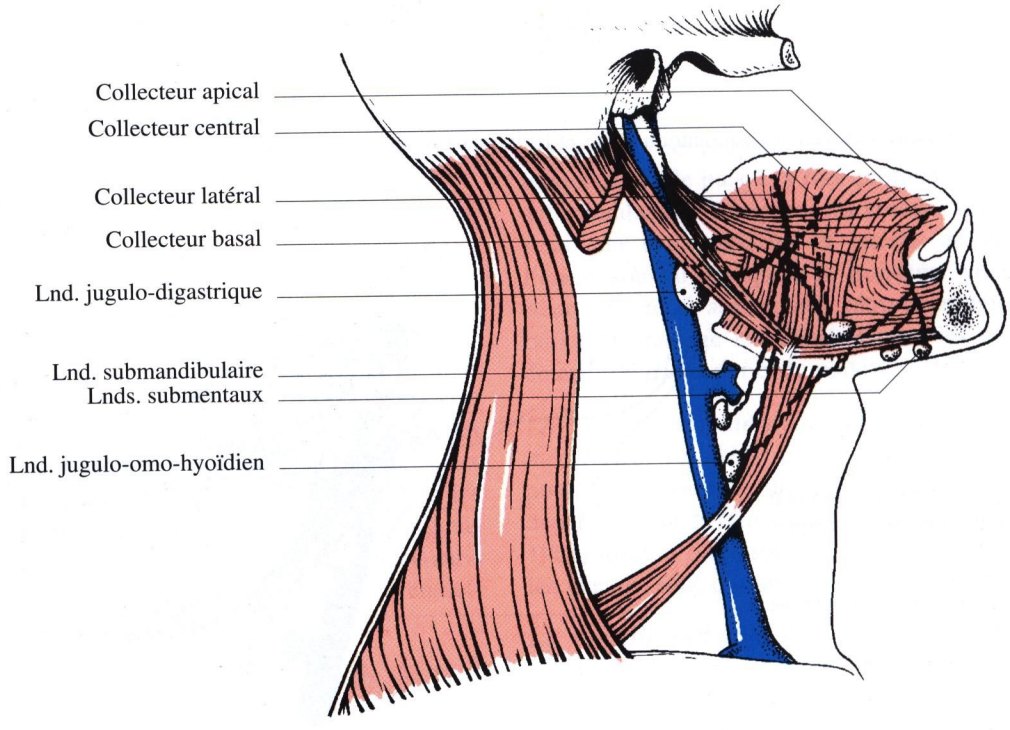

Fig. 32-11. Le drainage lymphatique de la langue

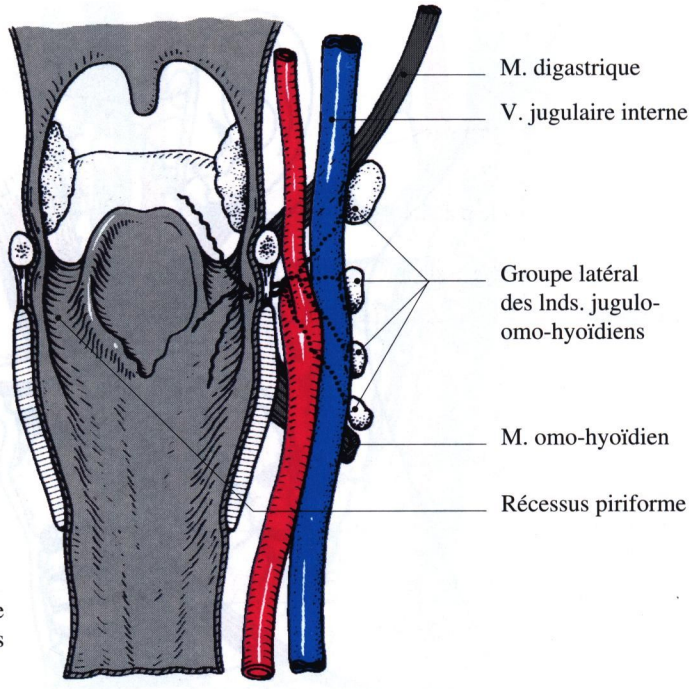

Fig. 32-12. Le drainage lymphatique de l'étage supra-glottique du larynx (d'après Cachin)

des nœuds latéraux profonds du cou à l'étage moyen, jugulo-omo-hyoïdien.

• Les collecteurs issus des bords de la langue vont aux nœuds submandibulaires ou aux éléments antérieurs du lymphocentre profond jugulo-digastrique, du muscle digastrique au muscle omo-hyoïdien.

• Les collecteurs centraux gagnent de manière bilatérale les nœuds submandibulaires et les nœuds antérieurs, supérieurs ou moyens, échelonnés le long de la veine jugulaire interne.

Langue mobile et plancher de la cavité orale partagent ainsi le même territoire de drainage, avec bilatéralité fréquente, constante pour les régions proches de la ligne médiane.

• Les collecteurs issus de la racine de la langue se dirigent vers les nœuds sous-digastriques de manière bilatérale ; cependant, la communauté du réseau d'origine et l'absence de démarcation précise entre les diverses régions de la langue expliquent l'atteinte possible des nœuds submandibulaires à partir d'une lésion basi-linguale.

Drainage du larynx (figs. 32-12 et 32-13)

Le drainage lymphatique du larynx s'oriente de manière différente de part et d'autre de l'étage glottique, « l'étage glottique étant plus une barrière qu'une zone lymphatique » (Cachin et al. 1969).

Les lymphatiques de l'étage supra-glottique du larynx et ceux de l'étage inférieur du pharynx (fig. 32-12) forment de chaque coté un pédicule qui traverse la membrane thyro-hyoïdienne par l'orifice du nerf et des vaisseaux laryngés supérieurs : les collecteurs se séparent alors pour se rendre aux divers nœuds échelonnés le long de la veine jugulaire interne, du muscle digastrique au muscle omo-hyoïdien.

Les collecteurs de l'étage infra-glottique (fig. 32-13) émergent par un pédicule antérieur et deux pédicules dorso-latéraux :

• Le pédicule antérieur émerge de la membrane cricothyroïdienne, et, avec ou sans relais dans les nœuds pré-laryngés ou pré-trachéaux (bilatéralité possible), rejoint les nœuds satellites de la veine jugulaire antérieure.

• Les pédicules dorso-latéraux se terminent dans les nœuds les plus élevés des chaînes paratrachéales, satellites des nerfs laryngés inférieurs.

Drainage de la glande thyroïde (fig. 32-14)

Les collecteurs lymphatiques de la glande thyroïde peuvent être schématisés de la manière suivante (Lassau et al, 1965) :

Des collecteurs médians supra-isthmiques se rendent soit aux nœuds pré-laryngés, soit au groupe antérieur (éléments supérieur ou moyen) de la chaîne jugulaire interne.

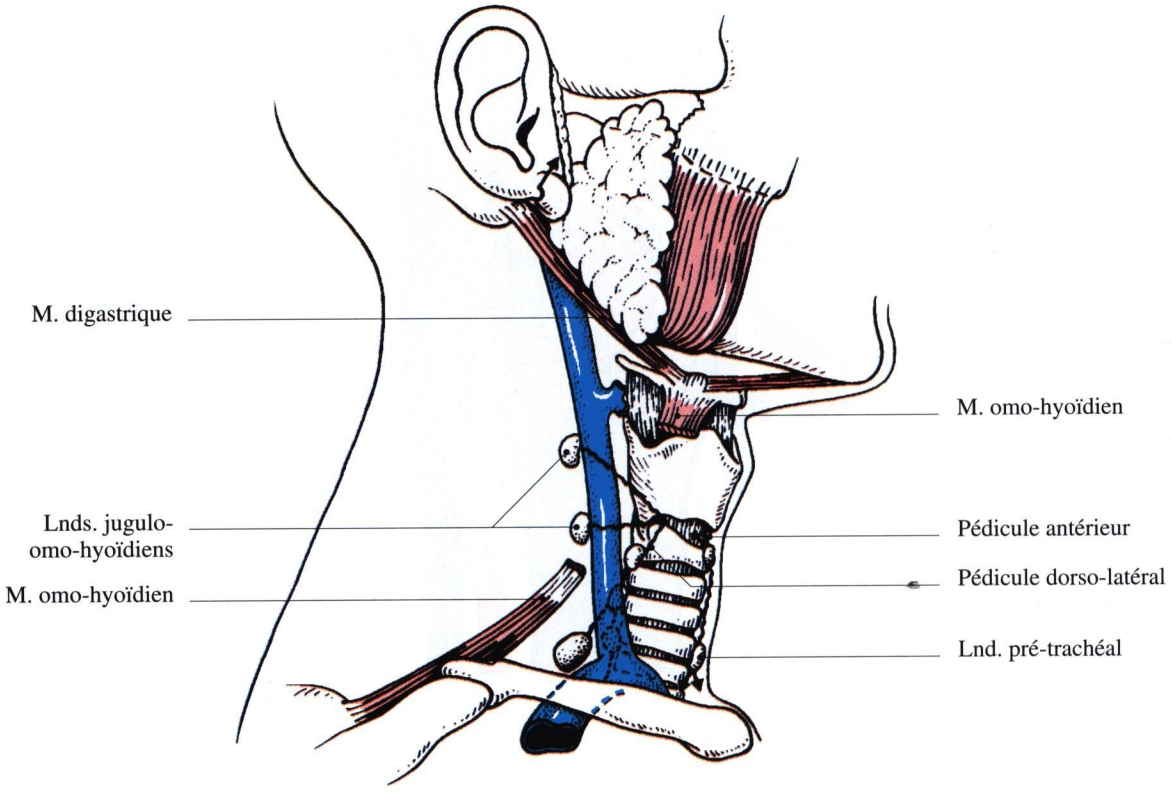

Fig. 32-13. Le drainage lymphatique du larynx

Des collecteurs médians infra-isthmiques se drainent vers les nœuds pré-trachéaux, pouvant descendre jusqu'aux nœuds médiastinaux ventraux.

Des collecteurs émanés du sommet des lobes latéraux, satellites du pédicule thyroïdien supérieur rejoignent des nœuds très haut situés : rétro-pharyngiens latéraux ou jugulo-digastriques.

Des collecteurs nés de la face latérale des lobes latéraux, disposés transversalement, se jettent dans les éléments moyens du groupe antérieur satellite de la veine jugulaire interne.

Du pôle inférieur des lobes latéraux se détachent des collecteurs pré-vasculaires, croisant la face latérale de la veine jugulaire interne pour rejoindre un nœud bas situé du groupe latéral, et d'autres plus médians, satellites de la veine thyroïdienne inférieure et rejoignant les nœuds satellites de l'artère transverse du cou.

De la face médiale des lobes latéraux se détachent des collecteurs gagnant les nœuds des chaînes paratrachéales, satellites du nerf laryngé inférieur.

En résumé, il faut retenir l'extrême diffusion en hauteur du drainage lymphatique de la glande thyroïde, la bilatéralité possible de ce drainage au niveau de l'isthme thyroïdien, enfin la possibilité d'anastomoses entre le réseau lymphatique de la glande thyroïde et celui de la trachée.

Drainage de la trachée cervicale

Le drainage lymphatique de la trachée cervicale, comme celui de l'étage infra-glottique du larynx intéresse, d'une part en avant les nœuds pré-trachéaux, d'autre part latéralement les chaînes latéro-trachéales ou récurrentielles.

Drainage de l'œsophage cervical

Le drainage de l'œsophage cervical est moins bien connu, l'organe étant difficile à injecter : il intéresse-

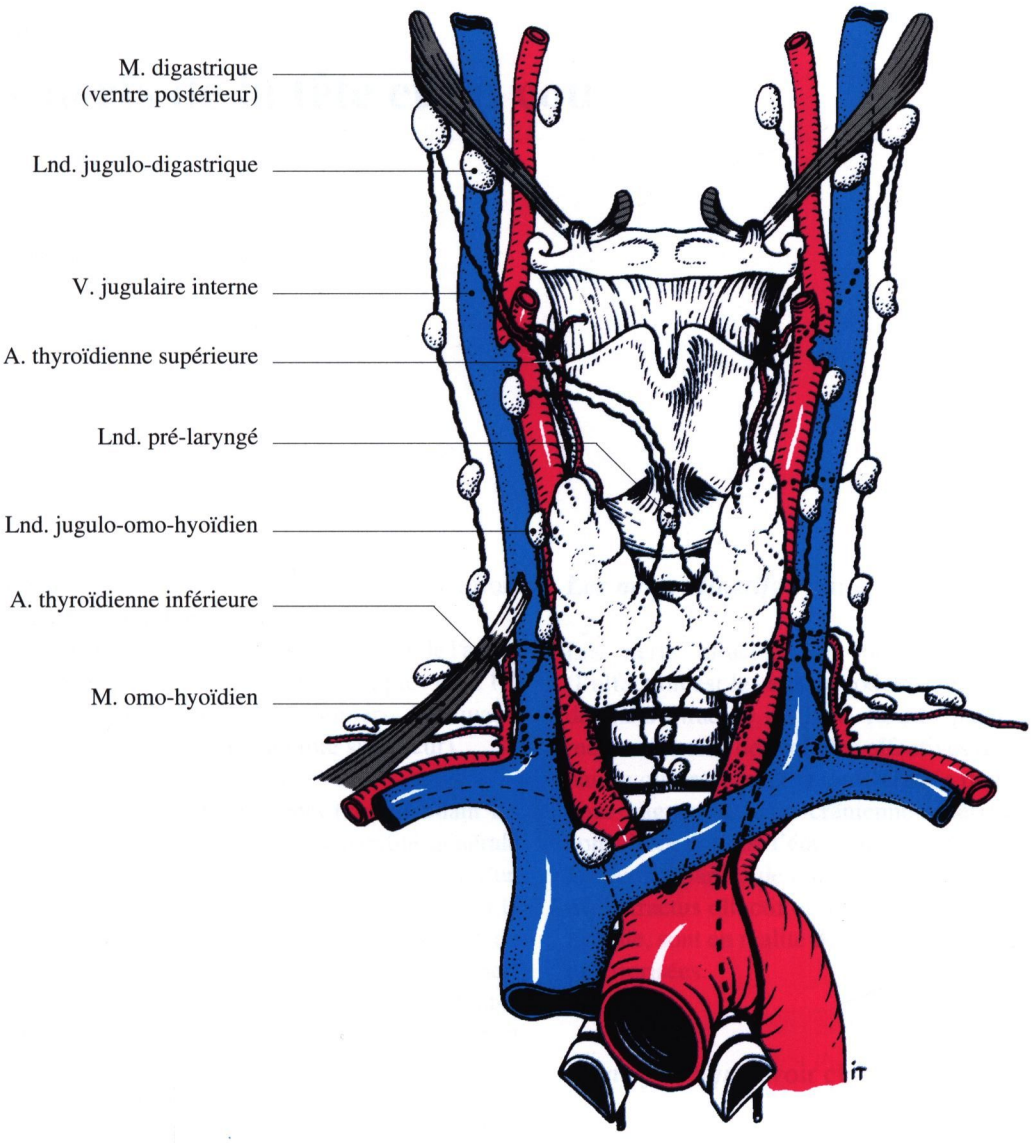

Fig. 32-14. Le drainage lymphatique de la glande thyroïde. Les collecteurs prévasculaires sont représentés du côté droit, les collecteurs inter- ou rétro-vasculaires sont représentés du côté gauche

rait pour Rouvière (1932) les nœuds satellites de la veine jugulaire interne et les nœuds latéro-trachéaux.

Bibliographie

Cachin Y, Guerrier Y, Pinel J (1969) Les adénopathies cervicales néoplasiques. Arnette, Paris

Lassau JP, Hidden G, Hureau J, Alexandre JH, Chevrel JP (1966) Les voies de drainage lymphatique du corps thyroïde chez l'adulte. CR Assoc Anat 132: 610-617

Poirier P, Cunéo B (1902) Les lymphatiques. In: Poirier P, Charpy A (eds) Traité d'Anatomie Humaine, Tome II, fascicule 4. Masson, Paris

Rouvière H (1932) Anatomie des lymphatiques de l'homme. Masson, Paris

Spitalier JM, Colonna d'Istria J (1961) La chirurgie des métastases ganglionnaires cervicales. Masson, Paris

Chapitre 33

Les nerfs de la tête et du cou

C Fontaine, A Drizenko

L'innervation de la tête et du cou est assurée par trois catégories de formations nerveuses :
– les douze paires de nerfs crâniens, numérotés de I à XII,
– les huit paires de nerfs cervicaux, comptés de C1 à C8 (essentiellement les quatre premiers, les quatre derniers innervant surtout le membre supérieur),
– le tronc sympathique cervical.

Les nerfs peuvent être moteurs (commandant les muscles), sensitifs (véhiculant la sensibilité générale recueillie en périphérie), sensoriels (véhiculant l'un des cinq sens), végétatifs (contrôlant la motricité et la sensibilité des viscères). Au niveau de la tête et du cou, les muscles peuvent dériver des somites, leur nerf est dit somito-moteur, ou du mésenchyme des arcs branchiaux, leur nerf est dit branchio-moteur. Un nerf peut remplir plusieurs fonctions à la fois, il est alors dit mixte (moteur et sensitif) ou complet (moteur, sensitif et végétatif). Lorsqu'un nerf véhicule de la sensibilité (nerfs sensitifs, mixtes et complets), il possède sur son trajet, en général près de son origine, un ou plusieurs renflements, le ou les ganglions sensitifs. Lorsqu'un nerf véhicule des neurofibres végétatives, il possède sur son trajet, en général près de l'organe qu'il innerve, un ganglion végétatif.

La section d'un nerf moteur entraîne la paralysie des muscles situés en aval de la section (myotome). La section d'un nerf sensitif entraîne la perte de la sensibilité cutanée dans le territoire correspondant (dermatome).

Les nerfs crâniens

Ils sont issus de l'encéphale et sortent du crâne par des foramens [trous] de la base du crâne.

Les nerfs olfactifs (voir chap. 18)

Les nerfs olfactifs (I) sont purement sensoriels (l'olfaction est le sens des odeurs). Seule la vingtaine de filets olfactifs distincts formés par les prolongements efférents des cellules olfactives de la muqueuse nasale qui traversent la lame criblée de l'os ethmoïde pour gagner la fosse crânienne antérieure peut être considérée comme l'équivalent d'un vrai nerf crânien. Les autres parties de l'appareil olfactif, le bulbe olfactif, le tractus olfactif et les stries olfactives médiale et latérale, sont en réalité des structures télencéphaliques extériorisées.

Le nerf optique (voir chap. 16)

Le nerf optique (II) est un nerf essentiellement sensoriel qui assure la vision. Ce n'est pas un nerf crânien à proprement parler, mais un tractus de substance blanche extériorisée, d'origine diencéphalique. Le chiasma des nerfs optiques est ainsi l'équivalent d'une décussation, comme celle qui touche la plupart des tractus issus ou se rendant au cerveau.

Le nerf oculo-moteur (voir chap.13)

Le nerf oculo-moteur (III) est un nerf somito-moteur et végétatif. Il commande tous les muscles moteurs de l'œil (voir chap. 14) sauf les muscles oblique supérieur et droit latéral de l'œil. Il véhicule des fibres végétatives qui commandent la contraction de l'iris (fig. 33.3) (voir chap. 13).

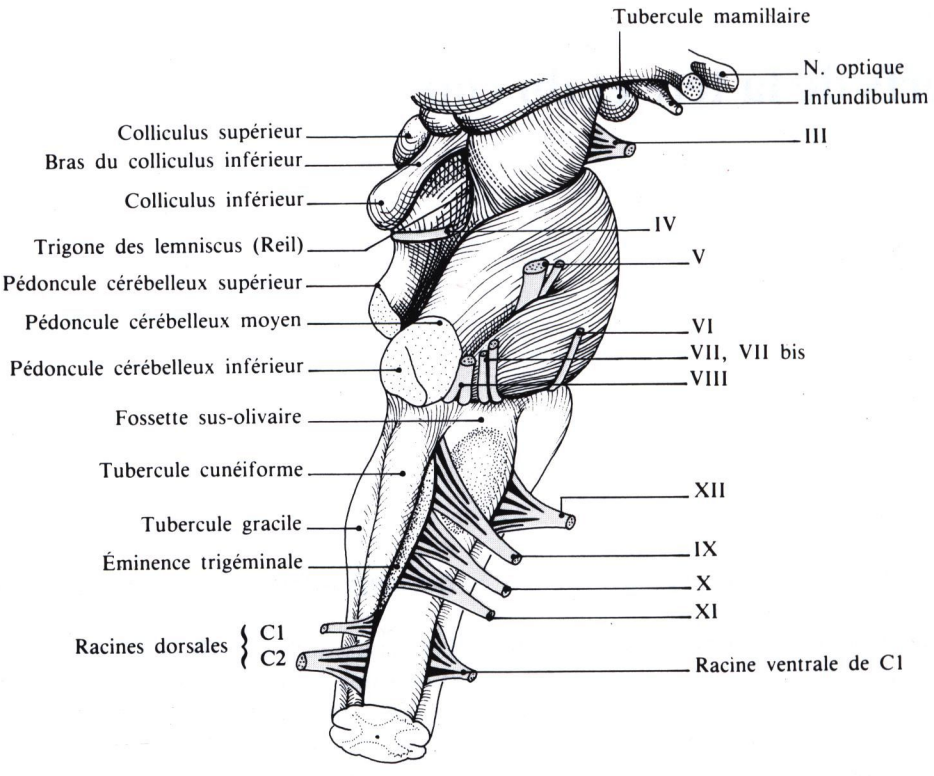

Fig. 33-1. Vue latérale droite du tronc cérébral montrant l'émergence des nerfs crâniens. In : Tome IV Neuro-anatomie, J. Bossy. Springer Verlag, 1990, p. 129

Le nerf trochléaire (voir chap. 14)

Le nerf trochléaire (IV) est un nerf purement somito-moteur, ne commandant qu'un seul muscle, le muscle oblique supérieur de l'œil, dont la trochlée, qui sert à modifier la direction du muscle, est à l'origine de son appellation. On l'appelait autrefois le *nerf pathétique* en raison de la qualité spéciale du regard donné par sa contraction.

Le nerf trijumeau (voir chaps. 9 et 10)

Le nerf trijumeau (V) est le plus volumineux des nerfs crâniens. Il doit son nom à sa division précoce en trois branches terminales, les nerfs ophtalmique *(n. ophtalmique de Willis)*, maxillaire *(n. maxillaire supérieur)* et mandibulaire *(n. maxillaire inférieur)*. C'est un nerf complet, moteur, sensitif et végétatif.

Il est branchio-moteur essentiellement pour les muscles masticateurs principaux (masséter, temporal, ptérygoïdiens latéral et médial) dérivés du premier arc branchial : c'est le nerf masticateur. Il véhicule des neurofibres sensitives pour les téguments de la totalité de la face (sauf la région massétérique basse) et de la moitié antérieure de la tête, la muqueuse de la cavité nasale et de ses annexes, les sinus, de la cavité orale, les dents et la dure-mère des fosses crâniennes antérieure et moyenne ; son ganglion sensitif est le **ganglion trigéminal** *(gg. de Gasser)*. Il véhicule des neurofibres viscéro-motrices qu'il emprunte à d'autres nerfs crâniens, destinées aux glandes lacrymale, nasales, palatines, orales (parotide, submandibulaire et sublinguale).

Le nerf abducens (voir chap. 14)

Le nerf abducens (VI) est un nerf purement somito-moteur, ne commandant qu'un seul muscle, le muscle droit latéral de l'œil.

Le nerf facial (voir chap. 4)

Le nerf facial (VII) est un nerf complet : il est moteur, sensitif et végétatif, mais aussi sensoriel. Il est bran-

chio-moteur pour les muscles cutanés du visage et du cou (il contrôle la mimique) et aussi pour d'autres muscles plus profonds (ventre postérieur du muscle digastrique, muscle stylo-hyoïdien, muscle de l'étrier [ou stapédien], muscle élévateur du voile du palais, muscle uvulaire). Il véhicule des neurofibres sensitives pour le méat acoustique externe (et parfois pour la langue) et des neurofibres sensorielles, véhiculant le sens du goût des deux tiers antérieurs de la langue ; son ganglion sensitif est le **ganglion géniculé**. Il véhicule des neurofibres viscéro-motrices destinées aux glandes lacrymale, nasales, palatines, submandibulaire et sublinguale (fig. 33-3).

Le nerf vestibulo-cochléaire (voir chap. 21)

Le nerf vestibulo-cochléaire (VIII) est un nerf purement sensoriel assurant l'audition par sa partie cochléaire et l'équilibration (sens de la position de la tête dans l'espace) par sa partie vestibulaire.

Le nerf glosso-pharyngien (voir chap. 26)

Le nerf glosso-pharyngien (IX) est un nerf complet, moteur, sensitif et végétatif, mais aussi sensoriel. Il est branchio-moteur pour certains muscles de la langue et du pharynx (muscle constricteur supérieur du pharynx, muscle stylo-pharyngien et, pour certains, muscle stylo-glosse). Il véhicule des neurofibres sensitives pour les parties nasale [nasopharynx] et orale du pharynx [oropharynx], la trompe auditive *(tr. d'Eustache)*, la caisse du tympan [cavum tympanique], la tonsille et le tiers postérieur de la langue ; ses ganglions sensitifs sont les **ganglions supérieur** *(Ehrenritter)* et **inférieur** *(Andersch)*. Il véhicule des neurofibres viscéro-motrices destinées à la glande parotide et des fibres viscéro-sensitives (pression artérielle) issues des presso-récepteurs du sinus carotidien. Il véhicule les neurofibres du goût pour le tiers postérieur de la langue.

Le nerf vague (voir chap. 28)

Le nerf vague (X) est un nerf complet, moteur, sensitif et végétatif. Il est branchio-moteur pour tous les muscles du larynx, certains muscles du pharynx (muscles constricteurs moyen et inférieur du pharynx) et les muscles du voile du palais (sauf le muscle tenseur du voile). Il véhicule des neurofibres sensitives pour tout le larynx, la partie laryngée du pharynx, une partie du méat acoustique externe ; ses ganglions sensitifs sont les **ganglions supérieur** *(gg. jugulaire)* et **inférieur** *(gg. plexiforme)*. Il véhicule des neurofibres viscéro-motrices et viscéro-sensitives pour tout l'arbre respiratoire et l'appareil digestif (fig. 33-3). Ces neurofibres végétatives forment la totalité du nerf vague après la naissance du nerf laryngé récurrent.

Le nerf accessoire (voir chap. 24)

Le nerf accessoire (XI) est un nerf purement moteur et composite. Il résulte de l'accolement localisé, dans la région du foramen jugulaire, de deux nerfs différents par leur origine et leur destinée :
– un vrai nerf crânien, ou partie vagale, qui véhicule les fibres branchio-motrices destinées au larynx et au pharynx et qui rejoignent le nerf vague ;
– un vrai nerf spinal détourné dans le crâne, ou partie spinale, fournissant des fibres somito-motrices au muscle sterno-cléido-mastoïdien et au muscle trapèze : c'est le nerf principal de la rotation de la tête *(nerf céphalogyre de Maubrac et Bard)*.

Le nerf hypoglosse (voir chap. 11)

Le nerf hypoglosse (XII) est un nerf purement moteur. Il est somito-moteur pour les muscles de la langue. C'est en fait un nerf cervical détourné dans le crâne.

Les nerfs cervicaux

Les nerfs cervicaux sont les huit premiers nerfs spinaux [rachidiens], comptés de C1 à C8. Ils sont issus de la moelle cervicale et sortent du canal vertébral par les foramens intervertébraux ; ils sont tous mixtes, somito-moteurs, sensitifs et végétatifs (pour C8 seulement). A la sortie du foramen, chaque nerf se divise en deux rameaux, dorsal et ventral. Les rameaux ventraux de ces nerfs échangent leurs neurofibres entre eux et constituent des plexus : le **plexus cervical** (nerfs C1 à C4) dont le rameau le plus important est le nerf phrénique (pour le diaphragme), et le **plexus brachial** (nerfs C5 à C8 et nerf T1, premier nerf thoracique) pour le membre supérieur (voir Tome I : Les Membres, chap. 15). Les rameaux dorsaux des trois premiers nerfs cervicaux C1 à C3 échangent leurs neu-

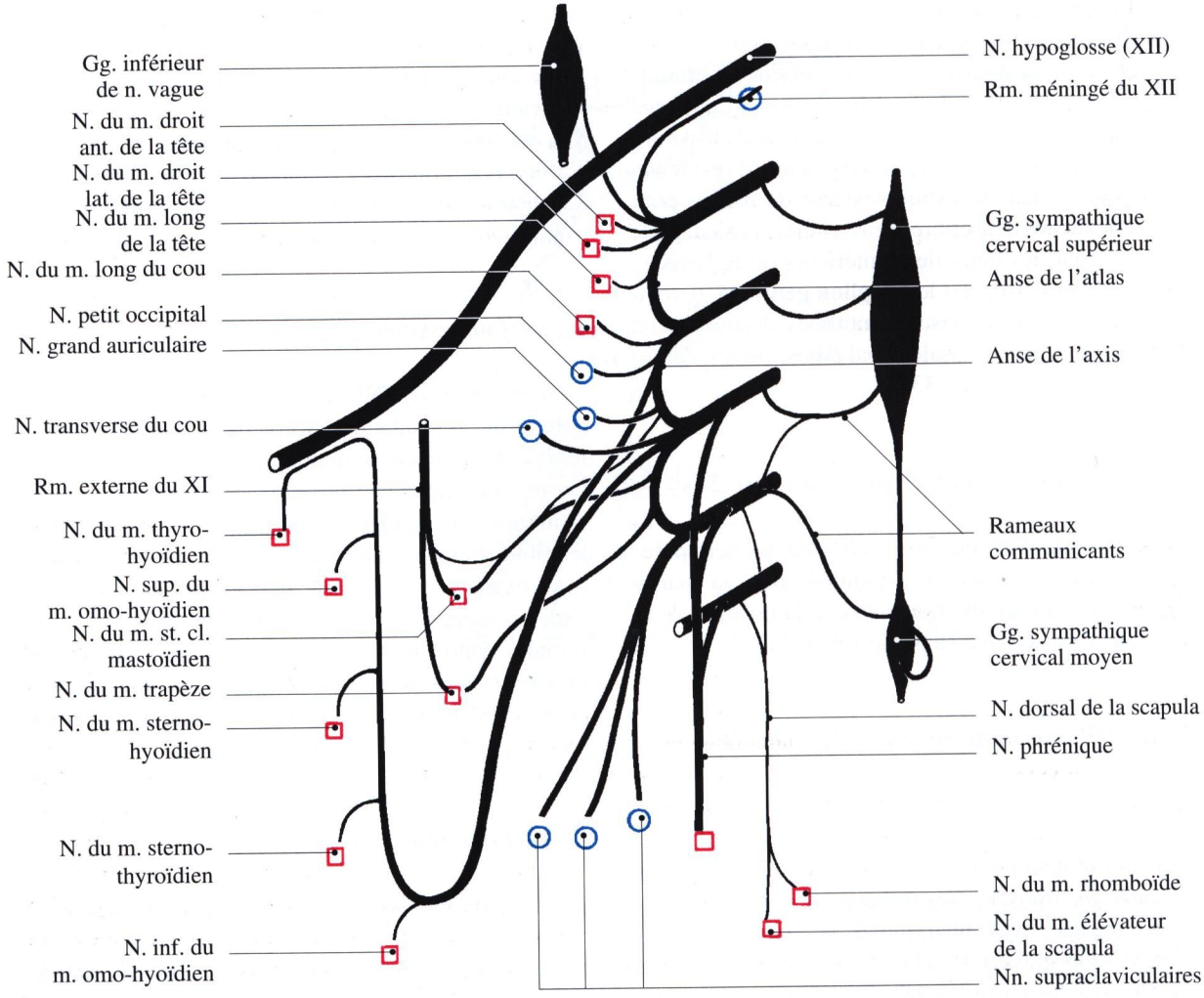

Fig. 33-2. Le plexus cervical et la partie crâniale du tronc sympathique cervical

rofibres entre eux et constituent le **plexus suboccipital**. Les nerfs cervicaux sous-jacents ont des rameaux dorsaux grêles, essentiellement destinés à l'innervation motrice des muscles de la nuque et à l'innervation des téguments de la nuque.

Le plexus cervical
(figs. 11-2, 11-3, 11-4, 23-2, 23-10 et 33-2)

Constitution

Il est formé par l'anastomose des rameaux ventraux des nerfs cervicaux supérieurs C1 à C4. Les rameaux ventraux des quatre premiers nerfs cervicaux sont unis les uns aux autres par trois anses nerveuses latéro-transversaires, inter-scaléniques : l'anse de l'atlas, entre les rameaux ventraux de C1 et de C2, l'anse de l'axis, entre les rameaux ventraux de C2 et de C3, la troisième anse cervicale, entre les rameaux ventraux de C3 et de C4.

Distribution

Le plexus cervical fournit des rameaux musculaires moteurs et/ou proprioceptifs, sensitifs, anastomotiques avec certains nerfs crâniens et reçoit des rameaux communicants du tronc sympathique cervical.

Les rameaux moteurs sont destinés :

– aux muscles prévertébraux, les muscles droits antérieur et latéral de la tête (un nerf pour chacun d'entre

eux, issu de C1), long de la tête (nerf issu de l'anse de l'atlas ou de C2) et long du cou (deux nerfs issus de l'anse de l'axis) ;
– aux muscles céphalogyres : le muscle sterno-cléido-mastoïdien (un ou deux nerfs issus de l'anse de l'axis et de la troisième anse cervicale, vraisemblablement purement proprioceptifs) et le muscle trapèze (nerf issu de la troisième anse cervicale, vraisemblablement moteur pour la partie inférieure du muscle et proprioceptif pour la totalité) ;
– aux muscles infra-hyoïdiens par l'anse cervicale (voir plus bas les anastomoses avec le nerf hypoglosse) ;
– au diaphragme : c'est le **nerf phrénique**, né par trois racines (en général) de la face antérieure des rameaux ventraux des nerfs C3, C4 (le plus important) et C5 ;
– au cou, ce nerf est satellite du muscle scalène ventral, dont il croise la face antérieure obliquement en bas, en avant et médialement. Il y est plaqué dans un dédoublement de la lame prévertébrale du fascia cervical et accompagné médialement par l'artère cervicale ascendante. A l'ouverture crâniale du thorax, il quitte le muscle scalène ventral et glisse entre l'artère et la veine subclavières ; il croise la face antérieure de l'artère subclavière latéralement au tronc thyro-cervical. Il pénètre ensuite dans le thorax et croise en X allongé les vaisseaux thoraciques internes. Il reçoit souvent un rameau communicant du nerf subclavier ;
– à certains muscles moteurs de la ceinture scapulaire, nés aux confins du plexus brachial : c'est le nerf dorsal de la scapula, destiné aux muscles rhomboïde et élévateur de la scapula (issu de la face dorsale des rameaux ventraux des nerfs C4 et C5).

Les rameaux sensitifs sont destinés à l'innervation des téguments de la face antérieure du cou, de la partie inférieure de la tête et de la partie supérieure du thorax et de la ceinture scapulaire. Ce sont : le nerf petit occipital (issu de l'anse de l'axis), le nerf grand auriculaire (issu de l'anse de l'axis), le nerf transverse du cou (issu de C3) et les nerfs supra-claviculaires (issus de la troisième anse cervicale et de C4) médiaux *(sus-sternaux)*, intermédiaires *(sus-claviculaires)* et latéraux *(ou sus-acromiaux)*. Ces nerfs forment le **plexus cervical superficiel**. Ils contournent le bord postérieur du muscle sterno-cléido-mastoïdien et perforent la lame superficielle du fascia cervical pour devenir sous-cutanés (voir chap. 23).

Les rameaux anastomotiques avec les nerfs crâniens sont destinés :
– au ganglion inférieur *(gg. plexiforme)* du nerf vague (X) (rameau issu de l'anse de l'atlas) ;
– au nerf hypoglosse (XII), de deux façons : un rameau se détache de C1, de C2 ou de l'anse de l'atlas et gagne rapidement le nerf hypoglosse (il lui fournit un contingent sensitif destiné à alimenter le rameau récurrent méningé du nerf hypoglosse ; c'est l'équivalent du premier nerf sinu-vertébral) ; la racine inférieure de l'anse cervicale est souvent formée de deux rameaux se détachant habituellement des nerfs C2 et surtout C3 (parfois des nerfs C1, C4 ou des anses du plexus cervical) et s'anastomosant avec la racine supérieure, issue du nerf hypoglosse.

L'anse cervicale (fig. 23-10) cravate habituellement le paquet jugulo-carotidien latéralement, mais peut parfois s'insinuer entre l'artère carotide commune et la veine jugulaire interne. Son sommet inférieur est habituellement situé à la hauteur du bord inférieur du ventre supérieur du muscle omo-hyoïdien. L'anse cervicale s'anastomose avec le nerf phrénique *(a. de Valentin)* et le tronc sympathique cervical. Elle fournit les nerfs des muscles infra-hyoïdiens : le nerf inférieur du muscle omo-hyoïdien, issu du sommet de l'anse et longeant le tendon intermédiaire, le ou les nerfs du muscle sterno-thyroïdien, le nerf du muscle sterno-hyoïdien, souvent issu d'un tronc commun avec le précédent, le nerf supérieur du muscle omo-hyoïdien, le nerf du muscle thyro-hyoïdien enfin, qui semble se détacher du tronc du nerf hypoglosse.

Notons par ailleurs que certaines des branches du plexus cervical s'anastomosent par leurs ramifications terminales avec des nerfs crâniens : le nerf transverse du cou avec le rameau du cou du nerf facial (VII), les nerfs des muscles sterno-cléido-mastoïdien et trapèze avec le rameau externe du nerf accessoire (XI), au niveau des muscles précités *(anse de Maubrac)*.

Les rameaux communicants avec le tronc sympathique cervical sont issus du ganglion sympathique cervical supérieur pour les racines C1, C2, C3 et parfois C4, du ganglion sympathique cervical moyen pour les racines C4 et C5.

Le plexus suboccipital

Constitution

Il est formé par l'anastomose des rameaux dorsaux des nerfs cervicaux supérieurs C1 à C3. Les rameaux dorsaux des trois premiers nerfs cervicaux sont appelées respectivement le nerf suboccipital, le nerf grand occipital *(n. d'Arnold)* et le troisième nerf occipital. Ils sont unis les uns aux autres par trois anses nerveuses. Fait unique dans l'organisme, le rameau dorsal du

deuxième nerf cervical C2 ou nerf grand occipital, destiné à l'innervation sensitive de la région occipitale, est plus volumineux que le rameau ventral correspondant.

Distribution

Le plexus cervical fournit des rameaux musculaires moteurs et/ou proprioceptifs aux muscles de la nuque, en particulier aux muscles suboccipitaux, et des rameaux sensitifs pour la peau de la nuque et de la région occipitale. Il reçoit des rameaux communicants du tronc sympathique cervical.

Le nerf suboccipital innerve les quatre muscles suboccipitaux, les muscles petit droit dorsal, grand droit dorsal, oblique crânial et oblique caudal de la tête. Le nerf grand occipital *(n. d'Arnold)* abandonne aussi un rameau (moteur ou proprioceptif) au muscle oblique caudal de la tête, mais donne surtout l'innervation sensitive de la région occipitale (avec le concours du troisième nerf occipital).

Anatomie topographique (fig. 23-8)

Profondément situé à la partie crâniale de la nuque, le plexus suboccipital entre en rapport avec le trigone suboccipital *(tr. de Tillaux)*, limité par les muscles grand droit dorsal, oblique crânial et oblique caudal de la tête. Il est traversé par l'artère vertébrale et le nerf suboccipital qui s'épuise dans les muscles suboccipitaux. Le nerf grand occipital ne traverse pas le trigone suboccipital, mais contourne le bord inférieur du muscle oblique inférieur de la tête.

La partie atloïde (ou atlantale) de l'artère vertébrale émerge du foramen transversaire de l'atlas, chemine dans le sillon de l'artère vertébrale, à la face supérieure de l'arc postérieur de l'atlas, contourne par l'arrière l'articulation atlanto-occipitale, traverse la membrane atlanto-occipitale postérieure et la duremère, au-dessus du nerf petit occipital. La veine vertébrale forme, avec la veine occipitale (unie au sinus sigmoïde par la veine émissaire mastoïdienne) et la veine cervicale profonde (*v. vertébrale postérieure*), le plexus veineux suboccipital.

Le tronc sympathique cervical

Le tronc [ou chaîne] sympathique latéro-vertébral longe le flanc antéro-latéral de la colonne vertébrale ; il appartient au système nerveux dit « autonome » (SNA) [ou « végétatif » SNV].

Le tronc sympathique cervical est la portion du tronc sympathique comprise entre la base du crâne et l'ouverture crâniale du thorax. Il est tendu presque verticalement dans un dédoublement aponévrotique d'origine discutée qui l'attache en haut à l'axe vasculaire et en bas au plan prévertébral. Il présente habituellement trois renflements ganglionnaires : les ganglions cervicaux crânial [ou supérieur], moyen (inconstant) et cervico-thoracique [ou stellaire] unis par des filets intermédiaires : les rameaux interganglionnaires.

Organogenèse

Le tronc sympathique provient de la migration des cellules du bord ventral de la crête ganglionnaire : il s'agit d'un dérivé ectodermique qui se met en place lors de la 5e semaine de vie embryonnaire (stades 14-15). La métamérisation initiale (un ganglion sympathique par nerf spinal) ne se retrouve pas au niveau cervical. En effet, cette région subit de profondes modifications lors du développement embryonnaire. Ainsi la déflexion du cou s'accompagne d'une « apparente descente » du cœur dans le thorax. Cela explique l'origine cervicale des nerfs cardiaques, mais aussi du nerf phrénique (le septum transversum de His se trouve en regard des 3e, 4e et 5e somites, niveaux d'origine de son innervation). Lors de ces modifications, les vaisseaux artériels issus du cœur, qui traversent les formations primitives du tronc sympathique cervical, vont, en se mobilisant, entraîner la formation de l'anse subclavière *(a. de Vieussens)*, d'un ganglion vertébral (intermédiaire) en avant de l'artère vertébrale ou encore d'une anse *(a. de Drobnick)* autour de l'artère thyroïdienne inférieure. Aux confins du thorax, le ganglion cervico-thoracique est constitué par la fusion du ganglion cervical inférieur et du premier ganglion thoracique (trois fois sur quatre).

Anatomie morphologique
(figs. 24-2, 30-1 et 30-2)

Le **ganglion cervical supérieur**, le plus volumineux des trois, est effilé de haut en bas, fusiforme ou ovoïde, parfois segmenté par quelques étranglements. Légèrement oblique en bas et latéralement, il mesure 4 cm de long et 1 cm de large. Il correspondrait à la fusion des quatre premiers ganglions sympathiques. Situé dans l'espace rétro-stylien, en arrière de l'artère carotide interne, en avant des processus transverses des 2e et 3e vertèbres cervicales et du muscle long de la tête, il reste en haut à distance de la base du crâne, à 2 cm

environ. Le rameau interganglionnaire qui lui fait suite est grêle, grisâtre, long d'environ 3 cm. Il l'unit au **ganglion cervical moyen**. Ce dernier existe une fois sur deux. De forme variable, arrondi, étalé, en fuseau, il est petit : moins de 1 cm de long. Il est situé en avant du tubercule carotidien de la 6e vertèbre cervicale *(tubercule de Chassaignac)*. Il peut se rapprocher, ou même s'intégrer au ganglion sus- ou sous-jacent. Le rameau interganglionnaire qui l'unit aux ganglions cervical inférieur ou cervico-thoracique est complexe. Il peut d'abord se dédoubler autour de l'artère thyroïdienne inférieure *(anse de Drobnick)* mais habituellement, il se divise en deux contingents : l'un, postérieur, gagne directement le ganglion cervico-thoracique, l'autre, antérieur, est grêle ; il peut atteindre le pôle supérieur du ganglion cervico-thoracique ou former l'anse subclavière *(a. de Vieussens)* en passant en avant, puis au-dessous de l'artère subclavière. A droite, l'anse est généralement constituée de 2 à 5 filets contigus ; à gauche, elle est souvent unique et rubannée.

Selon la longueur, on reconnaît trois types d'anses subclavières :
– courte, qui unit les pôles inférieur et supérieur du ganglion cervico-thoracique,
– moyenne, qui unit les ganglions cervical moyen et cervico-thoracique,
– longue, qui unit le ganglion cervico-thoracique au ganglion cervical supérieur ou au rameau interganglionnaire.

Le **ganglion cervical inférieur** est constant, mais de forme variable ; semi-lunaire irrégulier, rarement étoilé, il est aplati transversalement, dirigé obliquement en bas, latéralement et en arrière. Il mesure environ 18 mm de haut et 8 mm de large. Lorsque le ganglion cervical inférieur est fusionné au premier ganglion thoracique, il forme le **ganglion cervico-thoracique** (trois fois sur quatre). Il peut alors, soit constituer une masse unique, à sommet inférieur, plongeant dans la fossette sus- et rétro-pleurale *(f. de Sébileau)*, soit former deux masses, une inférieure volumineuse, et une autre supérieure, le ganglion vertébral qui se moule en avant de l'artère vertébrale. Ces deux masses sont unies alors par de nombreux filets nerveux. Enfin, des rameaux interganglionnaires les unissent au 2e ganglion thoracique.

Vascularisation

Le ganglion cervical supérieur reçoit des rameaux de l'artère pharyngienne ascendante, de l'artère thyroïdienne supérieure et parfois de l'artère cervicale ascendante. Sa vascularisation lymphatique, très riche, se draine dans les nœuds lymphatiques jugulo-digastriques les plus crâniaux. Le ganglion cervical moyen est vascularisé par des rameaux de l'artère thyroïdienne inférieure ou de l'artère cervicale ascendante. Le ganglion cervico-thoracique reçoit des rameaux de l'artère thyroïdienne inférieure, du tronc costo-cervical et de l'artère vertébrale. Sa vascularisation lymphatique gagne les nœuds du premier espace intercostal.

Anatomie topographique (figs. 23-2 et 30-2)

Le tronc sympathique cervical est appliqué contre les muscles pré-vertébraux (muscles longs de la tête et du cou), enveloppé dans une gaine fibreuse considérée comme un dédoublement soit de la lame pré-vertébrale du fascia cervical, soit de la gaine vasculaire de l'axe jugulo-carotidien. De haut en bas on trouve ainsi le tronc sympathique cervical à la partie postérieure :
– de l'espace rétro-stylien (ganglion cervical supérieur) (fig. 24-2),
– de la région du trigone carotidien,
– de la région de l'artère carotide commune (ganglion cervical moyen), avec le repère classique du tubercule carotidien de C6,
– de la base du cou (ganglion cervico-thoracique) dans le puits scalèno-pleuro-vertébral ou fossette sus- et rétro-pleurale *(f. de Sebileau)*.

Distribution

Le tronc sympathique cervical donne essentiellement des branches efférentes. Les seules afférences sont représentées d'une part, par les rameaux communicants blancs de C8 et T1 (éventuellement T2), d'autre part, par les fibres afférentes ascendantes qui empruntent successivement les rameaux communicants blancs sous-jacents à T1, puis les rameaux interganglionnaires qui gagnent le ganglion cervico-thoracique. Il arrive en outre que des fibres afférentes blanches soient comprises dans les rameaux communicants gris avec les nerfs du plexus cervical ou brachial.

Collatérales du ganglion cervical supérieur

Elles apportent des fibres sympathiques aux différents ganglions autonomes de la tête, ainsi qu'aux principaux plexus nerveux du cou et même du thorax. On décrit successivement des rameaux anastomotiques, vasculaires et viscéraux.

Rameaux anastomotiques (fig. 33-2)

– Les rameaux communicants gris directs pour les trois premiers nerfs cervicaux.
– Le nerf carotidien interne, naît du pôle supérieur du ganglion cervical supérieur et longe la face postérieure de l'artère carotide interne qu'il accompagne dans le canal carotidien.

Il donne alors des filets pour le nerf carotico-tympanique et pour le nerf du canal ptérygoïdien *(n. vidien)*. Il forme le plexus carotidien interne en se résolvant en de multiples branches autour de l'artère dans le sinus caverneux. Là, il donne des rameaux anastomotiques pour les nerfs crâniens moteurs de l'œil (III, IV, VI) et trijumeau (V), dont une branche pour le ganglion trigéminal *(gg. de Gasser)*. Il fournit la racine sympathique du ganglion ciliaire, un rameau pour le ganglion ptérygo-palatin *(gg. sphéno-palatin de Meckel)*, des rameaux pour les branches terminales et collatérales de l'artère carotide interne, enfin des rameaux hypophysaires et méningés.
– Le nerf jugulaire *(rameau jugulaire d'Arnold)* naît au pôle supérieur du ganglion cervical supérieur, monte latéralement au nerf carotidien interne, atteint le foramen jugulaire, rejoint les ganglions supérieur et inférieur du nerf vague *(gg. jugulaire et plexiforme)* et inférieur du nerf glosso-pharyngien *(gg. d'Andersch)*.

Rameaux vasculaires descendants

Trois à quatre filets descendent le long de l'artère carotide interne vers la bifurcation carotidienne pour donner :
– le plexus intercarotidien (recevant également des afférences parasympathiques) qui innerve les vaisseaux et le glomus carotidiens. Il reçoit de ce dernier et du sinus carotidien des renseignements sur la pression artérielle ;
– le plexus carotidien externe, dont les branches suivent les collatérales de l'artère carotide externe.

Des filets cheminant le long de l'artère linguale qui fournissent des fibres sympathiques aux ganglions submandibulaire et sublingual.

Rameaux viscéraux

Destinés au pharynx, ils forment, avec le nerf glosso-pharyngien et le nerf vague, les plexus pharyngés supérieur et inférieur. Destinés au larynx, ils rejoignent le nerf laryngé supérieur. Certains, enfin, rejoignent la glande thyroïde.

Le nerf cardiaque supérieur

Il passe en arrière de l'artère carotide interne et aboutit au plexus cardiaque.

Collatérales du ganglion cervical moyen

Elles varient avec l'importance de ce ganglion.

Rameaux anastomotiques

– rameaux communicants gris pour les 4e et 5e nerfs cervicaux,
– rameaux plus inconstants pour le nerf phrénique et le nerf laryngé récurrent.

Rameaux vasculaires

Destinés à l'artère carotide commune et à l'artère thyroïdienne inférieure.

Rameaux viscéraux

– rameaux thyroïdiens,
– nerf cardiaque moyen qui est souvent le plus volumineux des nerfs cardiaques.

Collatérales du ganglion cervico-thoracique

Rameaux anastomotiques (figs. 30-1 et 33-3)

– rameaux communicants gris superficiels des nerfs C6, C7, C8 et T1,
– rameaux communicants blancs de C8 et T1 qui unissent le tronc sympathique cervical à la substance intermédiaire latérale de la moelle (à ce niveau, il s'agit du centre cilio-moteur *(de Budge)*,
– anse subclavière *(a. de Vieussens)*,
–anastomose avec le nerf phrénique formant l'anse nerveuse la plus latérale devant l'artère subclavière,
– nerf vertébral *(nerf de François Franck)* qui se détache de la partie supérieure du ganglion et accompagne l'artère vertébrale dans sa partie transversaire. Il réalise un véritable plexus périartériel : le plexus vertébral qui se poursuit sur l'artère basilaire. Il est à l'origine des rameaux communicants profonds pour C5, C6, C7 (parfois C4). Certains auteurs y voient même transiter des fibres blanches afférentes, justifiant ainsi l'appellation de nerf accélérateur cardiaque qu'on lui donne parfois.

Rameaux vasculaires

– pour l'artère subclavière,
– pour l'artère vertébrale (en plus du nerf vertébral),
–pour le tronc thyro-cervical (on trouve parfois de petits ganglions sur le trajet de l'artère cervicale ascendante).

Rameaux viscéraux

– pour la coupole pleurale, les muscles prévertébraux.
– le nerf cardiaque inférieur, d'origine et de calibre variables.

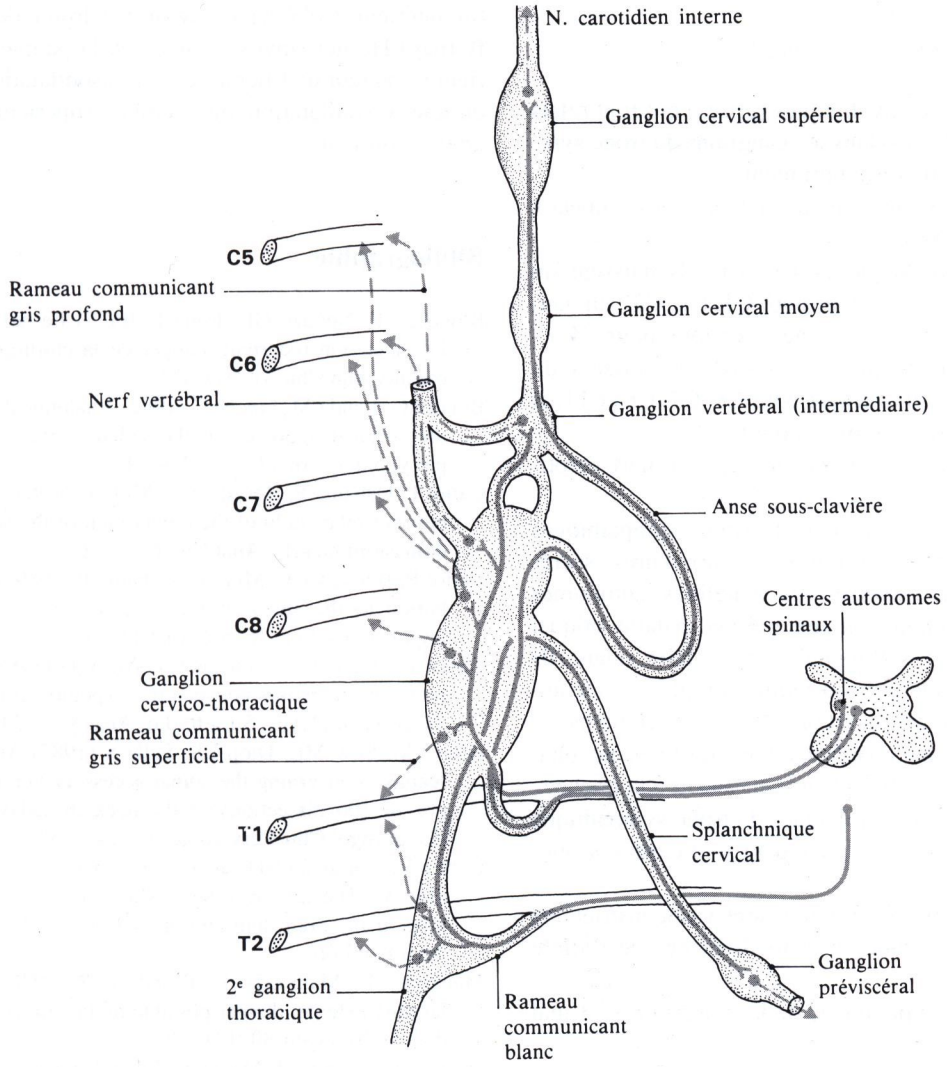

Fig. 33-3. Systématisation du tronc sympathique cervical. In : Tome IV Neuro-anatomie. J Bossy. Springer Verlag, 1990, p. 93

Systématisation du tronc sympathique cervical (fig. 33-3)

Les centres

Ils sont situés dans la partie haute de la substance intermédiaire latérale de la moelle, au niveau de la corne latérale de la substance grise. Plus précisément, cette colonne culmine au niveau de C8 avec le centre cilio-spinal *(de Budge)*, les centres cardio-accélérateur et vasomoteur.

Les voies afférentes du tronc sympathique cervical

Il s'agit de fibres myélinisées qui empruntent les rameaux communicants blancs de C8, T1 et parfois T2. Les fibres afférentes des rameaux communicants blancs sous-jacents ont un trajet ascendant dans les rameaux interganglionnaires. Classiquement il n'existe pas de rameau communicant blanc au-dessus du 8e nerf cervical.

Les voies efférentes du tronc sympathique cervical

Il s'agit de fibres amyéliniques (grises) qui font relais avec les précédentes dans les ganglions du tronc sympathique cervical puis empruntent :

– pour le continent somato-moteur : les rameaux communicants gris,

• à destinée du plexus cervical, ils naissent du ganglion cervical supérieur pour C1, C2, C3 ; du ganglion cervical moyen ou du nerf vertébral pour C4.

• à destinée du plexus brachial, ils naissent du ganglion cervico-thoracique pour C6, C7, C8 et T1, et du ganglion cervical moyen pour C5.

– pour le contingent viscéro-moteur : le nerf carotidien interne.

Ce dernier est constitué de fibres sympathiques vaso-motrices, viscéro-motrices, musculaires, sécrétoires qui vont traverser les ganglions autonomes céphaliques (ganglion ciliaire, ptérygo-palatin, otique, submandibulaire, sublingual) sans y faire relais. Ils suivent des trajets plus ou moins complexes, accompagnant notamment un ou plusieurs nerfs crâniens.

• Les rameaux viscéraux sont destinés au pharynx, au larynx, à l'œsophage cervical et à la trachée.

• Les trois nerfs cardiaques du tronc sympathique (nerfs splanchniques thoraciques) sont cardio-accélérateurs.

• Les rameaux vasculaires sont vasoconstricteurs pour le plexus carotidien et les branches de l'artère subclavière.

Les voies sympathiques de la sensibilité sont mal connues.

Conclusion

Au sein du tronc sympathique cervical, le ganglion cervico-thoracique joue un rôle capital. Il est le seul ganglion cervical à avoir des relations directes avec la moelle par les rameaux communicants blancs. C'est le passage obligé de toutes les fibres destinées au système sympathique sus-jacent, cervical et céphalique, et même en partie sous-jacent, médiastinal. Il est aussi le centre sympathique du membre supérieur (par le plexus brachial). Son anesthésie ou sa lésion au cours d'un curage ganglionnaire cervical par exemple, provoque une paralysie des fibres somatiques cervicales et des fibres viscérales de la tête, du cou et du médiastin antérieur. Cela détermine un syndrome de Claude Bernard-Horner (myosis, ptosis de la paupière supérieure, rougeur de l'hémiface par vasodilatation) ainsi qu'une vasodilatation du membre supérieur et des artères coronaires.

Bibliographie

Blondeau P, Neouze GL, René L (1977) Le nerf laryngé inférieur non récurrent, danger de la chirurgie thyroïdienne. Ann Chir 31: 917-923

Boudin G, Laude M, Frèche C (1982) Anatomical bases for the surgical approach of the vidian nerve (n. canalis pterygoidei). Anat Clin 3: 239-242

Caliot P, Cabanie P, Bousquet V, Midy D (1989) A contribution to the study of the innervation of the sternocleidomastoid muscle. Anat Clin 6: 21-28

Caliot P, Bousquet V, Midy D, Cabanie P (1989) A contribution to the study of the accessory nerve: surgical implications. Surg Radiol Anat 11: 11-15

Caliot P, Dumont D, Bousquet V, Midy D (1986) A note on the anastomoses between the hypoglossal nerve and the cervical plexus. Surg Radiol Anat 8: 75-79

Diop EM, Sow ML, Diop LS, Sylla S (1987) Anatomical features concerning the spinal accessory nerve. A propos of 106 dissections of the neck in cadavers. Ann Otolaryngol Chir Cervicofac 104: 227-232

Lufkin R, Flannigan BD, Bentson JR, Wilson GH, Rauschning W, Hanafee W (1986) Magnetic resonance imaging of the brainstem and cranial nerves. Surg Radiol Anat 8: 49-66

Menasche P, Mamoudy P, Blondeau P (1976) Le nerf laryngé externe, danger possible de la chirurgie thyroïdienne. Ann Chir 30: 121-129

Mercier P, Cronier P, Mayer B, Pillet J, Fischer G (1982) Microanatomical study of the arterial blood supply of the facial nerve in the ponto-cerebellar angle. Anat Clin 3: 263-270

Nguyen M, Junien-Lavillauroy C, Faure C (1989) Anatomical intra-laryngeal anterior branch study of the recurrent (inferior) laryngeal nerve. Surg Radiol Anat 11: 123-127

Pfiffer CR, Garcia PJ, Soares JC (1980) Trajet et relations de la branche externe du nerf accessoire au niveau de la première partie de la veine jugulaire. Anat Anz 148: 252-257

Poirot G, Delattre JF, Palot C, Flament JB (1986) The inferior alveolar artery in its bony course. Surg Radiol Anat 8: 237-244

Soo KC, Hamlyn PJ, Pegington J, Westbury G (1986) Anatomy of the accessory nerve and its cervical contributions in the neck. Head Neck Surg 9: 111-115

Chapitre 34

Première partie

Atlas IRM du massif facial

JP Francke, P Halimi et R Sigal
avec la collaboration de B Mauroy, Y Robert, V Gaud

Toutes les images de cet atlas IRM ont été réalisées en pondération T1.

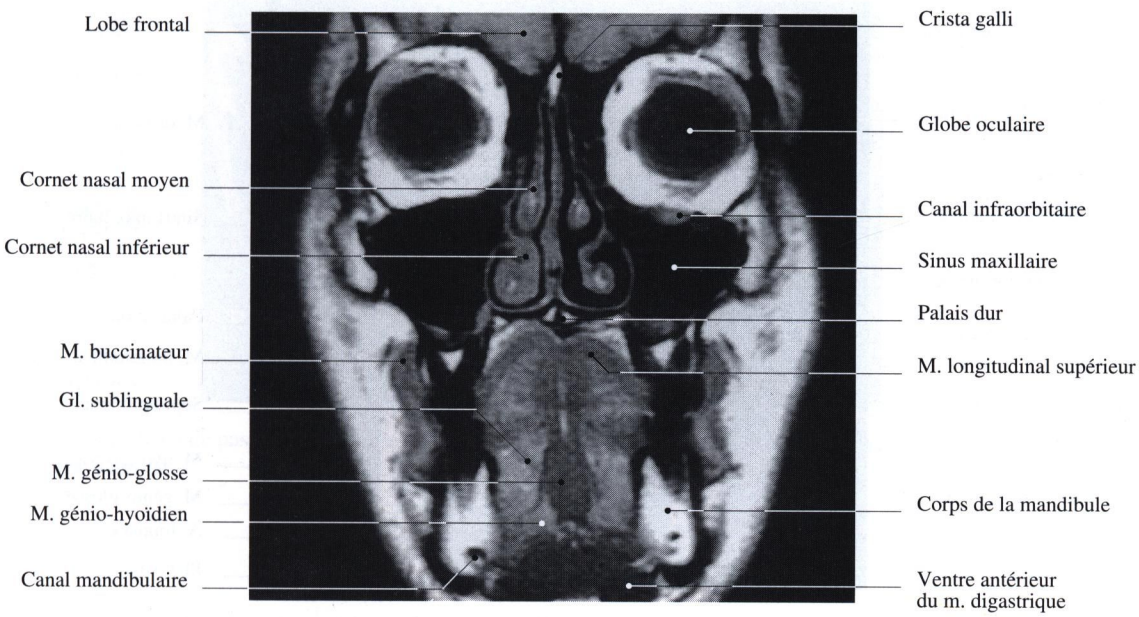

Fig. 34-1. Coupe frontale passant par le bulbe de l'œil, la cavité nasale et la cavité orale

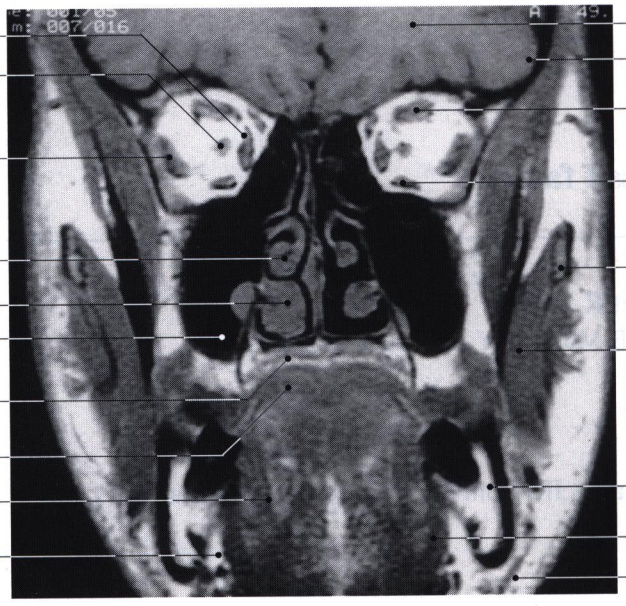

Fig. 34-2. Coupe frontale passant par l'orbite en rétrobulbaire

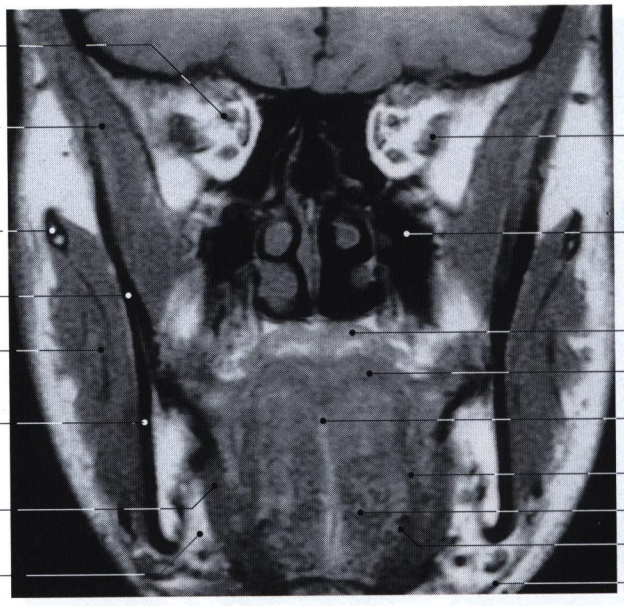

Fig. 34-3. Coupe frontale passant par la partie postérieure de l'orbite et de la cavité nasale, et par le processus coronoïde

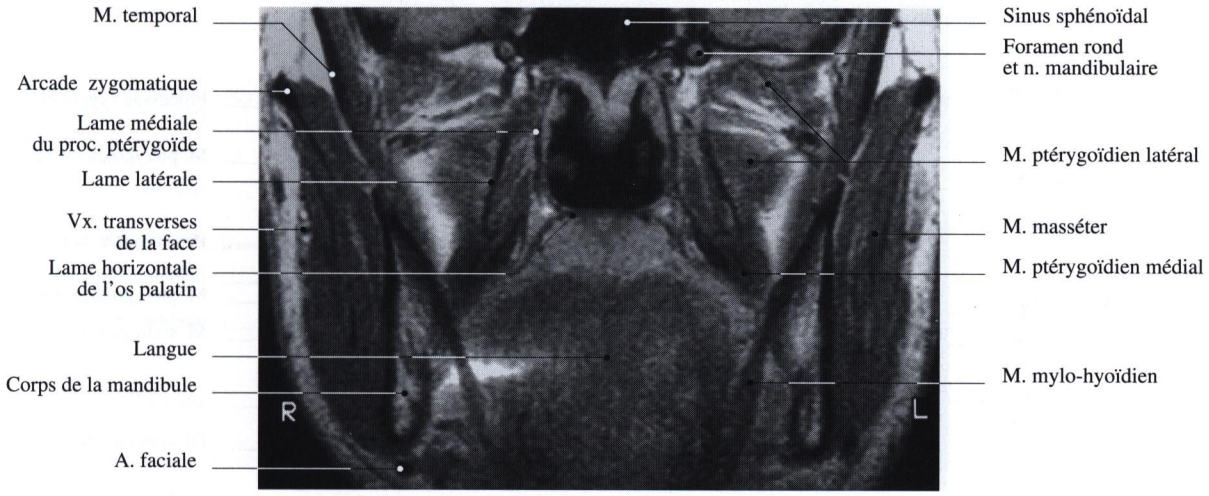

Fig. 34-4. Coupe frontale passant par les choanes, la cavité orale et les fosses ptérygoïdiennes et infratemporales

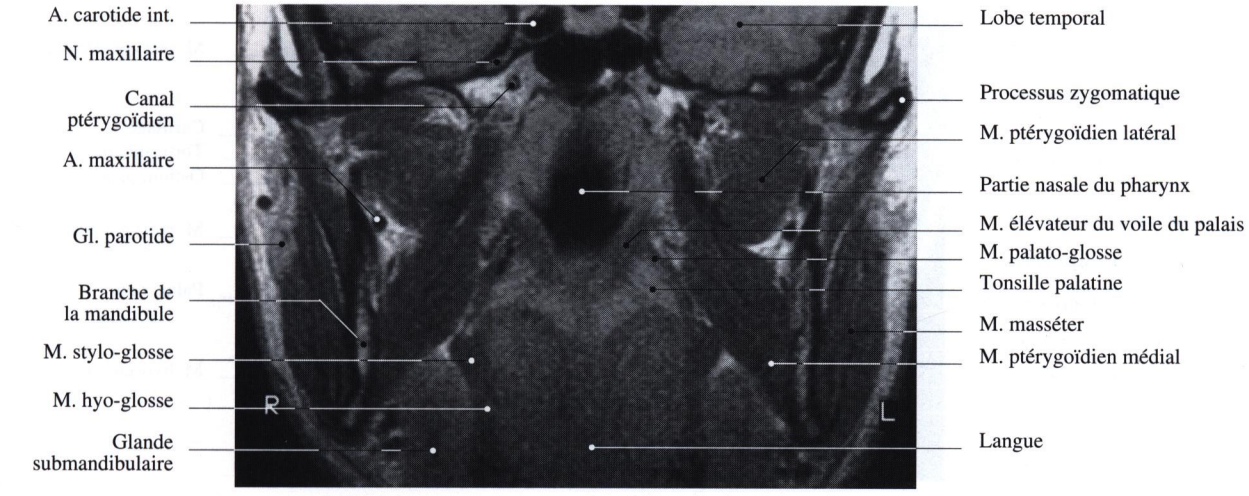

Fig. 34-5. Coupe frontale passant par le voile du palais, les loges submandibulaires et le prolongement massétérin superficiel de la glande parotide

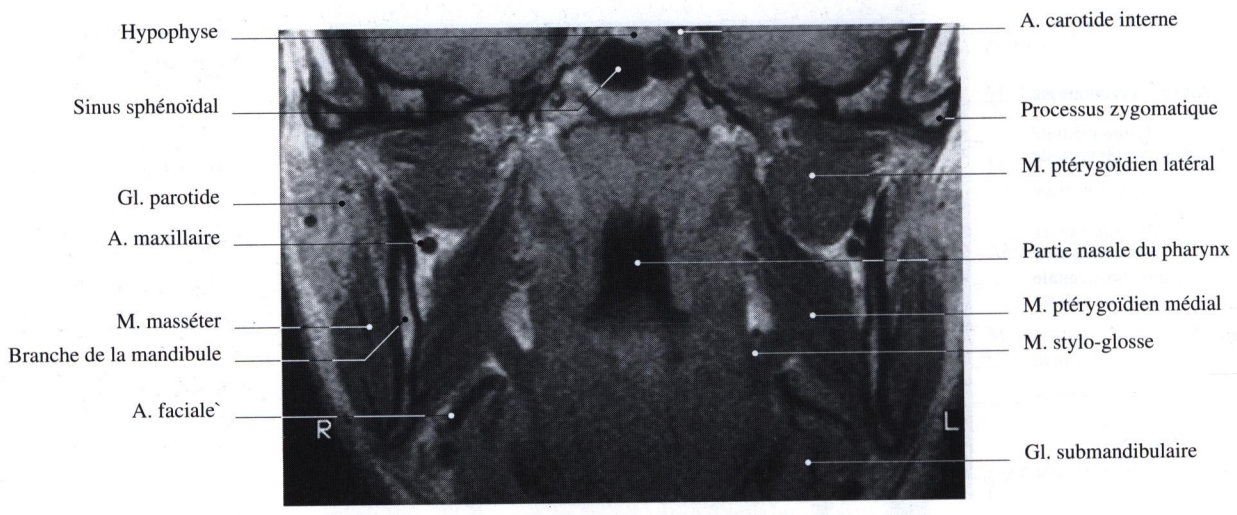

Fig. 34-6. Coupe frontale passant par l'hypophyse, les fosses infratemporales et la partie nasale du pharynx

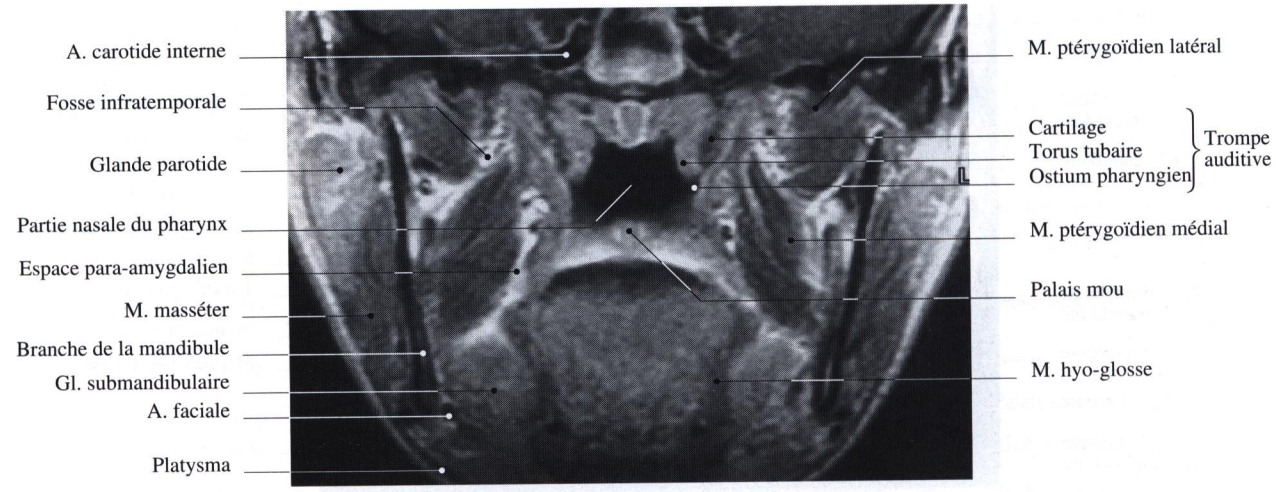

Fig. 34-7. Coupe frontale passant par l'ostium pharyngien de la trompe auditive

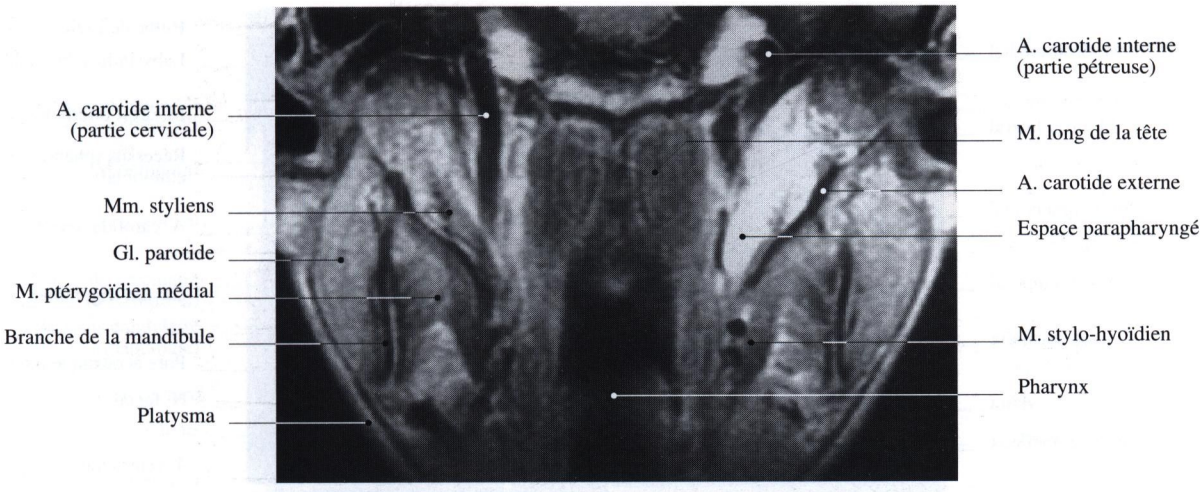

Fig. 34-8. Coupe frontale passant par la face ventrale de la colonne cervicale, intéressant l'artère carotide externe dans sa traversée du rideau stylien

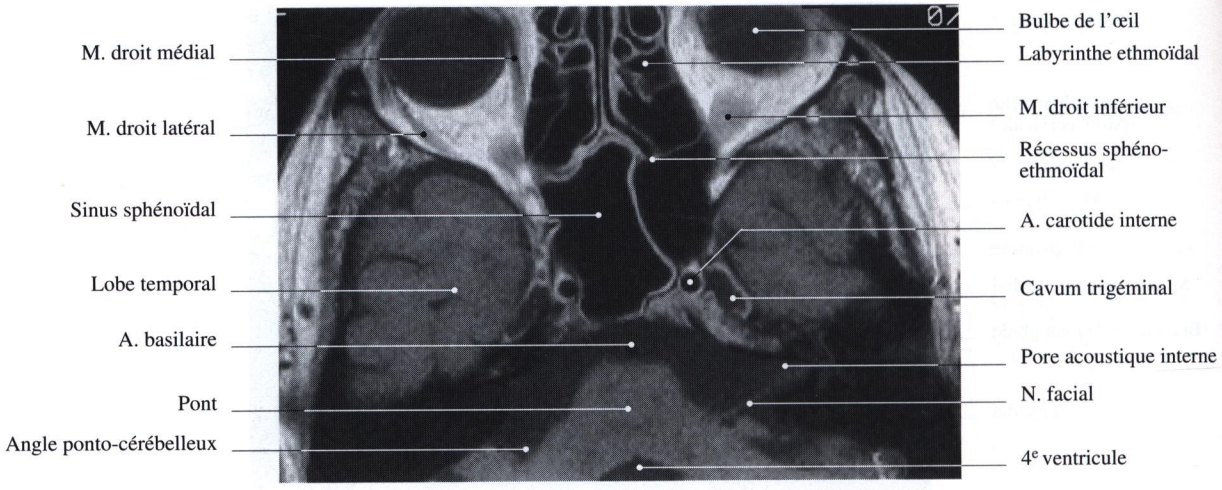

Fig. 34-9. Coupe axiale intéressant l'angle ponto-cérébelleux, le cavum trigéminal, les parties supérieures de la cavité nasale et des orbites

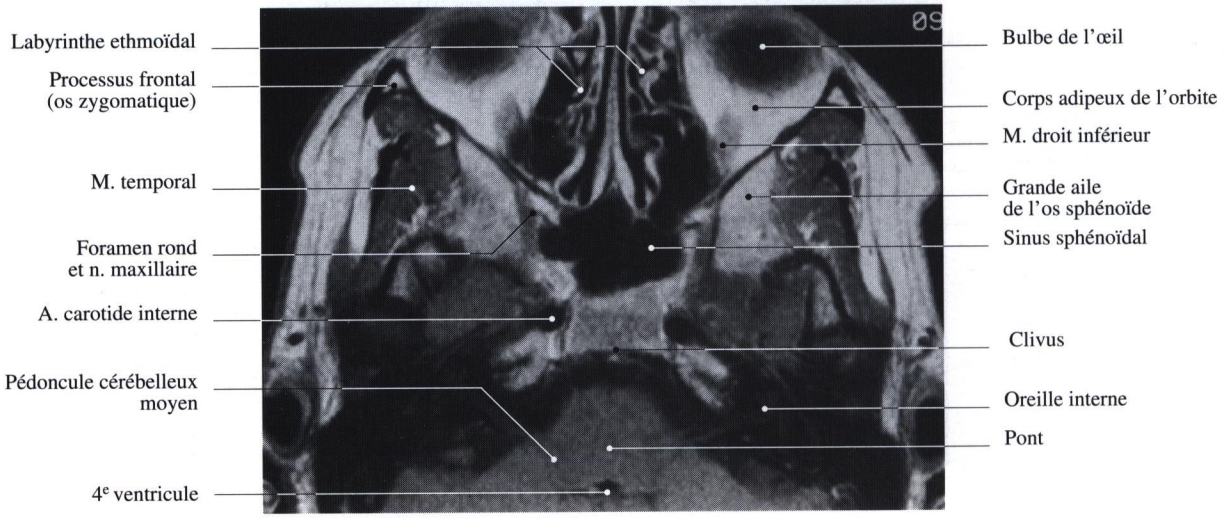

Fig. 34-10. Coupe axiale intéressant la base du crâne et passant par le nerf maxillaire

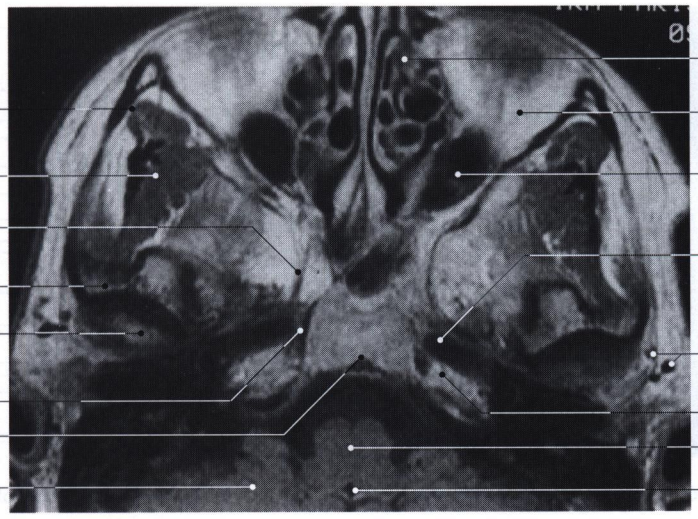

Fig. 34-11. Coupe axiale intéressant la base du crâne et passant par le trou déchiré et le canal ptérygoïdien

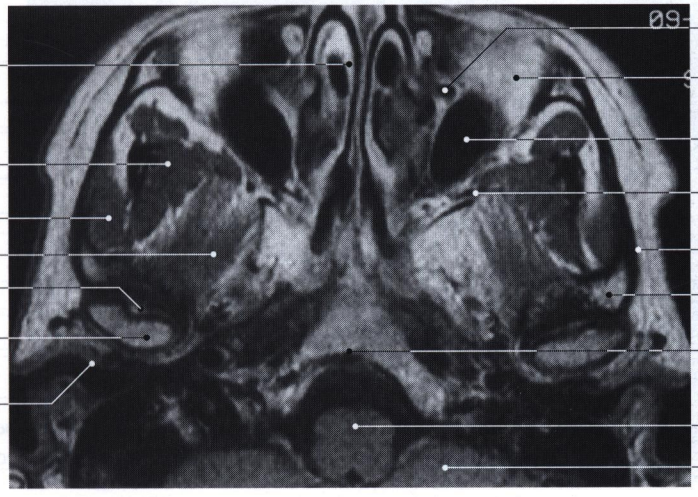

Fig. 34-12. Coupe axiale intéressant le processus condylaire de la mandibule

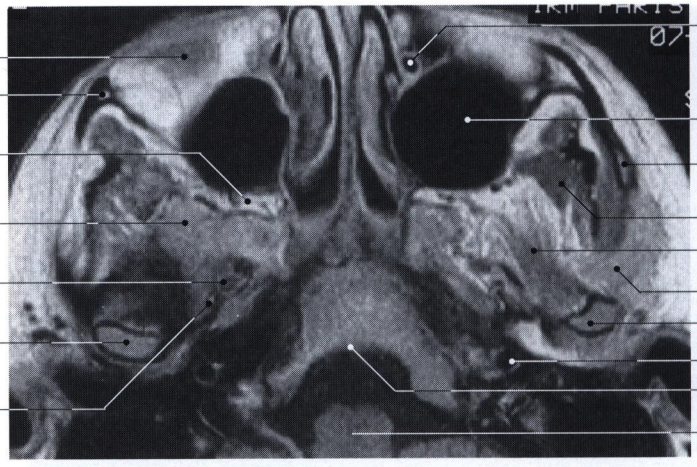

Fig. 34-13. Coupe axiale intéressant le foramen ovale

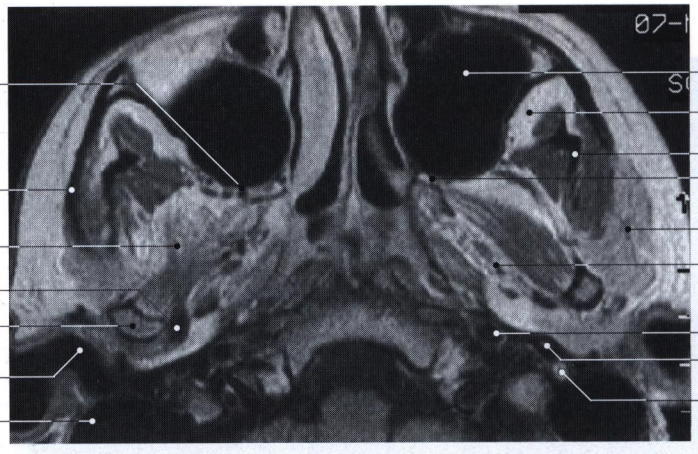

Fig. 34-14. Coupe axiale intéressant la fosse infratemporale et montrant la torsion des fibres du faisceau supérieur du muscle ptérygoïdien latéral droit avec leurs insertions respectives sur le disque articulaire et le processus condylaire

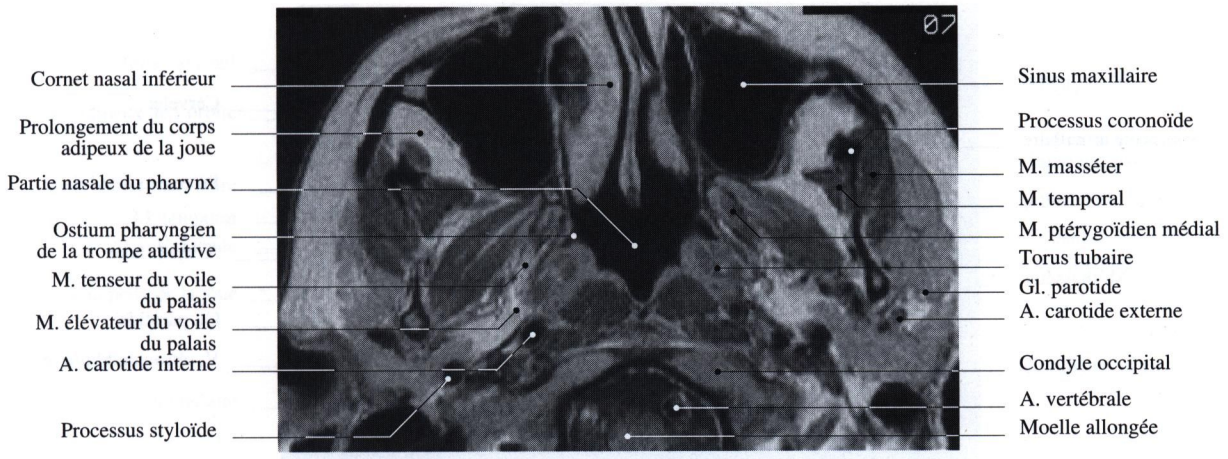

Fig. 34-15. Coupe axiale intéressant l'ostium pharyngien de la trompe auditive

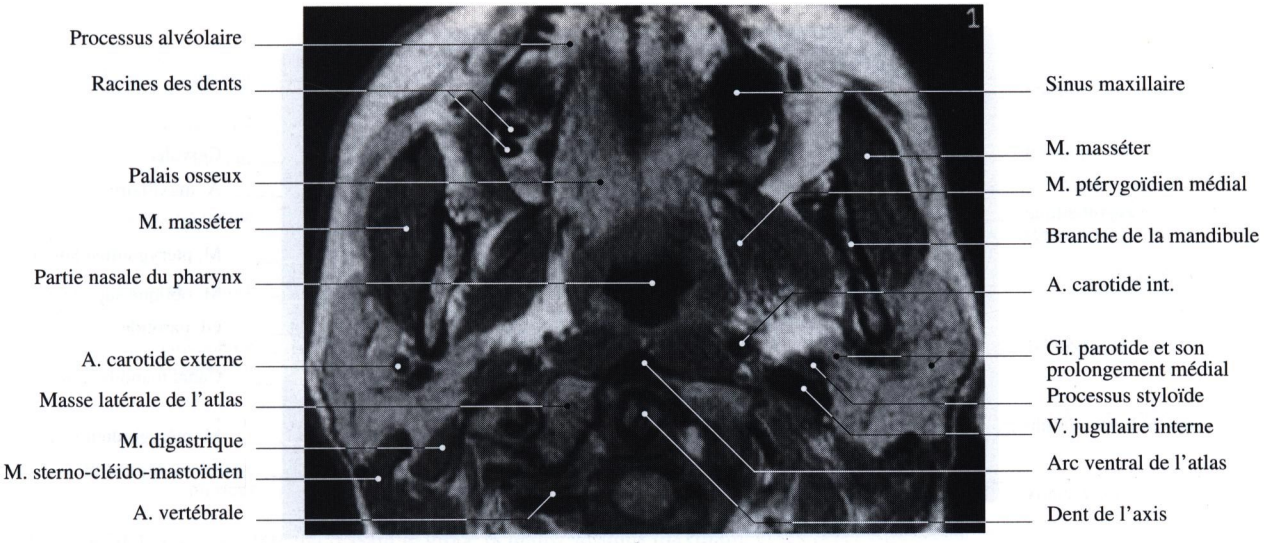

Fig. 34-16. Coupe axiale intéressant le palais osseux et la glande parotide

Fig. 34-17. Coupe sagittale intéressant les muscles masticateurs et les vaisseaux maxillaires

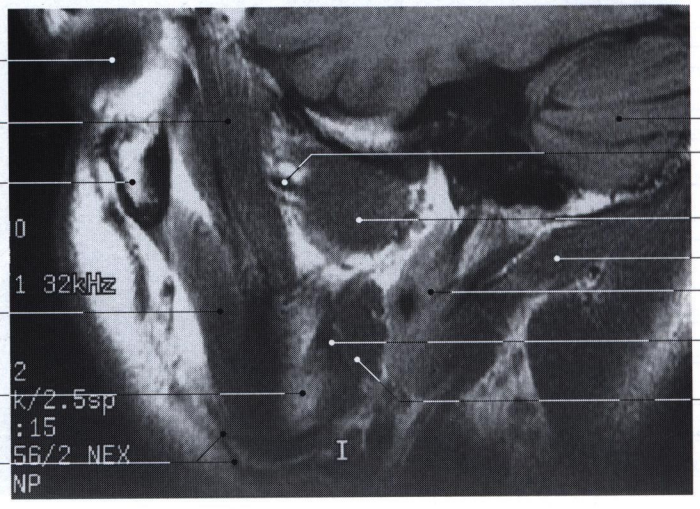

Fig. 34-18. Coupe sagittale intéressant le processus zygomatique du maxillaire, la région infratemporale et la loge parotidienne

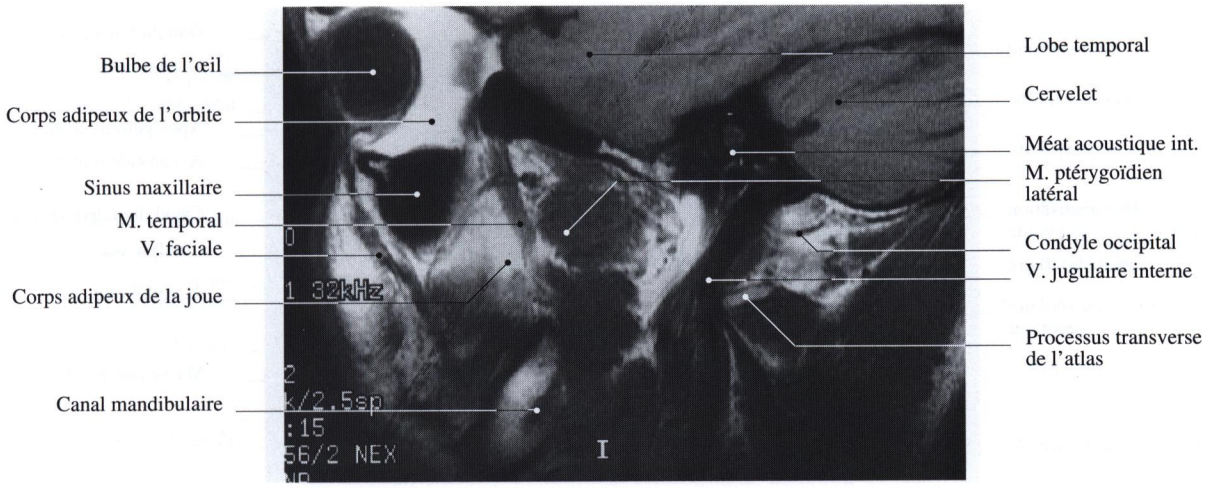

Fig. 34-19. Coupe sagittale intéressant la région infratemporale

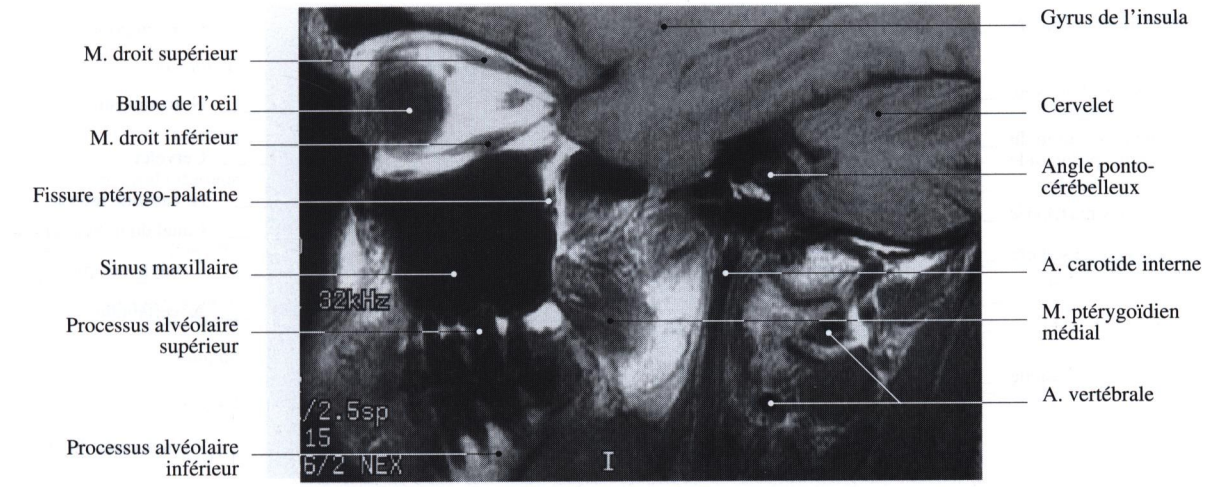

Fig. 34-20. Coupe sagittale intéressant le globe oculaire, le sinus maxillaire et les processus alvéolaires

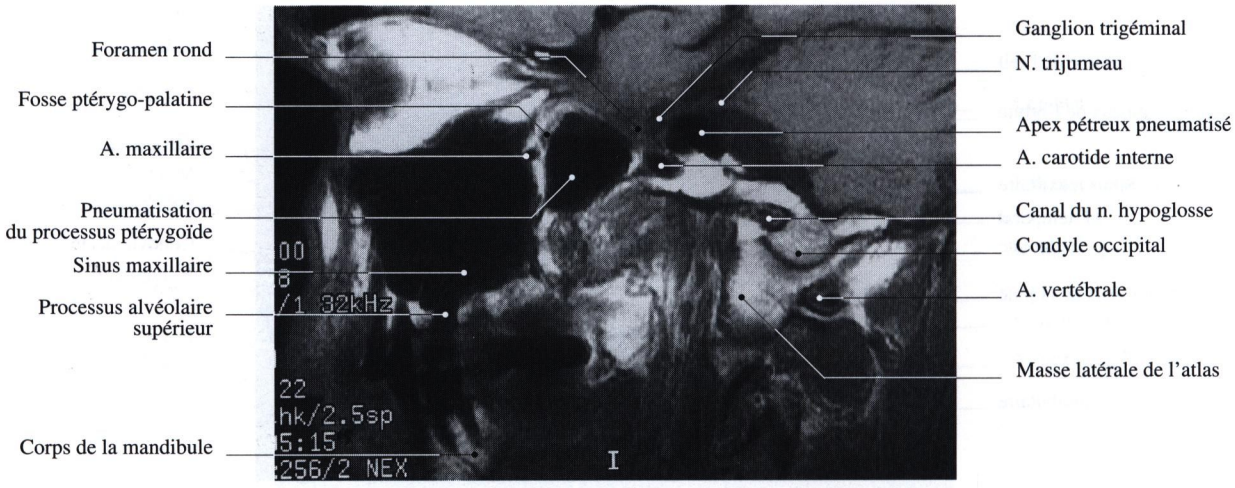

Fig. 34-21. Coupe sagittale intéressant le sinus maxillaire, la base pneumatisée du processus ptérygoïde et le ganglion trigéminal

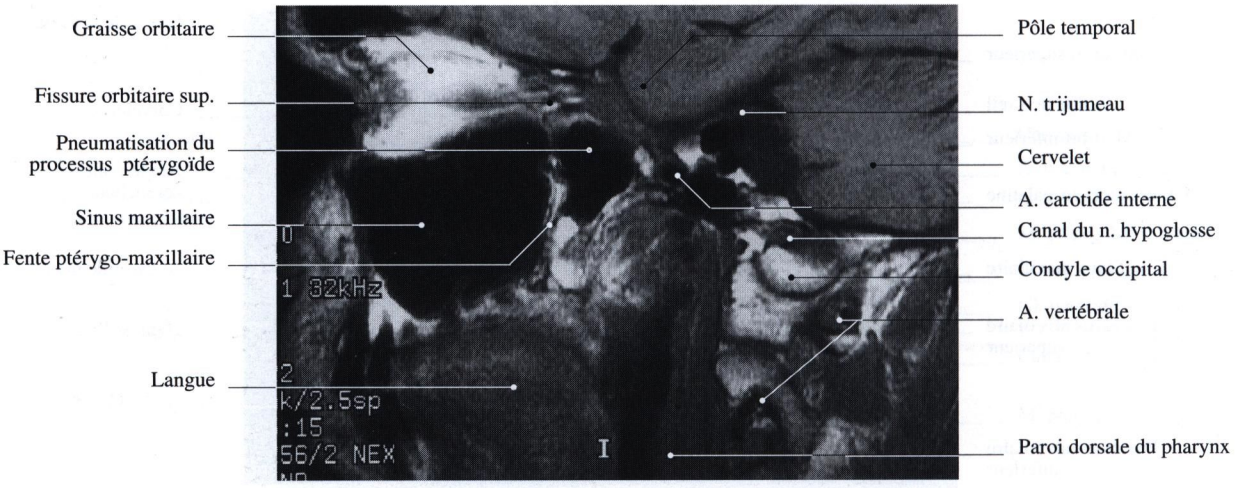

Fig. 34-22. Coupe sagittale intéressant la partie médiale de l'orbite, la fente ptérygo-maxillaire et l'articulation atlanto-occipitale

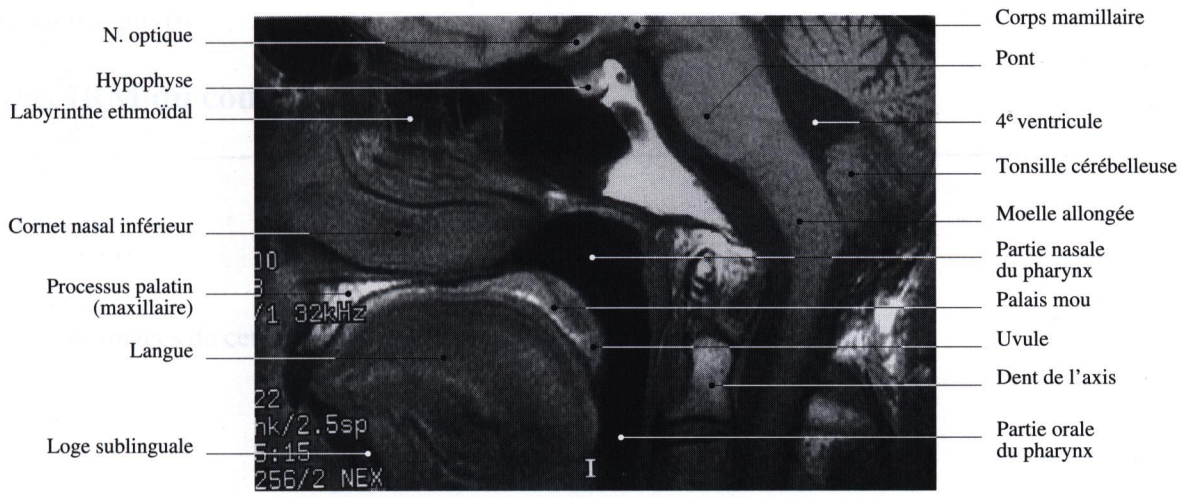

Fig. 34-23. Coupe sagittale intéressant la paroi latérale de la cavité nasale et le tronc cérébral

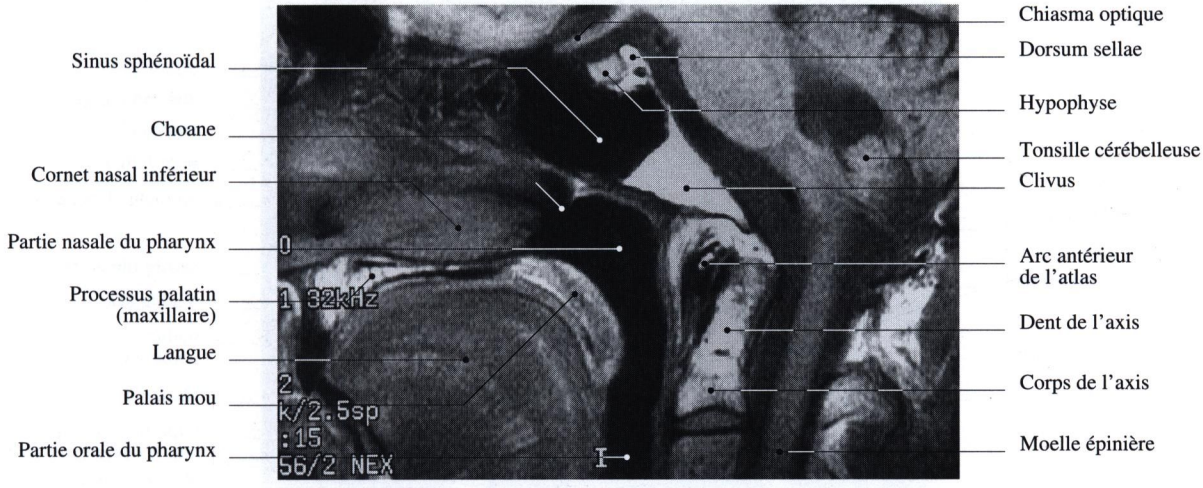

Fig. 34-24. Coupe sagittale passant par la cavité orale, le pharynx, et le tronc cérébral

Deuxième partie

Atlas IRM du cou

JL Dumas

Toutes les images de cet atlas IRM ont été réalisées en pondération T1.

Fig. 34-25. Coupe sagittale médiane

Fig. 34-26 Coupe axiale passant par l'atlas (C1) et l'espace rétro-stylien

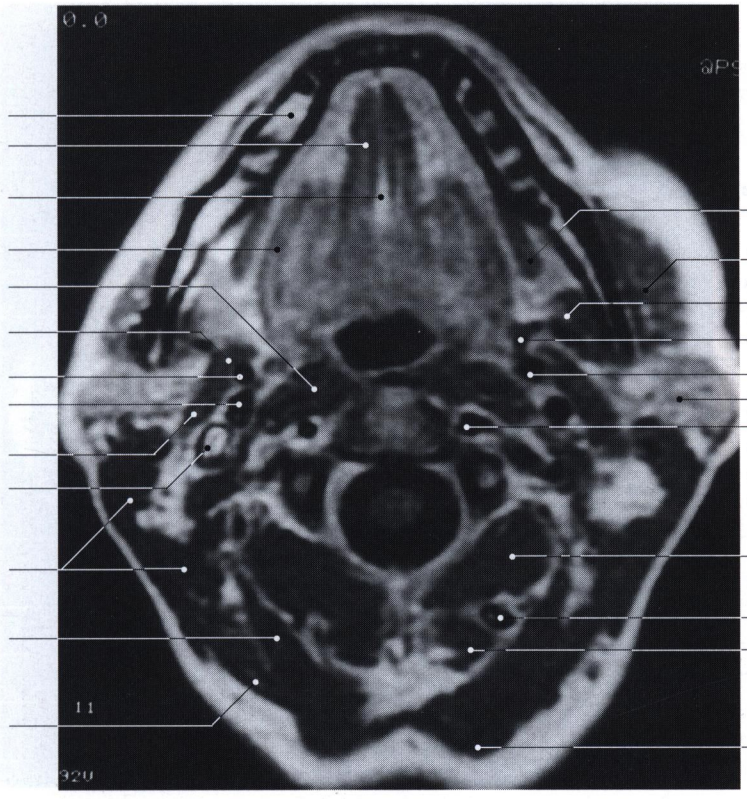

Fig. 34-27. Coupe axiale passant par le corps de l'axis (C2) et la mandibule

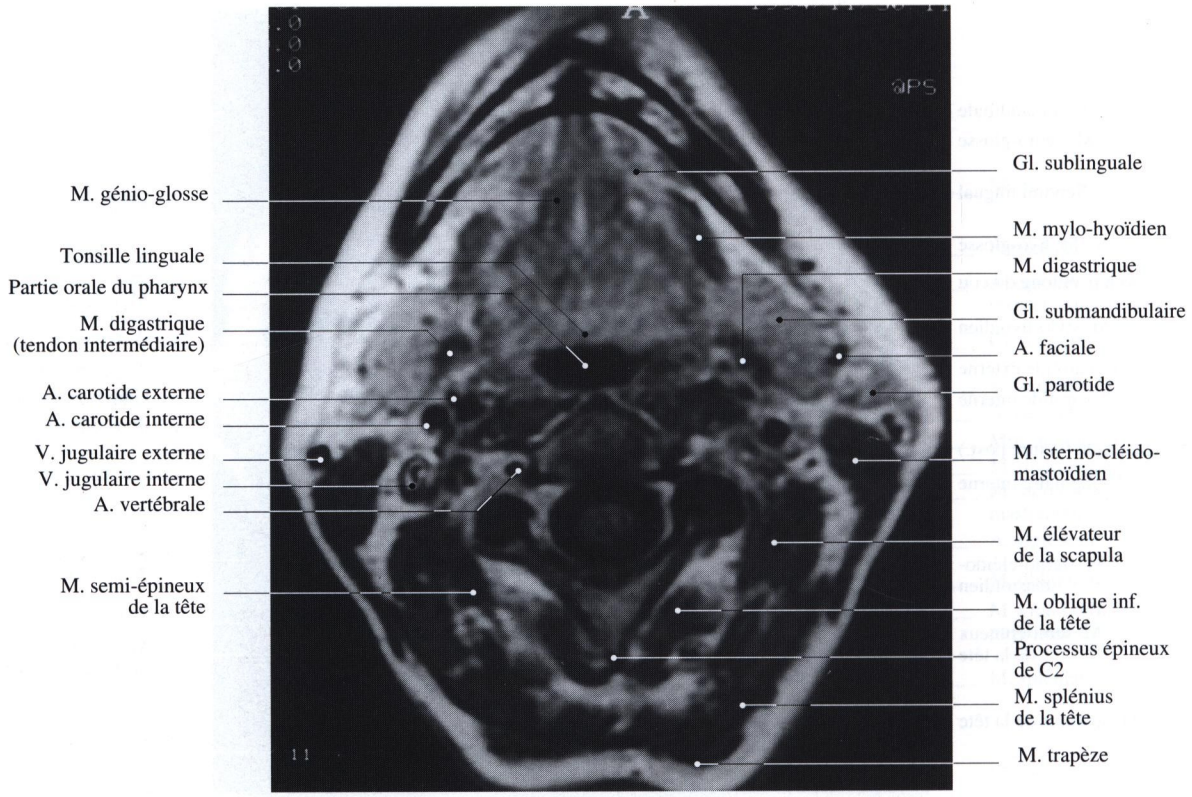

Fig. 34-28. Coupe axiale passant par C3 et le plancher de la cavité orale

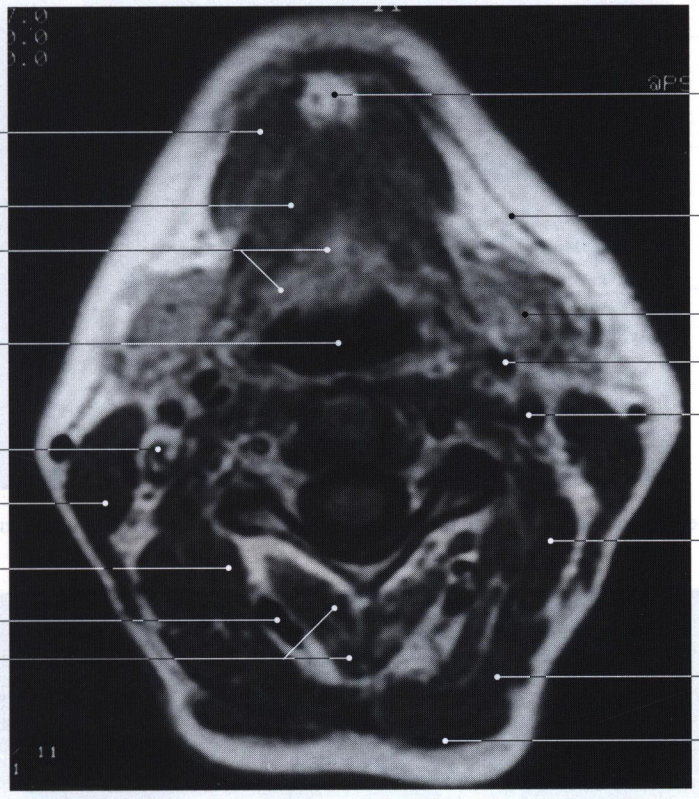

Fig. 34-29. Coupe axiale passant par le disque C3-C4 et l'espace submental

Fig. 34-30. Coupe axiale passant par le corps de C4 et la bifurcation de l'artère carotide commune

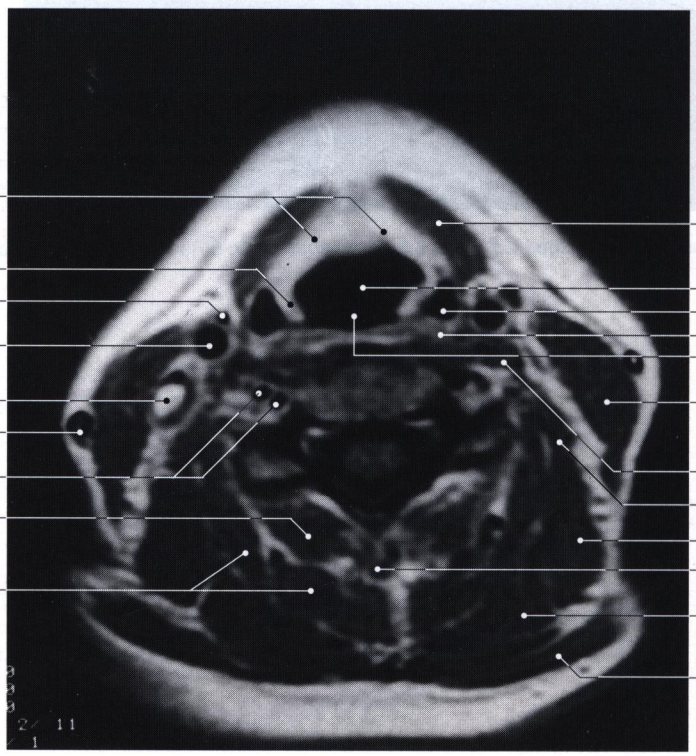

Fig. 34-31. Coupe axiale passant par le corps de C5 et le vestibule du larynx

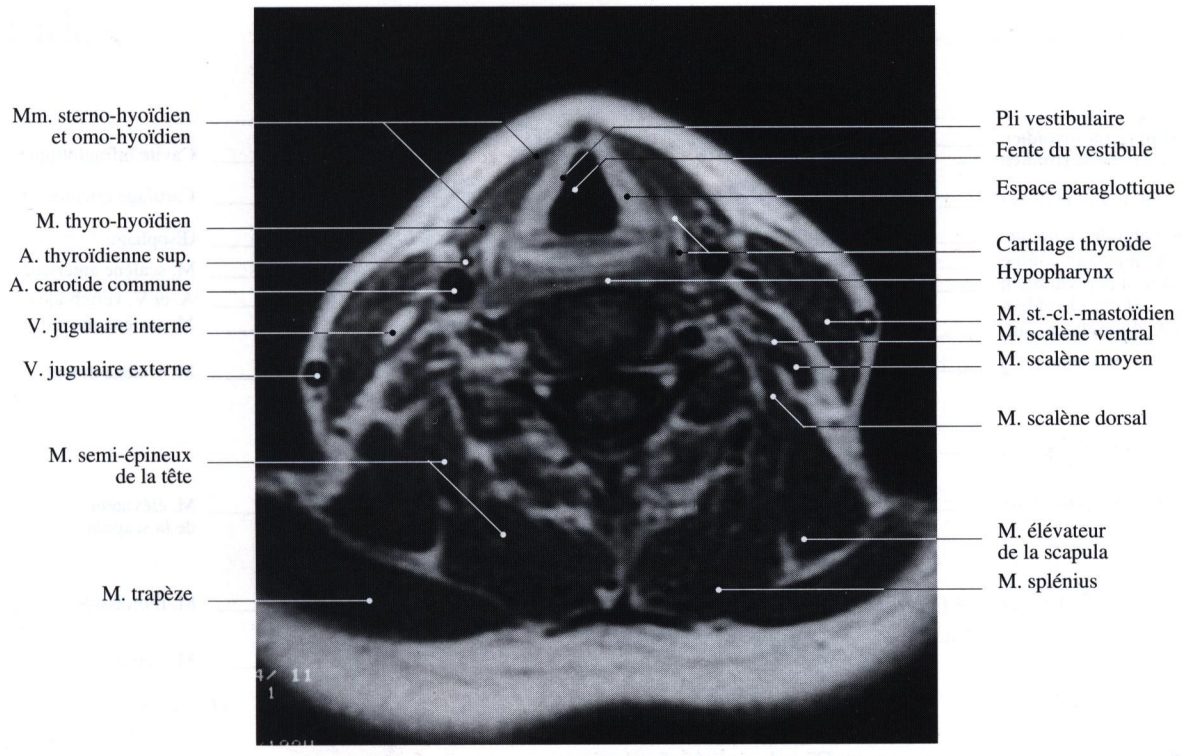

Fig. 34-32. Coupe axiale passant par le disque C5-C6 et la fente du vestibule

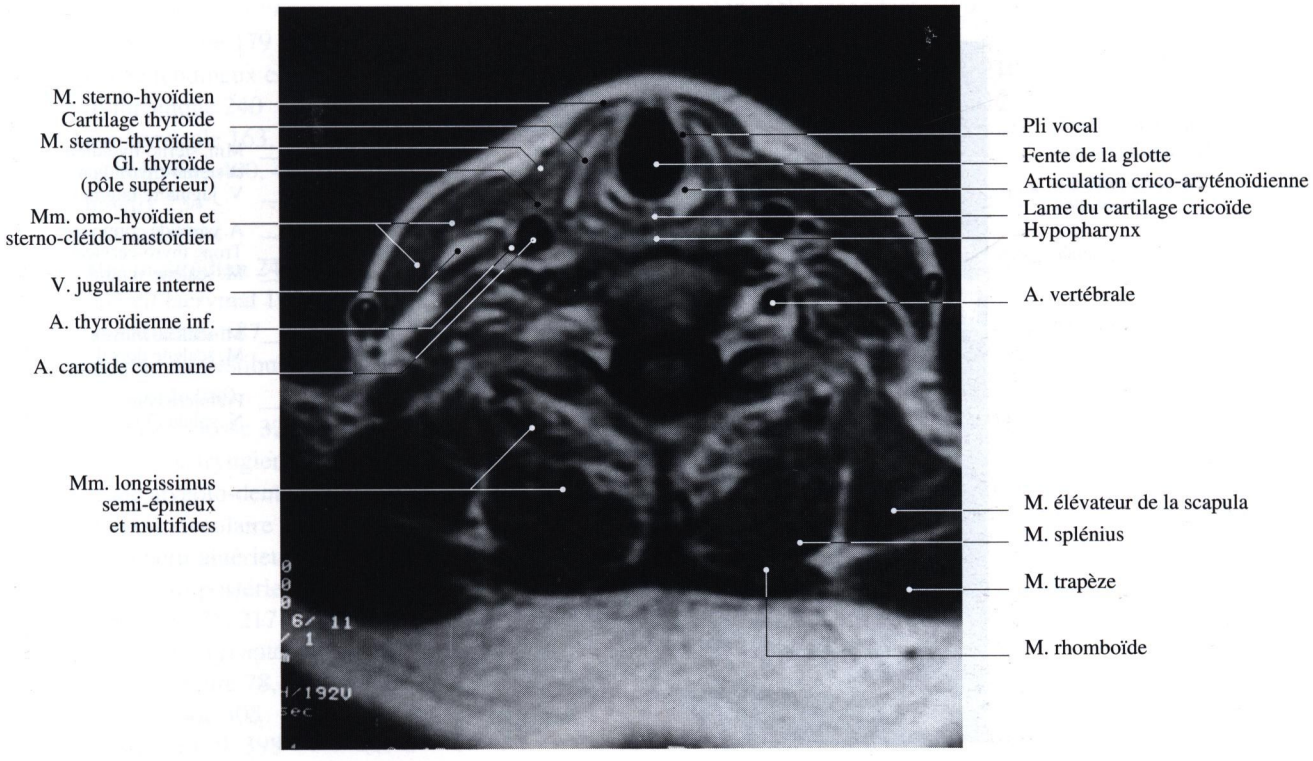

Fig. 34-33. Coupe axiale passant par C6 et la fente de la glotte

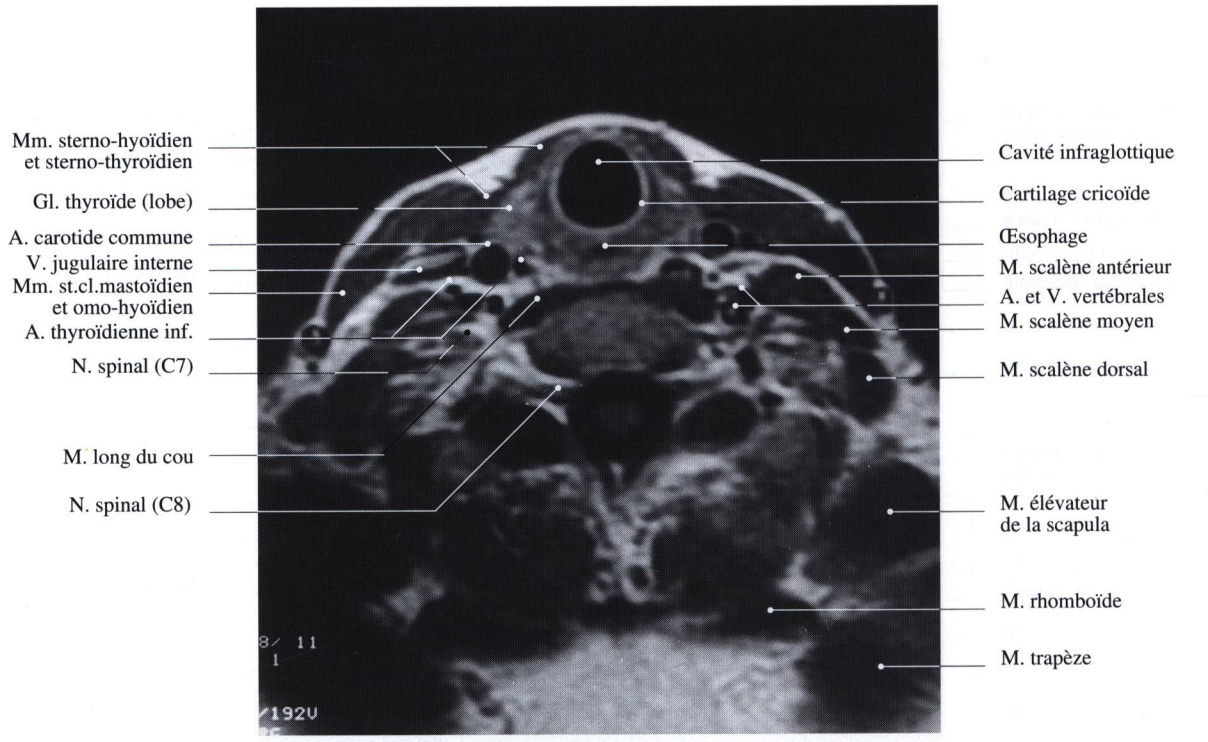

Fig. 34-34. Coupe axiale passant par C7 et la cavité infraglottique

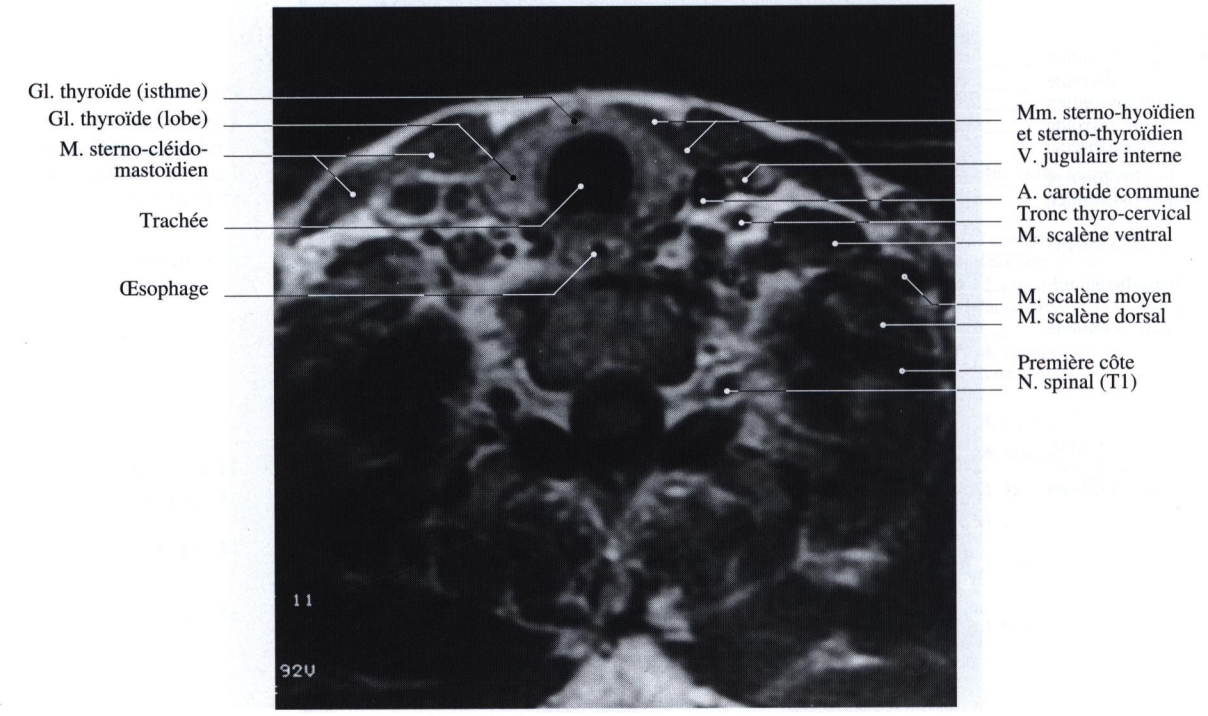

Fig. 34-35. Coupe axiale passant par T1 et la trachée

Index

A

Aditus ad antrum 241
Agger nasi 19
Aire cochléaire 253
– du nerf facial 253, 260
– vestibulaire 253
Angle irido-ciliaire 183
– irido-cornéen 179
– de Schwalbe 179
Anneau tendineux commun 171, 189
– tympanique 240
Anse cervicale 163, 299, 449
– subclavière 400, 451, 452
Anthélix 234
Antitragus 234
Antre mastoïdien 242
Appareil lacrymal 195
– manducateur 87
Aqueduc du vestibule 29, 248
Arachnoïde 280
Arc palato-glosse 322, 332
– palato-pharyngien 323, 331
Arcade alvéolo-dentaire 132
Artère(s) alvéolaire inférieure 127, 133, 406
– – supéro-antérieures 133
– – supéro-postérieure 127, 133, 407
– angulaire 75, 217
– auriculaire(s) antérieures 77
– – postérieure 78, 237, 405
– – profonde 405
– basilaire 139, 398
– buccale 78, 127, 406
– du canal ptérygoïdien 127, 153, 402, 407
– carotico-tympaniques 244, 402
– carotide commune **401**
– – externe 110, **404**
– – interne **402**
– centrale de la rétine 181
– cérébelleuse inféro-antérieure 255, 262, 310
– cérébrale antérieure 404
– – moyenne 404
– cervicale ascendante 399, 400
– – profonde 400
– centrale de la rétine 201, 210
– choroïdienne antérieure 212
– ciliaires 176, 178, 184
– – postérieures 201
– communicante postérieure 212
– dorsale du nez 199
– ethmoïdale antérieure 202, 224
– – postérieure 202, 224
– faciale **75**, 112, 113, 404
– frontales 199
– grande palatine 93, 224
– hypophysaire inférieure 404
– – supérieure 404
– infra-orbitaire 78, 127, 407
– intercostale suprême 400
– labiales 75, 89
– labyrinthique 255, 263
– lacrymale 202
– laryngées 356
– linguale 101, 112, 161, 404
– massétérique 127, 406
– maxillaire 78, 126, 403, **405**
– méningée accessoire 127

– – moyenne 127, 406
– – postérieure 325
– mentale 78
– musculaire inférieure 202
– mylo-hyoïdienne 406
– naso-palatine 224
– occipitale 78, 304
– ophtalmique 75, 199, 208, 404
– palatine ascendante 325, 405
– – descendante 93, 127, 133, 406
– palpébrales 189, 202
– parathyroïdiennes 388
– petites palatines 93
– pharyngienne ascendante 325, 405
– – supérieure 127, 330, 326, 407
– profonde de la langue 101
– du renflement cervical 398
– scapulaire dorsale 400
– sphéno-palatine 93, 127, **223**, 405
– spinale postérieure 398
– stylo-mastoïdienne 237
– subarcuata 249, 255
– subclavière **397**, 399
– sublinguale 101
– submentale 75, 405
– supra-orbitaire 202
– supra-scapulaire 400
– temporale(s) moyenne 77
– – profondes 127, 406
– – superficielle **75**, 237, 405
– thoracique interne 398
– thymiques 393
– thyroidea ima 382
– thyroïdienne inférieure 290, **381**, 400
– – supérieure **381**, 404
– transverse du cou 400
– – de la face 77
– tympanique antérieure 127, 237, 405
– vertébrale 293, 303, **397**
– zygomatico-orbitaire 77
Articulation(s) atlanto-axoïdienne 272, 284
– atlanto-occipitale 272
– crico-aryténoïdiennes 346
– crico-thyroïdiennes 346
– temporo-mandibulaire 117
– unco-vertébrale 275
– zygapophysaires 275
Astérion 33
Atlas 267
Atrium 240
Attique 240
Auricule (de l'oreille) 233, **234**
Axis 268

B

Bande ciliaire 179
Bandelette mandibulaire 108, 112
Bord supra-orbitaire (de l'os frontal) 14
Bouche œsophagienne 318
Bourse pharyngienne 321
Boutonnière rétrocondylienne 106, 121, 125
Bregma 4
Bulbe de l'œil *voir* Globe oculaire
– olfactif 229
– supérieur de la veine jugulaire 33
Bulle ethmoïdale 19, 219

C

Caisse du tympan 233, **240**, 249
Calvaria **3**
Canal (aux) carotidien 249
– condylaire 32
– choroïdo-scléral 184
– facial 67, **68**
– grand palatin 39, 93
– hyaloïdien 181
– incisif 17, 38, 93
– infra-orbitaire 40, 150, 170
– intra-scléral 176
– lacrymo-nasal 41
– du muscle tenseur du tympan 29
– du nerf hypoglosse 32, 161
– du nerf petit pétreux 28
– optique 20, 22, 172, 209
– palato-vaginal 22, 46, 220
– petits palatins 93
– ptérygoïdien 24
– semi-circulaires 248
– spiral de la cochlée 245, **246**
– – du modiolus 260
– subarcuatus 249
– thyréoglosse 371
– de la trompe auditive 29
– vertébral 286
– – cervical 278
– voméro-rostral 51
– voméro-sphénoïdal 21
– voméro-vaginal 22, 51
Canalicule cochléaire 248
– mastoïdien 30
Canines 129

Caroncules sublinguales 96
Cartilage(s) aryténoïdes 344
– corniculés 345
– cricoïde 342
– cunéiformes 346
– épiglottique 345
– inter-aryténoïdien 346
– intermédiaire de Schmorl 272
– du nez 216
– sésamoïdes 346
– thyroïde 343
– triticés 346
Cavité(s) infra-glottique 355, **356**
– mastoïdiennes 233, 242
– nasale 217
– orale 87
Cavum épidural 280
– subarachnoïdien 280
– trigéminal 139
– tympanique *voir* Caisse du tympan
Cellules ciliées externes 260
– – internes 259
– – vestibulaires 257
Centre cardio-accélérateur 453
– cilio-spinal 453
– vasomoteur 453
Cercle artériel du cerveau 212
– (grand) artériel de l'iris 179
Chambre antérieure du globe oculaire 183
– postérieure du globe oculaire 183
Champ visuel 211
Chiasma optique 207, **210**
Choanes 37, **321**, 221
Choroïde 177
Citerne ponto-cérébelleuse 308
Clivus 6
Cloison inter-mandibulo-parotidienne 112
Cochlée 245, 260
Col de la mandibule 54, 118
Colliculus facial 65
– supérieur 212
Colonne cervicale 276
Commissures palpébrales 185
Concha lacrimalis 39
Conduit(s) auditif, *voir* Méat acoustique
– cochléaire 249
– endolymphatique 251, 253
– lacrymo-nasal 197, 220
– parotidien 92, 108
– sublingual majeur 96,115
– sublinguaux mineurs 96,115
– submandibulaire 95, 112, 115
Condyle de la mandibule *voir* Processus condylaire
– occipital 32
Cône élastique 347
– vestibulaire 347
Confluent des sinus 411, 413
Conjonctive 188
Conque 234
Copula 159
Corde du tympan 70, 103, 116, 156, 241
Cornée 176
Cornet nasal 219
– – moyen 19
– – supérieur 19
– – inférieur **49**
Corps adipeux de la joue 40, 91
– ciliaire 177
– géniculé latéral 212
– vitré 181
Couronne ciliaire 177
Crâne **3**
Crête ampullaire 253
– buccinatrice 54
– conchale 39, 45, 50, 219
– ethmoïdale 39, 45
– incisive 38
– infra-temporale 24
– lacrymale antérieure 41
– – postérieure 170
– nasale 38
– occipitale externe 33
– orbito-nasale 4
– transverse 253
– zygomatique 24, 43
Creux supra-claviculaire 82
Crista galli **17**
Cristallin 181
Crochet du corps vertébral 269, 275
Cupula 246
Cupule optique 174

D

Déglutition 363
Dent de l'axis 268
Dentition 129
Diaphragme stylien 106, 297
Disque intervertébral 275
– nerf optique 184, 208
Dorsum sellae 5, 21

Ductus reuniens 249, 251
Dure-mère 280

E

Ecaille frontale 15
– occipitale 33
– (de l'os temporal) 26
Echancrure ptérygoïdienne 25
– sphéno-palatine 46
Eminence(s) hypobranchiale 159
– mamillaires 16
– pyramidale 241
Eminentia arcuata 28
Empreinte trigéminale 28
Enclume *voir* Incus
Eperon scléral 179
Epine mentonnière 52, 99
– supra-méatique 28
– trochléaire 15
Espace épiscléral 192
– hyo-thyro-épiglottique 350, 357
– latéro-pharyngien 161
– rétro-stylien 69, 70, 298, 309, 420
– sous-parotidien postérieur *voir* Espace rétro-stylien
Etrier *voir* Stapes

F

Facette jugulaire 30
Fascia cervical 62, 294, **295**, 300, **301**,378, 391
– interptérygoïdien 106, 121, 125
– parotidien 62
– péri-pharyngien 319
– pharyngo-basilaire 319
– ptérygo-temporo-mandibulaire 124, 125
– salpingo-pharyngien 329
– superficialis 62
– temporal 27
– – lame superficielle 62
Fenêtre de la cochlée 240, 248
– du vestibule 69, 240, 248
Fente vestibulo-tympanique 248
Fissure orbitaire inférieure 39, 44, 172
– orbitaire supérieure **24**, 142, 171
– palatine 38
– pétro-occipitale 30
– pétro-squameuse 28
– pétro-tympanique 120
– pétro-tympano-squameuse 242
– ptérygo-maxillaire 149
– transverse du cerveau 212
Fontanelles 7
Foramen(s) alvéolaire 40
– caecum 16, 371
– épineux 23
– ethmoïdal antérieur 171
– – postérieur 171
– incisif 38
– infra-orbitaire 40, 150
– intervertébraux 278
– jugulaire 32, 308, **338**, 368, 418
– magnum 31, **33**
– mandibulaire 53
– mentonnier 52
– ovale **23**, 154
– pariétal 35
– pétreux 23
– rond **23**, 148
– singulare 254
– sphéno-palatin 219
– supra-orbitaire 172
– stylo-mastoïdien 30, 68
– transversaire 267, 271, 280–
– veineux 23
– vertébral 267
– zygomatico-facial 43
– zygomatico-orbitaire 43, 169
– zygomatico-temporal 44
Fossa subarcuata 29
Fosse canine 40
– crânienne antérieure 3, **4**
– – moyenne 3, **5**
– – postérieure 3, **5**, 161
– digastrique 53
– de la glande lacrymale 169
– hyaloïdienne 181
– infra-temporale 123, 124, 126, 149, **154**
– jugulaire 30, 418
– mandibulaire 27, 28, 29, 117
– ptérygo-palatine 39, 45, 149, 405
– ptérygoïde 25
– du sac lacrymal 170
– scaphoïde 24
– temporale **4**
– tonsillaire 333
Fossette oblongue 344
– pétreuse 30
– pharyngienne 31
– sublinguale 52

– submandibulaire 52
– trochléaire 169
Fovea articulaire 267
– centralis 180
– dentis 267, 269
– ptérygoïdienne 54

G

Gaine carotidienne 401
– du globe oculaire 191
Galéa aponévrotique 62
Ganglion cervico-thoracique 451, 454
– ciliaire 204
– géniculé 65, 68, 447
– inférieur du nerf glosso-pharyngien 447
– – du nerf vague 310, 358, 368, 447
– otique 111, 339
– ptérygo-palatin 70, 149, 153, 224
– spiral 246
– supérieur du nerf glosso-pharyngien 447
– – du nerf vague 368, 447
– sympathique cervical inférieur 291, 451
– – moyen 291, 451
– – supérieur 291, 450
– trigéminal 137, 138, 446
– vestibulaire 258
Glabelle 4, 15
Glande(s) lacrymales 195
– orales **105**
– parathyroïdes **385**
– parotide 105, **108**
– salivaires *voir* Glandes orales
– sublinguale 100, **115**
– submandibulaire 112
– tarsales 185, 187
– thyroïde **371**
Globe oculaire **173**
Glomus carotidien 402
Glotte **355**
Gonion 55
Gouttière carotidienne 420
– sclérale 176

H

Hamulus lacrimalis 48, 171
– ptérygoïdien 24
Helicotrema 247
Hélix 234
Hiatus du canal du nerf petit pétreux 28
– maxillaire 38
– semi-lunaire 20, 219, 226
Humeur aqueuse 183
Hypophyse pharyngienne 321

I

Incisives 129
Incisure ethmoïdale 15
– intertragique 234, 236
– jugulaire (de l'os occipital) 32
– – du sternum 391
– lacrymale 41
– mandibulaire 54, 118
– mastoïdienne 28
– nasale 42
– thyroïdienne supérieure 343
– trigéminale 139
Incus 241
Iris 178
Isthme du gosier 323
– de la trompe auditive 242
Inion **3**, 33

J

Joues 91
Jugum sphenoidale **20**

K

Kinocil 257

L

Labyrinthe ethmoïdal 18
– membraneux 249
– osseux 245, **249**
Lagaena 249, 258

Lambda 4
Lame(s) choroïdo-capillaire 181
– criblée (de l'os ethmoïde) 18, 231
– perpendiculaire (de l'os ethmoïde) 17
– perpendiculaire (de l'os palatin) 45
– terminale 210
– thyro-péricardique 392
– thyro-thymiques 392
Langue 95
Larynx **341**
Lèvres 89
Ligament(s) alaires 275
– crico-corniculé 348
– crico-trachéal 350
– cruciforme 272
– hyo-épiglottique 349
– glosso-épiglottiques 350
– interépineux 275
– intertransversaires 275
– jaunes 275
– jugulaire 368
– longitudinal dorsal 275
– – ventral 275
– nuchal 303
– pétro-sphénoïdal 30
– ptérygo-épineux 25, 121
– sphéno-mandibulaire 106, 121
– spiral de la cochlée 249
– stylo-hyoïdien 99, 108, 121, 298
– stylo-mandibulaire 108, 112, 121, 298
– supra-ptérygo-épineux 124
– surépineux 275
– thyro-épiglottique 347
– thyro-hyoïdiens 349
– thyro-trachéaux 375
– transverso-pleural 292
– tympano-mandibulaire 106, 121
– vestibulaire 344, 347
– vocaux 347
Ligne(s) nuchales (de l'os occipital) 33
– mylo-hyoïdienne 52
– temporale 35
Limbe de la cornée 176, 179
Limbus sphenoidalis 20
Lingula mandibulae 53
Lobe pyramidal 374
Lobule de l'auricule 234
Loge caverneuse 194
– parotidienne 82
– sublinguale 95
– submandibulaire 95, 111
– thyroïdienne 376
Lymphatiques 431
– de la cavité nasale 437
– – orale 438
– de la glande thyroïde 441
– de la langue 438
– du larynx 441
– de l'œsophage cervical 442
– du pharynx 437
– de la région parotidienne 111
– de la trachée cervicale 442
Lymphocentre(s) 431
– cervical juxta-viscéral 435
– – profond 433
– – superficiel 432, 433

M

Macula 180
Malleus 241
Mandibule 52
Manducation135
Marteau *voir* Malleus
Maxillaire 37
Méat acoustique externe 29, 233, **236**
– – interne 68, **253**, 260
– nasal 19
– – inférieur 50
Membrana tectoria 251, 275
Membrane thyro-hyoïdienne 99, 349
– du tympan 240
– tympanique secondaire 248
– vestibulaire 249
– vitrée 181
Modiolus 246
Moelle épinière 278
Molaires 129
Muqueuese nasale 221
– olfactive **228**
Muscle(s) abaisseur de l'angle de la bouche 62
– – de la lèvre inférieure 62
– – du sourcil 60
– – du septum nasal 60, 217
– ary-épiglottique 352
– aryténoidien oblique 352
– – transverse 352
– auriculaire antérieur 60
– – postérieur 60
– – supérieur 60
– buccinateur 60, 92
– ciliaire 177

– constricteur inférieur du pharynx 317
– – moyen du pharynx 317
– – supérieur du pharynx 100, 316
– corrugateur du sourcil 60
– crico-aryténoïdien latéral 350
– – postérieur 350
– crico-thyroïdien 350
– cutané du cou 57
– digastrique 94, 108, 297
– dilatateur de la pupille 179
– droit latéral de la tête 289
– – ventral de la tête 289
– droits (de l'œil) 189
– de l'étrier *voir* Muscle stapédien
– élévateur de la scapula 305
– – du voile du palais 242, 329
– épineux du cou 303
– génio-glosse 99
– génio-hyoïdien 94, 297
– grand droit dorsal 301
– – zygomatique 60
– hyo-glosse 100
– ilio-costal du cou 304
– infra-hyoïdiens 299
– interépineux 303
– intermédiaire 102
– intertransversaires 292
– long du cou 291
– – de la tête 289
– longissimus du cou 304
– – de la tête 304
– longitudinal inférieur 100
– – supérieur 99
– masséter 120, **121**
– mentonnier 62
– multifides 303
– mylo-hyoïdien 94, 296
– nasal 60, 217
– oblique caudal de la tête 302
– – crânial de la tête 301
– – inférieur 191
– – supérieur 191
– occipito-frontal 62
– omo-hyoïdien 299
– orbiculaire de la bouche 58, 89
– orbiculaire de l'œil 58, **186**
– palato-glosse 100, 332
– palato-pharyngien 331
– petit droit dorsal 301
– procerus 62
– ptérygoïdien latéral 123
– – médial 124
– releveur de l'angle de la bouche 60
– – de la lèvre supérieure 60
– – naso-labial 60
– – de la paupière supérieure 187
– risorius 60
– scalène dorsal 292
– – moyen 292
– – ventral 292
– semi-épineux du cou 303, 305
– – de la tête 304
– sphincter de la pupille 178
– splénius 305
– stapédien 241
– sterno-cléido-mastoïdien 294
– sterno-hyoïdien 299
– sterno-thyroïdien 299
– stylo-glosse 100, 297, 340
– stylo-hyoïdien 108, 111, 297
– stylo-pharyngien 297, 319, 340
– suboccipitaux 301
– supra-hyoïdiens 296
– temporal **122**
– tenseur du tympan 241
– – du voile du palais 242, 329
– thyro-aryténoïdien 350
– thyro-hyoïdien 96, 299
– trachéal 364
– transversaire épineux 303
– transverse de la langue 100
– trapèze 305
– uvulaire 332
– vocal 351

N

Nasion **3**
Nerf(s) abducens 194, 446
– accessoire 280, 294, 298, **307**, 447
– alvéolaire inférieur **128**, 134, 157
– ampullaire 253
– auriculaire postérieur 71
– auriculo-temporal 110, 111, 128, 156, 237
– branchio-moteur 445
– buccal 92, 134
– du canal ptérygoïdien 70, 224, 452
– cardiaques 452
– carotico-tympanique 339, 452-
– carotidien interne 452, 454
– cervicaux 306, 447
– ciliaires courts 205

– – longs 144, 204
– dorsal de la scapula 305, 306, 449
– ethmoïdal antérieur 144, 204, 224
– – postérieur 144, 204
– facial **65**, 90, 92, 108, 116, 333, 446
– frontal 143, 203
– glosso-pharyngien 102, **337**, 447
– grand auriculaire 110, 238, 295, 449
– – occipital 280, 303, 449
– – palatin 93, 134, 151, 333
– – pétreux 68, 70, 224
– hypoglosse 102, 112, 116, **159**, 298, 447
– infra-orbitaire 90, 92, **151**
– infra-trochléaire 144, 204
– intermédiaire 65, 73, 116
– jugulaire 452
– lacrymal 142, 204
– laryngé inférieur 290, 359, 369, 387
– – récurrent 359, 369, 400
– – supérieur **358**, 368
– lingual 103, 113, 116, **128**, 134, 156
– mandibulaire 127, **153**
– maxillaire 134, **147**, 149, 333
– massétérique 121
– mentonnier 90
– du muscle génio-hyoïdien 297
– – omo-hyoïdien 449
– – stapédien 70
– – sterno-hyoïdien 449
– – sterno-thyroïdien 449
– – stylo-glosse 340
– – stylo-pharyngien 340
– – thyro-hyoïdien 449
– mylo-hyoïdien 157, 296
– nasaux supérieurs 151
– naso-ciliaire 143, 204, **209**, 217
– naso-palatin 93, 134, 151, 223
– oculo-moteur 194, 209, 445
– olfactifs 223, **227**, 445
– ophtalmique 140, 194, 203
– optique 181, **207**, 445
– palatins accessoires 93, 333
– petit occipital 295, 449
– – pétreux 111, 339
– petits palatins 93, 151
– phrénique 401, 449
– – accessoire 401
– ptérygo-palatins 150, 333
– ptérygoïdien latéral 124
– rachidiens *voir* Nerfs spinaux
– sacculaire 253, 258-
– somito-moteur 445
– spinaux 278
– suboccipital 303, 449
– supra-claviculaires 295, 449
– supra-orbitaire 143
– supra-trochléaire 143
– temporal profond 122
– – moyen 127, 155
– transverse du cou 295, 449
– trijumeau 137, 446
– trochléaire 194, 446
– (troisième) occipital 303, 449
– tympanique 111, 338
– utriculaire 258
– vague 298, **367**, 447
– vertébral 398, **452**
– vestibulo-cochléaire 253, **257**, 447
– voméro-nasal 228
– zygomatique 150
Nez 213, **215**
Noyau ambigu 337, 361
– facial 65
– du faisceau solitaire 362
– lacrymal 73, 224
– salivaire inférieur 111, 337
– supérieur 73, 116
– solitaire 337
Nucleus pulposus 275

O

Obélion 33
Olfaction 232
Orbiculus ciliaris 177
Orbite **169**
Oreille externe **233**
– interne **245**
– moyenne **238**
Organe spiral 250, 259
Os épactal 35
– ethmoïde **16**
– frontal 4, **13**
– hyoïde 96
– lacrymal 48
– nasal 47
– occipital **30**-
– palatin 44
– pariétal 33
– sphénoïde **20**
– temporal **25**, 235

Ostium intra-pharyngien 322
– pharyngien de la trompe auditive 221, 243, 322
Otoconies 251
Ouverture piriforme 213, 216

P

Palais dur *voir* Palais osseux
– mou *voir* Voile du palais
– osseux 93
Papilles(s) circumvallées 95, 320
– lacrymale 185
– du nerf optique *voir* Disque du nerf optique
Pars flaccida 240
– tensa 240
Paupières **185**
Pavillon de l'oreille *voir* Auricule
Pharynx **313**
Phonation 363
Pie-mère 280
Placode olfactive 214, 227
– optique 173
Plancher du 3e ventricule 210
Platysma 57, 60
Plexus basilaire 415, 426
– brachial 447
– du canal de l'hypoglosse 418
– carotidien 452
– cervical 447, **448**
– – superficiel 449
– du foramen magnum 414, 426
– intercarotidien 452
– pharyngé 360, 411, 452
– suboccipital 448, **449**
– veineux 411
– – ptérygoïdien 127
– vertébraux 424
Pli du nerf laryngé 325
– pharyngo-épiglottique 319
– salpingo-palatin 322
– salpingo-pharyngien 322
– vestibulaire 353
– vocal 352, 355
Point lacrymal 185
Pore acoustique externe 28, 236
– – interne 29
Prémolaires 129
Procès ciliaire 177
Processus alvéolaire (du maxillaire) 51
– articulaires 270
– clinoïde antérieur 23
– – moyen 21
– condylaire (de la mandibule) 54, 118
– coronoïde (de la mandibule) 54
– ethmoïdal 50
– frontal (du maxillaire) 41
– – (de l'os zygomatique) 42, 51
– intra-jugulaire (de l'os occipital) 338
– – (de l'os temporal) 30, 31, 33, 338
– lacrymal 50
– orbitaire (de l'os palatin) 46
– mastoïde 28
– maxillaire 50
– nasal (de l'os frontal) 14
– palatin (du maxillare) 37, **38**, 51
– postérieur 21
– ptérygo-épineux 24
– ptérygoïde **24**, 47
– pyramidal 47
– sphénoïdal (de l'os palatin) 46
– styloïde 29, **30**
– temporal 42
– transverses 270, 278
– uncinatus 19, **20**, 50, 51
– vaginal (de l'os ptérygoïde) 24
– vocal 344
– zygomatique (du maxillaire) 39, 51
– – (de l'os frontal) 14, 51
– – (de l'os temporal) 27
Proéminence du canal facial 69
– laryngée 343
Promontoire 240
Protubérance mentonnière 52
– occipitale externe 33
– occipitale interne 33
Ptérion 33
Pupille 178

R

Racine supérieure de l'anse cervicale 163, 166
Radiations optiques 207, 212
Rameau(x) alvéolaires (du n. maxillaire)
– – supérieurs et antérieurs 151
– – supérieur et moyen 151
– anastomotique de la fosse jugulaire 368
– méningé (du n. mandibulaire) 127, 154
– méningé (du n. maxillaire) 150
– – accessoire (de l'a. maxillaire) 127
– ptérygoïdiens (de l'a. maxillaire) 127

Rampe tympanique 247
– vestibulaire 247
Ramulus neglectus 258
Raphé ptérygo-mandibulaire 121
Récessus pharyngien 243, 314, 322
– piriforme 325, 353
– sphéno-ethmoïdal 219
– sublingual latéral 115
Région interptérygoïdienne 125
– parotidienne 105
– sterno-cléido-mastoïdienne 82
– sublinguale 115
– supra-hyoïdienne 161
– – latérale 111
Renflement cervical 278
Rétine 180
Rideau stylien *voir* Diaphragme stylien
Rostrum sphenoidale 21

S

Sac endolymphatique 253
– lacrymal 197
Saccule 251
– laryngé 355
Sclère 176
Sclérotique *voir* Sclère
Sclérotomes 272
Selle turcique 21
Semi-canal de la trompe auditive 314
Septum lingual 99
– nasal 17, 217
– orbitaire 187
– scléral 176
Sillon de l'artère vertébrale 267
– carotidien 402
– chiasmatique 5, **20**
– grand palatin 39
– infra-orbitaire 170
– lacrymal (du maxillaire) 39
– latéral 23
– mylo-hyoïdien 52
– du sinus pétreux supérieur 30
– du sinus sigmoïde 28, 32
– du sinus transverse 32
– de la trompe auditive 29, 329
Sinus carotidien 401
– – interne 418
– caverneux 141, 411, 413, 415
– de la dure-mère 413, 429
– ethmoïdal 226
– frontal 15, 226
– intercaverneux 415
– maxillaire 226
– paranasaux 225
– pétreux inférieur 415, 418
– – supérieur 418
– pétro-occipital 415, 418
– sagittal supérieur 33, 35
– sigmoïde 33, 411, 413
– sphéno-pariétal 412
– sphénoïdal 22, 226
– transverse 33, 411, 413
– veineux de de la sclère 176, 184
Sphincter palato-pharyngien 316
Stapes 241
Stéréocil 257
Stomodeum 213
Stries olfactives 229
Substance perforée antérieure 209
Sulcus ciliaire 183
Suture coronale 4, 9, 33
– frontale 15
– lambdoïde 4, 9, 33
Symphyse mentonnière 52
Système parasympathique crânien 367

T

Tache olfactive 228
Tarse 187
Tegmen tympani 28
Tente olfactive 229
Tête de la mandibule 53, 54, 118
Thymocytes 390
Thymus 389
Tonsille(s) linguales 96
– palatine 334, 438
– pharyngienne 321
Torus de l'élévateur 322
– tubaire 221, 322, 329
Trabéculum scléral 176, 179
Trachée cervicale **364**
Tractus olfactif 229
– optique 207, 211
– spiral criblé 246, 254, 260
Tragus 234
Trigone de l'artère vertébrale 292
– carotidien 161
– du nerf hypoglosse 159

– ponto-cérébelleux 67, **68**, 138, 262
– suboccipital 303, 450
Troisième nerf occipital 303, 449
Trompe auditive 233, **242**, **328**
Tronc costo-cervical 400
– commun des nerfs des muscles ptérygoïdien médial, tenseur du tympan et tenseur du voile du palais 128, 155
– linguo-facial 421
– sympathique cervical 450
– temporo-buccal 127, 155
– temporo-massétérique 127, 155
– thyro-cervical 400
Trou déchiré 28, 30, 329
Tubercule articulaire (de l'os temporal) 117
– carotidien 271, 277, 400
– corniculé 346, 353
– cunéiforme 346, 353
– facial 39
– infra-optique 22
– jugulaire 31
– orbitaire 42
– pharyngien 31
– de la selle 21
Tubérosité massétérique 53
– maxillaire 40
– ptérygoïdienne 54
Tunique fibreuse du globe oculaire 176

U

Utricule 251
Uvée 177
Uvule palatine 322

V

Vallécule épiglottique 324, 350, 353
Veine(s) angulaire 84
– de l'aqueduc du vestibule 256
– auriculaire(s) antérieures 79
– – postérieure 81, 237
– basale 413
– brachio-céphalique(s) 424
– – gauche 392
– du canalicule cochléaire 256, 418
– carotide externe 85, 110
– centrale de la rétine 181, 210
– cérébrale(s) internes 413
– – moyenne profonde 413
– cervicale profonde 427
– condylienne 415
– cutanée postérieure du cou 81
– diploïques 412
– émissaire ethmoïdo-frontale 414
– de l'encéphale 412
– faciale 84, 92
– – profonde 85
– (grande) cérébrale 413
– infra-orbitaire 84
– jugulaire antérieure 82
– – externe 78, 110, 411
– – interne 411, **416**
– – oblique antérieure 84
– – postérieure **428**
– labiales inférieures 84
– – supérieures 84
– labyrinthiques 263, 415
– laryngée supérieure 421
– linguale 102, 421
– mastoïdiennes 413
– maxillaire 79
– méningées 412
– mentales 84
– modiolaire 256
– occipitale(s) 413
– – profonde 81
– ophtalmique 203, 414
– – inférieure 84
– – supérieure 84, 200, 209
– palatine inférieure 84
– parotidiennes 79
– pharyngiennes 415, 418, 421
– pituitaires 414
– radiculaires 424
– rétro-mandibulaire 85, 110
– scapulaire postérieure 81
– spinales 424
– spirales 256
– stylo-mastoïdienne 415
– subclavière **422**
– submandibulaires 84
– submentale 84
– supra-scapulaire 81
– stylo-mastoïdienne 81
– temporale superficielle 78, 237
– thymiques 394
– thyroïdienne inférieure 383, 424
– – moyenne 383, 422

– – supérieure 382, 421
– transverse du cou 81
– – de la face 92
– vertébrale 398, 427
– vestibulaires 256
– vorticineuses 176
Ventricule du larynx 347, 353, **355**
Vertèbres 267
Vertex **3**
– de la cornée 174
Vésicule cristallinienne 174
– optique 173
Vestibule de la bouche 87
– du labyrinthe osseux 248
– du larynx 355
Voies lacrymales 196
– optiques 184
– visuelles extra-cérébrales 207
Voile du palais 93, 322, **330**
Vomer 50, 217

Z

Zone ciliaire 183

Formaté typographiquement par DESK,
Laval – Tél. (16) 43 68 13 67

Cette collection d'Anatomie Clinique en 4 volumes est rédigée par une quarantaine d'auteurs dont la plupart sont des membres du Collège Médical Français des Professeurs d'Anatomie.
Son but principal est l'ouverture de l'anatomie morphologique et topographique traditionnelle sur une anatomie appliquée à la médecine clinique. Elle s'adresse, par ses chapitres traditionnels, aux étudiants de premier cycle et, par ses chapitres d'anatomie fonctionnelle et d'anatomie appliquée, aux étudiants de deuxième et troisième cycle.
Les 4 volumes comprennent l'anatomie des membres (F Bonnel, JP Chevrel, G Outrequin), l'anatomie du tronc (JP Chevrel), l'anatomie de la tête et du cou (JP Chevrel et C Fontaine) et la neuro-anatomie (J Bossy).

Ce troisième tome de la série d'Anatomie Clinique réalisée par les membres du Collège Médical Français des Professeurs d'Anatomie est divisé en trois parties : la tête, le cou et un atlas IRM de la tête et du cou.
La nomenclature utilisée est la Nomenclature Anatomique Internationale francisée ; les synonymes ont été signalés entre crochets, et les termes anciens figurent entre parenthèses et en italiques, afin de faciliter le travail des étudiants et des enseignants.

Ouvrage publié avec le concours du Ministère de l'Enseignement Supérieur et de la Recherche (Direction de l'Information Scientifique et Technique et des Bibliothèques)

ISBN 2-287-000275
ISBN 3-540-59608-9

Cette collection d'Anatomie Clinique en 4 volumes est rédigée par une quarantaine d'auteurs dont la plupart sont des membres du Collège Médical Français des Professeurs d'Anatomie.
Son but principal est l'ouverture de l'anatomie morphologique et topographique traditionnelle sur une anatomie appliquée à la médecine clinique. Elle s'adresse, par ses chapitres traditionnels, aux étudiants de premier cycle et, par ses chapitres d'anatomie fonctionnelle et d'anatomie appliquée, aux étudiants de deuxième et troisième cycle.
Les 4 volumes comprennent l'anatomie des membres (F Bonnel, JP Chevrel, G Outrequin), l'anatomie du tronc (JP Chevrel), l'anatomie de la tête et du cou (JP Chevrel et C Fontaine) et la neuro-anatomie (J Bossy).

Ce troisième tome de la série d'Anatomie Clinique réalisée par les membres du Collège Médical Français des Professeurs d'Anatomie est divisé en trois parties : la tête, le cou et un atlas IRM de la tête et du cou.
La nomenclature utilisée est la Nomenclature Anatomique Internationale francisée ; les synonymes ont été signalés entre crochets, et les termes anciens figurent entre parenthèses et en italiques, afin de faciliter le travail des étudiants et des enseignants.

Ouvrage publié avec le concours du Ministère de l'Enseignement Supérieur et de la Recherche (Direction de l'Information Scientifique et Technique et des Bibliothèques)

ISBN 2-287-000275
ISBN 3-540-59608-9